

DENTAL TRIBUNE

The World's Dental Newspaper · Croatian Edition



Hrvatska, ožujak 2017. - godina X br. 1

www.dental-tribune.com

SPECIJAL: SMILE DESIGN

Digitalno dizajniranje osmijeha
Kako računalno kreirati idealan osmijeh za pacijenta?



stranica 4

PREVENTIVA

Analiza kurikuluma
Koliko je u edukaciju doktora dentalne medicine uključena preventiva?



stranica 20

KUPONI ZA PRETPLATNIKE

Slavimo rođendan
Iskoristite kupone s brojnim popustima za pretplatnike DTI-a!



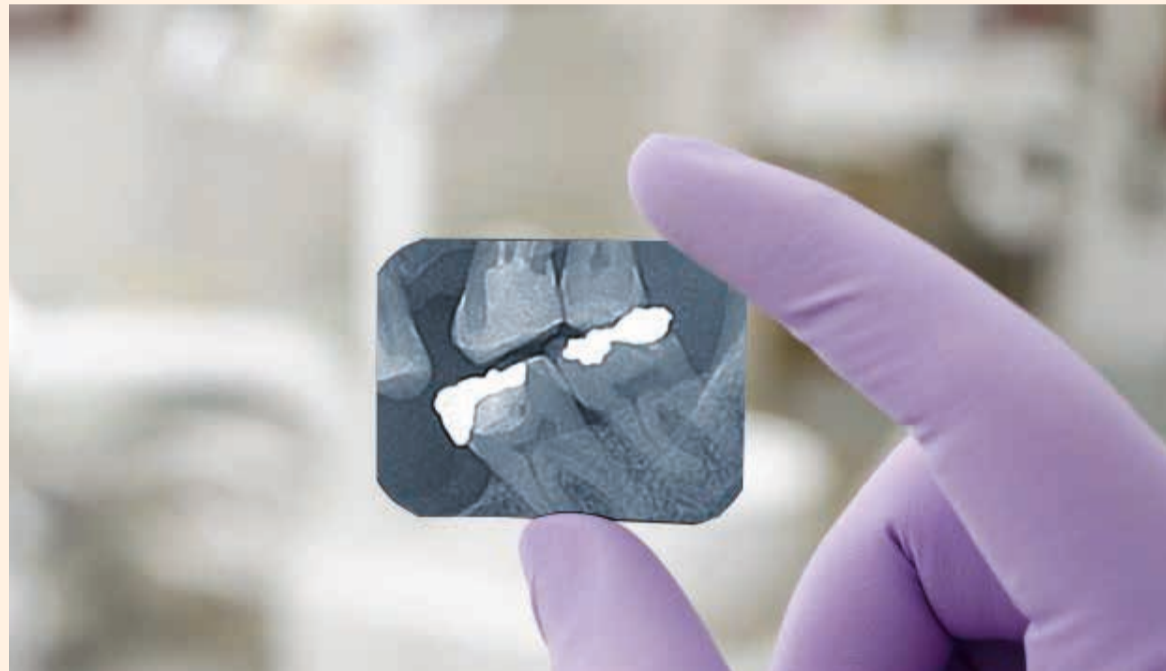
stranica 16

EU PODRŽAVA ZABRANU AMALGAMA U DJECE, TRUDNICA I DOJILJA

BRUXELLES, Belgija: Europska unija (EU) privremeno je dogovorila da se amalgamski ispuni od 1. srpnja 2018. zabrane za djecu mlađu od 15 godina, trudnice i žene koje doje. Međutim, generalno ukidanje zubnih ispuna koji sadržavaju živu zasad nije na dnevnom redu. Do 2020. odlučit će se hoće li se upotreba materijala u potpunosti ukinuti do 2030. godine.

Privremeni dogovor postignut je na summitu između tri institucije – Europskog parlamenta EU, Europske komisije i Vijeća Europske unije 6. i 7. prosinca. Akcija, koju sada moraju odobriti Parlament i Vijeće, dio je šire inicijative za provedbu ciljeva Minamata konvencije, čiji je cilj smanjenje korištenja i ispuštanja žive u okoliš. Odredba također zahtijeva od svake države članice da postavi nacionalni plan o tome kako će smanjiti uporabu amalgama do 1. srpnja 2019.

"Ovim ugovorom Europa čini važan korak prema preuzima-



nju svjetskog vodstva u provedbi Minamata konvencije. Ovi koraci prema ukidanju dentalnog amalgama sada će rezonirati u cijelome svijetu", rekla je Elena Lymberidi-Settimo iz Europskog ureda za okoliš, komentirajući sporazum.

Procjenjuje se da amalgam otpušta do 75 tona vrlo toksičnog teškog metala godišnje u EU. Iako Europska komisija smatra da su amalgamski ispuni sigurni za pacijente, pogotovo kada su inkapsulirani u ustima, istraživanja su

pokazala da dentalni amalgam može izazvati trovanje živom u genetski osjetljivih populacija.

Osim toga, kritičari su izrazili zabrinutost zbog zdravstvenih rizika koje sa sobom donosi taj materijal tijekom obrade i zbr-

njavanja, kao i kod spaljivanja umrlih osoba u krematoriju. Istraživanja koja uključuju dentalno zdravstveno osoblje dodatno su pokazala da izloženost živi iz dentalnog amalgama tijekom postavljanja i uklanjanja može uzrokovati ili pridonijeti mnogim kroničnim bolestima i može dovesti do depresije, anksioznosti i samoubojstva.

Iako je upotreba amalgama u opadanju u mnogim zemljama s visokim dohotkom, trenutačno ne postoje široko dostupne alternative u zemljama s niskim i srednjim primanjima. "Struka mora ostati ustrajna u smanjivanju upotrebe amalgama zbog štetnog učinka žive iz okoliša na zdravlje", izjavio je prof. David Williams, potpredsjednik Znanstvenog odbora FDI, za Dental Tribune Online u jednom intervjuu. "Kao struka imamo odgovornost naći bolju, sigurniju, pristupačniju alternativu dentalnom amalgamu na dobrobit svojih pacijenata."

Bruksizam uzrokuje gubitak implantata

MALMÖ, Švedska: Budući da pogađa i do milijardu ljudi širom svijeta, bruksizam je čest poremećaj koji može uzrokovati ozbiljna oštećenja denticije i dentalnih nadomjestaka. Rezultati novog istraživanja provedenog na Sveučilištu u Malmöu ukazuju na to da škripanje zubima ili stiskanje čeljusti može biti povezano s većim rizikom od neuspjeha implantata. U istraživanju su stope neuspjeha implantata bile tri puta veće u bruksera nego u pacijenata bez parafunkcijskih navika.

S ciljem da istraže povezanost između bruksizma i rizika od gubitka implantata, istraživači su analizirali po-

datke o 3549 implantata kod 994 pacijenata. Od toga je 56 pacijenata (s ukupno 185 implantata) patilo od bruksizma. U obje skupine ukupno je došlo do neuspjeha sa 179 implantata.

Uspoređujući neuspjeh implantata u pacijenata s bruksizmom i pacijenata bez bruksizma, švedski istraživači dobili su stope od 13 i 4,6 posto. Tako je rizik od gubitka implantata bio gotovo tri puta veći u skupini pacijenata s bruksizmom.

Analiza je dalje pokazala da je bruksizam češći u muškarcima te su stope neuspjeha bile veće za kratke i široke implantate. Ostali čimbenici rizika povezani s višim stopama neuspjeha implantata bili su pušenje, dijabetes tipa 1, uzimanje

lijekova za kolesterol i hipotireozu, antidepresiva i inhibitora protonске pumpe.

Istraživači su zaključili da bruksizam može biti povezan s povećanim rizikom od gubitka implantata. Međutim, u potrazi za osnovnim uzrocima neuspjeha treba uzeti u obzir i druge čimbenike rizika, uključujući duljinu, promjer i površinu implantata, navike kao što su pušenje i uzimanje određenih lijekova, naglasili su istraživači.

Istraživanje pod nazivom "Bruksizam i neuspjeh dentalnih implantata: višerazinska analiza učinka mješovitih parametara", objavljen je u studenom u časopisu Journal of Oral Rehabilitation.

DENTALMEDIAGRUPA

VODEĆI SVJETSKI STRUČNI STOMATOLOŠKI ČASOPIS

DENTAL TRIBUNE
International - hrvatsko izdanje

2
BODA

4
IZDANJA
U GODINI

**NEVJEROJATNE
POGODNOSTI**

ZA VIŠE INFORMACIJA O PRETPLATI NA ČASOPIS NAZOVITE
+385/1 62 51 990 ILI KLIKNI NA
WWW.DENTALMEDIA.HR

Deset razloga zašto posjetiti IDS 2017.

KÖLN – 139.000 posjetitelja iz 152 zemlje, 2199 tvrtki iz 59 zemalja na ukupno 157.000 kvadratnih metara izložbenog prostora – s obzirom na te brojke iz 2015. svakome je odmah jasno: Mnogo je razloga za posjećivanje IDS-a (Internationale Dental-Schau) od 21. do 25. ožujka 2017. u Kölnu.

1. Od svih mogućnosti prikupljanja informacija o dentalnoj industriji IDS je centralni forum i neusporedivo najbolje mjesto stvaranja kontakata i sklapanja poslova.

2. IDS se kroz desetljeća etablirao kao vodeći svjetski sajam za područje dentalne medicine i dentalne tehnike. Tako nudi najsvetobuhvatniji pregled o tehnološkom napretku i aktualnim inovacijama, zanimljivim proizvodima i novim uslugama.

3. IDS se održava u sruu Europe, lako dostupnom iz svih dijelova svijeta. Svake dvije godine Köln je glavni grad za zbiivanja u dentalnoj medicini.



4. Jednostavno je doći na sajam. Na mrežnoj stranici ids-cologne.de nalaze se upute za dolazak autom, vlakom ili avionom te pomoć za pronalazak i rezervaciju hotela.

5. IDS organizira GFDI – Društvo za poticanje dentalne industrije. To je društvo s dugom tradicijom i odgovarajućim iskustvom. Prvi dentalni sajam organiziran je 1923.

6. IDS je idealno mjesto za druženje sa svojim timom. Tijekom zajedničkog obilaska izložbenog prostora nikada ne nestaje tema za razgovor i svatko će naći nešto zanimljivo za sebe.

7. Pripreme za posjet sajma i organizacija obilaska također su jednostavne. I tu pomaže stranica ids-cologne.de. Na njoj se nalazi po-

pis izlagača i tema tako da posjet možete isplanirati prema vlastitim interesima. Nova IDS aplikacija s mnogim korisnim funkcijama pomaže u pripremi obilaska.

8. Posjetitelj obilazak sajma može isplanirati prema glavnim interesima i potrebama svoje ordinacije ili laboratorija. Tako će primjerice endodonti, ortodonti, implantolozi ili protetičari brzo pronaći predstavnike dentalne industrije koji im mogu pomoći kao partneri.

9. Osim sajma, IDS nudi i bogat popratni program, poput tradicionalnog Speaker's Cornera, Generation Lounga ili tombole. Izlagači također pripremaju demonstracije proizvoda i kratka predavanja.

10. Nakon uzbudljivog dana svakako treba obići grad. Köln nudi mnoštvo znamenitosti i mogućnosti ugodnog druženja koje treba iskoristiti.

Impresivne brojke – impresivne inovacije – fascinantna grad – zar treba još razloga?! **DTI**

Zadah čini nesretnim

LEIPZIG - Zadah može drastično utjecati na opću dobrobit osobe. To je objavljeno u novom istraživanju koja je objavljena u časopisu *International Journal of Dental Hygiene*. Prema njemu, sudionici sa zadahom bili su dvostruko nesretniji od onih bez lošeg daha. Osim toga, većina je navela da zbog toga i psihički pati.

Istraživanje pokazuje da vlastita higijena utječe na naše



živote: Na pitanje o svakodnevnim situacijama, kandidati sa zadahom imali su 500 posto više negativnih iskustava. Osim toga, psihičke posljedice dodatno su negativno utjecale na samopouzdanje. Dr. Nigel Carter, voditelj Oral Health Foundationa, opisao je rezultate studije kao važan pokazatelj koliko vlastita oralna higijena može utjecati na mentalno blagostanje pojedinca. **DTI**

RIJEČ UREDNICE

Zanimljivo je pratiti trendove u estetskoj dentalnoj medicini. Kliničari provode mnogo vremena i troše još više novca da bi savladali razne tehnike "dizajniranja" osmijeha. U novije vrijeme sve je popularnije pri tome koristiti računalnu tehnologiju pa tako postoje različiti protokoli i posebni programi koji trebaju olakšati kreiranje idealnog osmijeha.

Ako pažljivo analiziramo protokole digitalnog dizajniranja osmijeha, shvatit ćemo da oni uglavnom slijede tri koraka: snimanje fotografija, digitalnu analizu (kalkulaciju) i digitalno dijagnostičko navoštavanje (crtanje, izrezivanje i lijepljenje) kako bi se dobio idealan rezultat. Iako se za digitalno dizajniranje osmijeha koriste računalno

potpomognute tehnike, postupak nije uvijek tako brz i jednostavan kakvim se reklamira. Terapeut treba razviti specifične računalne vještine, uključiti se u digitalnu komunikacijsku s laboratorijem te usto primjenjivati određene marketinške taktike. Iako računalne tehnike trebaju pojednostaviti određene postupke, čini se da bi suvremeni kliničar trebao sve više vremena provoditi za računalom nauštrb vremena koje može posvetiti pacijentima. Isto tako, istraživanja su pokazala da pacijenti digitalno dizajniranje osmijeha kao komunikacijski alat stavljaju na posljednje mjesto kada ih se pita na koji način si najbolje mogu predočiti kako bi mogli izgledati nakon terapije. Broj jedan je probna maska ili po-

pularni "mock up", tako da očito digitalna tehnologija ipak ne može zamijeniti "opipljive" rezultate. Ono o čemu posebno treba voditi računa je da kod digitalno dizajniranog osmijeha svi pacijenti rješenje dobivaju na temelju univerzalne formule – nedostaje individualnosti. Kreiranju osmijeha treba pristupiti kao umjetnosti, a manje kao znanstvenoj disciplini. Važno je shvatiti različite osobnosti s različitim očekivanjima od terapije da bismo na kraju dobili zadovoljne pacijente.

I ono najvažnije – trebamo se suzdržati od toga da se kod terapije čiji je primarni cilj unapređenje estetike igramo s pacijentovim osjećajima i emocionalno ga ucjenjujemo da bismo prodali svoj "proizvod". Svakako treba



poštovati osobne želje pacijenata, ali i usmjeravati ih prema ciljevima koji su prirodni i realni uz što nižu biološku cijenu. Ne smijemo zaboraviti – ipak smo liječnici! **DTI**

Urednica

Dr. sc. Slađana Milardović Ortolan, dr. med. dent. spec. stom. protetike
Zavod za fiksnu protetiku
Stomatološki fakultet
Sveučilišta u Zagrebu
e-mail: milardovic@sfzg.hr

DENTAL TRIBUNE

The World's Dental Newspaper - Croatian & BiH Edition

LICENSING BY DENTAL TRIBUNE INTERNATIONAL
PUBLISHER - TORSTEN OEMUS

GROUP EDITOR - Daniel Zimmermann
newsroom@dental-tribune.com

Tel.: +44 161 223 1830

CLINICAL EDITORS Magda Wojtkiewicz;
Nathalie Schüller

ONLINE EDITOR/SOCIAL MEDIA MANAGER
Claudia Dushek

EDITORS - Kristin Hübner;
Yvonne Bachmann

MANAGING EDITOR & - Marc Chalupsky

HEAD OF DTI COMMUNICATION SERVICES

JUNIOR PR EDITOR - Brendan Day

COPY EDITORS - Hans Motschmann;
Sabrina Raaff

PUBLISHER/PRESIDENT/CEO - Torsten R. Oemus

CHIEF FINANCIAL OFFICER - Dan Wunderlich

CHIEF TECHNOLOGY OFFICER - Serban Veres

BUSINESS DEVELOPMENT MANAGER - Claudia
Salwiczek-Majonek

PROJECT MANAGER ONLINE - Tom Carvalho

JUNIOR PROJECT MANAGER ONLINE - Hannes
Kuschick

E-LEARNING MANAGER - Lars Hoffmann

EDUCATION DIRECTOR TRIBUNE CME - Christiane
Ferret

EVENT SERVICES/PROJECT MANAGER

Sarah Schubert

Tribune CME & CROIXTURE

MARKETING SERVICES - Nadine Dehmel

SALES SERVICES - Nicole André

ACCOUNTING SERVICES - Anja Maywald;
Karen Hamatschek; Manuela Hunger

MEDIA SALES MANAGERS - Antje Kahnt
(International); Barbora Solorova
(Eastern Europe); Hélène Carpentier
(Western Europe); Maria Kaiser
(North America); Matthias Diessner
(Key Accounts); Melissa Brown
(International); Peter Witteczek (Asia
Pacific); Weridiana Mageswki (Latin
America)

EXECUTIVE PRODUCER

Gernot Meyer

ADVERTISING DISPOSITION

Marius Mezger

DENTAL TRIBUNE INTERNATIONAL

Holbeinstr. 29, 04229, Leipzig, Germany

Tel.: +49 341 48 474 302

Fax: +49 341 48 474 173

info@dental-tribune.com

www.dental-tribune.com

Dental Tribune Asia Pacific Ltd.

c/o Yonto Risio Communications Ltd.

Room 1406, Rightful Centre

12 Tak Hing Street, Jordan, Kowloon,
Hong Kong

Tel.: +852 3113 6177 | Fax: +852 3113 6199

Tribune America, LLC

116 West 23rd Street, Ste. 500, New York,
NY 10011, USA

Tel.: +1 212 244 7181 | Fax: +1 212 244 7185

CROATIAN EDITION

VLASNIK LICENCE
Dental Media Grupa d.o.o.

Kolodvorska 1A., 10410 Velika Gorica

IZDAVAČ

Dental Media Grupa d.o.o.

Tel.: +385 (0)1 6251 990

Fax: +385 (0)1 7897 008

www.dentalmedia.hr

info@dentalmedia.hr

DIREKTOR

Sanela Drobnjak, dipl.oec.

GLAVNI UREDNIK

Dr. sc. Slađana Milardović Ortolan,
dr. med. dent.

GRAFIKA

Studio Anegdota

PRIJEVOD

Dr. sc. Slađana Milardović Ortolan,
dr. med. dent.

LEKTOR

Jasmina Škoda, prof. hr. jezika i
književnosti

MARKETING

Dental Media Grupa d.o.o.

TISAK

Radin print d.o.o.

NAKLADA

4000 primjeraka

Slijedeće izdanje Dental Tribune-a izlazi
u lipnju 2017. godine

DTI - VLASNIČKA STRUKTURA

TVRTKA, NAKLADNIK

Dental Media Grupa d.o.o.

MATIČNI BROJ

02293749, OIB: 82547088036

ODGOVORNA OSOBA NAKLADNIKA

Sanela Drobnjak, dipl.oec.

SJEDIŠTE NAKLADNIKA

Kolodvorska 1A., 10410 Velika Gorica

TELEFON I TELEFAKS NAKLADNIKA

Tel.: 01/ 6251 990; fax: 01/ 7897 008

E-POŠTA I WEB-STRANICA NAKLADNIKA

info@dentalmedia.hr

www.dentalmedia.hr

VLASNIK NAKLADNIKA I POSTOTAK

UDJELA U VLASNIŠTVU

Dental Media Grupa d.o.o., 100%

vlasništvo

NAZIV MEDIJA

Dental Tribune International

VRSTA MEDIJA

tiskani

Ivoclar Digital – konsolidirana ekspertiza na području digitalne dentalne medicine

Ivoclar Digital je naziv snažnog novog brenda koji je razvila tvrtka Ivoclar Vivadent. Novi brend doktorima dentalne medicine i dentalnim tehničarima pruža profesionalnu podršku kroz cijeli digitalni proizvodni proces. Koncept brenda predstaviti će se na IDS-u 2017.

Od uspješnog uvođenja IPS e.max sustava prije više od deset godina tvrtka Ivoclar Vivadent značajno je unaprijedila tehnologiju i ekspertizu proizvodnje materijala za digitaliziranu izradu estetskih nadomjestaka. Do danas je s




tim materijalom proizvedeno više od 100 milijuna restauracija, što ga čini najčešće korištenim materijalom za

CAD/CAM obradu na svijetu. Klinička pouzdanost sustava dokazana je kroz dugi niz godina. Ekspertiza koju

je tvrtka stekla tijekom tih godina integrirat će se u digitalne proizvodne procese i brendirati pod nazivom Ivoclar Digital. Poseban naglasak našeg novog koncepta je jednostavnost i razumljivost procesa pri odabiru materijala, dizajniranju i proizvodnji nadomjestaka. Paleta proizvoda upotpunit će se velikim izborom usluga koje će biti dostupne doktorima i dentalnim tehničarima.

Ivoclar Digital javnosti će prvi put biti predstavljen na IDS-u 2017. Međunarodni dentalni sajam održat će se u Kölnu u Njemačkoj od 21. do 25. ožujka 2017. Više informa-

cija o novom brendu i suvremenom konceptu za dentalne laboratorije i ordinacije bit će dostupno u paviljonu 11.3. na štandu A20 – D39. Preliminarne informacije dostupne su na www.ivoclardigital.com. 

IPS e.max® je zaštićeni naziv tvrtke Ivoclar Vivadent AG.

ivoclar
vivadent
passion vision innovation


Skriveni šećer: tako nas vara industrija

LEIPZIG – Da je previše šećera loše, naučili smo u najranijoj dobi. Kako bi slatku hranu lakše prodali, proizvođači se koriste svim vrstama trikova. EKO test je testirao različite proizvode na njihov sadržaj šećera i razotkrio najveće prijevare.

Tko je do sada mislio da se šećer skriva samo u slatkišima, u velikoj je zabludi. Slana jela, kao što su namazi, umaci i pizze, često sadrže puno šećera. Kako zbog toga ne bi pala njihova pro-



daja, proizvođači smišljaju razne načine da steknemo dojam da kupujemo što zdraviji proizvod. Koriste se marketinški slogani poput "bez masti" ili "30 posto manje slatko". Pritom se zaboravlja da se smanjenje masnoće često zamjenjuje šećerom koji nosi okus ili da "30 posto manje slatko" ne znači nužno da proizvod sadrži malu količinu šećera. Čak i u slučaju "manje slatkog", i dalje 50 posto proizvoda može biti izrađeno od šećera.

Posebno je popularan trik veličina porcije. On se često koristi u žitaricama za doručak kako bi se stvorio privid niskog sadržaja masti i šećera. Vrijednosti se često navode za porcije od 30 do 40 grama, što je premalo za normalan obrok. No, postotak time ostaje prividno nizak. Istraživanja su već pokazala da potrošači veličinu porcija često procjenjuju puno većom. Tako se konzumira mnogo više šećera i kalorija nego što se misli. 

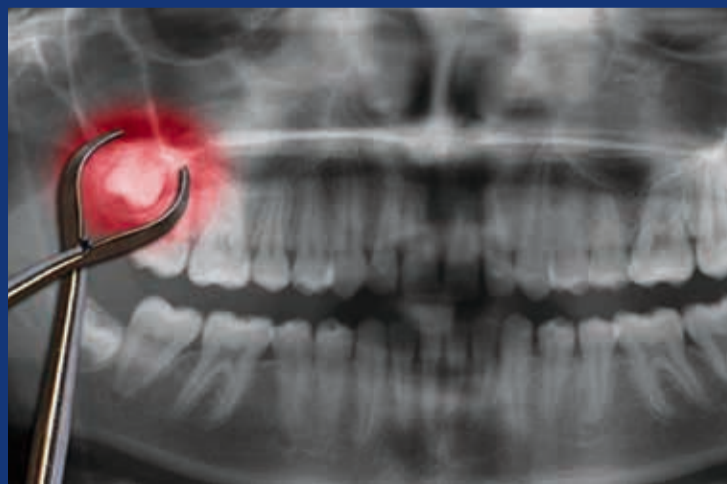Ima li vađenje umnjaka iz preventivnih razloga smisla?

LEIPZIG – Iako se operativno uklanjanje umnjaka danas ubraja u svakodnevne postupke koje provodi oralni kirurg i gotovo više nema komplikacija, svaka operacija uvijek je povezana s određenim rizikom. Treba li se tome izlagati, čak i ako navedeni zubi pacijentu ne rade nikakve probleme? Do sada to nije dokazano nijednim značajnijim znanstvenim istraživanjem.

Istraživači u bazi sistematiziranih preglednih radova Cochrane naglašavaju da je nepostojanje takvog istraživanja veliki problem ako se uzme u obzir koliko se umnjaka vadi svaki dan, ne znajući jesu li navodne prednosti veće od rizika od operacije. Trenutačno

ne postoje jasna međunarodna politika: dok se u SAD-u bezbolni umnjaci u pravilu uvijek vade, ta se praksa ne provodi u Velikoj Britaniji. Nizozemski znanstvenici sa Sveučilišta Radboud pronašli su samo dva mala istraživanja u kojima se analiziraju prednosti i nedostaci takve operacije. U istraživanje iz SAD-a uključeno je 416 zdravih muškaraca. Utvrđeno je da sudionici sa sačuvanim umnjacima imaju veći rizik za bolesti zubnog mesa. Još manje precizni bili su rezultati iz Velike Britanije. Kod 164 pacijenta retroaktivno nisu otkrivene zdravstvene razlike.


U Njemačkoj o vađenju umnjaka postoje smjernice Njemačkog



društva za oralnu i maksilofacijalnu kirurgiju (DGZMK). Iako one nisu osnova za utvrđivanje ili oslobađanje od odgovornosti, pomažu u odlučivanju. Prema tim smjer-

nicama umnjake treba, između ostalog, ukloniti ako su zahvaćeni karijesom, ako mogu dovesti do malokluzije ili pacijentu izazivaju probleme kada grize. Mogu

se i trebaju ostaviti kada se bez problema uvrste u zubni luk ili su pređuboko usidreni u čeljusti.

Najveći rizici pri uklanjanju umnjaka uključuju infekcije, upale ili čak kratkotrajne ozljede živaca. Čak i ako je operacija danas rutina nadležnog specijalista, uvijek treba imati na umu moguće opasnosti. S druge strane, komplikacije se mogu pojaviti u starijoj dobi, što dodatno povećava rizik te operacije. Hossein Ghaemini, djelatnik Sveučilišta Radboud, zbog nedostatka znanstvenih dokaza o prednostima i nedostacima preventivnog uklanjanja umnjaka stoga uvijek preporučuje individualnu konzultaciju s nadležnim oralnim kirurgom. 

Korištenje SOFTVERA za dizajniranje osmijeha i CAD/CAM tehnologije za izradu mock upa i trajnih nadomjestaka

Autor: Aki Linden, DT

Pacijentica je 32-godišnja žena s hipoplazijom cakline (amelogenesis imperfecta). Za planiranje terapije korištene su fotografije pacijentice i softver za dizajniranje osmijeha i digitalnu izradu mock upa. Intraoralnim skenerom uzet je digitalni otisak. U CAD softveru provedeno je virtualno dijagnostičko navoštavanje. Nakon preparacije zubi ponovno je uzet digitalni otisak. Konačne ljuskice dizajnirane su u CAD softveru i izrađene strojno u glodalici.

Uvod

U estetskoj dentalnoj medicini planiranje terapije i dizajniranje osmijeha provode se već duži niz godina tradicionalnim tehnikama. U novije vrijeme pojavili su se razni softverski programi koji nude nove korisne alate za digitalno dizajniranje. U usporedbi s tradicionalnim tehnikama, glavne prednosti digitalnog dizajniranja su brzina, fleksibilnost i poboljšana komunikacija između pacijenta i terapijskog tima.

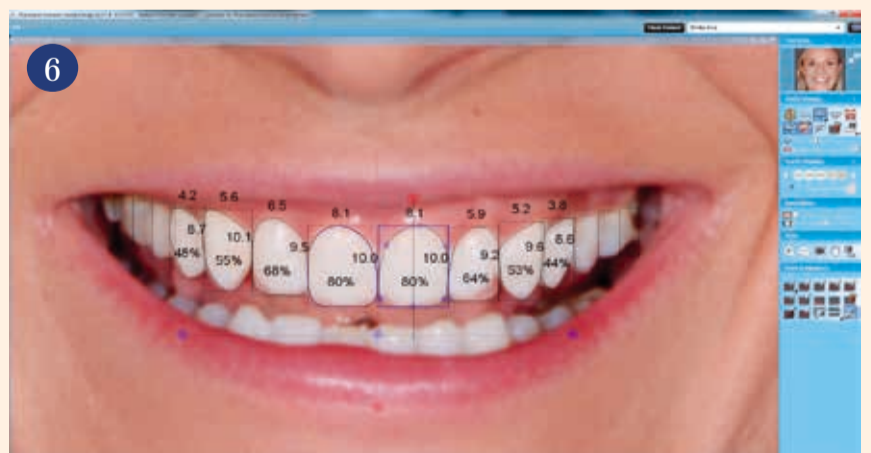
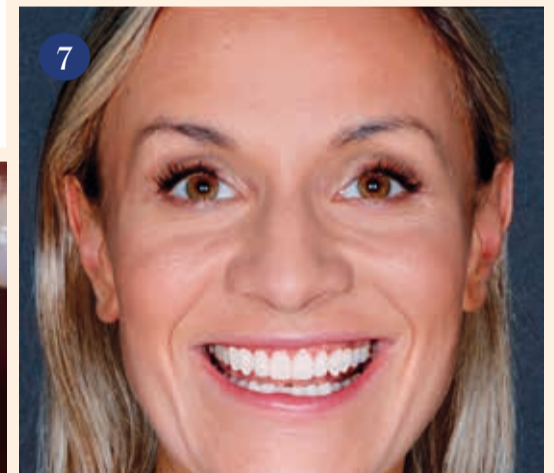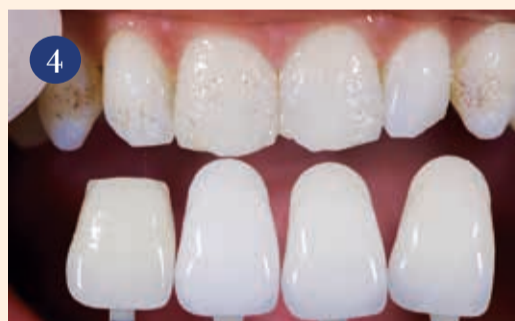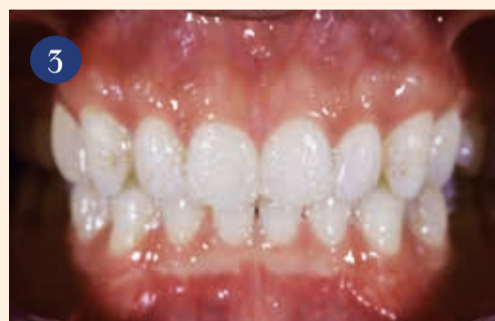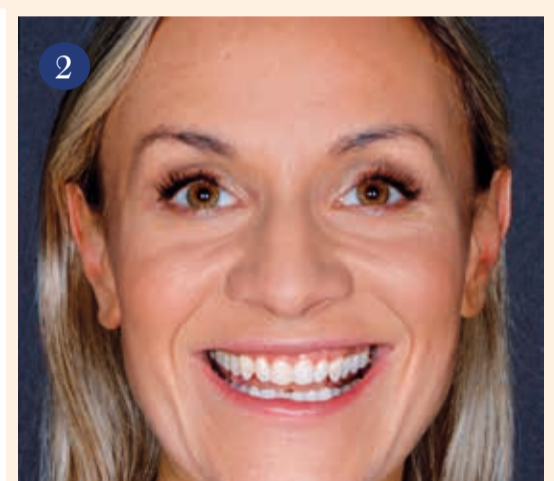Digitalno dizajniranje osmijeha

Tijekom prvog posjeta pacijentice snimljene su preoperativne fotografije fotoaparatom Canon EOS 6D (slika 1.). Snimljene su dvije fotografije pacijentice – jedna fotografija osmijeha (slika 2.) i jedna intraoralna s retraktorom (slika 3.).

Fotografije su pažljivo snimljene pod istim kutom uz korištenje stalka za fotoaparat. Distalna udaljenost između gornjih središnjih sjekutića izmjerena je pomičnom mjerkom kako bi se fotografija kalibrirala. Određena je i odgovarajuća boja novih zubi (BL3, slika 4. treća boja s lijeve strane).

Zatim je fotografija osmijeha pacijentice učitana u računalni program za dizajniranje osmijeha. Analizirane su proporcije lica pacijentice uključujući liniju osmijeha, središnju i papilarnu liniju (slika 5.)

Pacijentici su objašnjene različite mogućnosti liječenja uz predočavanje s pomoću softverskih alata (slika 6.). Pacijentica je mogla sudjelovati u postupku planiranja terapije izražavanjem svojih želja i očekivanja od konačnog rezultata (slika 7.). Na kraju je donesena odluka da će se uključiti osam prednjih gornjih zubi



umjesto prvobitno planiranih šest jer je pacijentčin široki osmijeh otkrivao više zubi od prosjeka. Sveobuhvatnija terapija također je bila više u skladu s očekivanjima pacijentice (slika 8.).

Kako bi se dovršilo dizajniranje, intraoralna fotografija superponirana je preko fotografije osmijeha što je omogućilo gleda-

nje i prilagodbu gingivnog područja (slika 9.).

Dijagnostičko navoštavanje

Uzet je digitalni otisak početne situacije s pomoću intraoralnog skenera (slike 10. i 11.). Snimljen je i gornji i donji luk te je na virtualnim modelima dobivenim na

temelju digitalnog otiska provedeno dijagnostičko navoštavanje. U tu svrhu dizajnirani osmijeh iz odgovarajućeg softvera prenesen je u CAD softver (slika 12.). Projekcija dizajniranog osmijeha preklapljena je preko digitalnog otiska i služila je kao smjernica za dizajniranje ljuskica u softveru. Softverski CAD alati korišteni

su za dovršavanje digitalnog navoštavanja (slika 13.).

Sljedeći korak bio je 3D printanje modela dijagnostičkog navoštavanja kako bi se izradio mock up. Preko dobivenog modela izrađen je silikonski ključ. S pomoću silikonskog ključa napunjenog Protemp 4 materijalom za privremene nadomjeske (3M ESPE) izrađen je mock

Opatija, Hotel Milenij***** & Edukacijski centar HDEL-a - Specijalna bolnica Thalassotherapie 31.03. – 02.04.2017.

VRHUNSKI PREDAVAČI VODITI ĆE VAS KROZ SVJETSKJE NAJNAPREDNIJE, NEKIRUŠKE I MINIMALNOINVAZIVNE METODE ESTETSKE MEDICINE: HANDS-ON MODULI: * INICIJALNI MODUL - PRIMJENA HIJALURONSKIH FILERI U ESTETICI LICA * NAPREDNI MODUL-HIJALURONSKI FILERI NAPREDNE TEHNIKE, PERIORBITALNA REGIJA * NAPREDNI MODUL-PRIMJENA BOTULINUM TOXINA TIPA A U ESTETICI LICA - ON LABEL *PRP TRETMAN POMLAĐIVANJA I REGENERACIJE - "VAMPIRE FACELIFTING"

4. međunarodni stručno-znanstveni Simpozij

ESTETSKA MEDICINA - NEKIRUŠKO POMLAĐIVAVANJE U TEORIJI I PRAKSI

Hrvatsko društvo za estetiku lica (HDEL)
Hrvatskog liječničkog zbora u suradnji s Društvom
za estetiku lica jugoistočne Europe
(SEEFAS – www.seefas.hr)



Dr. RADINA DENKOVA,
spec. dermatovenerologije
Predsjednica SEEFAS-a

“ADVANCE LEVELS IN GLOBAL
FACIAL REJUVENATION TREATMENT
WITH BOTULINUM TOXIN AND
VYCROSS TECHNOLOGY – LIP DESIGN!”

Na naprednom modulu dr. Denkove analizira se cjelokupni koncept za modeliranje lica, procjene i tehnike, detaljno se analiziraju individualne procjene lica, kako postići maksimalni učinak s minimalnom količinom proizvoda, kako odrediti ciljana i prioriteta područja za bolji učinak i remodeliranje cijelog lica hijaluronskim filerima i botulinum toksinom.

Posebna pažnja posvetiti će se posebnoj vještini pri modeliranju i povećanju volumena usana, tzv. Lip designu.

Dr. Denkova je autor posebnih metoda i tehnika nazvanih LIP DESIGN te vodeći svjetski ekspert u tome segmentu estetike lica.

Broj mjesta ograničen.

PREDAVAČI:

- ✦ **prof.dr.sc. Mirna Šitum**, spec. dermatovenerologije
- ✦ **dr.med.Siniša Glumičić**, spec. maksilofacijalne kirurgije
- ✦ **doc.dr.sc.Ivo Džepina**, spec. plastične kirurgije
- ✦ **dr. Maria Škornjak**, MD, MSC dr.med.
- ✦ **Tomica Bagatin**, spec. maksilofacijalne kirurgije i plastične kirurgije glave i vrata
- ✦ **prof. dr. sc. Davor Mijatović**, spec. plastične kirurgije
- ✦ **univ. mag. Željko Rotim**, dr.med.dent.
- ✦ **dr. med. Željana Bolanča**, spec. dermatovenerologije
- ✦ **dr. med. dent. Luka Lubina**
- ✦ **Ognjen Bagatin**, MBA
- ✦ **Matej Sakoman**, mag. psych.

Gosti predavači:

- ✦ **dr. med. Radina Denkova**, spec. dermatovenerologije, ovlaštenu Allergan trener Bugarska
- ✦ **prof. Roberto Amore**, spec. plastične kirurgije i estetske medicine
- ✦ **prof.dr.sc. Edin Suljagić**
Dopredsjednik SEEFAS-a BiH
- ✦ **dr. Stanković Nenad** Srbija

HDEL



Juvédermi



DENTALMEDIAGRUPA

DENTAL TRIBUNE

The World's Dental Magazine | Croatia | Srbija

Medijski pokrovitelj

up u ustima pacijentice (slika 14.) kako bi se provjerila estetika i funkcija planiranih nadomjestaka. Time je pacijentica dobila mogućnost da iskusiti oblik svojih novih zubi i provjeri osjećaj i izgled s njima (slika 15.).

Preparacija i privremene ljuskice

Nakon potvrde pravilnog dojseda preparirani su pacijentičini zubi (slike 16. i 17.) te je ponovno uzet digitalni otisak intraoralnim skenerom. Zatim su izrađene privremene ljuskice istim silikonskim ključem i materijalom Protemp 4. Privremene ljuskice isprobane su na pacijentici i fiksirane nakon točkastog jetkanja.

Izrada trajnih ljuskica

Nakon što su privremene ljuskice uspješno prilagođene, izrađene su trajne ljuskice od IPS e.max CAD blokova u glodalici. Ljuskice su individualizirane slojavanjem keramike (e.max Ceram) na labijalne i incizalne dijelove za maksimalnu estetiku (slika 18.).

Na kraju uspješne terapije ljuskice su cementirane. Snimljena je fotografija konačnog rezultata (slike 19. i 20.).

Zaključak

Digitalno dizajniranje osmijeha značajno poboljšava komunikaciju između pacijenta i cijelog terapijskog tima. Predvidljiv rezultat pacijentima daje više samopouzdanja i mogu biti sigurni da će ishod biti u skladu s njihovim očekivanjima. Pacijenti također vole da ih se aktivno uključi u terapiju i da im se da mogućnost sudjelovanja u odlukama od početka. Posljedično mnogo bolje prihvaćaju terapiju.

Digitalno dizajniranje osmijeha nudi nekoliko prednosti u odnosu na tradicionalni način dijagnostičkim navoštavanjem – jednostavnije je, ugodnije za pacijenta i brže.

Zahvala: Autor zahvaljuje dr. sc. Katji Narva, specijalistici stomatološke protetike.

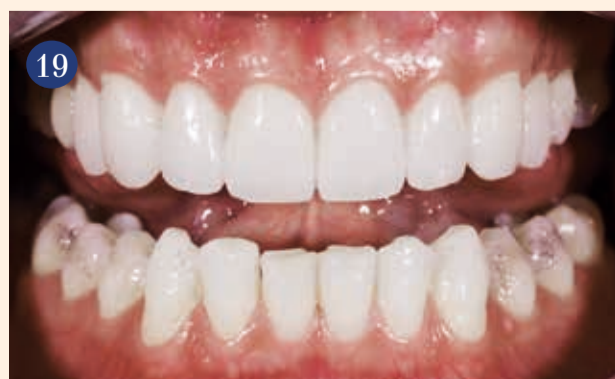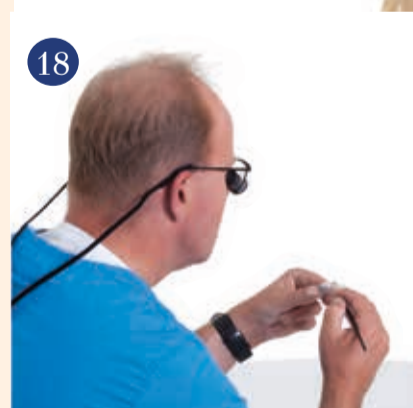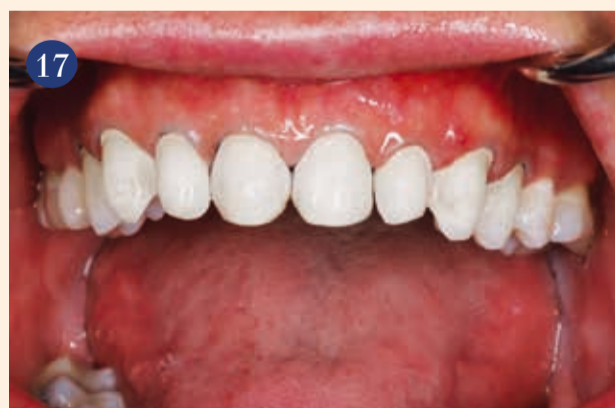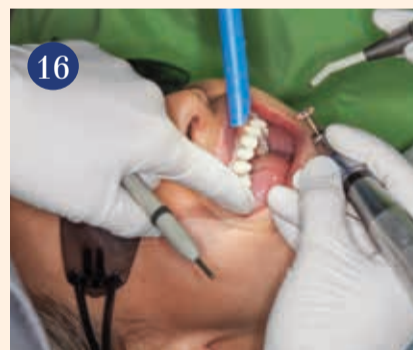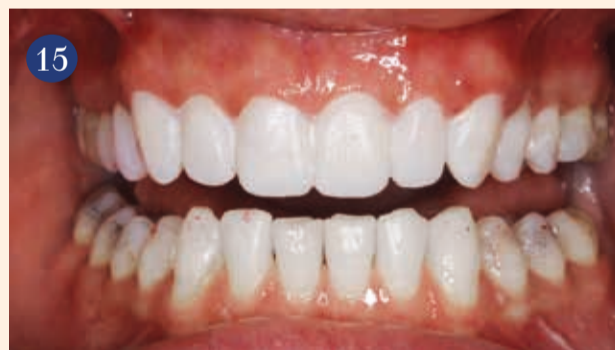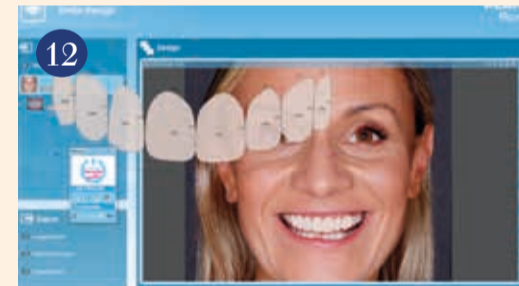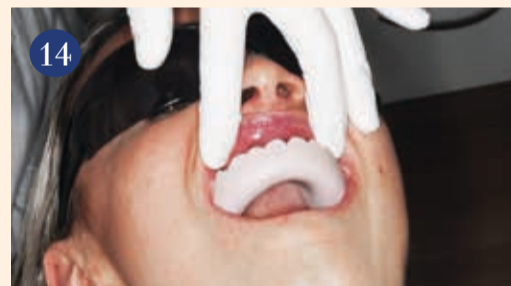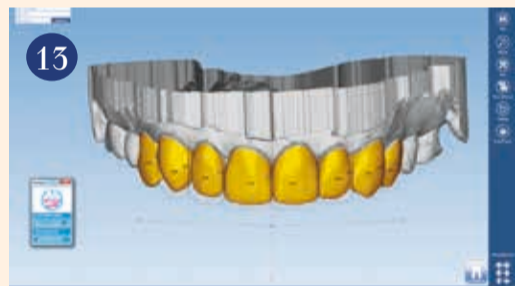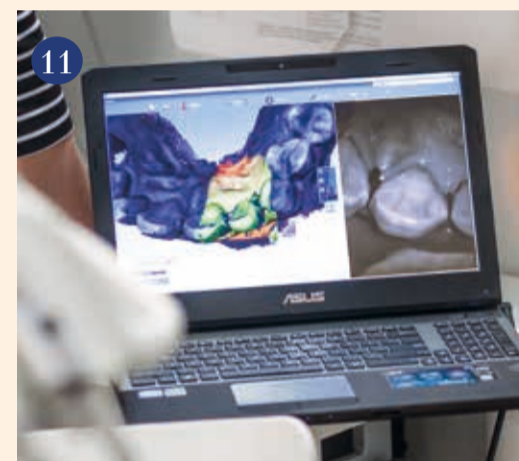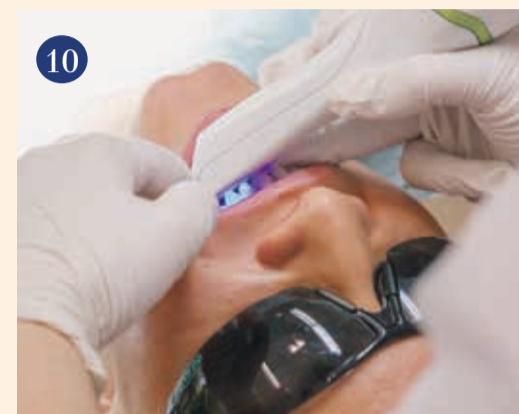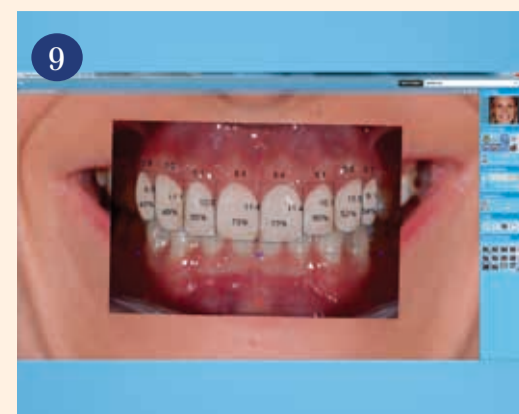
Korištena opreme i softveri: Planmeca Romexis Smile Design softver, Planmeca PlanCAD Premium softver, Planmeca Plan-Scan intraoralni skener, Planmeca PlanMill 50 glodalica. DT

O autoru



Aki Linden, DT stručnjak je za estetsku dentalnu medicinu i fiksnu protetiku. U vlastitom dentalnom laboratoriju u Helsinkiju radi više od 20 godina. Redovito drži

tečajeve i predavanja. Također je član nekoliko stručnih udruženja, kao što su Skandinavska akademija za estetsku dentalnu medicinu (SAED), Američka akademija za estetsku dentalnu medicinu (AACD) i Društvo za boju u dentalnoj medicini (SCAD).





IDENTICA HYBRID

- ✓ Blue Light tehnologija
- ✓ Preciznost 7µm
- ✓ Otvoren STL format
- ✓ Mogućnost skeniranja modela u artikulatoru
- ✓ Mogućost skeniranja otiska
- ✓ Ergonomičan dizajn

BESPLATNE DEMONSTRACIJE
CAD/CAM SISTEMA
Nazovite: +386 3 425-62-03



exocad

EXOCAD SW

- ✓ Otvoren sistem
- ✓ Brzo i jednostavno dizajniranje
- ✓ Sa jednim klikom do granice preparacije
- ✓ Bez dodatnih licenca



VITABLOCS® Mark II
Manjše estetske rekonstrukcije:
inlay, onlay, krona




VITABLOCS® TriLuxe /
TriLuxe forte / RealLife®
Visoko estetske rekonstrukcije u
anteriorom području




VITA ENAMIC®
Minimalno invazivne restauracije
i posteriorne kune




VITA ENAMIC IS®
Za implantatno podrpe
konstrukcije




VITA SUPRINITY®
Vrlo tvrd materijal sa širokim
spektrom indikacij



JEDINICA ZA FREZANJE

- ✓ 5 osovinska jedinica za suho freziranje
- ✓ Materijal: kompozit, cirkon, vosak, CoCr, Peek, PMMA

OBLIKOVANJE GINGIVE oko prirodnih zubi nosača privremenim akrilatnim krunicama

- Prikaz slučaja -

Autor: Dr Feng Liu, Kina

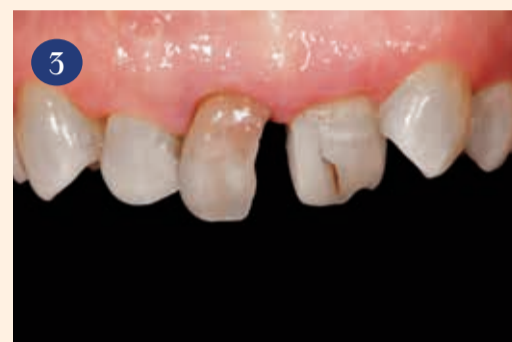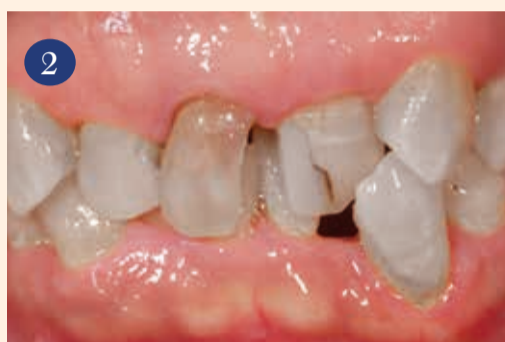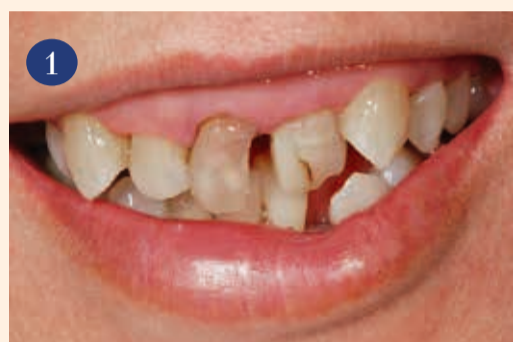Oblikovanje mekog tkiva oko implantata privremenom akrilatnom krunicom nakon implantacije postala je sve češće korištena tehnika u implantoprotetskoj terapiji¹. Kod većine nadomjestaka nošenih implantatima postoji transmukozni pričvrstak širine tri do četiri milimetra koji okružuje implantat i suprastrukturu². Stoga je prilagodba oblika i tijeka mekog tkiva modificiranjem izlaznog profila privremenim krunicama postala redovita praksa u implantoprotetici kako bi se optimizirao estetski ishod³.

Vodeći računa o zdravlju parodontnog tkiva oko prirodnih zubi, rubove krunice najbolje je smjestiti supragingivno ili u razini gingive tako da nadomjestak ne zadire u parodont^{4,5}. Međutim, ako se želi prikriti boja zuba nosača, osigurati učinak obruča (ferrule effect) ili poboljšati retencija i rezistencija, rubovi krunice mogu se smjestiti subgingivno⁶. Budući da dubina sulkusa oko zdravog prirodnog zuba iznosi oko jedan milimetar, cervikalni rub krunice obično se smješta 0,5 milimetara ispod slobodnog ruba gingive^{7,8}. Stoga se, za razliku od krunica nošenih implantatima, kod krunica nošenih prirodnim zubima gotovo ne može utjecati na oblik i tijek gingive.

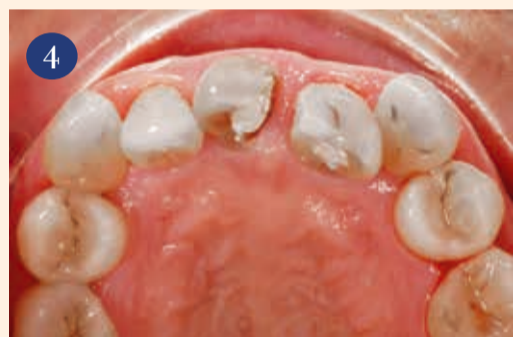Međutim, ako je sulkus oko nosača dovoljno dubok, kao kod debelog biotipa, moguće je preoblikovati gingivu korištenjem privremenih akrilatnih krunica. U radu je prikazan postupak na tipičnom primjeru kroz sedmogodišnje retrospektivno praćenje.

Prikaz slučaja

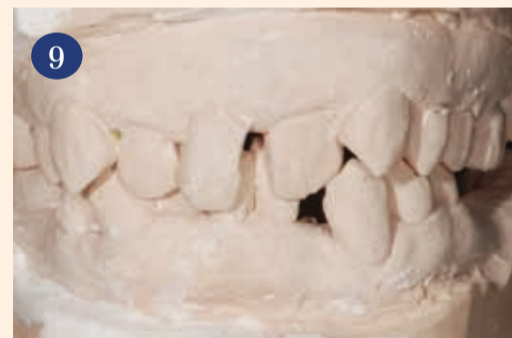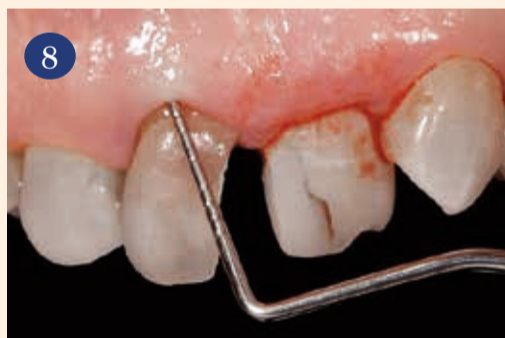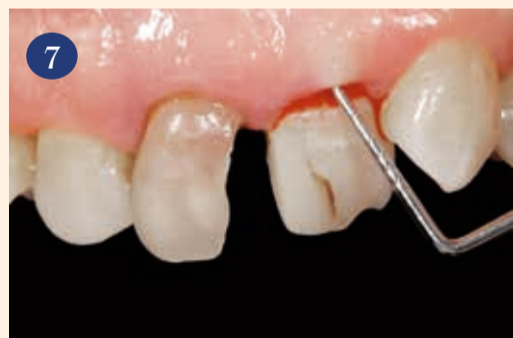Pacijentica u dobi od 48 godina dobrog općeg zdravlja 2008. došla je u Sveučilišnu kliniku za dentalnu medicinu u Pekingu u Kini. Glavna pritužba pacijentice bilo je stanje gornjih prednjih zubi koji su bili zahvaćeni karijesom i endodontski liječeni. Pacijentica nije imala bolove. Osim nadomještanja zubi, izrazila je želju i za estetskim ishodom. Međutim, zbog financijskih ograničenja nisu se mogli riješiti svi njezini problemi. Kliničkim pregledom utvrđeno je da je zub 22 nedostajao, a zub 23



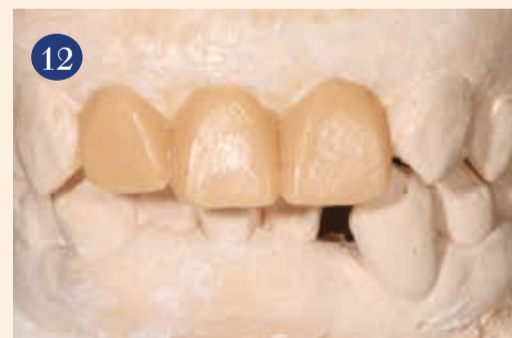Slika 1. Frontalni prikaz osmijeha pacijentice prije terapije • Slika 2. Fotografija prije terapije koja prikazuje okluzijski odnos prednjih zubi • Slika 3. Fotografija gornjih prednjih zubi prije terapije



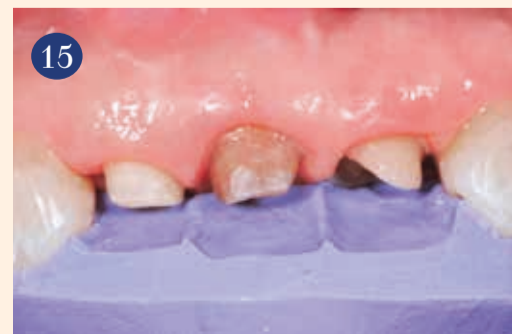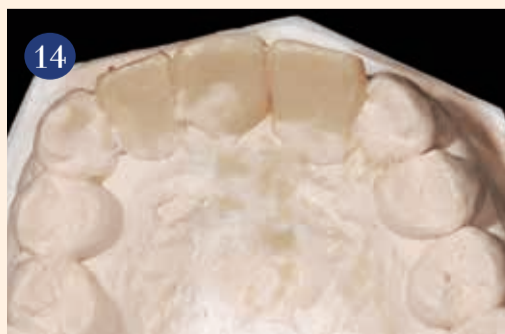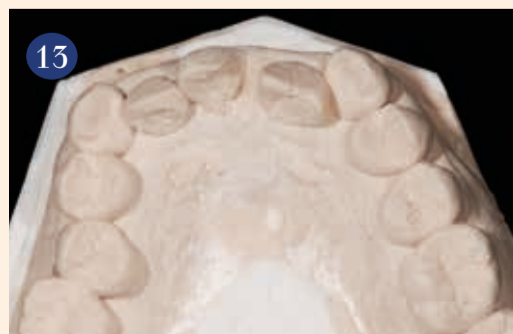
Slika 4. Fotografija gornjih prednjih zubi prije terapije iz okluzalne perspektive • Slika 5. Nagib zuba rezultirao bi estetski nepovoljnim ishodom • Slika 6. Planirano je labijalne plohe krunica pomaknuti vestibularno



Slika 7. Dubina sondiranja sulkusa oko gornjeg lijevog središnjeg sjekutića bila je 3 mm • Slika 8. Dubina sondiranja sulkusa oko gornjeg desnog središnjeg sjekutića bila je 1 mm • Slika 9. Frontalni pogled na studijske modele



Slika 10. Tijek gingive ucrtan je na modelu • Slika 11. Tijek gingive prilagođen je na modelu • Slika 12. Dijagnostičko navoštavanje prikazuje gingivu koja je pomaknuta prema gore



Slika 13. Studijski model iz okluzalne perspektive • Slika 14. Dijagnostičkim navoštavanjem krunice su pomaknute labijalno • Slika 15. Brušenje zubi navođeno je silikonskim ključem

pomaknuo se mezijalno. Usto su bili vidljivi defekti na zubima 21, 11 i 12. Korijenovi i krune zubi 21 i 12 bili su izrazito nagnuti palatinalno, dok je zub 11 bio blaže uvučen. Tijekom analize okluzije uočen je dubok vertikalni i horizontalni preklop na prednjim zubima. Dodatno je tijekom gingive bio neskladan. Kutovi njezinih usnica bili su asimetrični kod osmijeha (slike 1. do 4.).

Plan terapije

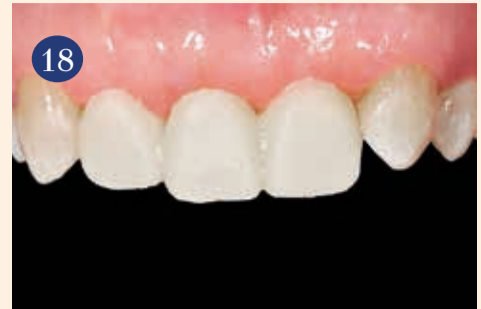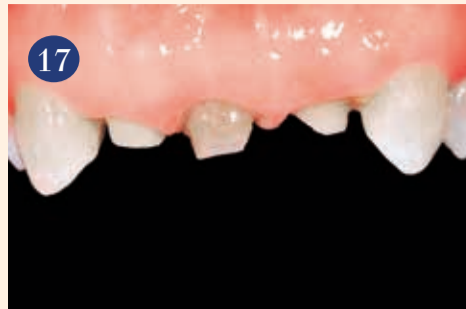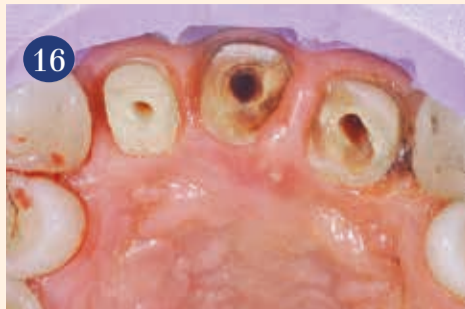Kod pacijenata s malokluzijom i nepravilnim položajem zubi protetsku terapiju trebalo bi provoditi tek nakon primarne ortodonske terapije. Međutim, uzimajući u obzir trajanje terapije i financijska ograničenja, pacijentica je odbila ortodonsku terapiju i prihvatila samo protetsko rješenje. Budući da je nepravilan tijek gingive kod pacijentice mogao narušiti konačni estetski ishod, prije reparacije razmotrene su mogućnosti njegova preoblikovanja.

Produljenje kliničke krune često se koristi za preoblikovanje gingivne linije^{9,11}. Međutim, čak i da se oblik gingive modificirao parodontokirurškim zahvatom iz vertikalnog smjera, palatinalno nagnuti gornji prednji zubi uzrokovali bi nagib uzdužnih osi zubi u sagitalnom smjeru. Stoga bi bilo teško postići idealan estetski ishod (slika 5.). U ovom slučaju labijalne plohe krunica trebalo je pomaknuti vestibularno kako bi se ujednačila visina ruba gingive (slika 6.). Stoga se razmatralo prikladnije terapijsko rješenje.

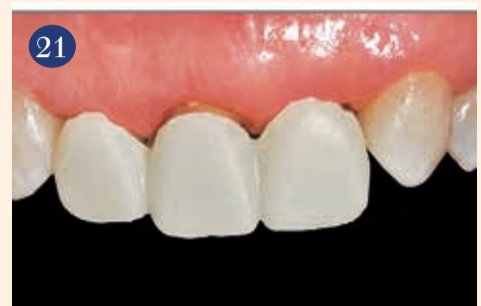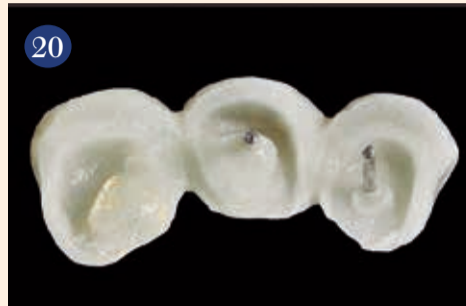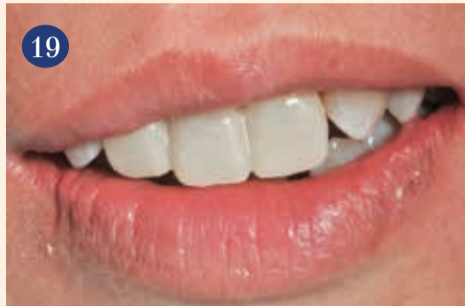Tijekom daljnjeg pregleda utvrdili smo da je pacijentica imala debeli gingivni biotip sa sulkusom dubine tri mm oko gornjeg desnog bočnog i lijevog središnjeg sjekutića i 1 mm oko gornjeg desnog središnjeg sjekutića (slike 7. i 8.). U implantoprotetici, kada je meko tkivo oko implantata debelog biotipa, njegovo preoblikovanje privremenom akrilatnom krunicom određenog oblika pokazalo se učinkovitom metodom za poboljšanje estetskog ishoda¹²⁻¹⁵. Međutim, kod nadomještanja prirodnih zubi nema dovoljno kliničkih dokaza da se privremenim akrilatnim krunicama može oblikovati gingiva. Stoga se u prikazanom slučaju pokušalo upravo to.

Dijagnostičko navoštavanje

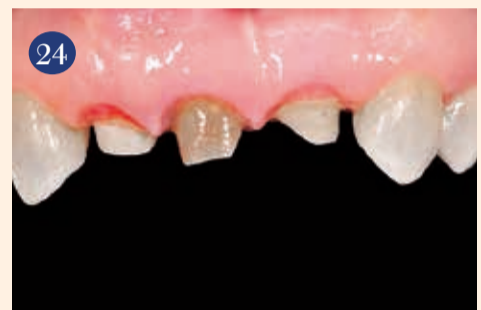Kako bi se predočio očekivani rezultat i dobile smjernice za nastavak terapije, izrađeno je dijagnostičko navoštavanje. Na modelu su incizalni bridovi obaju središnjih sjekutića bili smješteni palatinalno od crvene linije (vermilion) donje usnice; stoga je položaj incizalnih bridova trebalo pomaknuti 2 mm labijalno. Nadalje, kako bi se korigirao pacijentčin duboki vertikalni i horizontalni prijeklop, odlučili smo pomaknuti incizalne bridove gornjih središnjih sjekutića 2



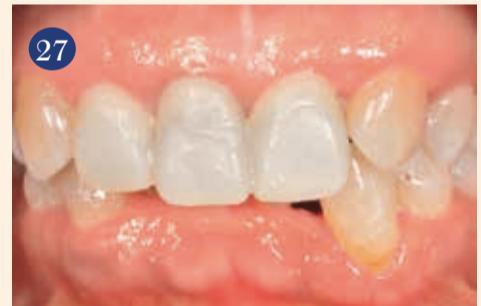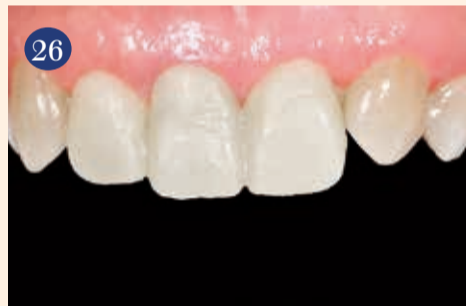Slika 16. Brušenje zubi navođeno je silikonskim ključem • Slika 17. Gotova preparacija zubi • Slika 18. Privremene krunice izrađene na temelju dijagnostičkog navoštavanja



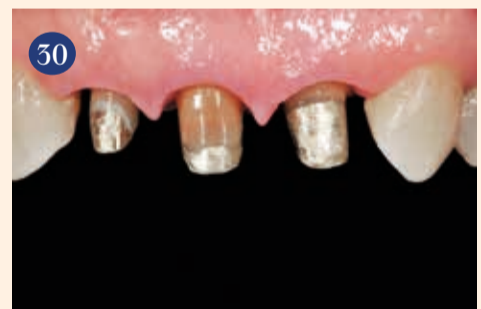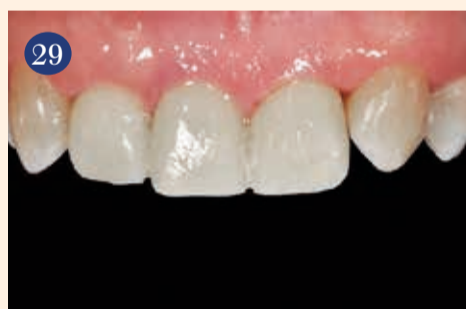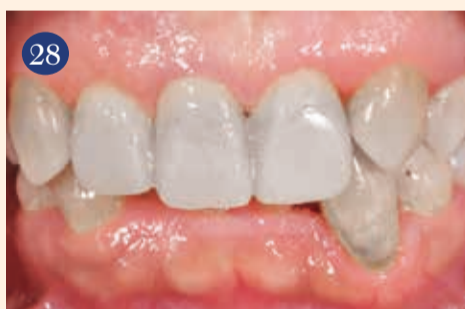Slika 19. Privremene krunice u ustima • Slike 20. i 21. Gingiva je djelomično prekrivena labijalnom stranom privremenih krunica



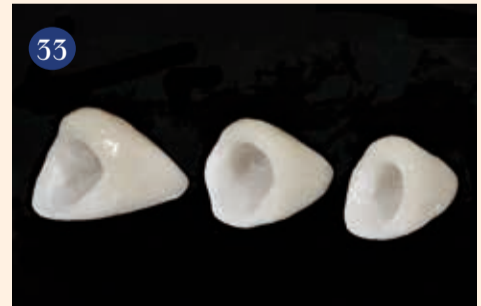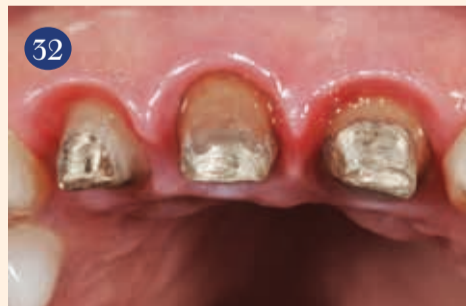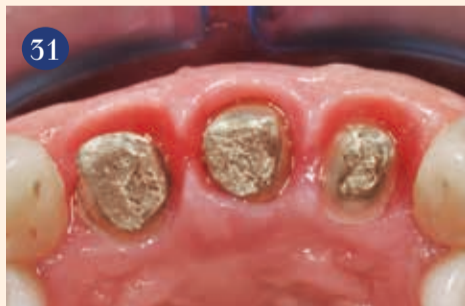Slika 22. Gingiva je prekrivena labijalnom stranom privremenih krunica (shematski prikaz). • Slika 23. Privremene krunice izgledaju kao da izrastaju iz gingivnog sulkusa (shematski prikaz) • Slika 24. Dva tjedna nakon postavljanja privremenih krunica počelo je preliminarno remodeliranje gingive te su stepenice na zubima nosačima bile izložene



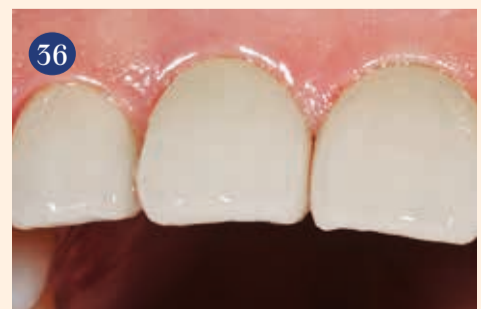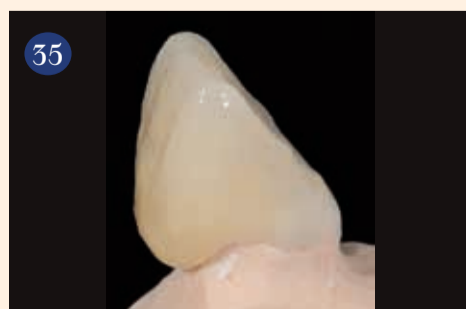
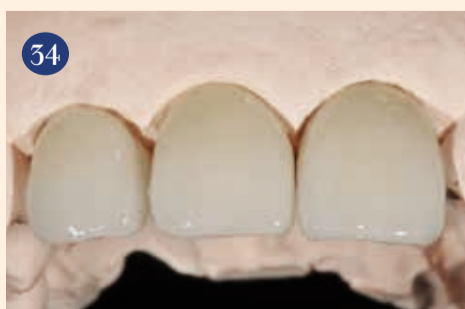Slika 25. Nadogradnja od zlatne legure • Slike 26. i 27. Druge privremene krunice u naprednoj fazi preoblikovanja gingive



Slika 28. Dva tjedna nakon postavljanja drugih privremenih krunica u naprednoj fazi preoblikovanja • Slika 29. Četiri tjedna nakon postavljanja drugih privremenih krunica. Oblik gingive i krunica bili su zadovoljavajući • Slika 30. Nakon uklanjanja drugih privremenih krunica vidi se idealno oblikovana gingiva



Slika 31. Gingivni ovratnici zubi nosača • Slika 32. Na zubima 12 i 11 nisu preparirane klasične stepenice • Slika 33. Krunice su izrazito izbočene u cervikalnom dijelu



Slika 34. Transgingivni oblik krunica usklađen je s gingivnim ovratnicima na modelu • Slika 35. Krunica je izrazito izbočena u cervikalnom području • Slika 36. Transgingivni oblik krunica usklađen je s gingivnim ovratnicima na modelu