

# implants

international magazine of oral implantology

2<sup>2012</sup>



**| expert article**

Riabilitazione inamovibile  
su denti naturali e impianti

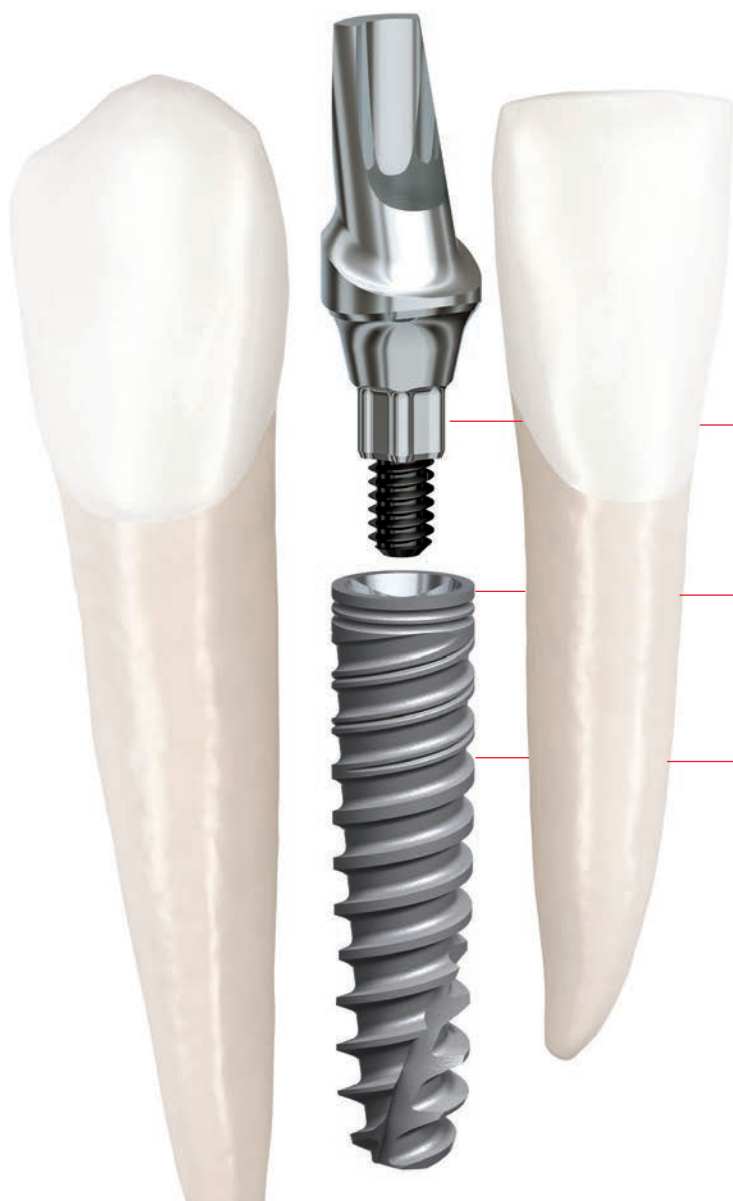
**| special**

Riabilitazione implantoprotesica  
mandibolare immediata

**| tecnica clinica**

Trattamento di una  
mandibola edentula atrofica

# Più piccolo e più resistente.



Posizionamento sicuro dell'impianto in spazi limitati.

Resistenza massima dei materiali e solida connessione sigillata.

Conservazione dell'osso e stabilità iniziale elevata.

## NOBEL BIOCARE SYMPOSIUM

**Nobel Biocare Symposium 2012**  
Rimini, 19 e 20 ottobre -  
Nuovo Palacongressi  
Per info: 055 09491858  
Vieni a trovarci!

**NobelActive 3.0.** Questo impianto unico rappresenta la soluzione ideale per gli spazi ristretti nella regione anteriore. La procedura di fresaggio è stata progettata per preservare la maggiore quantità possibile di osso, mentre il corpo dell'impianto e il disegno della filettatura condensano l'osso durante l'inserzione, migliorando la stabilità iniziale. L'apice tagliente e le lame di taglio consentono di regolare la posizione dell'impianto per un orientamento protesico ottimale. Insieme

alla salda connessione sigillata e al Platform Shifting integrato, NobelActive 3.0 consente di ottenere in modo sicuro risultati estetici eccellenti. Dopo 45 anni come innovatori nel campo odontoiatrico, abbiamo l'esperienza per offrire ai clienti tecnologie all'avanguardia affidabili per il trattamento efficace dei pazienti. **I loro sorrisi, le vostre competenze cliniche, le nostre soluzioni.**



**Contattate il Servizio Clienti al numero 800539328  
o visitate il sito internet [nobelbiocare.com/active3](http://nobelbiocare.com/active3)**

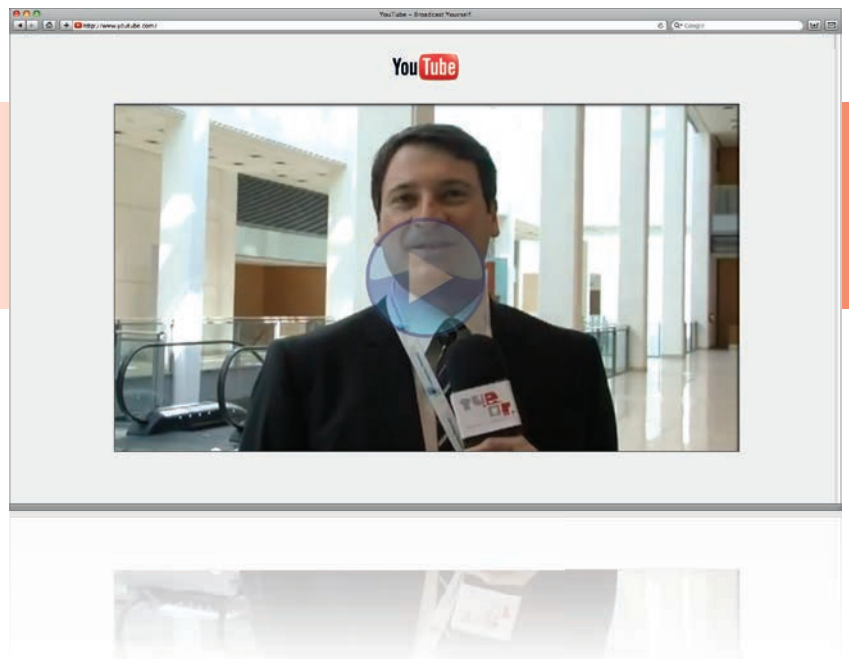

# Opportunità, limiti e prospettive delle **cellule staminali** in odontoiatria


L'informazione e la formazione di Tueor entra nella nuova dimensione del web.

Lo spazio editoriale di questo numero di *Implants* è affidato all'Avv. Stefano Fiorentino che ci parla delle opportunità, dei limiti e delle prospettive future dell'utilizzo delle cellule staminali in odontoiatria.

Guarda l'intera intervista sul canale YouTube di Tueor: Tueoronline e lascia un tuo commento!



Tueor e Dental Tribune Italia sono online su:

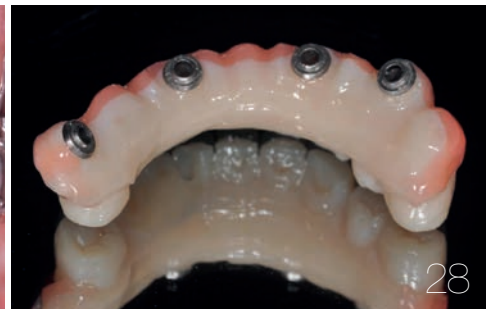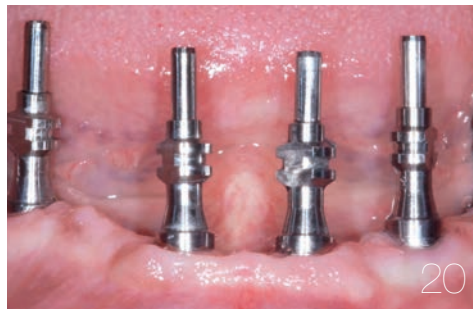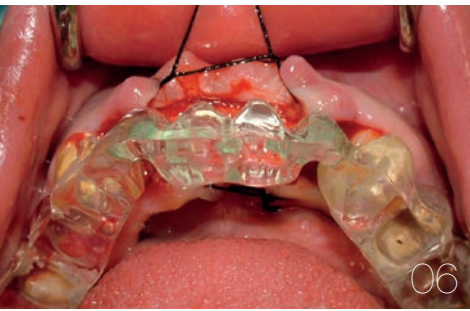
 [www.youtube.com/user/tueoronline](http://www.youtube.com/user/tueoronline)

 [www.tueor.it](http://www.tueor.it)

 [www.dtstudyclub.it](http://www.dtstudyclub.it)

 [www.dental-tribune.com](http://www.dental-tribune.com)

 [www.facebook.com/pages/Dental-Tribune-Italia](http://www.facebook.com/pages/Dental-Tribune-Italia)



## editoriale

- 03 Opportunità, limiti e prospettive delle **cellule staminali** in odontoiatria

## expert article

- \_implantoprotesi
- 06 **Riabilitazione inamovibile** su denti naturali e impianti Edentulia parziale superiore e inferiore precedentemente riabilitata con protesi parziale rimovibile  
\_A. Salierno, A. Pepe, C. Vitiello, S. Grulliero

## special

- \_implantoprotesi
- 20 **Riabilitazione** implantoprotesica mandibolare immediata  
\_F. Colombo, P. Arosio

## tecnica clinica

- \_case report
- 28 **Trattamento di una mandibola edentula atrofica** Mediante 4 impianti Tapered e protesi fissa avvitata  
\_A. Di Lallo, S. Di Lallo

## eventi

- \_implantologia
- 34 **Sicoi: XXII Congresso Internazionale** 5 e 6 ottobre 2012

## expert article

- \_diagnosi
- 36 **Protocollo Total Face Approach** Valutazione a un anno della metodica  
\_G. Perrotti

## fatti e opinioni

- 39 \_videointerviste

## aziende

- 40 \_news

## eventi

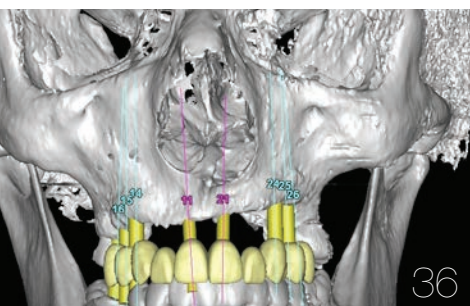
- 44 \_implantologia
- 47 \_Osteology Research

## l'editore

- 49 \_norme editoriali
- 50 \_gerenza

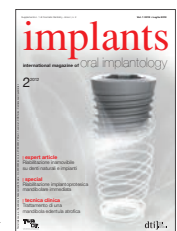
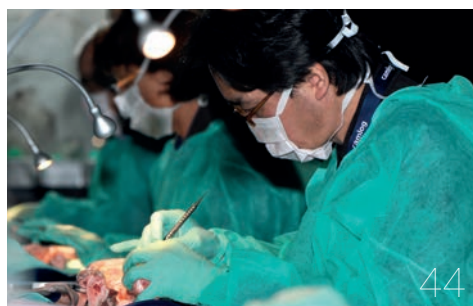
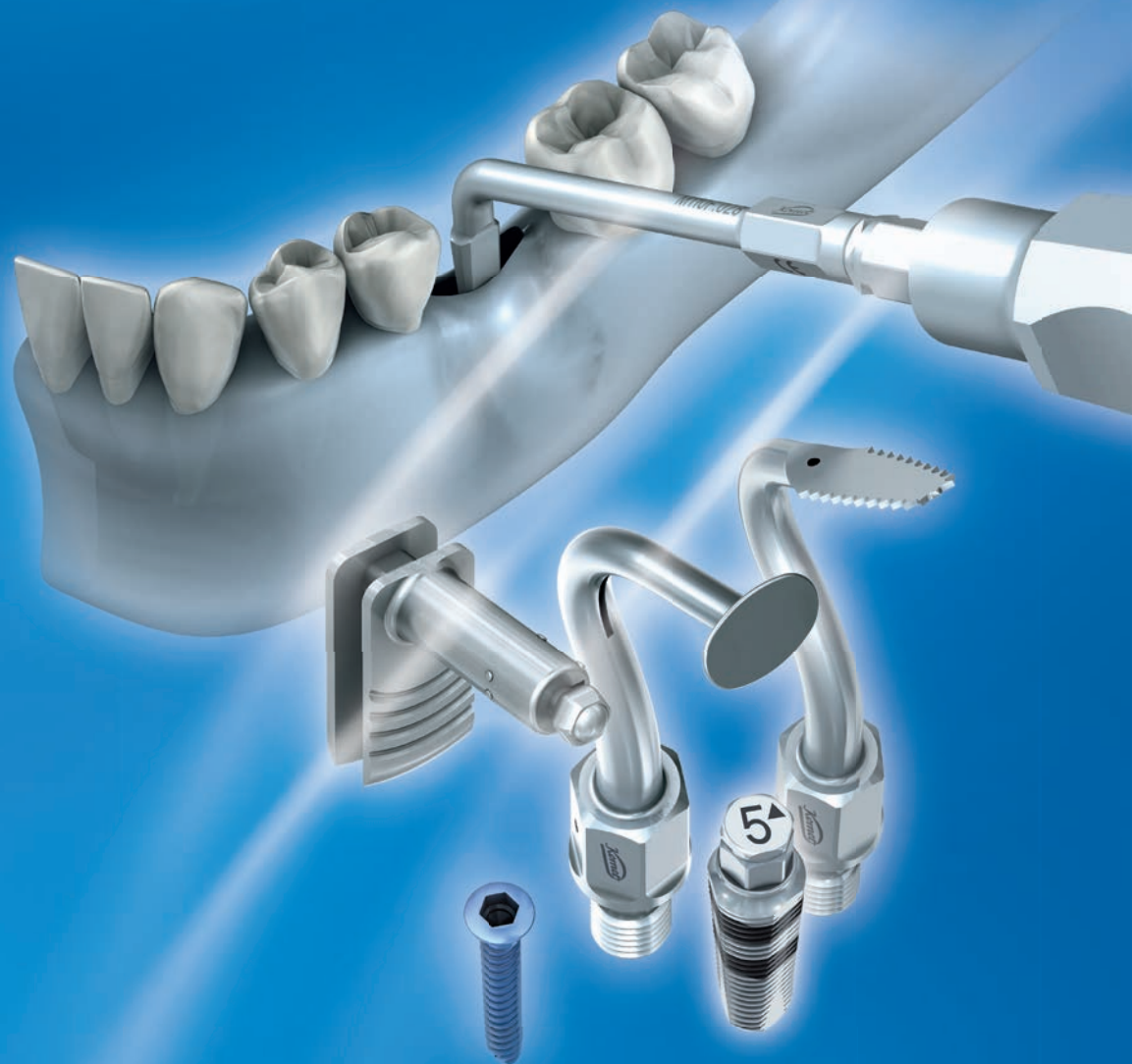
Immagine di copertina cortesemente concessa da Neoss Italia S.r.l., [www.neossitalia.it](http://www.neossitalia.it)





# Maxillo Prep

## Le soluzioni razionali in Pre-implantologia



Quality Products  
Made in Germany

Il chirurgo orale deve ragionare per sé in termini di ergonomia e di efficacia operativa, e per i propri pazienti deve pensare a soluzioni atraumatiche e sicure. Komet ha voluto sviluppare uno strumentario essenziale per il bone management pre-implantologico, che consenta un lavoro di alta qualità, in tempi ridotti e a minima invasività.

La linea Maxillo Prep comprende tutta una serie di strumenti e dispositivi per la gestione dell'osso, come per es. viti di espansione e condensazione, espansori, strumenti manuali per modulazione angolare, viti di osteosintesi. Per saperne di più richiedete o scaricate da internet la brochure Chirurgia della Komet.



# Riabilitazione inamovibile su denti naturali e impianti

## Edentulia parziale superiore e inferiore precedentemente riabilitata con protesi parziale rimovibile

**Autore** \_ A. Salierno, A. Pepe, C. Vitiello, S. Grulliero, Italia

### \_22 Crediti ECM

Questo articolo fa parte del Corso FAD 2012. Acquistalo subito su [www.dtstudyclub.com](http://www.dtstudyclub.com) oppure [www.tueor.it](http://www.tueor.it)

### \_ Introduzione

La perdita di uno o più elementi dentari porta a una modifica dell'armonia morfofunzionale dell'apparato stomatognatico generando problematiche di natura funzionale, estetica e talvolta psicologica. L'edentulia deve essere quindi affrontata con un'adeguata riabilitazione protesica che, oltre a ripristinare la funzione dell'apparato stomatognatico, risponda anche alle aspettative del paziente. Per molti anni i metodi di scelta per la riabilitazione di soggetti edentuli sono consistiti in: protesi inamovibili convenzionali, protesi parziali rimovibili, protesi totali rimovibili e, in alcuni casi, trattamenti ortodontici che mirano ad annullare o ridurre lo spazio edentulo mediante lo spostamento degli elementi dentari contigui. Questi metodi, però, erano e sono ancora oggi associati a svantaggi come il coinvolgimento di elementi dentari sani e vitali, la comparsa di danni a carico dei tessuti dentari e parodontali, la perdita di ritenzione e stabilità della protesi. L'evoluzione scientifica dell'implantologia ha fatto in modo che nelle riabilitazioni moderne i restauri implanto-supportati sono divenuti la prima alternativa terapeutica sia per le edentulie parziali che totali. L'impiego di impianti dentali per la riabilitazione estetico-funzionale di arcate parzialmente o completamente edentule è una metodica sicura, predicibile e ben documentata a lungo termine. In letteratura, studi con follow-up da 1 a 8 anni hanno dimostrato come la riabilitazione di monoedentulie con impianti a sostegno di corone singole rappresenta oggi una tecnica predicibile e di sicura efficacia clinica.

Il criterio base per il successo implanto-protesico a lungo termine è stato e rimane il posizio-

namento protesicamente guidato degli impianti, che garantisca un'estetica e una biomeccanica ideale. È tuttavia auspicabile l'estensione di tale metodica riabilitativa, che prevede un approccio multidisciplinare, a un'ampia categoria di pazienti, che includa anche soggetti con disfunzione dell'ATM e perdita dei normali rapporti occlusali e soggetti con osso di scarsa qualità e/o quantità. Per il successo delle riabilitazioni implanto-protesiche è fondamentale lo studio del caso attraverso l'analisi dei modelli, della morfologia facciale e del sorriso del paziente, nonché l'attenta valutazione dei volumi ossei e dei tessuti molli. Poter prevedere e programmare il risultato che si vuole ottenere attraverso una ceratura diagnostica va considerato un passaggio irrinunciabile, in particolar modo nei casi di edentulismo multiplo, per scegliere il numero e il posizionamento accurato degli impianti.

Lo scopo di questo lavoro è la presentazione di un caso clinico di riabilitazione inamovibile su denti naturali e su impianti in un caso clinico di edentulia parziale superiore e inferiore, precedentemente riabilitato con protesi parziale rimovibile, dove l'esecuzione del piano di trattamento è avvenuta nel rispetto dei principi di base dell'implantologia protesicamente guidata.

### \_ Caso clinico

Paziente di sesso femminile, anni 72, giunge alla nostra osservazione lamentando dolenzia all'ATM e disagi legati alle diverse riabilitazioni protesiche eseguite negli ultimi 20 anni e in particolare il discomfort legato alle attuali protesi parziali rimovibili presenti all'arcata superiore e inferiore. L'esame anamnestico rivela: buone

condizioni di salute generale, assenza di malattie sistemiche, abitudine al fumo (>10 sigarette/die), assunzione di ansiolitici da circa tre anni per un'elevata sofferenza psico-fisica, derivante dai pregressi trattamenti odontoiatrici. Dall'OPT esibita (Fig. 1), dalla sistematica radiografica endorale e dall'esame obiettivo (Figg. 2-8) si rilevano: discrete condizioni di igiene orale, biotipo parodontale spesso, malocclusione dentaria di II classe con accentuata perdita della dimensione verticale, edentulie multiple in sede 1.4-1.5-1.6-1.7-1.8-2.4-2.5-2.6-2.8-3.6-3.7-3.8-4.6-4.7-4.8. All'arcata superiore vi è la presenza di ponte protesico in resina acrilica di cinque elementi esteso da 2.2-2.3 elementi pilastro trattati endodonticamente 2.4-2.5-2.6 elementi di ponte a 2.7 pilastro protesico non sottoposto a tratta-

mento endodontico, in sede 1.3 presenza di corona metallo ceramica su elemento non trattato endodonticamente e presenza di protesi parziale in resina acrilica di due elementi con ganci metallici per riabilitare le edentulie della sede 1.4-1.5. All'arcata inferiore presenza di ponte protesico in resina acrilica di 10 elementi da 4.5 a 3.5 dove gli elementi 3.4-3.5-4.4-4.5 risultano trattati endodonticamente, mentre gli elementi 3.1-3.2-3.3-4.1-4.2-4.3 non sono stati sottoposti a trattamento endodontico, inoltre abbiamo la presenza di una protesi parziale rimovibile in resina acrilica di due elementi con ganci metallici per riabilitare le edentulie in sede 3.6-4.6. In base agli esami clinico-radiografici, si evince nell'arcata superiore riassorbimento osseo con evidente pneumatizzazione dei seni mascellari e nell'ar-

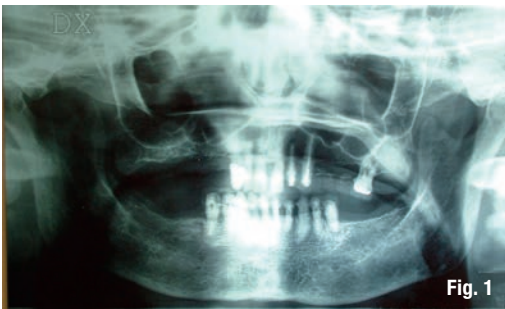

Fig. 1

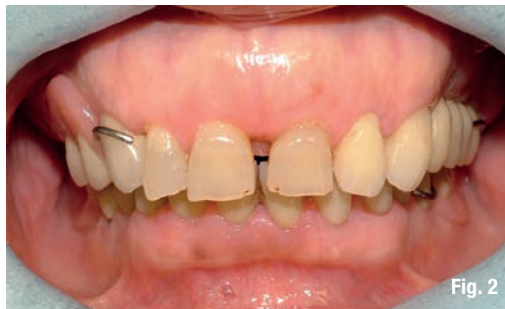

Fig. 2

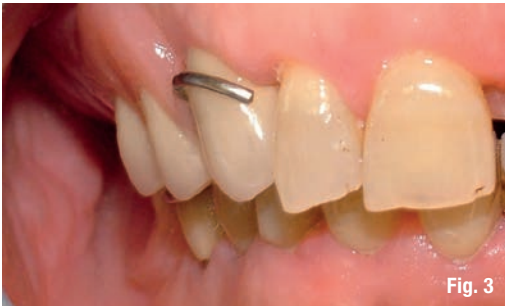

Fig. 3

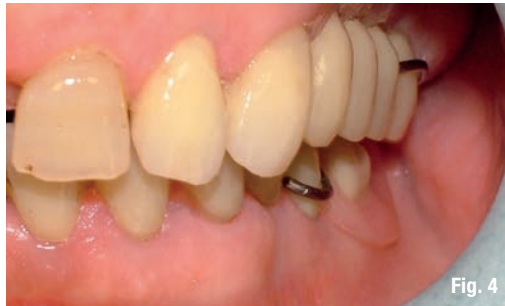

Fig. 4

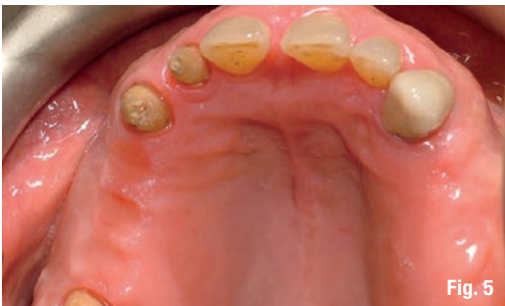

Fig. 5

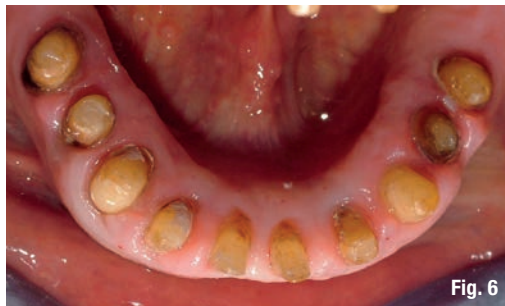

Fig. 6

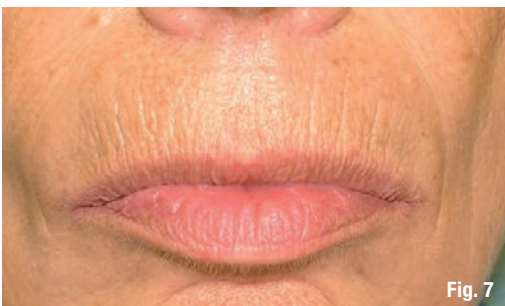

Fig. 7

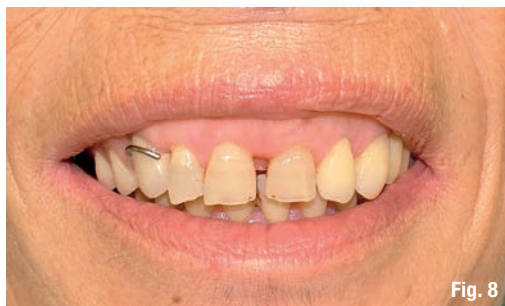

Fig. 8

Fig. 1\_OPT iniziale.

Figg. 2-8\_Status fotografico iniziale.



cata inferiore riassorbimento di tipo orizzontale soprattutto a livello degli elementi monconi protesici 3.1-3.2-4.1-4.1 che presentano mobilità di III grado.

### Piano di trattamento iniziale

Il piano di trattamento iniziale ha previsto l'effettuazione di una terapia eziologica strumentale (motivazione all'igiene orale, detartrasi, sondaggio parodontale, levigatura radicolare e avulsione degli elementi non più recuperabili in sede 3.1-3.2-4.1-4.2.).

Alla rivalutazione, ottenuto il risanamento dei tessuti parodontali (Figg. 9, 10), con riduzione dei sondaggi parodontali, si è proceduto alla definizione del piano di trattamento che prevedeva come obiettivo principale, la ristabilizzazione dei corretti rapporti occlusali inter-arcata ed intra-arcata con ripristino della dimensione verticale e risoluzione delle edentulie presenti, mediante programma riabilitativo implanto-protesico.

Una metodica molto utile e largamente utilizzata per la pianificazione riabilitativa implanto-protesica è quella che prevede l'utilizzo dei modelli studio montati in articolatore, attraverso la cui analisi è possibile affrontare con accura-

tezza lo studio degli spazi edentuli oltre che dei rapporti intermascellari. Per procedere in tal senso, sono sufficienti delle impronte rilevate con cucchiaini standard del commercio per la realizzazione di modelli di studio in gesso. La contemporanea registrazione dei rapporti intermascellari mediante l'uso di valli in cera e/o cere oclusali e della posizione spaziale del mascellare, mediante arco facciale, offre gli elementi utili per il corretto riposizionamento dei modelli in articolatore (Figg. 11-14).

Per una corretta pianificazione dell'intervento chirurgico e della riabilitazione protesica assume un ruolo propedeutico centrale la realizzazione di una ceratura diagnostica (Figg. 15-17).

Attraverso la ceratura diagnostica è possibile ottenere infatti una simulazione realistica su articolatore del risultato protesico finale secondo criteri corretti di occlusione ed estetica. Per ogni elemento protesico è possibile stabilire morfologia, dimensioni e orientamento nello spazio, rispetto ai denti contigui e antagonisti, e, soprattutto, pianificare la corretta posizione degli impianti, seguendo i protocolli dell'implantologia protesicamente guidata. Infatti, una volta definite le caratteristiche della protesi finale, attraverso la ceratura diagnostica, si procede alla

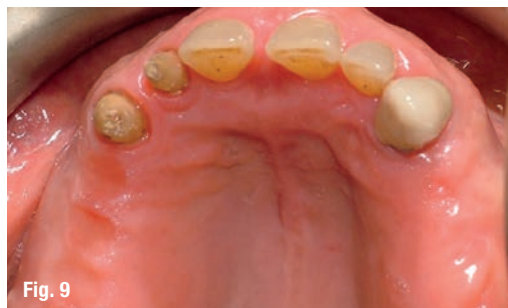

Fig. 9

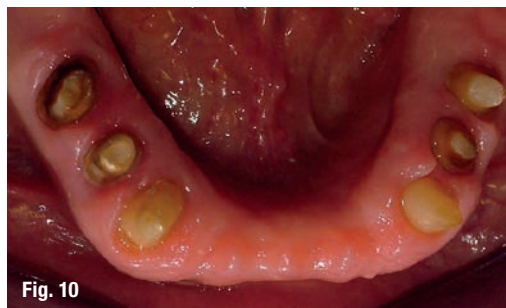

Fig. 10

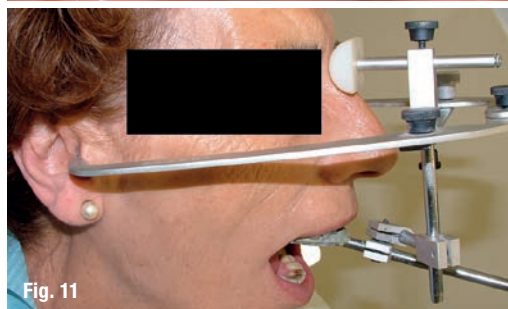


Fig. 11

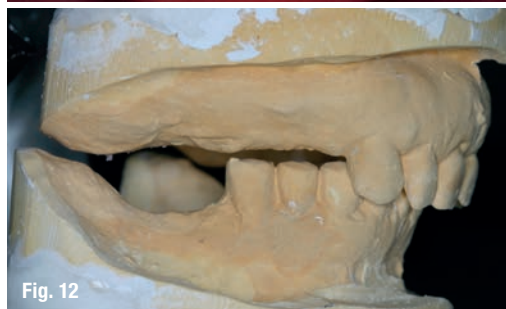

Fig. 12

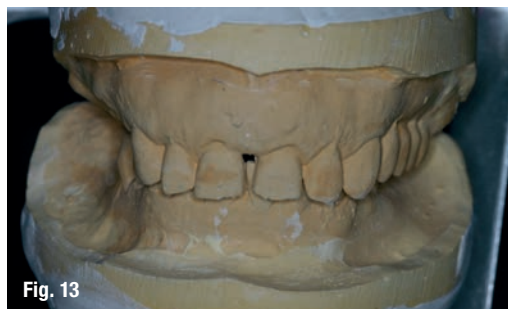

Fig. 13

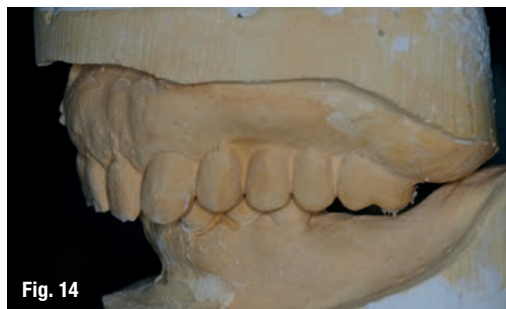

Fig. 14

**Figg. 9, 10**\_Foto Rivalutazione.

**Figg. 11-14**\_Registrazione arco facciale e modelli montati in articolatore.



realizzazione di mascherine diagnostiche e chirurgiche in resina acrilica, che riproducono fedelmente la posizione dei denti così come è stata programmata. Per il caso specifico, attraverso l'analisi dei modelli e la ceratura diagnostica, il piano di trattamento definitivo prevedeva per l'arcata superiore: una corona protesica in sede 1.3, moncone non trattato endodonticamente; inserimento di due impianti endossei in sede 1.4-1.6 a sostegno di un ponte di tre elementi per la riabilitazione della sede edentula 1.4-1.5-1.6; due corone protesiche in sede 2.2-2.3, monconi già trattati endodonticamente e l'inserimento di due impianti endossei in sede 2.4-2.6 a sostegno di un ponte di tre elementi per la riabilitazione della sede edentula 2.4-2.5-2.6 e una corona protesica in sede 2.7 moncone non trattato endodonticamente. Il piano di trattamento definitivo prevedeva, invece, per l'arcata inferiore: l'inserimento di due impianti endossei in sede 3.2-4.2 a sostegno di un ponte di quattro elementi per la riabilitazione della sede edentula 3.1-3.2-4.1, un ponte di tre elementi in sede 3.3-3.4-3.5, l'inserimento di un impianto in sede 3.6 a sostegno di

una corona protesica, un ponte di tre elementi in sede 4.3-4.4-4.5, l'inserimento di un impianto in sede 4.6 a sostegno di una corona protesica. Al fine di verificare l'esistenza delle condizioni locali propedeutiche alla realizzazione di tale piano di trattamento, sono stati richiesti esami radiografici aggiuntivi (tomografia computerizzata delle arcate superiore e inferiore) così da valutare quantitativamente e qualitativamente le sedi ossee da scegliere per il posizionamento implantare.

L'effettuazione dell'esame TC dental scan viene eseguita dalla paziente indossando la dima radiologica realizzata sulla base della ceratura diagnostica definitiva. Reperi radiopachi sono stati posizionati in corrispondenza dei siti: 1.4-1.6-2.4-2.6-3.6-4.6 (Fig. 18).

L'analisi della TC dental scan evidenzia, all'arcata superiore sul piano orizzontale, una pneumatizzazione dei seni mascellari maggiore a livello del seno mascellare superiore sinistro e, in corrispondenza delle proiezioni trasversali, a livello dei reperi radiopachi, una morfologia ossea caratterizzata da un adeguato spessore vestibolo-

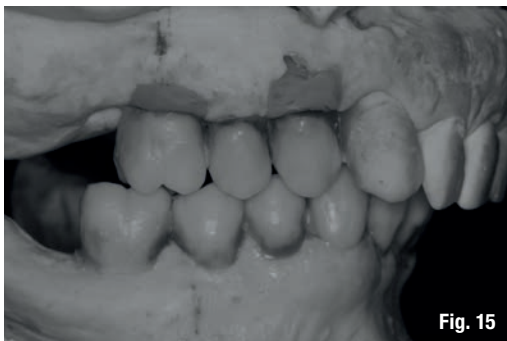

Fig. 15

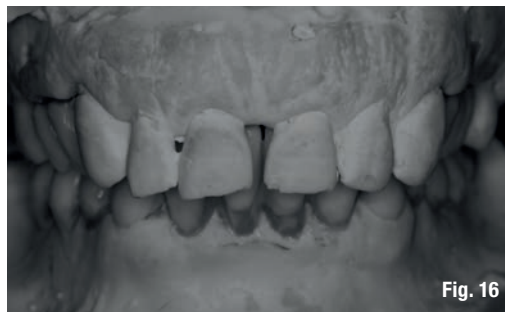

Fig. 16

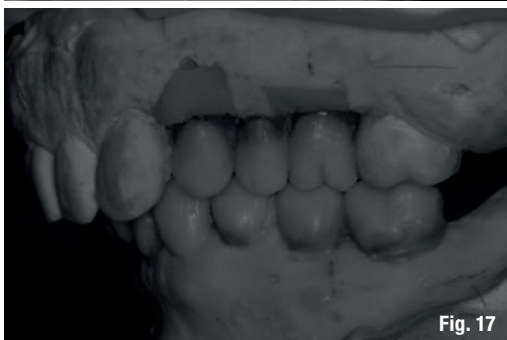

Fig. 17

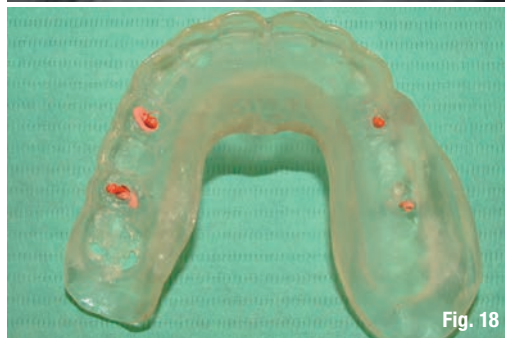

Fig. 18

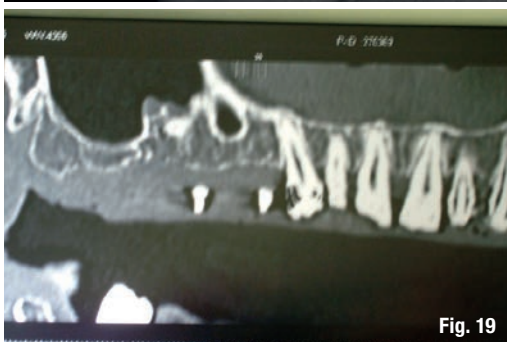

Fig. 19

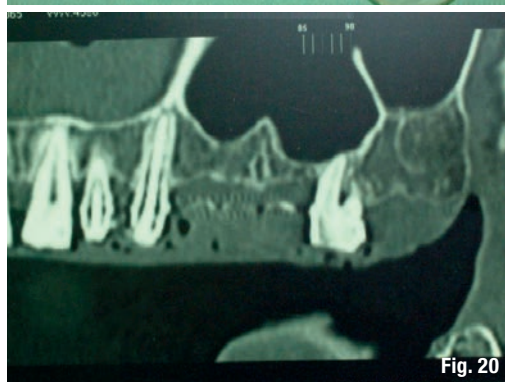

Fig. 20

**Figg. 15-17\_Ceratura Diagnostica superiore e inferiore.**

**Fig. 18\_Dima radiologica.**

**Figg. 19, 20\_TC Arcata Mascellare.**