

today

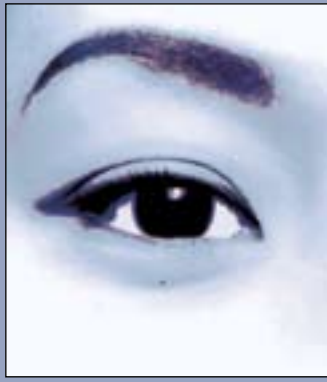展会会报



today内容介绍

本届展会精彩纷呈，您可以通过today展会会报了解本届展会上的热门产品以及各参展公司的重大活动安排。根据您的需要安排观展计划，绝不错过任何精彩。

>>第1页



产品资讯

Today展会会报为您呈上最新的行业资讯，帮助您更好地了解牙科行业的重大事件和最新科技进展。

>>第4页



观展指南

本届展会活动安排丰富多彩，today为您带来详细各类学术会议时间安排，您可以根据自己的时间安排好自己的行程，绝不错过任何精彩。

>>第17页




欢迎来到第二十二届华南国际口腔展

■ 第二十二届华南国际口腔展将于2017年3月2-5日在广州中国进出口商品交易会展馆C区隆重举行。

1. 品牌优势——22年成熟品牌，中国集规模宏大、效果显著、服务至上等特点于一体的国际性口腔展览会

华南国际口腔展作为口腔领域的专业展览会，始办于1995年3月，经过21载的光阴沉淀，走在了行业的前沿。2016年第21届展会面积51000平方米，2379个展位，来自中国大陆和香港、台湾，以及德国、美国、意大利、法国、芬兰、瑞士、奥地利、列支敦士登、西班牙、以色列、日本、韩国、巴西、丹麦、斯洛文尼亚、巴基斯坦、新加坡、俄罗斯、马来西亚等22个国家和地区的920多家参展商在本届展会上展示公司形象、新产品、新技术与服务；更有来自德国、美国、韩国、中国台湾，中国佛山南海五大专业展团同台亮相。在2016年第21届华南国际口腔展上首次设立的“新技术新产品推介会”上，国际知名牙科企业携新产品新技术展示，品牌展商大幅激增，中国国产数字化新品全新亮相。为期4天的展会迎来了全球100多个国家的5万多名口腔医疗专业人士。展会21年来都得到行业内的高度认可和一致好评，公认为国内规模最大、效果显著、服务至上的口腔盛会。已成为中国乃至亚洲的响亮品牌。

届时，作为行业风向标的华南口腔展将继续为专业观众展示口腔行业全新产品和先进技术，为口腔医学工作者提供前沿实用的继续教育及培训课程，全力打造贯穿口腔行业产业链的产品展示与技术交流平台。



2. 活动优势——权威、专业的学术研讨会

展会同期举办“管理者论道”、“深度培训”、“技术专场”、“病例点评”、“同道交流”、“国际交流”等六大系列的120多场高水平研讨会，“中国口腔医院发展论坛”、“综合医院口腔科管理论坛”、“美国牙医学会培训日”、“民营口腔华南论坛”等高端会议也继续吸引业界关注。来自中国大陆、香港、台湾、美国、日本、意大利、德国等160多位专家与广大口腔医学工作者分享了前沿医学研究成果、实用的临床治疗技术、先进的设备应用经验，以及高效的诊所管理方法。

3. 经济优势——广东，中国经济强省，中国最大贸易及消费中心

华南国际口腔展举办地——广州，是广东乃至华南政治、经济、文化的中心，是中国经济发展最快的城市。2010年广州GDP在全国90个城市中排名第三，达1060.448亿元人民币，同比增长13%。

广东，中国经济强省，代表着经济实力和财富的5大经济指标：经济总量、社会消费品

零售总额、外贸进出口额、财政总收入、居民储蓄存款余额均持续保持全国第一。

广东省人口超过一亿，华南地区五省市人口超过四亿；广东省口腔医疗发展快速，现有口腔医生10000名，而且每年都以6.5%的数量增长。发达的经济以及开放的思想，使华南地区老百姓对于中高档的牙科产品有很强的消费能力和需求。广东成为中国最大的牙科贸易及消费中心。

广州是会展业发展最早、会展经济最活跃的地区之一。享誉全球的世界第一大展——中国进出口商品交易会，50多年来每年春、秋两季在广州举行；

4. 地域优势

广州-中国最早对外通商贸易的口岸，历史源远流长，在世界

上占有相当重要的地位。两千年来广州一直是中国进出口商品的最重要及最大的口岸，2010年广州港口年吞吐量达4.11亿吨，居世界第七。

“开放、富裕、重商、务实、包容、低调”的城市人文造就了它可容纳来自海内外不同文化和产品的特性，也造就了中国最市场化的牙科产品销售市场。根据调查，国际牙科公司在中国冠军销售区域都是在广州以至华南地区。因而，要成功开拓中国牙科市场，广州是国内牙科公司的首选。

广州毗邻香港、澳门、台湾和东南亚，并与之有着密切的贸易往来关系。自上世纪90年代以来，我国已成为东南亚医疗器械市场新的供货国。据报道，我国在2005年已继美国、日本、德国之后，成为东南亚第四大医疗器

械/卫生材料供货国。

得天独厚的地域优势，使华南国际口腔展成为了为参展企业开拓中国市场、国内外专业观众，特别是港澳台以及东南亚牙科医生及经销商提供了解新产品、新技术以及订购牙科产品的广阔舞台。

5. 产业优势

广东地区是中国最大最重要的牙科设备制造基地。根据广东省药监局的统计，中国40%以上的牙科设备在广东生产。广东省是中国最大、水平最高的义齿加工工厂集中区域。得天独厚的产业优势使华南国际口腔展百花齐放。国际先进的高档设备、材料和质优价廉的中国牙科产品倾情绽放，应有尽有。这让华南国际口腔展成为了国内外采购商了解中国牙科产品的优质平台。

6. 展馆优势

中国进出口商品交易会琶洲展馆是目前世界第三大、亚洲第一大的会展中心。总展厅面积近33万平方米，是一座能够满足国际级商品交易会、大型贸易展览、大型国际会议等需要的多功能、综合性、高标准的国际会议展览中心。中国进出口商品交易会琶洲展馆，将把华南国际口腔展提升至国际级展览会的层次，是您展示形象及品牌的最佳选择。

更多展会详情，请登录官网：
www.dentalsouthchina.com。

2017第二十二届华南国际口腔医疗器材展览会
中国国际口腔保健品展览会暨技术研讨会

日期：
2017年3月2日-5日

地点：
广交会琶洲展馆C区

许可：
中华人民共和国科学技术部

主办单位：
广东省科学技术厅

协办单位：
口腔保健全国委员会

承办单位：
广东省对外科技交流中心
广东省口腔保健委员会
广东省口腔医学会
广东国际科技贸易展览公司(广东科展)

欲了解更多资讯
请浏览网站：
www.dental-tribune.com

dti Dental Tribune International

手机微信扫一扫， 新闻动态早知道

■ 世界牙科培训中心(World Dental Training Center)专注于口腔医疗专业培训，为中国牙医提供高品质的牙科临床课程。

我们的培训服务范围涵盖种

植、美容修复、根管、牙周以及诊所管理。世界牙科培训中心拥有强大的讲师团队，囊括国内外知名专家学者与临床医师，每年接受超过500人次的培训。



国外研究发现电子烟有害口腔健康

■ 在西方世界，电子烟在年轻人、吸烟者或已戒烟者中越来越受欢迎，因为电子烟通常被认为是传统香烟更健康的替代品。然而，美国和加拿大研究者最近进行的两项研究发现日常暴露于电子烟烟雾会引起牙龈组织的损伤，可能导致感染、炎症和牙周疾病。

这两项研究通过体外实验探索了电子烟在细胞和分子水平对口腔健康的影响。魁北克拉瓦尔大学牙科学院Mahmoud Rouabhia教授团队将牙龈上皮细胞暴露于电子烟烟雾中，发现大部分细胞在几天内死亡。“口腔上皮是人体抵抗微生物感染的第一道防

线，”Rouabhia解释说，“保护我们免受多种微生物感染的上皮就在我们口腔内。”

为模拟吸烟时人的口腔内发生的情况，加拿大研究者将人上皮细胞放置于小的含有唾液类似液体的容器内。电子烟烟雾注入到容器中，以15分钟内每

5秒“吸烟”一次的速度持续一天。显微镜下观察发现，死亡细胞比例，在无暴露细胞组约2%，而在暴露于电子烟烟雾1天、2天及3天后，死亡细胞比例上升到18%、40%和53%。

“与人们想象的相反，电子烟烟雾并不只是水分，”Rouabhia表示。“尽管它

不含有传统香烟的多种有害成分，它会使用口腔及呼吸道上皮暴露于加热电子烟液体里植物丙三醇、丙二醇、尼古丁香味剂所产生的化合物中。”

这种细胞损伤的种类效应尚无确切的研究，但足以令人忧虑，根据Rouabhia教授。“口腔内防御线的损伤可能增加感染、炎症的牙齿疾病的风险。长此以往，这也可能增加癌症的风险。这也是我们未来要进行研究的重点，”他总结说。

罗切斯特大学医学中心的研究者得出了类似的结论。Irfan Rahman医生，是罗切斯特大学医学与牙科学院环境医学系的教授，他和他的同事将人牙龈上皮细胞及牙周膜成纤维细胞暴露于电子烟烟雾中。“我们发现当电子烟燃烧产生烟雾，引起了细胞释放炎症蛋白，反过来使细胞受压力更大，造成细胞损伤引起多种口腔疾病。”他解释道。

大部分电子烟需要电池、加热装置和装有液体的例子，通常含有尼古丁、香味剂和其他化学物质。美国研究者发现香味化学物质也会对细胞产生负面影响。“我们发现这些香味物质——有一些比其他的更有害——对细胞的损伤更严重，”研究作者Fawad Javed说，他是Eastman口腔健康研究所的一位博士后研究员。



TePe 源自瑞典 誉满全球

中国总代理
丰达牙科器材有限公司
电话: (0755)26756440
传真: (0755)26755775
tepecn@tesco.com.hk
www.tepecn.com




today 出版人信息 dti Dental Tribune International

中国大陆地区代表	黄 懂
	中国北京市朝阳区 东四环北路6号二区 阳光上东安徒生花园 底商102-103号 100016
电话	+8610-51293736
传真	+8610-65560125
手机	+86-13911002700
电子邮件	dtichina@gmail.com
编辑/办公室	世界牙科论坛德国总部
电话	+49-341-484740
传真	+49-341-48474173
电子邮件	info@dental-tribune.com
网站	www.dental-tribune.com
出版者	Torsten Oemus
集团总编	Daniel Zimmermann
市场销售服务	Esther Wodarski Nicole Andrä
业务开发经理	Claudia Salwiczek
制作发行	Gernot Meyer

Today Dental South China Expo 将于2017年3月2日至5日在2017国际口腔保健展览会暨研讨会上发行。

本杂志和所有文章受版权保护。任何未经授权就使用本刊内容的行为都将被起诉。我们对发布的学会、公司、商业信息不承担责任。本条款的法律管辖地为德国莱比锡。

越南仍存在接受唇腭裂手术治疗的障碍

■ 一项美国研究者的最新研究发现，慈善组织在越南承担了超过百分之八十的唇腭裂手术。据这些研究者描述，这反映了低到中等收入国家（low- to middle-income countries, LMICs）唇腭裂手术治疗存在的复杂且持续的障碍，在这些国家慈善组织仍是患者获得手术治疗的重要途径。

唇腭裂是最常见的颅面部出生畸形，全球发病率在1/500到1/2500之间。“这类畸形不仅造成患儿喂养和语言发育的生理障碍，患儿父母也常受到非常大的社会压力”，研究者叙述道。

研究者调查了大约450个为患有唇腭裂的孩子寻求手术修复机会的越南家庭。其中一些患儿先前已经接受过手术（54%），46%的受调查患儿是第一次寻求手术治疗。这些家庭受国际微笑行动慈善会的资助在四个慈善任务中接受采访。患儿父母被询问了一些深入的问题，关于他们对自己孩子接受手术及医疗服务所存在障碍的看法。

面临着唇腭裂手术所存在的结构、财政和文化障碍，中低收入国家的患者只能依靠中央健康保健系统之外的慈善机构，研究者指出。“由此导致，与发达国家相比，这些患儿的唇腭裂手术治疗被延迟超过了最佳的治疗窗口，”研究者写到。在初次接受唇腭裂手术时，患儿平均年龄达到3.25岁。作为对比，发达国家中，唇腭裂修复手术的建议年龄在3到18个月之间。

接近四分之三的家庭有医疗保险覆盖。尽管如此，83%的家庭依靠中央卫生保健体系之外的慈善组织进行手术。大部分父母当地的医院都比慈善组织的医院更方便，但许多父母说无法在当地医院进行唇腭裂手术，主要是费用原因。约40%的家庭表示，如果没有慈善行动，他们将无法给自己的孩子任何的

手术或医疗帮助。

该调查发现了接受唇腭裂手术存在的结构性、财政性和文化性障碍。结构性障碍包括受过培训的医疗人员、设备及药物的缺乏。财政性障碍不仅包括手术的花费，也包括为获得治疗花费的差旅费。文化性障碍包括家庭成员的意见和允许，以及对医疗体系和医务人员的信任。

根据研究者，需要更好的理解这些

障碍，以为慈善行动和中央医疗保健体系内的各地医院制订出更有效的计划。根据这些研究者的发现，他们提出了一个新的中低收入国家手术治疗模式，专门针对资源匮乏国家接受手术所面临的这些特殊障碍和挑战——尤其针对需要多次手术的情况，例如唇腭裂手术。

使患者能更容易地获得手术治疗已经成为全球医疗界的一个主要任务，研究者说。然而，目前中低收入国家中提供手

术治疗所存在的知识缺陷——包括包括需要特殊的场所、医生和随访——才刚刚开始研究。因此，即使在拥有接近全面医疗保障的国家，慈善行动仍是获得手术治疗的重要途径，研究者总结道。

这项研究，标题为“Barriers to reconstructive surgery in low- and middle-income countries: A cross-sectional study of 453 cleft lip and cleft palate patients in Vietnam”，由来自南加州大学洛杉矶分校



为了他们患有唇腭裂的孩子，接受该研究调查的越南家庭中，有超过80%的家庭依靠慈善行动寻求手术治疗——尽管他们中73%的家庭有医疗保险。

的科学家领衔。在美国整形外科医师协会官方杂志Plastic and Reconstructive Surgery 11月刊发表。

满足各种需求的高品质 3Shape CAD/CAM解决方案



可信赖高品质的CAD/CAM解决方案旨在确保及开拓您的业务。新一代3Shape E系列扫描仪提供可供选择的Labcare服务，满足不同需求的技工所解决方案 - 让每个人都能使用CAD/CAM设计。如需了解更多的内容，请点击3sha.pe/Escanners

欢迎莅临我们的展台，展位号是15.1号馆 J03

3Shape 线上



3shape

today About the publisher dti Dental Tribune International

Editorial/ Dental Tribune International GmbH

Administrative Office Holbeinstr. 29

04229 Leipzig, Germany

Phone +49-341-484740

Fax +49-341-48474173

E-mail info@dental-tribune.com

Internet www.dental-tribune.com

Publisher Torsten Oemus

Group Editor Daniel Zimmermann

Marketing & Sales Services Esther Wodarski

Nicole Andrä

Business Development Manager

Claudia Salwiczek

Executive Producer Gernot Meyer

Today Dental South China Expo will appear at the 22th South China International Dental Equipment & Technology Expo & Conference 2017, Canton, March 2-5, 2017.

The magazine and all articles and illustrations therein are protected by copyright. Any utilization without prior consent from the editor or publisher is inadmissible and liable to prosecution. No responsibility shall be assumed for information published about associations, companies and commercial markets. General terms and conditions apply, legal venue is Leipzig, Germany.

Giomer产品系列新明星

BeautiSealant窝沟封闭剂获得

THE DENTAL ADVISOR 4星半的年度产品奖

继日本松风公司成功推出Giomer系列后，现隆重推出生物功能性材料新成别酸蚀-冲洗时代”的先进理念获得国际标，该产品是具有氟释放与氟再充功能的BEAUTIFIL II，BEAUTIFIL 员——BeautiSealant 窝沟封闭剂。作为一专家的一致好评。给予牙齿更温和更贴的窝沟封闭剂，不含BPA和HEMA；富含FLOWPLUS, BEAUTIBOND等产品之款具有氟释放的生物活性材料，其“告心的关怀，是日本松风产品的一贯目含S-PRG经典填料，营造健康的口腔环



专家评价

- 精准的操作意味着更少的临床调整
- 良好的流动性，确保每一个细小点隙裂沟的封闭
- 不需酸蚀，免于冲洗
- 有史以来最快的窝沟封闭操作步骤
- 如果是不需要冷藏保存的预处理剂，可能会更加方便。

境；采用温和的自酸蚀处理剂，避免牙釉质由于酸蚀过度脱钙的现象；免于水洗，能够缩短儿童临床治疗中的治疗时间等等。这些优秀特点的必将获得中国医生的信赖与支持。

The Dental Advisor 是国际著名牙科杂志，致力于向牙科医生提供循证及临床相关的牙科产品讯息，该杂志每年都会发布年产品推介，其科学性和专业性得到了广大牙科医生认可，松风窝沟封闭剂也得到了该刊物4星半的产品奖，该项奖励表明该产品具有不同寻常的独特优点和绝对优势。

松风公司的BeautiSealant 窝沟封闭剂由19位专家测评，经过临床超过400次的使用并且获得了94%的临床反馈率。并最终得到以下结论：BeautiSealant使用简单并且不含磷酸酸蚀剂，免冲洗。74%的专家都认为优于其他使用过的窝沟封闭剂，其余的26%认为相等。90%的专家都表示会在临床中投入使用BeautiSealant，并且84%的专家表示会向他人推荐产品。



窝沟封闭剂套装

包含了1.2g的注射封闭剂（厂家建议用量：100颗牙齿）

3ml的预处理剂，5支输送头

50个毛刷，V型托盘25个

更温和、更快速
更简便、更佳生物活性

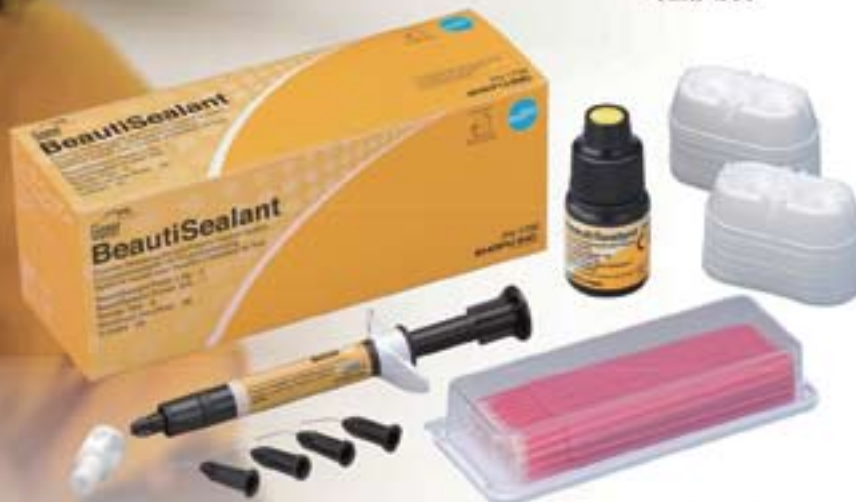BeautiSealant
窝沟封闭剂
氟离子缓释窝沟封闭系统

告别酸蚀—冲洗时代!

- 更温和不含磷酸，免于冲洗
- 临床操作30秒，有效缩短诊疗时间
- 粘结强度更佳，材料光滑无气泡
- S-PRG经典填料，防龋抗菌



获得 Dental Advisor 杂志
专业推荐奖



贡献于世界牙科医疗的

株式会社 松風

本社：〒605-0983京都市東山区福福上高松町11-日本

松風山科齒材(上海)有限公司：上海浦东新区金山鎮工業區吉金路445号(C21462) 电话：(8621) 57796900 传真：(87796911) E-mail: shanghai@shofu.com.cn

http://www.shofu.com.cn

以人为本



Made in
AUSTRIA

首先, 做好准备: —来自W&H的创新技术

15.1
H08

在牙科器材中首家提供LED技术

LED+环:
世界首款带有5个LED环的高速手机

无阴影照明



WeChat

syneco VISION

现在就可从你的牙科供应商处购买或者联系wh.com/cn

根尖穿孔

根尖部预备不当的手术解决方案

Leandro A.P. Pereira, 巴西

牙髓治疗时设计治疗并预防牙髓疾病以及根尖周病变的学科。牙髓治疗的主要目标是清理感染的根管系统并使其保持清洁。在完成精细的治疗操作后，便实现了上述目标，成功率可达94%。为了达到上述结果，在根管治疗过程中使用机械预备并配合冲洗剂进行化学预备。

在清理成形后，需将根管进行三维充填并对根管系统畸形封闭以杜绝细菌再次聚集，维持之间步骤达到的清洁状态。对根管系统进行机械预备是整个根管治疗清洁过程中最为重要的步骤。其可去除感染的牙本质以及细菌存留的牙本质小管。此外，预备过程可扩大并形成主根管，可以使大量的冲洗液进入根尖1/3区域。同时，预备也形成了理想的充填形态。因此，预备过程直接影响了消毒过程并决定了疾病的愈合。

在预备过程中如发生失误则不可能达到上述的消毒效果。Yousuf等人使用数字化影响研究了1748颗根管治疗后的患牙并发现出现失误的比例达32.8%（574颗患牙）。根尖孔侧穿，无论是否造成牙根穿孔是最为常见的失误，尤其在弯曲根管多见。

美国牙髓病学学会编著的牙髓治疗词汇中将根管侧穿定义为“根管治疗过程中，由于根管锉有恢复其原有形态的趋势而造成的根管下段弯曲外侧壁的切削。可导致台阶形成或穿孔。”

使用强度过高的根管锉，如不锈钢锉特别是大直径的不锈钢锉，在术前未了解根管解剖结构，都可能增加穿孔的风险。

根管系统清理不足，特别是根尖1/3冲洗不足，也易导致根管治疗失败。

穿孔造成的原有根管走形以外的开口不仅会导致根管系统清创不足，还会将细菌及其副产物推出根尖孔还会破坏牙胶尖在根尖区的适合性。由操作失误造成的技术上的困难会对根尖封闭及感染控制造成不利的影响。最终影响病例的愈合。

Gluskin等人认为，穿孔可被分为3类：

第一类代表根尖孔生理性位置的轻微移动

第二类代表根尖孔生理性位置的中度移动，造成根尖孔在根管外部医源性的位置改变。此类穿孔造成了与根尖组织更大范围的交通。

第三类代表根尖孔生理性位置的严重移动，同时造成了根管形态的医源性改变。

治疗根尖穿孔的方法很多。一类穿

孔的患牙可直接清理并充填。二类穿孔可在形成根尖屏障控制出血并组织根管充填材料溢出根尖孔后进行根管充填。在上述情况下，推荐使用矿化的三氧化聚合物（MTA）形成根尖屏障随后进行根管充填。然而，面对形成三类穿孔的病例，几乎很难达到清理，消毒，理想充填的目标。因此，要尽可能做好操作并配合显微外科手术去除无法治疗的根尖区域。

临床病例

一名55岁的女性患者（美国牙髓病学学会分类1类）以自发性持续性疼痛，咀嚼时加重，13，11触诊不适就诊，患牙已在3月前行根管治疗。患者表示根管治疗前并未感到患牙疼痛。在首次就诊后，11，13同时接受根管治疗，疼痛开始，并

在3天后加重。从第4天气，患者不得不静脉注射安乃静及酮洛芬止痛。在全身用药的同时，进行了调合。2天后，再次出现疼痛，患者更换医师就诊，医师给予患者安乃静500mg/ml 每4小时服用一次，尼美舒利100mg每12小时服用一次，共服用7天。疼痛缓解，并未消失。

全身用药2天后，患者再次出现疼痛。患者前往第三位医师处进行11及13的根管再治疗。然而，治疗并未有效终止疼痛。4天后，患者再次出现发热症状。病例显示，两次根管治疗均为形成绝对的冠部封闭。

临床检查显示了进入11，13牙髓的入路。冠部开敞不足已经提示了根管系统的机械及化学预备不足（图1，2）。开始对11，13进行牙髓治疗后发现根尖出现三类穿孔。12全冠修复，金属桩修复，根管

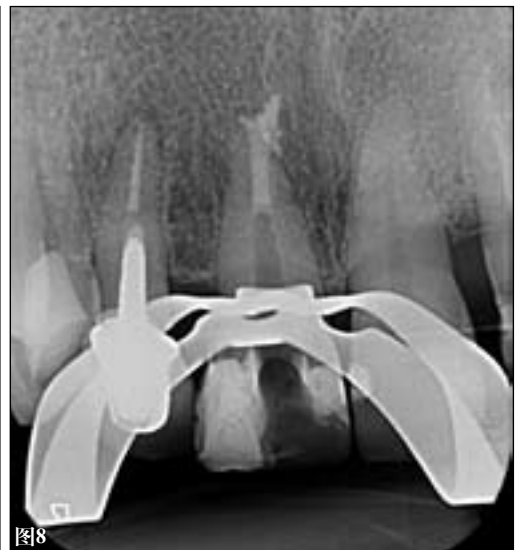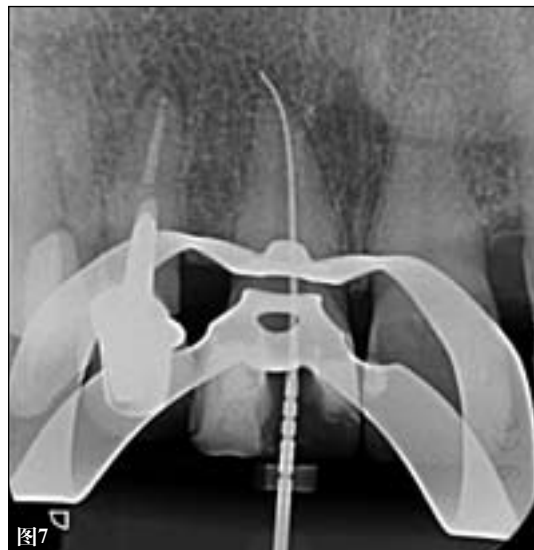
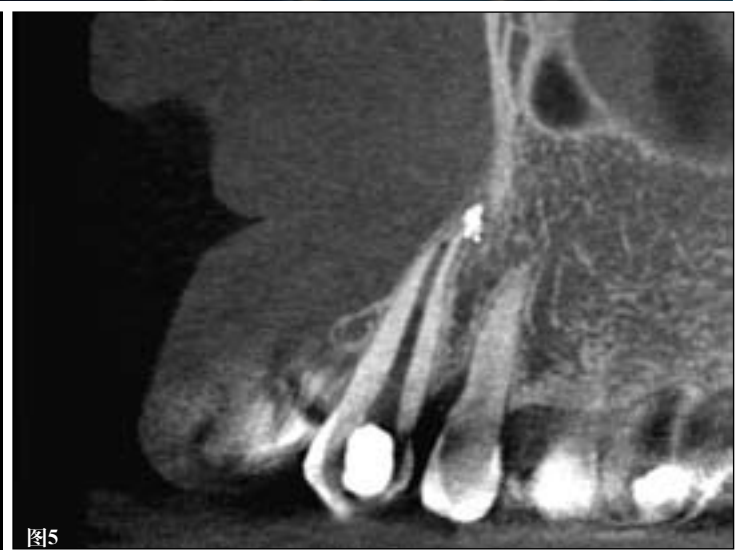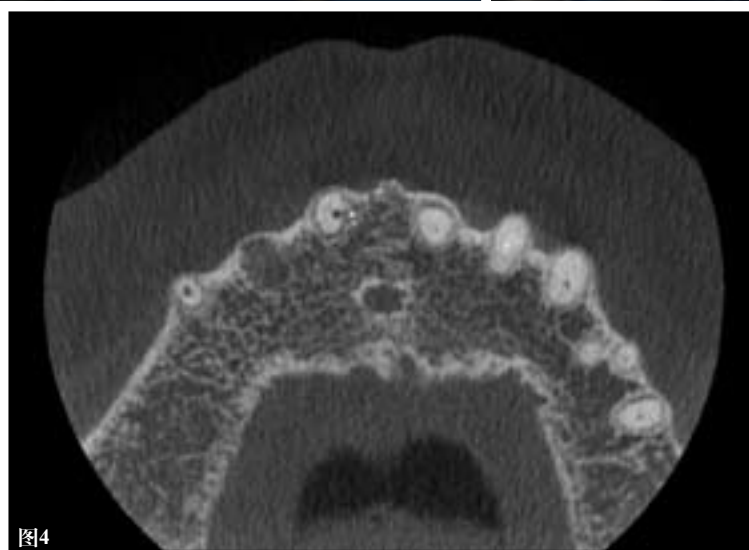
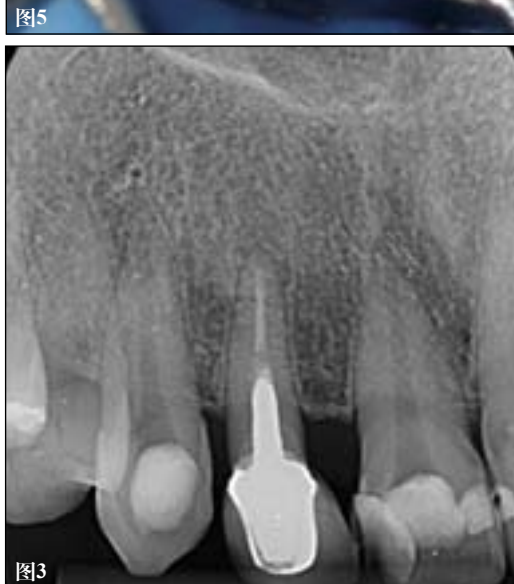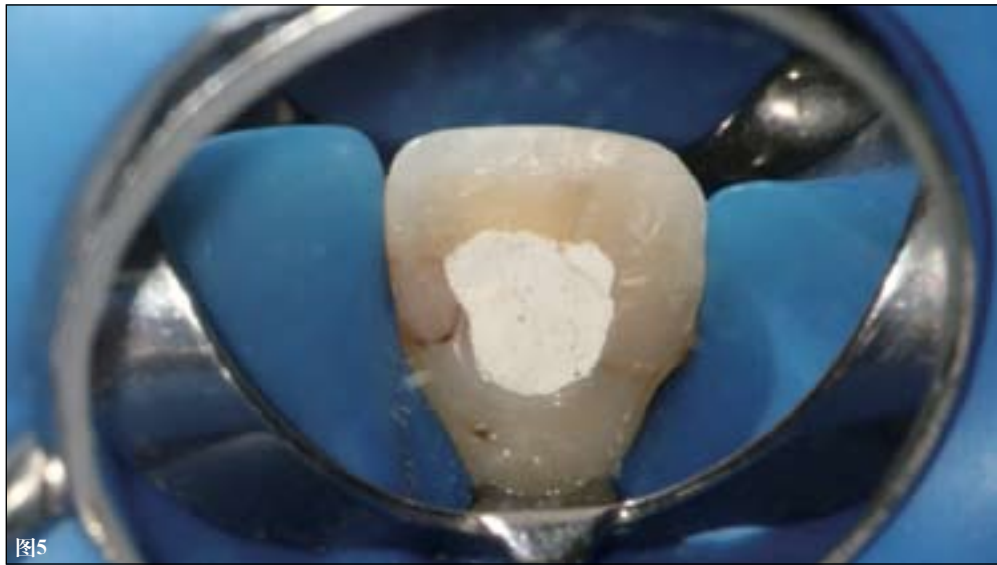


图1：11患牙术前情况。图2：13患牙术前情况。图3：术前X线片。图4：CT示11穿孔。图5：CT示13穿孔。图6：显微镜拍摄的11根管原始走形及根尖偏离。图7：根尖片显示根管锉在11根管内的位置。图8：使用MTA Repair HP进行根尖修补。

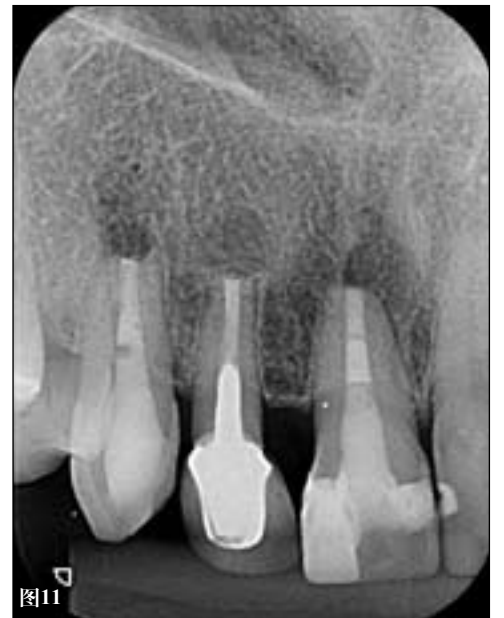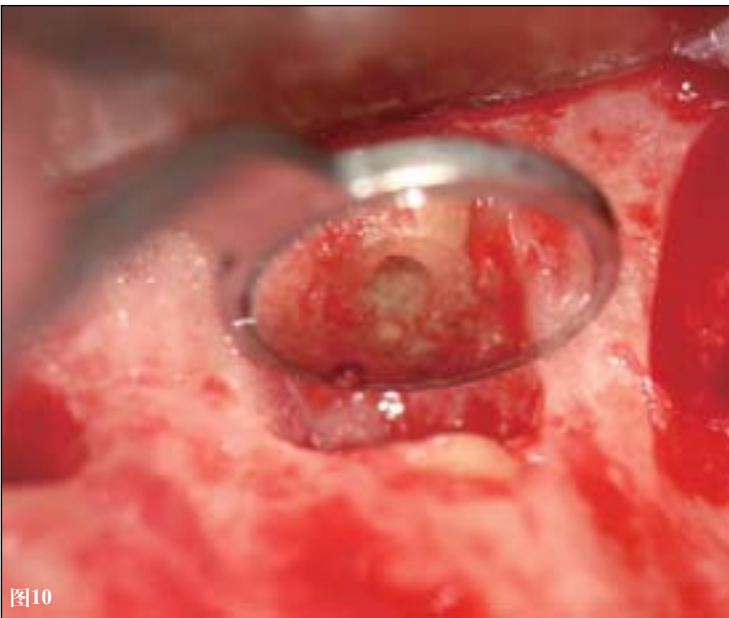

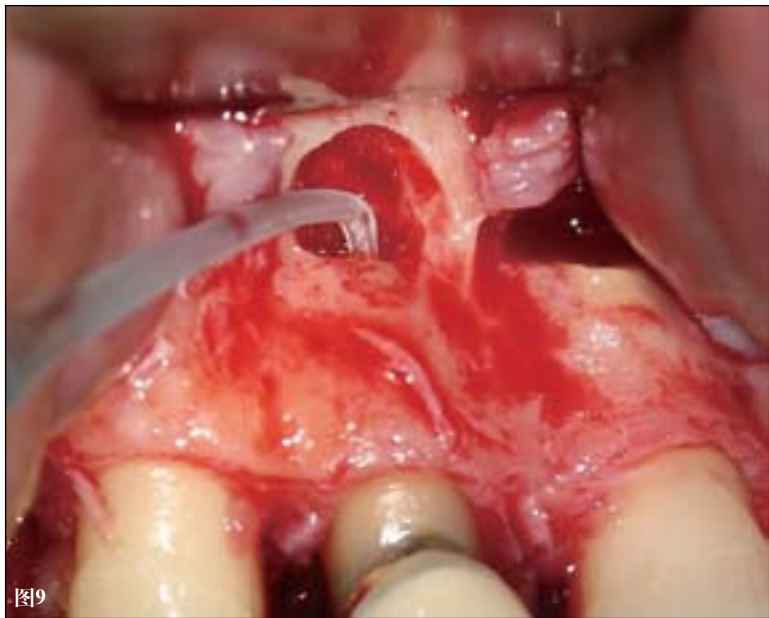
图9: 使用urgitip (MANUFACTURER) 干燥根管。图10: 使用MTA Repair HP进行根尖倒充填。图11术后即刻X线片。

治疗不完善(图3)。CT扫描显示, 两颗患牙存在穿孔情况(图4, 5)。

由于11, 13出现了严重的穿孔, 治疗建议为根管再治疗, 并进行显微根尖手术。12同样需要治疗, 对根管系统进行清理, 成形及消毒并完成根管充填。但是, 由于患牙已行冠修复, 邻牙已拟行显微根尖手术, 最终决定对患牙进行倒充填。

首先开始对11根管再治疗, 随后对13进行再治疗。使用2.5%NaOCL及17%EDTA进行根管冲洗, 均配合使用超声冲洗设备, 并使用RECIPROC 50 (VDW)

进行根管预备。使用显微镜及根尖片可以观察11根尖区偏离的情况。但已不可能按原通路进行预备(图6, 7)。13的情况类似。由于穿孔后根管壁形态不规则, 牙胶尖无法形成良好的根尖封闭。由此决定使用MTA Repair HP (Angelus 图8) 对根尖区4mm进行封闭。根管的其余区域使用热牙胶及MTA-Fillapex 水门汀进行充填。MTA-Fillapex 成分中含有MTA颗粒。

在这一阶段治疗后期, 患者进行了显微根尖手术, 在术中, 使用带有W1尖的压电器械切除了医源性造成的穿孔区域。12使用形同的器械进行了根尖切除, 并倒充填至金属桩末端。使用手术吸引器进行根管干燥后, 使用MTA Repair HP进行根尖封闭(图9-11)。

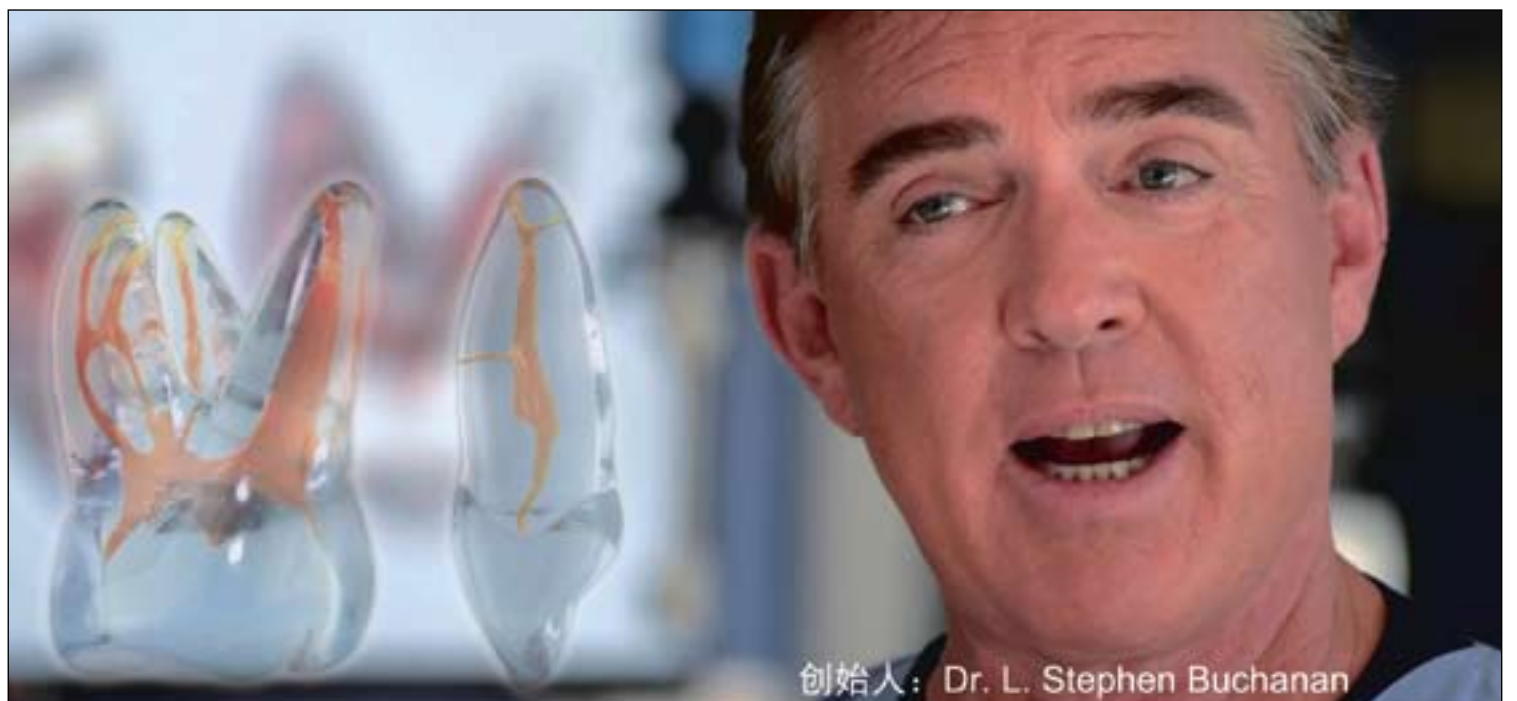MTA是修补穿孔, 不良预备造成的形态不理想根尖孔的理想材料, 其良好的边缘封闭作用, 生物相容性, 在潮湿环境中的封闭能力, 诱导并传导形成硬组织, 形成牙骨质进而形成根尖周结合使其成为上述临床过程中最为重要的材料。MTA Repair HP拥有粉及液体两种形式。它拥有传统MTA所具有的所有特性却更易于临床操作。这归功于MTA颗粒大小的改变以及在液体成分中增加了增塑剂。

术后5个月, 患者复诊并拍摄X线片。患者未诉疼痛及不适。根尖片显示患牙根尖周组织正在愈合(图12)。

结论

根管治疗过程中最为重要的步骤就是机械化学预备过程。在这一过程中出现的包括测出你在内的操作上的失误, 会很大程度上影响病例的预后。

因此, 杜绝上述情况十分必要。根据出现问题严重性的不同, 可以采取相应的补救措施。术后随访及根尖片显示显微根尖手术是一种安全结果可预期的选择。



创始人: Dr. L. Stephen Buchanan

True Tooth™ 3D根管牙

不是模型, 而是牙齿真正解剖形态的复制品

教学

挑战

实践

关于作者



Leandro A.P. Pereira is a professor at the São Leopoldo Mandic dental school in Brazil. He can be contacted at leandroapp@gmail.com.

世界牙科论坛·中国
北京中欧拓展牙技术有限公司
地址: 北京市朝阳区阳光上东33号楼102世界牙科论坛
电话: 010-51293736

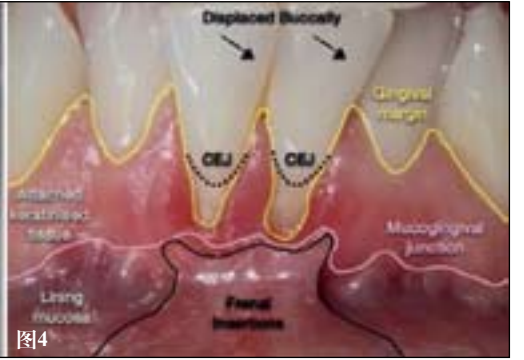
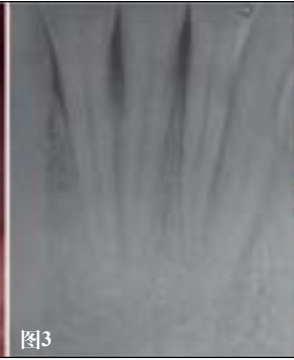
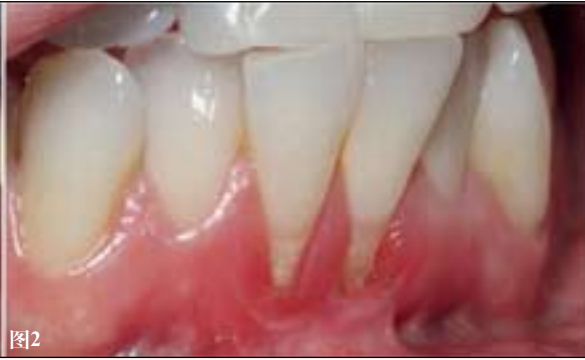
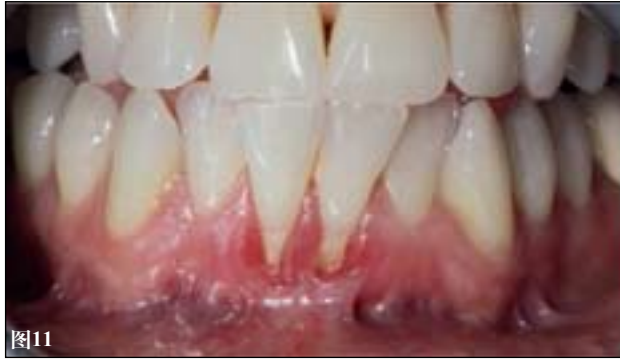微店购买

局限性牙龈退缩的治疗

——借助配有LED光源的蔡司EyeMag Pro F放大镜完成的临床病例

Matthew Garnett, 英国



The Dental Tribune International Magazines

www.dental-tribune.com

I would like to subscribe to

- CAD/CAM
 Clinical Masters*
 cosmetic dentistry**
 implants
 laser
 ortho**
 roots
 Journal of Oral Science & Rehabilitation***

EUR 44 per year (4 issues per year; incl. shipping and VAT for customers in Germany) and EUR 46 per year (4 issues per year; incl. shipping for customers outside Germany).

* EUR 12 per year (1 issue per year; incl. shipping and VAT for customers in Germany) and EUR 14 per year (1 issue per year; incl. shipping for customers outside Germany).

** EUR 22 per year (2 issues per year; incl. shipping and VAT for customers in Germany) and EUR 23 per year (2 issues per year; incl. shipping for customers outside Germany).

*** EUR 200 per year (4 issues per year; incl. shipping and VAT)

Your subscription will be renewed automatically every year until a written cancellation is sent to Dental Tribune International GmbH, Reibsteinstr. 29, 04329 Leipzig, Germany, six weeks prior to the renewal date.

Shipping Address

Name

Address

Zip Code, City Country

E-mail

Date, Signature

PayPal

Credit Card

Credit Card Number

Expiration Date

Security Code

SUBSCRIBE NOW!

Fax: +49 341 48474 173

E-mail: subscriptions@dental-tribune.com

dti] Dental Tribune International

一位32岁的女性患者，主诉下前牙区不适和疼痛，被转诊至牙周专科医师处进行会诊。患者感到牙齿敏感、触痛，间隙性牙龈出血。患者感到数两年里症状不断恶化（图1）。

患者在自己的全科牙医处进行规律的维护治疗，包括根面平整、抛光及氟保护漆局部脱敏。在接受了口腔卫生维护建议后，患者使用软毛手动牙刷每天刷牙两次，以保持较好的菌斑水平。全身情况方面，患者全身健康，不吸烟，是一名小学老师。据患者所知，她没有任何的口腔副功能习惯，如紧咬牙或磨牙症。患者无正畸治疗史。

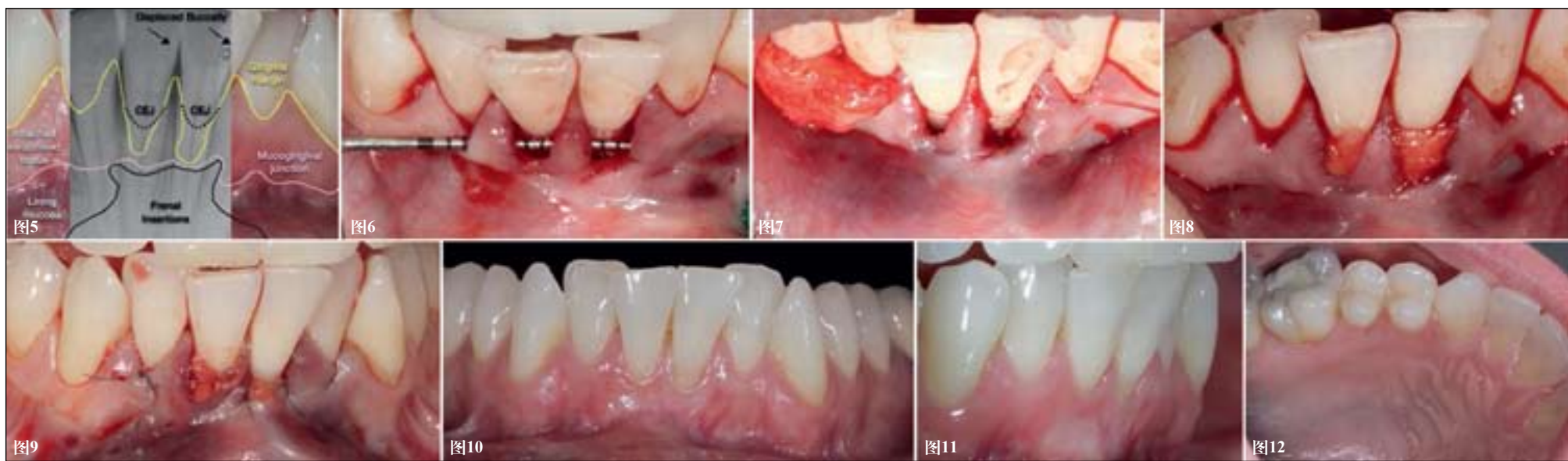使用蔡司EyeMag Pro F头戴式放大镜（卡尔蔡司）进行临床检查发现，患者恒牙列完整（除第三磨牙缺失外），无龋坏牙。患者口腔卫生水平较好，尽管牙列中可见一些小的菌斑和牙石。对患者的主诉区进行检查发现，唇侧前庭沟深度降低，下唇系带附着较宽。下唇系带附着的上缘位于#41和#31膜龈联合的位置。#41唇侧牙龈退缩3mm，#31唇侧牙龈退缩4mm。两颗下颌中切牙牙颈部均对冷空气敏感，局部牙石堆积。

尽管未探及明显的病理性牙周袋，#41和#31局部牙龈暗红、水肿；探诊有疼痛及出血。牙龈乳头完整，尽管中线处牙龈乳头炎症较明显。牙龈退缩区域根方附着量非常少。

#41和#31由于轻度的拥挤有些唇侧移位，上下颌中切牙均可见少量牙体组织磨损。前伸及伸方引导涉及这些牙齿，但无明显松动（图2）。X线检查看，根尖周组织无病变，邻面牙槽骨仅非常少量的吸收。然而，由于轻度牙列拥挤，#41和#31邻面牙槽骨骨量有限（图3）。

#41和#31诊断为Miller IIb型牙龈退缩，并有边缘性龈炎。下唇系带附着位置较高以及固有的因轻度牙列拥挤造成的唇侧骨缺损（骨开窗或骨开裂）可能加重了牙龈退缩的情况。同时咬合负担过重以及相应的磨损可能也有贡献（图4&5）。

诊断明确后，给予患者进一步的预防措施的建议，采用恰当的刷牙方法。进一步根面平整和抛光后，患者接受再评估。之后患者同意进行下前牙区膜龈手术。治疗建议包括采用隧道技术进行唇系带内切除，同时进行自体结缔组织



移植以及冠向复位瓣。这种方法避免了松弛切口的使用。

手术治疗

首先，从#42到#32，使用隧道器械，制备半厚骨膜上牙龈口袋。部分分离牙龈乳头，进行唇系带内切除（图6）。之后，硬腭左前区域取得自体结缔组织。该组织瓣通过隧道覆盖于#41和#31牙根表面。此外，移植瓣会为表面软组织提供额外的支持（图7）。在缝合前表层牙龈软组织无压力覆盖在结缔组织瓣上（图8）。

采用连续缝合技术实现软组织瓣的冠向复位。可以实现无张力缝合，然而，应特别注意#31区域先前的系带附着位置。若软组织瓣冠向复位过度，由于该区域张力过大可能造成切口裂开。特意将结缔组织瓣部分暴露在口内，以在愈合后增加角化组织量（图9&10）。

两年复查，患者无述该区域有任何的敏感或不适，对治疗效果非常满意。患者能够很好的维护该区域口腔卫生，可以看到牙龈健康情况非常好（图11）。复查时，未见明显的炎症表现，探诊无出血，无肿胀或消肿。尽管在#41和#31处仍有少量牙龈退缩（1~2mm），因为牙齿位置的异常、磨损的存在以及#31和#41之间牙龈乳头的支持和宽度不足，无法获得根面完全的覆盖。目前存在的轻微牙龈退缩并未导致患者任何的不适。

牙龈的厚度和附着龈的宽度得到了增加，前庭沟较前加深。这些改善使患者能够较好地维护局部的口腔卫生。本病例能获得成功结果的重要方面是确保仔软组织的小心处理、结缔组织在受区的稳定以及无张力的缝合。

术后三个月时，硬腭供区组织完全愈合，没有疤痕（图12）。

关于作者



Matthew Garnett是一名牙周专科医师，目前在纽卡斯尔牙科医院担任修复会诊的工作。他也在英格兰东北部

独立私人执业。

联系方式: matthew.garrett@uclh.nhs.uk

2017 MOSCOW

DENTAL SALON

Dental-Salon
April 17-20

De

Dental-Expo
September 25-28

Crocus Expo exhibition grounds

550 exhibitors
30000 visitors

DENTALEXPO
www.dental-expo.com
international@dental-expo.com