

# DENTAL TRIBUNE

The World's Dental Newspaper • Russian Edition

Россия

Июнь, 2011

№3, Том 10


## Краткие выдержки

**Широкий охват ДТИ – от газеты до цифровых платформ**

Дэниел Циммерман, ДТИ

**КЕЛЬН и ЛЕЙПЦИГ, Германия:** лицензионные партнеры издательской группы Dental Tribune International (DTI) 19 марта прибыли в Кельн, чтобы принять участие в Седьмой ежегодной встрече издателей Dental Tribune International. DTI является крупнейшей глобальной издательской сетью в области стоматологии, в настоящее время насчитывающей 28 партнерских организаций по всему миру, которые издают журнал на 22 языках. На встрече, традиционно проходящую перед Международной стоматологической выставкой, прибыли и новые лицензионные партнеры из Словении, Нидерландов и Чешской Республики.

По словам издателя и генерального директора ДТИ господина Torsten Oemus, теперь пользователи сайта [www.dental-tribune.com](http://www.dental-tribune.com) смогут размещать свои сообщения и искать объявления о работе и систематическую рекламу. Г-н Oemus также объявил о создании бесплатного приложения для iPhone и iPad, которое позволяет искать в сети ДТИ новые статьи и видеосообщения на разных языках.



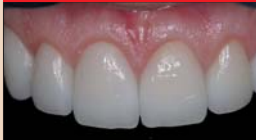Во время Выставки IDS ДТИ в сотрудничестве со своим немецким филиалом Oemus Media ежедневно издает коллекцию выставок под названием today. Также ДТИ представит первых лауреатов премии Global Dental Tribune Awards, учрежденной как знак признания заслуг отдельных людей, коллективов и клиник, отличающихся активным интересом к повышению квалификации в области стоматологии. Лауреаты премии будут определены путем онлайн-голосования, в котором примут участие более 650 000 работников стоматологии со всего света, читающих газету в бумажном, цифровом и Интернет-формате.

Господин Oemus объяснил, что конкурс насчитывает 15 номинаций, включая такие, как «Выдающаяся карьера», «Новаторство в стоматологии» и «Преподаватель года». Список финалистов конкурса определяется онлайн-голосованием и будет опубликован на сайте Dental Tribune по адресу [www.dental-tribune.com](http://www.dental-tribune.com).

Штаб-квартира ДТИ располагается в Лейпциге, Германия, а вспомогательные офисы издательства находятся во многих крупных городах мира, включая Гонконг и Нью-Йорк. Комбинированный портфель издательской сети ДТИ насчитывает более 100 газет и журналов в 90 странах мира; помимо этого издательство предлагает широкие возможности повышения квалификации, представленные на сайте Образовательного клуба Dental Tribune по адресу [www.DTStudyClub.com](http://www.DTStudyClub.com).

[www.dental-tribune.com](http://www.dental-tribune.com)

## Эстетическая стоматология

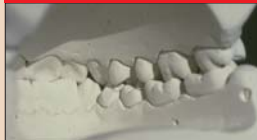

### Лазерная эстетическая стоматология – клинический случай

Неудовлетворительная эстетика полости рта оказывает критическое влияние на внешний облик пациента и его самооощущение: обязательным условием успешного исхода лечения является гармоничное сочетание его физиологических и эстетических результатов.

стр. 4

## Достижения индустрии

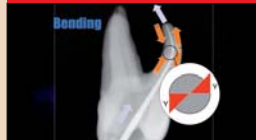

### Концепция природы

Концепция био-логических ортопедических конструкций компании VITA (Vita VLP) является единственной теорией окклюзии, созданной на основе изучения естественных особенностей окклюзии человека и учитывающей статические и динамические принципы взаимодействия естественных зубных рядов

стр. 12

## Эндодонтия

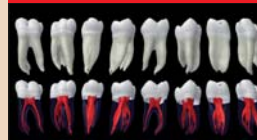

### Преимущества R-фазы при препарировании искривленных каналов

Каждый врач-эндодонтист мечтает о том, чтобы корневые каналы были прямыми и широкими. Увы, в действительности они далеки от этого идеала. Ежедневно мы сталкиваемся с проблемой препарирования искривленных и узких каналов.

стр. 22

## Клинические рекомендации



### Анатомия корневых каналов постоянного первого моляра нижней челюсти – клинические особенности и рекомендации

За последнее десятилетие в жизнь эндодонтистов вошли много новых технологий, инструментов и материалов. Несмотря на это, доля успешных исходов лечения, особенно в нехирургических случаях, увеличилась не так уж и заметно.

стр. 26

## Выставка IDS 2011: новый рекордсмен стоматологии

Дэниел Циммерман  
ДТИ

**КЕЛЬН и ЛЕЙПЦИГ/Германия:** посетители недавно завершившейся Выставки IDS в Германии заранее знали, что им стоит выделить на это мероприятие побольше времени, чтобы ознакомиться с новейшими достижениями в области стоматологии. После рекордной по размаху Выставки 2009 г. количество экспонентов снова увеличилось благодаря тому, что еще большее число иностранных компаний выразило желание присоединиться к этому крупнейшему в мире стоматологическому мероприятию, как сказал представитель организатора Выставки – компании Koelnmesse газете Dental Tribune Asia Pacific.

В работе Выставки приняли участие более 1800 стоматологических компаний из 56 стран. Ввиду такого интереса к Выставке для экспонен-

тов и посетителей впервые был открыт Зал 2, как сообщила компания Koelnmesse.

Дополнительные заявки на участие в Выставке поступили главным образом от компаний, работающих в области имплантологии и цифровых технологий. Например, число компаний, представляющих системы CAD/CAM, по сравнению с 2009 г. увеличилось более чем на 40%.

«Большой интерес к событию со стороны участников со всего света связан, прежде всего, с тем фактом, что IDS является главной выставкой мировой стоматологии», – отметил господин Oliver P.Kuhr, исполнительный вице-президент компании Koelnmesse GmbH.

По его словам, службы, работающие в режиме онлайн, позволили посетителям и экспонентам IDS



(ДТИ/фото предоставлено компанией Koelnmesse, Германия)

установить контакты еще до открытия Выставки. Каталог представленной на Выставке продукции также был усовершенствован и выпущен в новом оформлении с дополнительными возможностями поиска. Поскольку услуги мобильной связи становятся все более популярными, было разработано бесплатное приложение IDS для iPhone, Blackberry и других операционных систем мобильных устройств.

34-я Международная стоматологическая выставка IDS проходила в выставочном центре Кельна (Германия) с 22 по 26 марта 2011 г. Помимо самой выставки стоматологических товаров, посетители могли ознакомиться с обширной научной программой, проведенной при поддержке стоматологических компаний, Немецкой стоматологической ассоциации и Ассоциацией союзов зубных техников Германии. [\[4\]](#)

## Замещение отсутствующих резцов нижней челюсти с помощью дентальных имплантатов: что заставляет Вас сомневаться?

Чонгва Ким, Сангву Ли, Корея

Для резцов нижней челюсти характерна тенденция к ранней утрате при наличии заболеваний пародонта. Каковы наиболее распространённые варианты лечения в случае утраты этих резцов? Помимо стемных ортопедических конструкций, возможна постановка постоянных реставраций, т.е. мостовидных протезов типа Мэриленд, и имплантатов. При отсутствии 1–2 резцов нижней челюсти предпочтительным вариантом реставрации наиболее часто является постановка мостовидного протеза на 3–4 единицы. Разумной альтернативой традиционному мостовидному протезу в подобных случаях может быть мостовидный протез, фиксируемый с помощью композитного материала; установка им-

плантатов чаще всего оказывается невозможной ввиду атрофии альвеолярного отростка. При отсутствии более двух резцов установка дентальных имплантатов является наиболее правильным и функциональным вариантом лечения.

Препарирование резцов нижней челюсти в качестве опор мостовидного протеза – весьма сложная процедура, которая часто приводит к необходимости эндодонтического вмешательства вследствие повреждения пульпы зуба при проведении препарирования. Даже без учета риска повреждения пульпы восстановление естественной анатомической формы и цвета эмали резцов является очень сложной эстетической задачей.

Во многих случаях дентальные имплантаты являются прекрасной заменой утраченных зубов. Имеется множество научных данных, свидетельствующих о высоком проценте успешных исходов имплантологического лечения. Благодаря использованию имплантатов можно избежать препарирования соседних здоровых зубов. Дополнительное преимущество заключается в сохранении высоты и объема костной ткани альвеолярного гребня, которая при других методах реставрации подвергается атрофии, что впоследствии приводит к нарушению эстетики.

Что же происходит в реальности? Достаточно ли уверенно мы себя чувствуем, занимаясь установкой

дентальных имплантатов в области передней группы зубов на нижней челюсти? Несмотря на понимание всех недостатков обычных мостовидных протезов и всех достоинств имплантатов, мы при замещении утраченных резцов нижней челюсти часто отдаем предпочтение традиционному решению. Почему? Что мешает нам предложить метод имплантации пациентам с отсутствующими резцами? Замещение резцов нижней челюсти при помощи имплантатов является одной из самых трудновыполнимых задач – это связано, в первую очередь, с ограниченным объемом костной

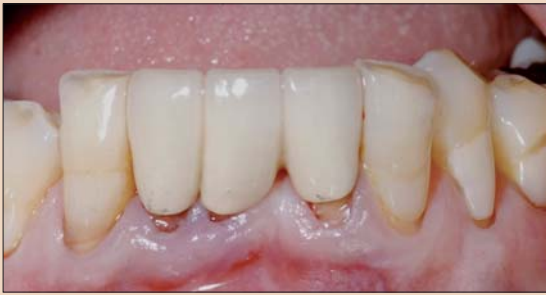

Рис. 1. Вид до вмешательства.

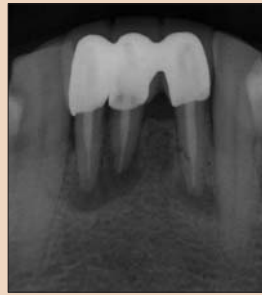

Рис. 2. Исходный рентгеновский снимок.

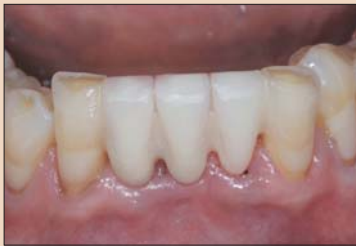

Рис. 3. Временная реставрация, зафиксированная на композитный цемент.

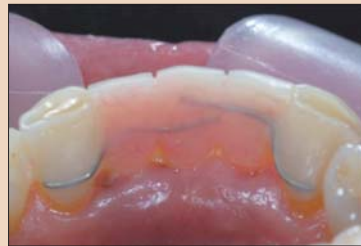

Рис. 4. Вид с язычной стороны.

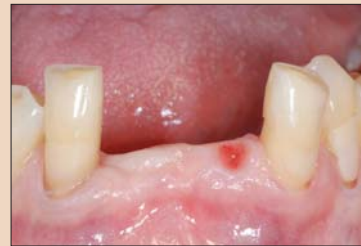

Рис. 5. Вид через 12 нед после удаления зубов.

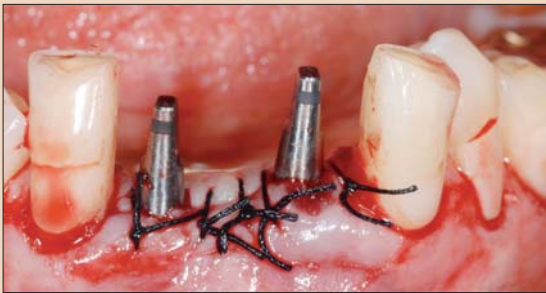

Рис. 6. Вид после установки имплантатов.

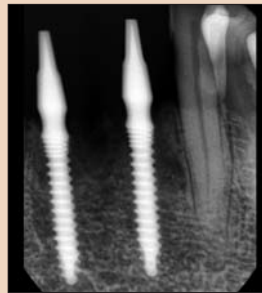


Рис. 7. Периапикальный рентгеновский снимок, сделанный при установке имплантатов.

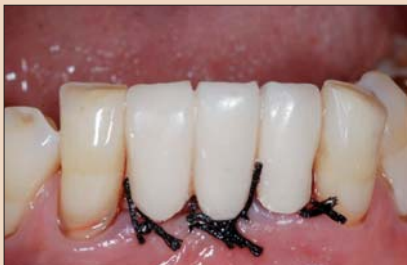

Рис. 8. Немедленная постановка временной реставрации.

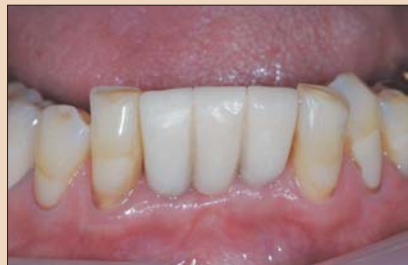

Рис. 9. Модификация временной реставрации.

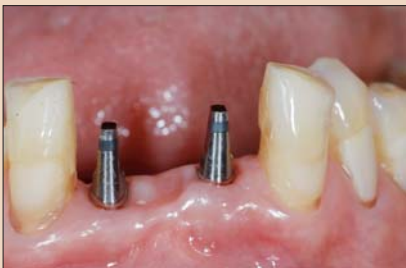

Рис. 10. Через 8 нед после установки имплантатов.

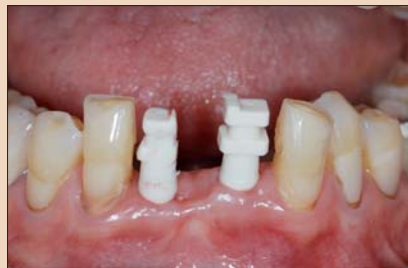

Рис. 11. Специальные оптические колпачки.

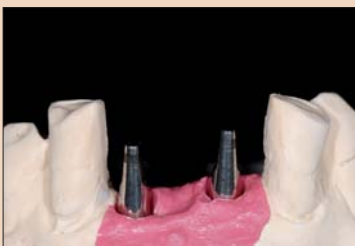

Рис. 12. Рабочая модель.

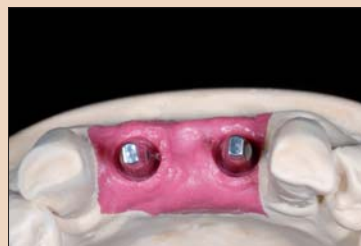

Рис. 13. Вид сверху.

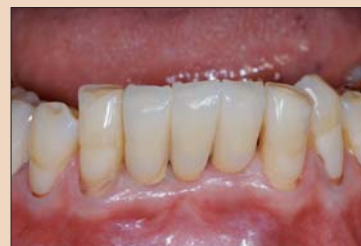

Рис. 14. Окончательная ортопедическая конструкция.

← DT стр. 1

ткани и дефицитом места между зубами. Установка имплантатов в переднем отделе нижней челюсти может затрудняться вследствие:

- недостаточной ширины альвеолярного гребня;
- недостаточного расстояния между зубами;
- недостаточной высоты альвеолярной кости;
- наличия поднутрения с язычной стороны, ограничивающего язычный наклон имплантатов;
- необходимости сохранения или восстановления межзубного дес-

ставляло не менее 1,5 мм. Таким образом, при использовании стандартного имплантата диаметром 4 мм расстояние между зубами должно составлять как минимум 7 мм. Для того чтобы воссоздать десневой сосочек между имплантатами, расстояние между ними должно быть больше 3 мм. Следовательно, при установке рядом двух стандартных имплантатов необходимо наличие пространства длиной 14 мм.

Для того чтобы решить эту проблему, изготовители имплантатов начали выпуск имплантатов меньшего диаметра (от 3 до 3,5 мм). Тем не менее, даже при таком диаметре имплантата для его правильной установки необходимо, чтобы медиально-дистальное расстояние составляло от 6 до 6,5 мм. За исключением случая резов нижней челюсти, такие имплантаты малого диаметра позволяют полностью решить проблемы, связанные с удовлетворением указанных требований в отношении ширины костной ткани и расстояния между имплантатом и соседними зубами. В случае же резов нижней челюсти было бы хорошо использовать имплантаты еще меньшего диаметра.

Мини-имплантаты (MDI) – не то же самое, что имплантаты малого диаметра. Диаметр устройств MDI составляет до 2,7 мм. Благодаря такому диаметру для установки MDI требуется минимальное межзубное пространство, а после остеотомии сохраняется большой объем альвеолярной кости. Изначально MDI предназначались для постановки временных ортопедических конструкций; предполагалось что через какое-то время MDI будет удален. Однако MDI продемонстрировали такую же остеоинтеграцию и стабильность, что и имплантаты обычного диаметра. Многочисленные исследования показали, что MDI отлично подходят для замещения утраченных резов нижней челюсти. Одним из главных недостатков MDI является их пониженная устойчивость к окклюзионной нагрузке, однако стабильность имплантата связана с его длиной, а не с его диаметром. Это предполагает, что MDI можно применять в тех ситуациях, когда чрезмерная окклюзионная нагрузка отсутствует.

MDI диаметром менее 3 мм в своей двухкомпонентной модификации очень хрупкие в силу недостаточной прочности элементов конструкции. Если диаметр имплантата сокращается до 3 мм или еще меньшей величины, то винт абатмента оказывается слишком маленьким или внутренние боковые стенки имплантата становятся слишком тонкими для того, чтобы выдерживать функциональные нагрузки. Эту проблему можно решить за счет применения однокомпонентной конструкции. В последнее время такие монолитные имплантаты привлекли внимание стоматологов, однако они не являются новыми. Хотя применение монолитных имплантатов по-прежнему вызывает дискуссии, многолетние клинические наблюдения свидетельствуют о достаточном количестве успешных результатов лечения с их применением.

Изменения, недавно внесенные в конструкцию имплантатов, вызвали новый интерес к этой старой, но не забытой идее. Большинство монолитных имплантатов состоит из трех частей: резьбовой, фиксирующейся в костной ткани, переходной, контактирующей с мягкой тканью, и собственно абатмента для фиксации ортопедической конструкции.

Главный недостаток монолитных имплантатов связан с тем, что их установка является одноэтапной. Следовательно, невозможно изменить угол наклона абатмента, а его модификация может быть

нового сосочка, что является чрезвычайно сложной процедурой.

Одно из обязательных условий успешной установки имплантата – наличие достаточного объема костной ткани. Tarnow и соавт. утверждают, что после нагружения установленной конструкции происходит физиологическая горизонтальная резорбция 1,3–1,4 мм костной ткани. Grunderet и соавт. также указывают, что толщина участка альвеолярной кости, расположенного латерально по отношению к имплантату, должна составлять не менее 2 мм: это необходимо для компенсации влияния ремоделирования костной ткани. При отсутствии такого объема костной ткани вестибулярная костная пластинка в процессе ремоделирования может частично или полностью резорбироваться, что приведет к риску последующей рецессии мягких тканей в области имплантата и дальнейшей его утрате. В переднем отделе нижней челюсти такой объем костной ткани вокруг имплантата наблюдается редко, поэтому часто требуется выполнить аугментацию альвеолярного гребня, чтобы создать необходимый объем костной ткани и обеспечить сохранение толщины стенок альвеолярной кости вокруг имплантата после его установки.

Другим обязательным условием успешной имплантации является наличие достаточного расстояния между сохранившимися зубами. Возможность создания хорошей эстетики реставраций с опорой на имплантаты в большой степени зависит от направления установленных имплантатов. Для этого необходимы тщательное планирование хирургического вмешательства и точное размещение имплантатов. Для сохранения высоты альвеолярной кости в межпроксимальной области и десневого сосочка необходимо, чтобы расстояние между имплантатом и соседним зубом со-

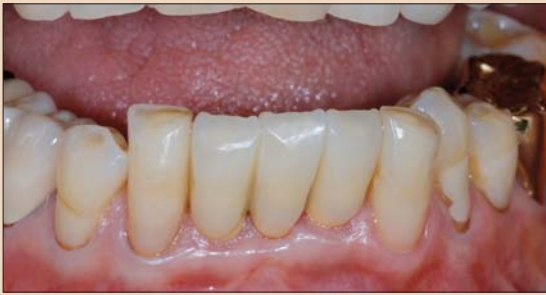

Рис. 15. Вид через 13 мес.

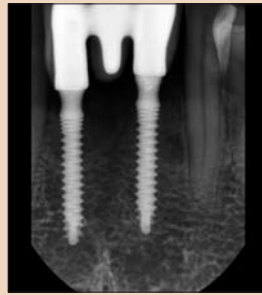


Рис. 16. Периапикальный рентгеновский снимок.

были изготовлены временные реставрации, для которых использовали готовые временные абатменты и акриловую пластмассу.

Временные реставрации были зафиксированы с помощью временных абатментов, позволяющих исключить использование цемента (рис. 8 и 9). Благодаря этому устраняется риск попадания цемента в зазор между имплантатом и мягкой тканью десны. У временных реставраций отсутствовали центрические и эксцентрические окклюзионные контакты. Пациентку просили избегать функциональных нагрузок на имплантаты в течение 8 нед.

Через 2 мес с помощью оттисковых колпачков были получены окончательные оттиски (рис. 10 и 11). Затем по рабочим моделям были изготовлены окончательные реставрации; они были припасованы так, чтобы обеспечить слабые центрические окклюзионные контакты (рис. 12–14). Повторная клиническая оценка продемонстрировала минимальное изменение десневой ткани вокруг ортопедической конструкции и стабильную высоту костной ткани, которая была подтверждена с помощью рентгенологического исследования через 13 мес после хирургического вмешательства (рис. 15 и 16).

→ DT стр. 4  
AD

лишь минимальной. Таким образом, исходное хирургическое размещение монокоронного имплантата играет решающую роль в достижении оптимального результата протезирования.

Преимущества монокоронных имплантатов заключаются в минимальной инвазивности хирургического вмешательства, простоте процедур реставрации и исключении ослабления винта. Кроме того, резорбция альвеолярного гребня может быть сведена к минимуму, поскольку между телом имплантата и абатментом не возникает зазоров или смещения. Это особенно важно с точки зрения долгосрочных эстетических результатов при реставрации в переднем отделе челюсти. Далее описаны два случая успешного использования монокоронных MDI при замещении отсутствующих резцов на нижней челюсти.

**Клинический случай 1.**

Пациентка 67 лет обратилась за помощью в связи с жалобой на периодически возникающую пульсирующую боль в переднем отделе зубов на нижней челюсти. Проблем с общим здоровьем, которые могли бы повлиять на стоматологический статус, пациентка не имела. Клиническое и рентгенологическое обследование выявило хронический периодонтит в области зубов 32, 41 и 42 (рис. 1 и 2). Пациентка сообщила, что зуб 31 был удален 15 лет назад. Резцы были объединены несостоятельными реставрациями; план лечения предусматривал их удаление. Ввиду размера и продолжительности наличия периапикальных поражений была запланирована отсроченная установка имплантатов. Зубы были осторожно удалены с сохранением тонкой вестибулярной пластинки. Была изготовлена временная реставрация, которую зафиксировали на соседних резцах при помощи текучего композитного цемента (рис. 3 и 4). Через 10 нед. после заживления, временная реставрация была удалена. Расстояние между сохранившимися резцами нижней челюсти составило 15 мм (рис. 5).

Был выполнен разрез мягких тканей десны, отслоен и откинут слизисто-надкостничный лоскут, что позволило обнажить костную ткань альвеолярного гребня. Формирование ложа под имплантат сопровождалось охлаждением костной раны и было выполнено с помощью твист-сверла диаметром 1,6 мм; скорость вращения составляла 1500 мин-1. Угол наклона сверла тщательно контролировался на протяжении всей операции. По завершении препарирования отверстий под имплантаты было проведено визуальное и тактильное обследование их внутренних стенок, направленное на установление отсутствия дефектов. Затем два имплантата диаметром 2,5 мм (MS implant, Ostem) были установлены и затянуты с помощью ручного ключа с крутящим моментом 25 Нсм. Верхняя граница средней части имплантатов была расположена на 2 мм ниже границы мягкой ткани (рис. 6 и 7). Сразу после установки имплантатов

30-й Московский  
международный  
стоматологический форум  
Международная выставка



# Дентал-Экспо

## 26-29 сентября 2011

Москва, Крокус Экспо,  
павильон 2, залы 5, 7, 8  
Проезд: м. "Мякинино"

www.dental-expo.com

**DENTALEXPO®**

Спонсор выставки

Генеральные информационные партнеры

орал

Стоматологический форум

DENTAL TRIBUNE

На правах рекламы

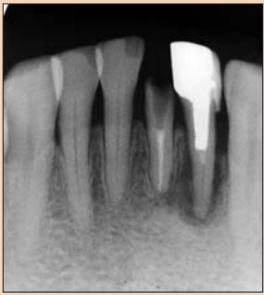

Рис. 17. Исходная рентгенограмма.

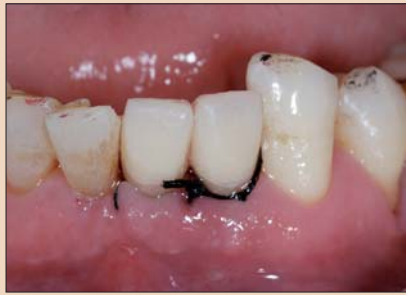

Рис. 18. Временная реставрация на месте удаленных зубов 32 и 31.

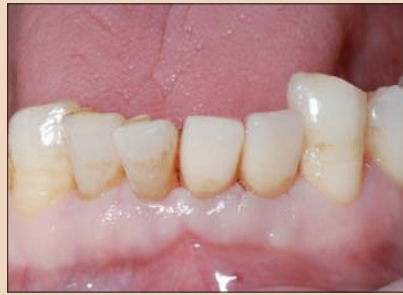

Рис. 19. Вид через 11 нед после удаления.

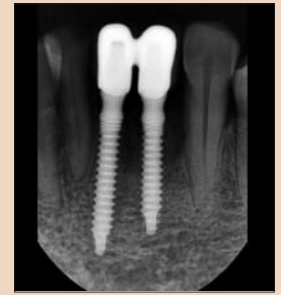

Рис. 26. Периапикальный рентгеновский снимок.

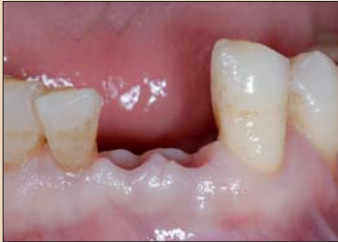

Рис. 20. Сохранение десневых сосочков за счет формы временной реставрации.

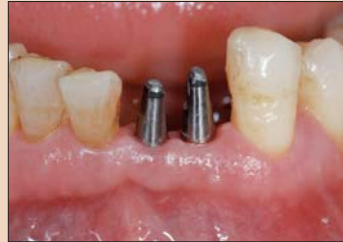

Рис. 21. Вид через 8 нед после установки имплантатов.

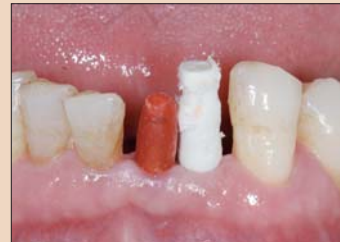

Рис. 22. Модифицированные оттисковые колпачки.

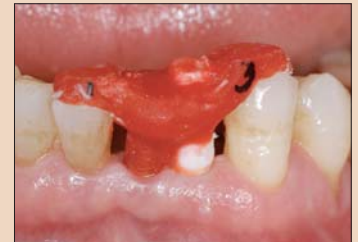

Рис. 23. Слепочный воск.

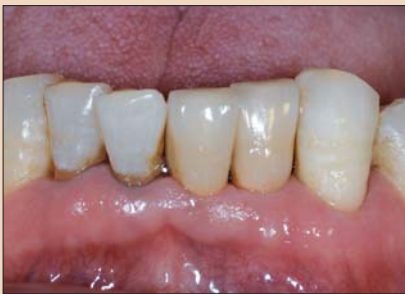

Рис. 24. Окончательная ортопедическая конструкция.

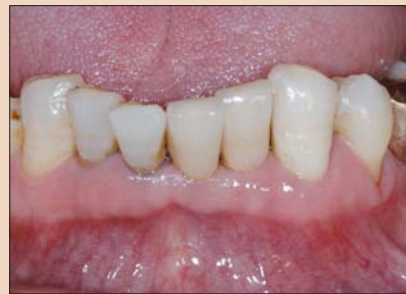

Рис. 25. Вид через 11 мес.

### Клинический случай 2

Пациент 58 лет обратился за помощью в связи с сильной подвижностью зубов 32 и 31 (рис. 17). Сразу после их удаления были изготовлены временные реставрации, которые были зафиксированы с помощью композита на соседних естественных зубах (рис. 18). Форма временных реставраций, использо-

вавшихся в течение 11 нед, позволила сохранить контур десневых сосочков (рис. 19 и 20). Расстояние между зубами 33 и 41 составило 8 мм; на этом пространстве были поставлены два имплантата диаметром 2,5 мм. Высоту абатментов пришлось уменьшить, чтобы обеспечить необходимую высоту окклюзии (рис. 21). Ввиду ограниченности

пространства между зубами оттисковые колпачки были модифицированы (рис. 22). Во избежание излишней нагрузки на имплантаты при получении оттиска использовали слепочный воск (рис. 23). По рабочей модели были изготовлены окончательные реставрации. Клиническая и рентгенологическая оценка через 11 мес продемонстри-

ровала хорошие эстетические результаты при незначительной резорбции костной ткани в области имплантатов (рис. 24).

### Заключение

Представленные в статье клинические случаи показывают, что использование монокоронных MDI –

хороший вариант лечения при замещении отсутствующих резцов на нижней челюсти. С учетом простоты, легкости установки имплантатов и возможности их немедленного нагружения временными реставрациями этот метод открывает новые возможности для пациентов. [□](#)

### Информация об авторе

**Доктор Чонхва Ким (Chonghwa Kim)** специализируется в области ортопедии и имплантологии. Работает в частной клинике Сеула (Корея). Окончив Стоматологическую школу Мичиганского Университета в 1997 г., д-р Ким получил подготовку в области ортопедии в Университете Миннесоты. Д-р Ким является содиректором Всемирной академии остеointеграции и директором по международным связям Корейской академии эстетической стоматологии. Связаться с ним можно по электронной почте [kimchonghwa@hotmail.com](mailto:kimchonghwa@hotmail.com).



# Лазерная эстетическая стоматология – клинический случай

Хью Флакс, США



Рис. 1. Визуализация всего лица пациента помогает выявить негармоничные особенности улыбки.

Неудовлетворительная эстетика полости рта оказывает критическое влияние на внешний облик пациента и его самооценку: обязательным условием успешного исхода лечения является гармоничное сочетание его физиологических и эстетических результатов. Слишком часто ситуация осложняется тем, что эстетические запросы пациента вступают в противоречие с задачей сохранения здоровья пародонта. Обычно это происходит при наличии ятрогенных проблем.

Здесь играют роль многие факторы: главными источниками проблем являются ошибочное расположение поддесневой границы реставрации и ее несостоятельность. При этом происходит не только аккумуляция зубных отложений, но и травмирование окружающих мягких тканей, что приводит к их дальнейшему воспалению и сводит на нет все усилия эстетической стоматологии. Эпихальное исследование Kois ограничивает клинически

предсказуемую область всего зубодесневого комплекса (ЗДК) 3 мм по вертикальной оси вестибулярной поверхности зуба и 3–5 мм в межпроксимальной области при изменении от прикреплённой десны к свободной. В области фронтальной группы зубов критическое значение имеет восстановление естественного контура десны при сохранении всего ЗДК [1]. Решению этой задачи часто препятствует воспаление мягких тканей, влияющее на возможность воссоздания здоровой и эстетичной симметрии.

### Идеальный результат

Зачастую пациент бывает разочарован результатами предыдущего эстетического лечения. Тем не менее чтобы улучшить состояние пародонта и достичь идеального результата, пациента приходится направлять к еще одному специалисту. Еще большую проблему представляет длительный период заживления после хирургических процедур

на мягких тканях. Из-за этого как минимум на 2–3 мес откладывается не только окончательное реставрационное вмешательство, но и наступление того момента, когда пациент, наконец, ощущает удовлетворение и радость.

К счастью, сегодня стоматологические лазеры являются достаточно совершенными устройствами для того, чтобы использовать их в качестве вспомогательных и альтернативных инструментов для безопасного, консервативного и надежного удаления бактерий и улучшения контуров мягких и твердых тканей. Исследования эрбиевых лазеров на иттрий-скандий-гадолиниевом гранате (Er:YSGG), проведенные Rizoic и другими, показывают, что результаты термической коагуляции и абляции костной ткани, демонстрируемые такими лазерами, сходны с результатами, достигаемыми при помощи стоматологического бора.2 С точки зрения пациента меньшая необходимость в наложении швов и

ускоренное заживление больше соответствуют представлению об идеальном стоматологическом лечении. В определенных случаях, сходных с описанным ниже, минимально инвазивные лазерные процедуры в сочетании с точным планированием лечения и безупречной техникой могут обеспечить удовлетворение всех эстетических и функциональных требований. Кроме того, пациент получает оптимальные результаты с меньшим дискомфортом и за более короткое время.

В данном случае нами была разработана консервативная техника, которая позволила нам устранить имеющиеся проблемы путем одновременного решения нескольких клинических задач.

### Клинический случай

Пациентка 38 лет обратилась к нам за помощью для исправления того, что она называла «кривой улыбкой» (рис. 1). Поскольку пациентка начинала новую коммерчес-

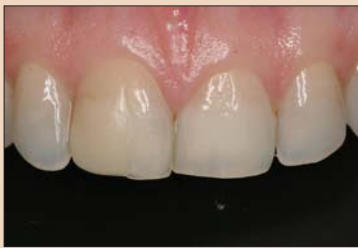

Рис. 2. Увеличенный фотоснимок необходим для планирования лечения.

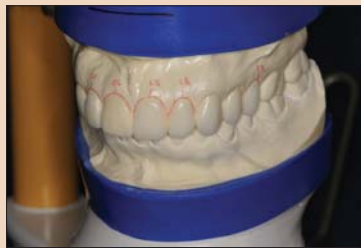

Рис. 3. Диагностическая восковая модель – обязательное условие составления реалистичного плана лечения.

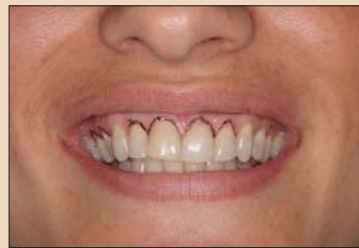

Рис. 4. Нанесение нового контура десны перед проведением анестезии помогает и пациенту, и стоматологу.

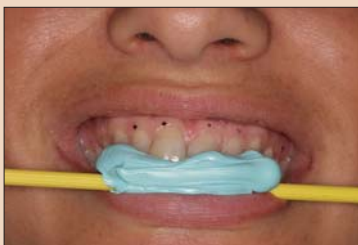

Рис. 5. Прикусной валик помогает проверить параллельность режцовых краев и границ десны.

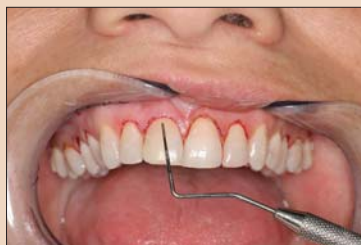

Рис. 6. Атрауматичная обработка тканей при помощи лазера Waterlase.

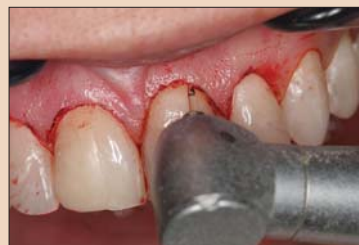

Рис. 7. После формирования линии десны наконечник с отметкой, ограничивающей его продвижение, используется для препарирования костной ткани.

кую карьеру, она хотела, чтобы ее улыбка стала не только «ровной», но и более яркой и широкой. Пациентка поделилась своим разочарованием от предыдущих консультаций у стоматологов, которые предлагали ей главным образом ортодонтические или хирургические решения, не рассматривая никакие иные, более практичные подходы, которые бы больше соответствовали насыщенной жизни пациентки и степени ее занятости.

Анализ улыбки пациентки показал дистопию премоляров. Кроме того, осевой наклон зубов и неровность десневого края, а также режцовых краев, привели к некоторой асимметрии улыбки, связанной с расположением зубов. Сделанный с увеличением снимок демонстрирует здоровые ткани десны, а также наличие на центральном режце справа крупной композитной реставрации (рис. 2).

**Результаты обследования**

Полное клиническое обследование с получением рентгенограмм и изготовлением диагностических моделей показало следующее:

С точки зрения биомеханики большинство зубов пациентки сохранило прочность, хотя и подвергалось ранее стоматологическому лечению.

Твердые и мягкие ткани пародонта были здоровыми.

Проверка окклюзионных нагрузок дала нормальные результаты; не наблюдалось очевидное фронтально-вертикальное смещение соотношения CR-CO вследствие преждевременного контакта зуба 46.

С эстетической точки зрения соотношение ширины и высоты зубов, равное 1:2, было далеко от идеального соотношения 0,75:1,0; зубы имели оттенок VITA A2.

**План лечения**

Учитывая предыдущий опыт пациентки и ее желание ограничиться минимально инвазивными процедурами, мы разработали консервативную стратегию, которая должна была позволить нам устранить имевшиеся проблемы путем одновременного решения нескольких клинических задач:

Коррекция мышечных нагрузок и прикуса при помощи аппарата Taper с последующей тщательной балансировкой окклюзии при помощи сканирующей системы T-scan (Teksan System).

Изготовление трехмерной восковой модели в артикуляторе Stratos (Ivoclar Vivadent, рис. 3).

Отбеливание зубов нижней челюсти на дому с применением средства Oralescence 15% (Ultradent).

Щадящая модификация пародонта при помощи лазера Waterlase Er, Cr:YSGG (Biolase) одновременно с выполнением описанных этапов (совмещение этих 4 этапов лечения позволило нам существенно сэкономить время и еженедельно отслеживать изменения).

Окончательная реставрация путем постановки керамических виниров и коронок на зуб 11.

**Лечение**

Для исходной модификации пародонта был применен лазер Er, Cr:YSGG, при помощи которого было проведено моделирование десны. До того как пациентке была проведена анестезия, мы при помощи тонкого маркера нанесли новую линию контура десны (рис. 4). Кроме того, были использованы прикусные валики, которые позволили не только определить идеальную форму режцовых краев, но и надлежащим образом выровнять границы десен по отношению друг к другу (рис. 5).

Формирование лабиальной области десны было выполнено с помощью наконечника G-6 (диаметром 600 мкм) при следующих настройках лазера: 2,0 Вт, 20 импульсов в секунду, 20% воздуха и 20% воды. В результате относительно слабых настроек лазера ни некроз тканей, ни значительная кровоточивость не наблюдалось. Все участки были проверены при помощи пародонтального зонда (рис. 6).

Моделирование костной ткани в вестибулярной области требовало большой точности в пределах упомянутых 3 мм ЗДК. Для этой цели был применен специальный конический наконечник T-4 (диаметром 400 мкм); напряжение увеличили на 25% – до 2,5 Вт. Перед использованием инструмента мы измерили его и отметили на нем 3 мм, чтобы точно контролировать его движение в пределах десневой борозды (рис. 7). Затем область резекции была мягко очищена при помощи кюреты 7/8 (рис. 8). Лазер был настроен на мощность 0,25 Вт (рис. 9). Пациентке была назначена схема интенсивной терапии на дому (Oxygel, Oxyfresh); мы наблюдали ее в течение 1 мес, пока проводилась корректировка окклюзии и процедура отбеливания зубов.

Через 4 нед после хирургического лазерного вмешательства наблюдалось полное заживление тканей, и мы смогли приступить к оконча-

тельной реставрации. Зубы пациентки были препарированы под виниры и коронку, при этом была проведена незначительная корректировка границ мягких тканей. После получения оттисков и ре-

гистрации окклюзии мы изготовили пробные временные реставрации (Luxatemp Plus, Zenith DMG). Пациентка отправилась домой с рекомендацией соблюдать прежний режим ухода за полостью рта и

определить состояние реставрации с точки зрения их эстетики и функциональности. Через 1 нед мы скорректировали окклюзию, цвет и морфологию прототипов реставраций, исходя из замечаний и пожеланий пациентки. Фотографии и модели были отосланы в лабораторию для изготовления окончательных керамических реставраций (рис. 10).

**Довольная пациентка**

Спустя 4 нед временные реставрации и цемент были тщательно удалены с зубов. Все реставрации были припасованы как по отдельности, так и единой группой, чтобы проверить их посадку и эстетику. Получив энергичное одобрение пациентки, мы изолировали зубы и выполнили бондинговую фиксацию реставраций. Границы реставраций были отшлифованы и отполированы, окклюзия скорректирована при помощи системы T-scan. Пациентка получила защитную капу, которую мы рекомендовали надевать во время сна, чтобы продлить срок службы реставраций. Наша чрезвычайно довольная пациентка отметила, что результаты лечения не только соответствуют ее ожиданиям, но даже превосходят их (рис. 11, 12).

Лазер для твердых или мягких тканей является превосходным вспомогательным инструментом

→ ДТ стр. 6

AD

TOOLS TO KEEP SMILING

Целых...  
...4 премьеры!

**D-RaCe**  
Облегчают распломбировку

**Scout-RaCe**  
Секвенция для механической ковровой дорожки

**FKG RaCe ISO 10**  
Для механического создания конического просвета

**SMG handle**  
Индикатор использования

www.fkge.ch

www.fkg.ch

FKG DENTAIRE  
Swiss Dental Products

Для файлов К/Н и дрельборов

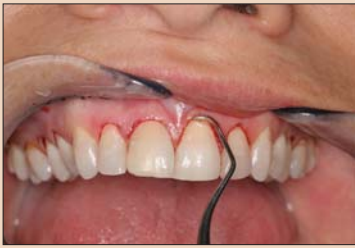

Рис. 8. При помощи curette можно эффективно провести обработку пародонтального кармана.

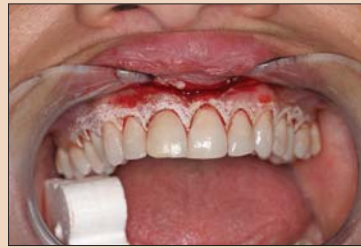

Рис. 9. «Лазерный биндаж» накладывается вдоль операционной области, что позволяет убыстрить заживление и уменьшить дискомфорт. Обратите внимание на резкое улучшение геометрии десневого края.

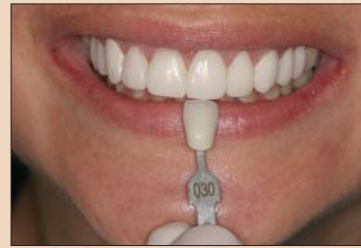

Рис. 10. Для того чтобы изготовить точные керамические реставрации, лаборатории необходима подробная информация.



Рис. 11. Существенное улучшение эстетики подняло самооценку пациентки и ее уверенность в себе.

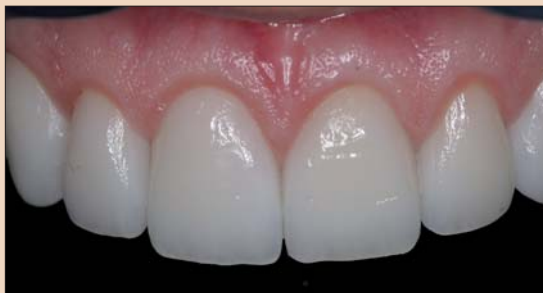

Рис. 12. Идеальные пропорции зубов и границы десны обеспечивают долговременное здоровье тканей, превосходную функциональность зубов и их отличную эстетику.

← ДП стр. 5

эстетической и реставрационной стоматологии. Рассмотренный в настоящей статье клинический случай наглядно демонстрирует, что дан-

ный тип лазерной технологии позволяет стоматологу существенно изменить мягкие и твердые ткани при минимальной инвазивности процедур. Произведенные нами изменения не только улучшили окончательный эстетический результат, но и обеспечили соблюдение всех

физиологических функциональных параметров, что необходимо для успешного исхода стоматологического лечения.

**Благодарности**

Я хотел бы поблагодарить коллектив моей клиники и нашего техника господина Wayne Payne (Payne Dental Lab) за постоянную работу по улучшению жизни множества пациентов. Я также благодарен моей семье, которая помогает мне вносить вклад в образование других стоматологов.

От редакции: настоящая статья воспроизводится с разрешения Journal of Cosmetic Dentistry, © 2010 Американская академия эстетической стоматологии (тел: +1 608 222 8583; факс: +1 608 222 9540; www.aacd.com). Авторские права защищены. ДП

От редакции: более полный перечень ссылок можно получить в издательстве

Информация об авторе



**Доктор Хью Флак (Hugh Flax)** является аккредитованным членом Американской академии эстетической стоматологии (AACD) с 1997 г. В 2003 и 2008 гг. он работал сопредседателем Консультационной комиссии Конференции AACD по подготовке ежегодных научных сессий. Доктор Флак был членом совета директоров AACD, работает в редакционном совете Journal of Cosmetic Dentistry, а в 2005 и 2006 гг. возглавлял Фонд содействия жертвам катастроф AACD. Он также является членом Американской стоматологической ассоциации, Академии общей стоматологии, Академии лазерной стоматологии, Ассоциации выпускников Института им. Л.Д.Панки и Академии Пьера Фошара, Международной академии челюстно-лицевой эстетики. Доктор Флак постоянно работает в Атланте (США), где занимается лечением функциональных и эстетических нарушений, а также современной лазерной стоматологией.

## Когда природа смеется над врачом-эндодонтистом: два клинических случая

Божидар Кафелов, Болгария

Любой врач-эндодонтист знает, что каждый зуб имеет индивидуальные особенности и подходить к его лечению нужно осторожно, уделяя пристальное внимание деталям. Существует множество исследований анатомии корневых каналов и конфигурации устьев.1 Несколько научных статей посвящено присутствию дополнительных каналов в первых премолярах верхней челюсти и первых молярах нижней.

Распространенность дополнительных корневых каналов варьируется от 0 до 6% в случае первых моляров верхней челюсти и от 6 до 23% – в случае первых моляров нижней челюсти.1-6 Лечение таких корневых каналов представляет собой слож-

ную задачу и требует знаний, терпения и навыков работы с различными инструментами и устройствами.

**Клинический случай 1: первый премоляр верхней челюсти с тремя корнями**

Пациент 34 лет был направлен в нашу клинику с умеренной болью в связи с хроническим апикальным периодонтитом в области зуба 14. Врач-терапевт направила этого пациента к нам, поскольку не смогла самостоятельно провести лечение корневых каналов. Диагностическая рентгенограмма выявила наличие трех отдельных корней у первого правого премоляра верхней челюсти (рис. 1, а-в). Для локализа-

ции третьего корневого канала полость доступа была заново препарирована при помощи бора с безопасным кончиком и ультразвукового наконечника Start-X №1 (DENTSPLY Maillefer). Препарирование этого дистально-щечного канала было начато с использованием инструмента Micro-Opener 10.04 и файла ProTaper SX (DENTSPLY Maillefer). Задача препарирования была облегчена при помощи предварительного расширения коронковой части канала файлами ProTaper S1, S2 и SX. После того как проходимость канала была подтверждена при помощи К-файла 08.02, с помощью электронного апекслокатора (iPex, NSK) была определена рабочая длина; ко-

нический просвет был обеспечен с использованием файлов PathFiles (DENTSPLY Maillefer), вращавшихся со скоростью 250мин-1 при максимальном крутящем моменте.

Формирование всех трех каналов осуществлялось при помощи никель-титановых инструментов ProTaper. Последним был применен файл ProTaper F1, который был введен на рабочую длину; после этого было выполнено измерение апекса. Заключительная обработка медиально-щечного и дистально-щечного каналов была проведена при помощи файла ProTaper F2, а небного канала – с использованием файла ProTaper F3. На протяжении всей процедуры осуществлялась обиль-

ная ирригация корневых каналов при помощи 5% раствора гипохлорита натрия. Заключительная медикаментозная обработка тем же раствором была проведена с использованием ультразвуковой ирригации, после чего была выполнена ирригация 40% лимонной кислотой с ультразвуковой активацией раствора. Окончательное промывание каналов было выполнено с использованием 95% этилового спирта.

Обтурация системы корневых каналов проводилась по методу непрерывной волны при помощи устройств Alpha II и Beta (B&L Biotech; рис. 2); герметизация устья была обеспечена при помощи материала Gradi Flow (GC). После обтурации были сделаны три рентгенограммы – одна прямая и две угловые (рис. 3, а-в). Эти рентгеновские снимки наглядно демонстрируют сложность системы корневых каналов и их трехмерную обтурацию. Окончательная реставрация зуба была выполнена при помощи композитного материала Miris 2 (ColtPne/Whaledent).

г.Уфа специализированная выставка 13-16 сентября

# КОСМЕТОЛОГИЯ И ДЕРМАТОЛОГИЯ 2011

- ✓ Профессиональная и лечебная косметика
- ✓ Косметологическое оборудование
- ✓ Дермакосметология: лечение заболеваний кожи и волос
- ✓ Медико-косметологические услуги (медицинские центры и клиники)
- ✓ Массажные и реабилитационные спа-технологии
- ✓ Профессиональное оборудование, технологии и аксессуары для салонов красоты, парикмахерских и т.д.
- ✓ Материалы и оборудование для маникюра и моделирования ногтей

Тел/факс: (347) 253-79-57, 253-75-00, 253-77-00 ЛИГАСЪ ЛИГАС www.ligas-ufa.ru e-mail: ligas@ufanet.ru

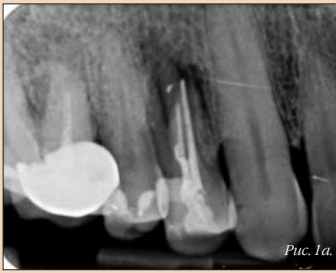

Рис. 1а.

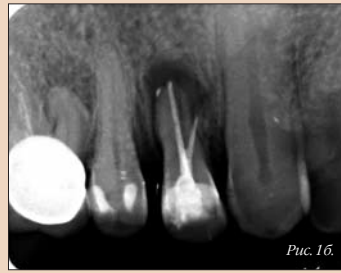


Рис. 1б.

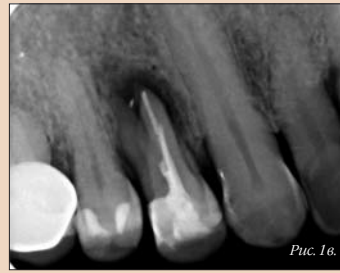

Рис. 1в.

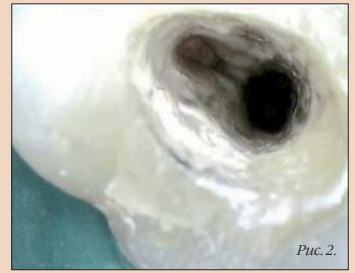

Рис. 2.

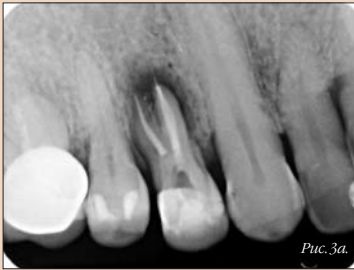

Рис. 3а.

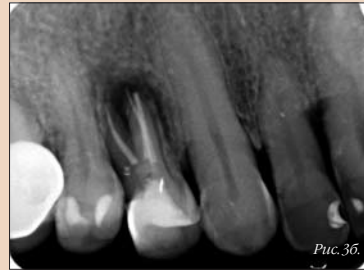

Рис. 3б.

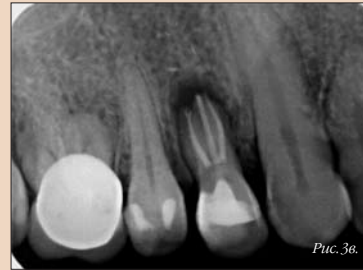

Рис. 3в.

**Клинический случай 2: первый моляр нижней челюсти с тремя корнями**

Пациент 22 лет был направлен в нашу клинику в связи с болью в области зубов 45 и 46. Общее состояние полости рта пациента было удовлетворительным, при перкуссии зубов возникла умеренная или острая боль. Лечащий врач пациента был озабочен сложностью анатомии корневых каналов, что и явилось причиной направления пациента к нам. После получения исходной рентгенограммы (рис. 4) доступ через коронку был обеспечен при помощи бора Crown Cutter и алмазного бора с безопасным кончиком (КОМЕТ/Gebr. Brasseler). Препарирование полости доступа было выполнено при помощи ультра-

звукового наконечника Start-X №1 и бора Mueller №3 (Mani, Inc.; рис. 5).

Кальцифицированные устья корневых каналов требовали предварительного расширения, которое было обеспечено при помощи файла ProTaper SX. Препарирование каналов выполнялось с использованием файла K-Flexo 10.02 (DENTSPLY Maillefer) и геля Glyde (DENTSPLY Maillefer). После обеспечения конического просвета при помощи инструментов PathFiles было выполнено формирование каналов с использованием системы файлов ProTaper (DENTSPLY Maillefer). Было проведено измерение апекса, за которым последовало его формирование файлом ProTaper F3 с ирригацией при помощи 5% раствора ги-

похлорита натрия. Окончательная медикаментозная обработка каналов была проведена при помощи 5% гипохлорита натрия и 40% лимонной кислоты с ультразвуковой активацией растворов. Затем каналы были промыты 95% этиловым спиртом. Обтурация корневых каналов выполнялась при помощи устройств Alpha II и Beta по методу непрерывной волны; устья каналов были загерметизированы с использованием текучего композитного материала (Gratia Flow; рис. 6).

Окончательная реставрация зуба была выполнена с использованием стекловолоконного штифта и композита (Core-X Flow и Ceram-X Duo, DENTSPLY DeTrey), затем была сделана заключительная рентгенограмма (рис. 7).

**Заключение**

Врачу-эндодонтисту, имеющему дело с такими сложными случаями, необходимо безграничное терпение и изрядная доля любопытства и настойчивости, чтобы раскрыть глубоко запрятанные секреты системы корневых каналов. Лишь хорошо изучив особенности пульпарной камеры, можно двигаться дальше, в направлении апикального отверстия, и рассчитывать на достижение цели эндодонтического лечения: оптимальной очистки, формирования и трехмерной обтурации системы корневых каналов. [1]

От редакции: полный перечень ссылок можно получить в издательстве.

**Информация об авторе**



**Доктор Божидар Кафелов (Bojidar Kafelov)** является выпускником стоматологического факультета Медицинского университета Софии 2009 г. Он прошел множество курсов повышения квалификации в области эндодонтии. С 2009 г. он постоянно работает врачом-эндодонтом в стоматологической клинике «Svedent» и является членом Болгарского эндодонтического общества и Болгарского общества эстетической стоматологии. Связаться с доктором Кафеловым можно по электронной почте [b.kafelov@gmail.com](mailto:b.kafelov@gmail.com) или через сайт клиники [www.svedent.com](http://www.svedent.com).

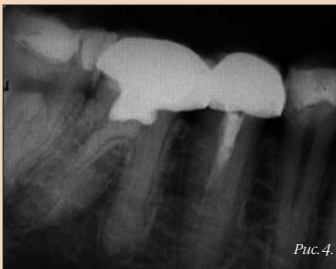

Рис. 4.

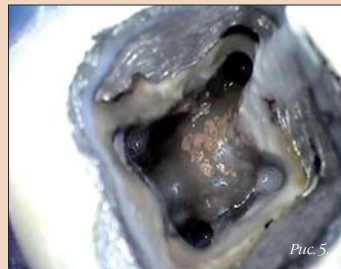

Рис. 5.

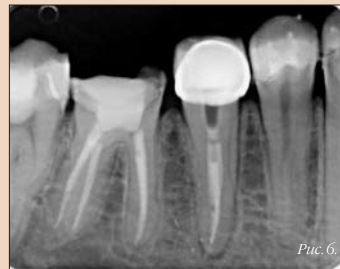

Рис. 6.

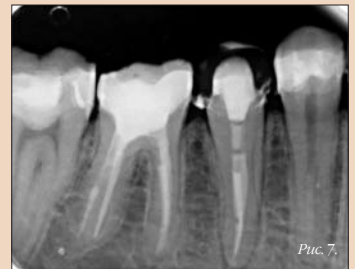

Рис. 7.

We search for the best worldwide!

The GLOBAL DENTAL TRIBUNE AWARDS will celebrate excellence in dentistry by recognizing outstanding individuals and teams that have made a unique and substantial contribution to improving dental care, whether in clinical practice, health care, dental education, dental research or the dental industry.

Nominations will be chosen by a global audience of over 600,000 dental professionals, all members of the Dental Tribune community, which are published in more than 25 languages worldwide.

All dental professionals are invited to submit their applications, which will be chosen by an online voting by their peers. Outstanding candidates will be judged by a panel of the most respected opinion leaders in their respective categories. The awards ceremony will be held in New York City at the end of the year. Share with us the glory and glamour of a well-earned award.

For registrations and more information please go to: [awards.dental-tribune.com](http://awards.dental-tribune.com)

**DENTAL TRIBUNE**  
— The World's Dental Newspaper —

Dental Tribune for iPad – Your weekly news selection

Our editors select the best articles and videos from around the world for you every week. Create your personal edition in your preferred language.

[ipad.dental-tribune.com](http://ipad.dental-tribune.com)

**DENTAL TRIBUNE**  
— The World's Dental Newspaper —

Post and search for jobs & classifieds worldwide on the largest media platform in dentistry!

Our global online classifieds and career sections are the best solution for filling job vacancies or selling and purchasing equipment for the dental office. Your postings will be available to over 600,000 dental professionals, all readers of the Dental Tribune newspapers, which are published in more than 25 languages worldwide. For more information and free posting opportunities please go to:

[www.dental-tribune.com](http://www.dental-tribune.com)

**DENTAL TRIBUNE**  
— The World's Dental Newspaper —



## Послание временного исполнительного директора FDI

Дорогие члены и друзья FDI! Я хотел бы воспользоваться этой возможностью, чтобы рассказать вам о том, что нового произошло в жизни нашей Федерации с тех пор, как мы встретились с вами в Бразилии. Последние месяцы мы были очень заняты, и теперь у нас есть несколько важных новостей.

Прежде всего, что касается нашего Ежегодного всемирного стоматологического конгресса (AWDC), я рад сообщить вам, что мы успешно завершили переход на новую модель разделения доходов с национальными стоматологическими ассоциациями, выступающими в качестве принимающей стороны Конгресса. Эта модель начнет действовать уже в 2012 г., когда Конгресс будет проводиться при поддержке Гонконгской стоматологической ассоциации, и будет полностью внедрена в 2013 г., когда принимающей стороной станет Корейская стоматологическая ассоциация. Кроме того, мы разработали новый порядок выбора места проведения Ежегодных всемирных стоматологических конгрессов FDI. При определении места проведения AWDC 2014 г. предпочтение будет отдаваться заявкам городов, представляющих интерес для стоматологов и представителей стоматологической индустрии. Полагаю, что эти два дополнительных изменения пойдут на пользу и участникам конгрессов, и национальным ассоциациям, и самой нашей Федерации.

И еще о нашем Конгрессе: рад сообщить вам о наших недавних достижениях, непосредственно касающихся мероприятий 2011 и 2012 гг. в Мехико и Гонконге. Впервые в истории Федерации 95% выставочных площадей на 2011 г. забронированы экспонентами еще до официального начала продаж! Это наглядно свидетельствует об энтузиазме наших коммерческих партнеров из стоматологической индустрии и служит надежным предзнаменованием того, что Конгресс в Мехико пройдет как никогда успешно для всех его участников. Что касается Конгресса 2012 г., то FDI и Гонконгская стоматологическая ассоциация пользуются актив-

ной поддержкой Китайской стоматологической ассоциации и Министерства здравоохранения Китая, которые стремятся наладить международный обмен опытом и будут всячески способствовать участию стоматологов Китая в Конгрессе AWDC в Гонконге, который станет юбилейным, сотым нашим конгрессом.

Другим удивительным нововведением, над которым мы сейчас работаем в нашей штаб-квартире, является план по интернет-трансляции мероприятий Ежегодного всемирного стоматологического конгресса. Это поможет стоматологам всего мира, не выходя из дома и заплатив за регистрацию меньшую сумму, стать непосредственными участниками AWDC. Анализ рынка показывает, что аудитория таких трансляций отличается от аудитории, стремящейся к личному присутствию на мероприятии, поэтому мы надеемся, что подобная услуга увеличит доходы как FDI, так и национальных ассоциаций, а также будет способствовать решению одной из важных задач Федерации – созданию экономических путей доступа к программам повышения квалификации актуальной информации для тех, кто не может позволить себе поездки на конгрессы. Мы планируем опробовать этот проект во время AWDC 2012 г.

Еще одним недавним достижением, которое нельзя не отметить, является заключение нового партнерского соглашения с издательством Wiley-Blackwell в отношении Международного стоматологического журнала (International Dental Journal). Wiley-Blackwell – ведущее издательство, занимающееся выпуском научных стоматологических журналов по всему миру; это идеальный партнер для развития и распространения IDJ. Новое соглашение не только даст FDI большую финансовую стабильность, но и позволит нам следовать своей миссии – обеспечению оптимального стоматологического здоровья населения – путем охвата большей аудитории. Вскоре IDJ будет доступен в электронном виде через онлайн-библиотеку издательства («Wiley Online Library»), которая представляет собой одно из наиболее полных собраний междисциплинарных он-

лайн-ресурсов. Кроме того, с 2012 г. издание International Dental Journal будет включено в специальную коллекцию Wiley-Blackwell, за счет чего предполагается снабжать журналом около 3000 дополнительных библиотек и свыше 4000 организаций в развивающихся странах по всему миру; такое распространение журнала будет осуществляться в рамках филантропических соглашений, например «ResearchLife» (HINARI, AGORA и OARE), через UNISP и Китайскую академию наук.

Надеюсь, все вы уже знаете о VOX, нашей новой коммуникационной платформе, которая была «введена в строй» во время AWDC в Бразилии. Платформа VOX была специально разработана как средство эффективной связи между FDI и членами Федерации. Я хотел бы привести два примера грядущих усовершенствований этой платформы. Во-первых, мы хотим побудить национальные стоматологические ассоциации к тому, чтобы они использовали VOX для обмена информацией о своих проектах и намечающихся мероприятиях. Во-вторых, мы планируем использовать VOX для того, чтобы руководство FDI и сотрудники Федерации регулярно публиковали небольшие отчеты о совещаниях и мероприятиях, на которых они присутствовали. Таким образом, платформа VOX позволит членам FDI постоянно быть в курсе таких событий и узнавать новости об актуальных направлениях развития здравоохранения. Если вы еще не пользуетесь платформой VOX, подключитесь к ней прямо сейчас – и, пожалуйста, не стесняйтесь обращаться в нашу штаб-квартиру за помощью.

В целом, несмотря на глобальный экономический кризис и проведенную недавно реорганизацию штата, FDI продолжает двигаться вперед и развиваться. Мы усиленно трудимся над совершенствованием AWDC, развитием способов коммуникации и расширением охвата Федерации с тем, чтобы лучше служить интересам ее членов и эффективнее способствовать улучшению стоматологического здоровья населения Земли. В преддверии лета я желаю всем вам хорошего сезона отпусков и надеюсь на дальнейшее сотрудничество, как в 2011 г., так и впереди!

*Искренне вам, Jérôme Estignard,  
Временный исполнительный директор*

## Симпозиум «Стратегия охраны стоматологического здоровья в Африке» прошел 29 и 30 октября 2010 г.

Африканская региональная организация FDI (ARO) провела встречу в Дурбане (Южная Африка)

FDI осознает, что ее глобальная стратегия должна работать на уровне как регионов, так и отдельных стран. В контексте этой потребности Федерация стремится работать с региональными организациями, переводя принципы своей глобальной стратегии в соответствующие специфичные конкретные регионов практические подходы к лечению и профилактике стоматологических заболеваний и тем

самым воплощая стремление к улучшению стоматологического здоровья населения всей планеты.

Представители Совета FDI, отдельные сотрудники Федерации, Исполнительный комитет ARO и ее региональные вице-президенты приняли участие в двухдневном симпозиуме, во время которого они критически рассмотрели и оценили текущую политику и программы FDI, а также меж-

правительственных и неправительственных организаций, проводящих в Африке работу в сфере стоматологического здоровья. ARO помогла провести среди африканских национальных стоматологических ассоциаций опрос, направленный на выявление их потребностей. Цель симпозиума заключалась в выработке плана по усилению и концентрации работы FDI и ARO в Африке.

## Межправительственная комиссия по переговорам в рамках Программы ООН по окружающей среде

FDI принимает участие во Второй сессии в Японии

В феврале 2009 г. Управляющий совет Программы ООН по окружающей среде (UNEP) пришел к выводу о необходимости выработки глобального документа, вводящего запрет на использование ртути. В этот документ должны быть включены положения, касающиеся стоматологической амальгамы (<http://hqweb.unep.org/hazardoussubstances/Mercury/tabid/434/Default.aspx>).

Всемирная стоматологическая федерация (FDI), осознавая свою ответственность за здоровье людей и спасение окружающей среды, приняла активное участие в работе UNEP и в 2009 г. вступила в Глобальное партнерство UNEP по ртути.

В том же году, во время Ежегодного всемирного стоматологического конгресса в Сингапуре, Совет FDI организовал Рабочую группу по стоматологической амальгаме (DAIT), которая представляет интересы стоматологического сообщества и пациентов, обеспечивая UNEP точной и актуальной информацией о стоматологической амальгаме.

Все это время группа DAIT вела активную работу, участвуя в разнообразных совещаниях, включая INC1 (<http://hqweb.unep.org/hazardoussubstances/Mercury/Negotiations/INC1/tabid/3324/Default.aspx>), а также сотрудничая с ассоциациями членами FDI и другими международными организациями (например, IADR, IDM, IFDEA, ISO, BO3); благодаря Рабочей группе заинтересованные стороны получили всеобъемлющую информацию о стоматологических реставрационных материалах, в частности – стоматологической амальгаме. Вторая сессия переговоров по выработке запрета на использование ртути (INC2) проходила в японском городе Чита в 24 по 28 января текущего года (<http://hqweb.unep.org/hazardoussubstances/Mercury/Negotia->

[tions/INC2/tabid/3468/language/en-US/Default.aspx](http://www.fdiworldental.org/content/globbal-carries-initiative)).

FDI участвовала в совещании INC2 и имела возможность активно заявить о своей позиции на брифингах и переговорах, касавшихся стоматологической амальгамы. В ходе подготовки к INC2 Рабочая группа DAIT приняла участие в работе Генеральной Ассамблеи на Конгрессе FDI в Сальвадоре-да-Байя в сентябре 2010 г. Рабочая группа внесла предложение, которое было принято 84% участниками Генеральной Ассамблеи; в соответствии с этим предложением официальная позиция Федерации заключается в том, что «стоматологическая амальгама является безопасным и высокоэффективным реставрационным материалом». В контексте этого заявления FDI призывает правительства «усилить работу по эффективной профилактике кариеса и по реализации связанных с такой профилактикой просветительских и медицинских программ. Эта работа должна быть согласована с усилиями стоматологов по надлежащему ведению пациентов, что в совокупности должно привести к сокращению использования реставрационных материалов, включая и стоматологическую амальгаму. Такие меры позволяют обеспечить оптимальное стоматологическое здоровье, особенно среди пациентов в экономически неблагополучных регионах, наиболее нуждающихся в лечении».

Переход к профилактической модели стоматологической помощи и связанной с таким подходом реализации широкого спектра программ оздоровления населения является целью Глобальной инициативы FDI по кариесу ([www.fdiworldental.org/content/globbal-carries-initiative](http://www.fdiworldental.org/content/globbal-carries-initiative)), возглавляемой стоматологами инициативы по утверждению новой парадигмы лечения кариеса.

Симпозиум дал весьма положительные результаты; в настоящее время FDI и ARO готовят отчет о нем, а также составляют трехлетний план работы. Целью предложенной ARO стратегии является «усиление пропаганды здорового образа жизни и профилактики заболеваний в контексте междисциплинарного подхода и с упором на такие неконтагиозные состояния, как кариес, заболевания пародонта и онкологические заболевания». Федерация выражает благодарность Южно-Африканской



Участники симпозиума «Стратегия охраны стоматологического здоровья в Африке».

стоматологической ассоциации, выступившей в качестве принимающей стороны симпозиума. Более подробная информация о стратегии охраны стоматологического здоровья в Африке вскоре будет опубликована на сайте FDI.



## Французская стоматологическая ассоциация (ADF) – 40 лет работы на благо людей

Французская стоматологическая ассоциация (ADF) отметила сороковой день рождения во время своего Ежегодного конгресса, проходившего с 23 по 27 ноября в Париже.

Передовая научная программа и обширная экспозиция, привлекающая более 25 тыс. участников со всего мира, делает Конгресс ADF крупнейшим в Европе мероприятием в области стоматологии. Конгресс ADF – это уникальная возможность общения и обмена опытом для франкоговорящих стоматологов из Америки, Европы, Азии и Ближнего Востока.

FDI воспользовалась этой возможностью, чтобы обратиться к ведущим специалистам мира и рассказать им о миссии Федерации – содействии оптимальному стоматологическому здоровью населения всеми возможными способами, включая проведение Ежегодных всемирных стоматологических конгрессов.



Доктор Patrick Hescot, доктор Roberto Vianna, Президент FDI, и доктор JoCl Trouillet

ADF пригласила доктора Roberto Vianna, Президента FDI, выступить на церемонии открытия; обратившись к собравшимся на превосходном французском, он подчеркнул важность роли, которую ADF и франкоговорящие стоматологи играли в деятельности FDI на протяжении 100 лет ее существования, включая их участие в конгрессах

FDI и в самом учреждении Федерации.

Доктор Patrick Hescot и доктор JoCl Trouillet, оба – Генеральные секретари ADE, а также, соответственно, Советник FDI и член Комитета FDI по образованию, являют собой отличный пример успешной совместной деятельности FDI и ADE. **FDI**

## Краткие новости МЕХИКО-2011



Пирамида солнца, Теотиуакан, Мексика (DPI/ фото Дмитрия Рухленко)

### О Конгрессе

Насыщенная и разнообразная научная программа вкупе с гостеприимством мексиканцев, несомненно, сделает следующий Ежегодный всемирный стоматологический конгресс FDI уникальным мероприятием. Остроактуальные доклады познакомят вас с новейшими разработками и тенденциями, а также позволят лучше понять, в каком направлении движется наша профессия. Неудивительно, что компании-производители стоматологических товаров и их дистрибьюторы оценили огромный потенциал мероприятия и, впервые в истории FDI, забронировали более 95% выставочных площадей уже в ноябре. В выставочных залах вы сможете познакомиться с последними достижениями в области технологий и самыми современными товарами, которые помогут вам достичь новых профессиональных высот.

### О Мексике

Первоклассная инфраструктура Мехико и его космополитичность – вот что делает этот город уникальным и полным самых разнообразных возможностей. Вот вы пробуете текилу в традиционной кантине, а вот уже танцуете на модной дискотеке или смакуете блюдо, приготовленное одним из знаменитых шеф-поваров в районе Поланко!

С вашей стороны будет большой ошибкой приехать в Мексико и не воспользоваться всем разнообразием ее культурной и общественной жизни. Богатая история страны, впитавшая в себя наследие многих народов, включая индейцев майя и ацтеков, позволяет совершить путешествие во времени и открыть для себя самобытные обычаи легендарных этносов. Неудивительно, что в Мехико больше музеев, чем в любом другом городе мира! Меньше чем за час вы добере-

тесь из столицы до удивительных и прекрасно сохранившихся пирамид Теотиуакана и даже, возможно, совершите восхождение на одну из них. Конкистадоры (испанские завоеватели) правили Мексикой на протяжении трех столетий, вплоть до провозглашения независимости страны 16 сентября 1810 г. Эта дата, известная как «Эль Грито», торжественно и пышно отмечается по всей Мексике; нам повезло, что Конгресс будет проходить именно в эти дни.

Если такие названия, как Юкатан, Канкун или Кабо Сан Лукас, для вас – не пустые слова, то вы, несомненно, продлите свое пребывание в Мексике и не ограничитесь пребыванием в ее столице, а отправитесь открывать для себя ее историю, золотые пляжи и разнообразие флоры и фауны. Мы уже приготовили для вас несколько экскурсий до и после Конгресса; кроме того, наше местное бюро путешествий будет радо предложить вам индивидуальную программу отдыха.

Итак, надеемся встретиться с вами в Мехико с 14 по 17 сентября; станьте участником главного стоматологического мероприятия 2011 г.!

- Международный сайт: [www.fdi-worldental.org/congress/introduction-0](http://www.fdi-worldental.org/congress/introduction-0)
- Местный сайт: <http://fdi2010.org>
- Международный адрес Конгресса: [congress@fdiworldental.org](mailto:congress@fdiworldental.org)
- Местный адрес Конгресса: [info@fdi2011.org](mailto:info@fdi2011.org) **FDI**

### Об издателе



#### Издатель

FDI World Dental Federation  
Tour de Cointrin, Avenue Louis Casai 84,  
Case Postale 3  
1216 Cointrin – Genève,  
Switzerland (Швейцария)  
Тел: +41 22 560 81 50  
Факс: +41 22 560 81 40  
Адрес электронной почты:  
[info@fdiworldental.org](mailto:info@fdiworldental.org)  
Сайт: [www.fdiworldental.org](http://www.fdiworldental.org)

Координатор FDI по связям  
Aimee DuBrule

«FDI Worldental Communique» издается Международной стоматологической федерацией (FDI). Данный информационный бюллетень и все опубликованные в нем статьи и иллюстрации защищены авторским правом. Любое их использование без предварительного письменного согласия редактора или издателя запрещено и преследуется по закону.

AD



FDI Annual World Dental Congress  
NEW HORIZONS IN ORAL HEALTH CARE

14 - 17 Sept. 2011



[www.fdiworldental.org](http://www.fdiworldental.org)  
[congress@fdiworldental.org](mailto:congress@fdiworldental.org)

[www.fdi2011.org](http://www.fdi2011.org)  
[info@fdi2011.org](mailto:info@fdi2011.org)