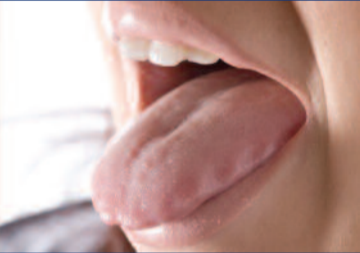

## Новости

**Исследователи разработали дыхательный тест для выявления легочных заболеваний**

Dental Tribune International

Берлингтон, Вермонт, США: согласно результатам недавно опубликованного исследования простой дыхательный тест может существенно сократить время, необходимое для диагностики заболеваний легких, например, туберкулеза. Этот тест может применяться и в стоматологических клиниках – говорят исследователи. Традиционно диагностика легочных инфекций подразумевает взятие образцов и выращивание бактериальных колоний, которые затем подвергают биохимическому анализу. «Весь процесс может занять несколько дней в случае широко распространенных бактерий или даже недель, если речь идет о возбудителе туберкулеза. Анализ дыхания сокращает время диагностики до нескольких минут», – сказала доктор Jane Hill, соавтор исследования и доцент Вермонтского университета. Исследователи использовали вторичную масс-спектрометрию с ионизацией электрораспылением (SESI-MS) для выявления *Pseudomonas aeruginosa* и *Staphylococcus aureus* – двух этиологических факторов острых и хронических легочных инфекций. Метод SESI-MS был разработан для быстрого выявления летучих органических соединений – биомаркеров, вырабатываемых бактериями и присутствующих в выдыхаемом мышьями воздухе, – без предварительной обработки образцов. Ученые обнаружили существенные различия в составе воздуха, выдыхаемого инфицированными мышьями и животными из контрольной группы. Тест позволил выделить разные бактерии и даже разные штаммы одного и того же вида бактерий. «Мы уже провели некоторые исследования с участием неинфицированных людей», – сказала доктор J.Hill изданию Dental Tribune ONLINE. – В настоящее время мы



Новое исследование говорит о том, что дыхательный тест может сократить время выявления легочных инфекций от недель до нескольких минут (фото: ARENA Creative/Shutterstock).

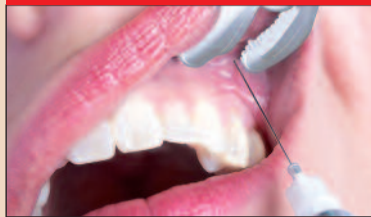ведем несколько исследований дыхания пациентов с острыми инфекциями, вызванными стандартными патогенами, а также исследование с участием пациентов, страдающих хроническими инфекциями, в первую очередь – кистозным фиброзом».

Сегодня для выявления этих биомаркеров применяется крупная аппаратура, однако разрабатываются и миниатюрные устройства, предназначенные для применения в больницах.

Касательно использования данного теста в стоматологии доктор J.Hill отметила, что существует целый спектр применений, из которых самым очевидным является неприятный запах изо рта, поскольку этот запах не только представляет собой эстетическую проблему, но, зачастую, и указывает на наличие патологии.

До печати исследования было опубликовано 10 января в онлайн-издании «Journal of Dental Research».

## Частная практика

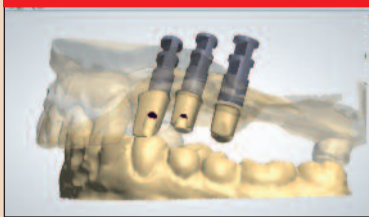

### Перестаньте причинять боль пациентам!

Каждый стоматолог мечтает о процветании своей клиники и хочет привлечь максимальное количество пациентов. О том, как этого добиться, гуру маркетинга и успешные стоматологи написали мириады превосходных статей.

стр. 4

## Клинический случай

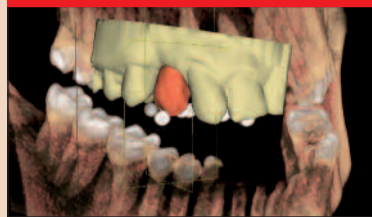


### Изготовление абатмена с помощью системы CAD/CAM: индивидуальное решение в каждом клиническом случае

Разнообразие и сложность элементов для ортопедической реабилитации с использованием имплантатов дают стоматологу возможность выбора решений, соответствующих нуждам каждого конкретного пациента.

стр. 8

## Имплантология

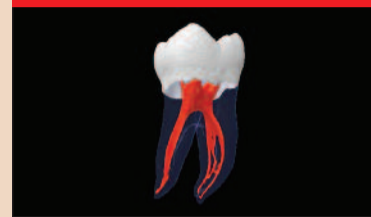

### Установка имплантатов с помощью системы CAD/CAM в одно посещение

Недавно полное лечение с установкой керамической коронки или мостовидного протеза в одно посещение казалось фантастикой. Однако технология CAD/CAM развивается такими темпами, что сегодня становится доступен принципиально иной уровень оказания стоматологической помощи.

стр. 11

## Тенденции и практика



**Анатомия корневых каналов: важнейший ориентир для создания и применения эндодонтических инструментов**  
Странный, казалось бы, вопрос, но что такое «эндодонтия» в рамках стоматологического образования? После многих лет преподавания автор полагает, что основным недостатком изучения «эндодонтии» является механическое заучивание правил.

стр. 20

## Немедленная реабилитация при полной адентии верхней челюсти

Макс Дж. Коэн, США

Данный клинический случай потребовал оптимального размещения имплантатов в соответствии с планом эстетического лечения. Для достижения поставленных задач использовали томограммы, программное обеспечение SimPlant (Materialise Dental), новый набор инструментов Zimmer Guided Surgery Instrumentation и новую модель Immediate Smile (Materialise Dental). Пациентка 49 лет без серьезных заболеваний страдала полной адентией верхней челюсти и носила полный протез. На нижней челюсти был установлен покрывной протез с опорой на имплантаты.

Планирование лечения начали с получения компьютерных томограмм с помощью томографа i-Cat по методу Dual Scan (Materialise Dental). Протез пациентки превратили в диагностический протез для сканирования, наклеив на его поверхность 8 маркеров Dual Scan. Чтобы зафиксировать протез в нужном положении, изготовили рентгенопрозрачный прикусной индекс.

Сначала с помощью аппарата i-Cat 17–19 провели сканирование полости рта пациентки с надетым протезом и прикусным индексом. Затем сканировали протез сам по себе. Данные томографии загрузили

в программу SimPlant и совместили изображения с помощью инструмента SimPlant Dual Scan (рис. 1).

С помощью программы SimPlant определили оптимальное положение имплантатов, исходя из имеющегося объема кости (минимум 3 мм между имплантатами), и форму реставрации (рис. 2). План лечения передали компании Materialise Dental для изготовления хирургического шаблона SurgiGuide и модели Immediate Smile.

Получили модель Immediate Smile, состоящую из дубликата протеза для сканирования, модели кости с силиконовыми мягкими тканями и шаблона SurgiGuide с опорой на слизистую оболочку. Модель кости имела 8 отверстий, соответствующих местам установки имплантатов по плану SimPlant, а также размерам аналогов Zimmer.

→ DT стр. 2

Реклама

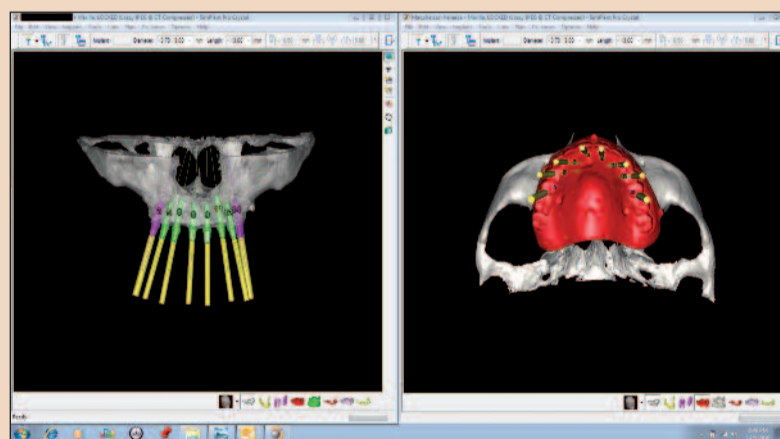


Рис. 1. Окно программы SimPlant с изображением протеза для сканирования.

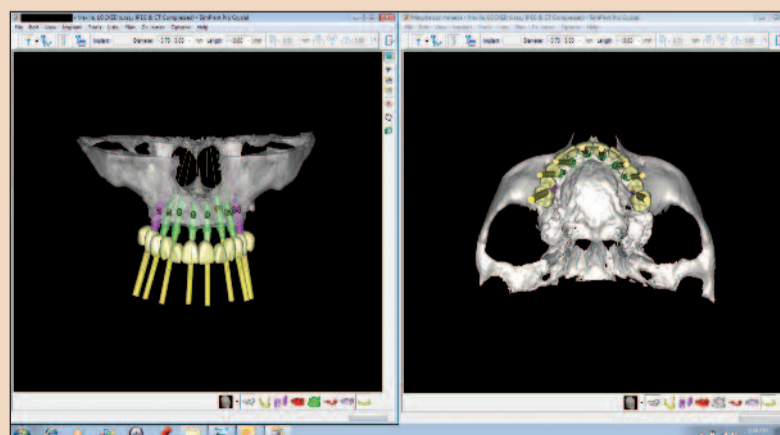


Рис. 2. Окно программы SimPlant с изображением виртуальных зубов.

Работает без лишних слов

**Панклав**

амоксциллин | клавулановая кислота

Таблетки

300 | 125 мг №20

875 | 125 мг №14

- Эмпирическая терапия воспалительных процессов полости рта
- Обеспечивает высокую бактерицидную активность
- Преодолевает резистентность основных возбудителей
- Курс терапии по 1 таблетке 500мг/125мг 2 раза в день, 5 дней

Ключ открывает



Панклав лечит



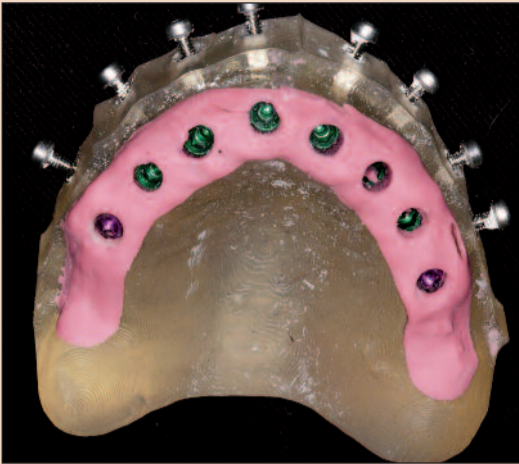

Рис. 3. Модель Immediate Smile с установленными на ней аналогами.




Рис. 4. Модель Immediate Smile в артикуляторе.




Рис. 5. Шаблон SurgiGuide и ключ в артикуляторе.

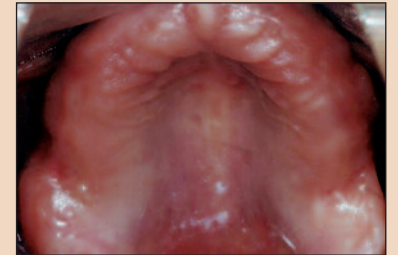

Рис. 6. Исходный вид верхней челюсти пациентки со стороны окклюзии.

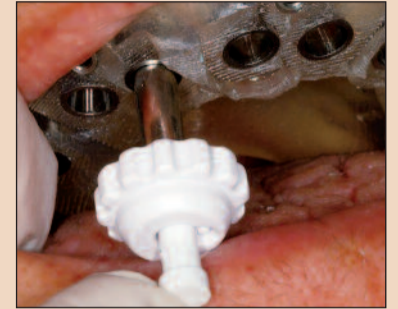

Рис. 7. Слизистую препарировали с помощью мукотомы.

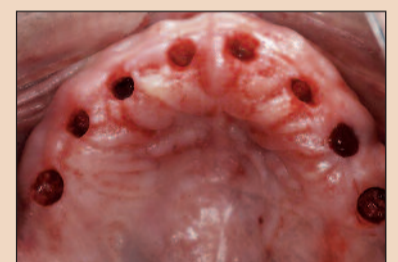

Рис. 8. Вид верхней челюсти после удаления мягкой ткани.

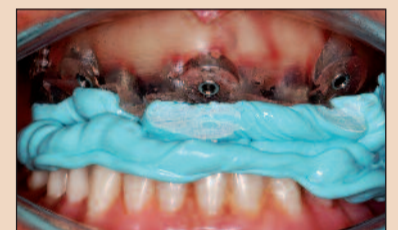

Рис. 9. Шаблон SurgiGuide разместили в полости рта пациентки.

← DT стр. 1

Модель имела систему винтовой фиксации для крепления аналогов. Контуры десневой маски на модели соответствовали контурам мягкой ткани пациентки. К модели прилагалась инструкция по препарированию лож имплантатов с подробным описанием глубины и размера каждого из них.

Аналоги Zimmer установили на модель Immediate Smile (рис. 3). Дубликат протеза для сканирования использовали для того, чтобы установить модель вместе с силиконовой мягкой тканью в артикулятор (рис. 4) с соблюдением правильной высоты окклюзии. Это позволило изготовить временный протез для немедленной нагрузки имплантатов после их установки.

Модель в артикуляторе использовали и для создания ключа для шаблона SurgiGuide (рис. 5). Она позволяла разместить шаблон SurgiGuide в полости рта в точности так же, как ранее – протез для сканирования. Это очень важный этап работы с шаблоном SurgiGuide, поскольку служащая ему опорой слизистая оболочка лишена необходимой жесткости. Дубликат протеза и шаблон SurgiGuide были идеально подогнаны к модели Immediate Smile, что позволило точно изготовить ключ.

Хирургический шаблон разместили в полости рта пациентки и вскрыли слизистую оболочку, используя мукотом (рис. 6–8). Затем с помощью ключа шаблон снова установили в то же положение и зафиксировали, применив винты SurgiGuide (рис. 9). С помощью набора инструментов Zimmer Guided Surgery препарировали 8 лож по минимально инвазивному безлоскут-

[www.dental-tribune.com](http://www.dental-tribune.com)



Интернет-версия  
на русском языке

**DENTAL TRIBUNE**

The World's Dental Newspaper



Подпишитесь  
на on-line рассылку  
[news@dentaltribune.ru](mailto:news@dentaltribune.ru)

Международные новости стоматологии  
Клинические случаи  
Новая продукция

■ Вакансии  
■ Статьи ведущих специалистов  
■ Мероприятия

Реклама

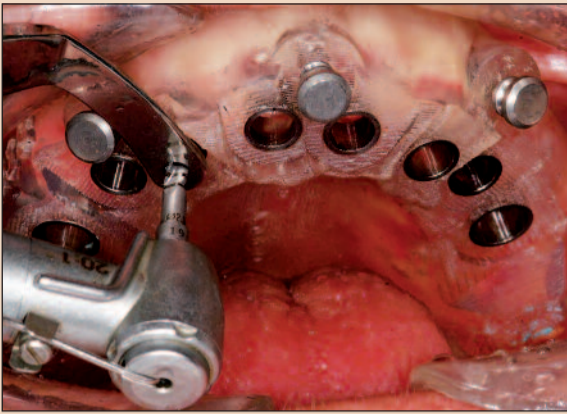


Рис. 10, 11. Через направляющие гильзы шаблона препарировали ложа имплантатов.

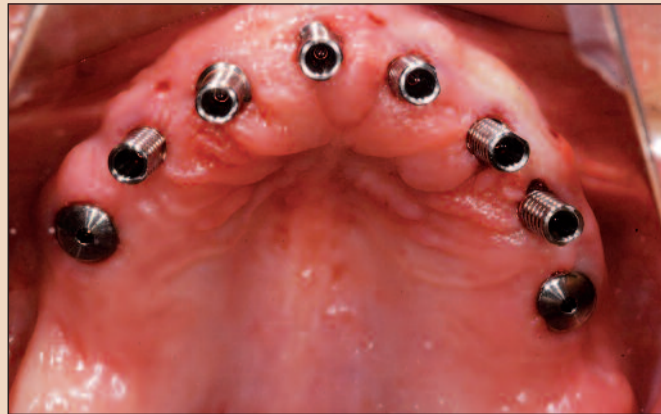

Рис. 12. Вид имплантатов и абатменов со стороны окклюзии. Обратите внимание на 2 формирователя десны на имплантатах, прилежащих к верхнечелюстной пазухе.

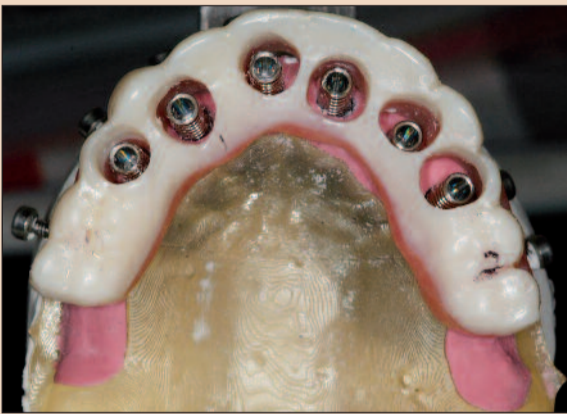

Рис. 13. Временная реставрация с отверстиями для временных цилиндрических абатменов.

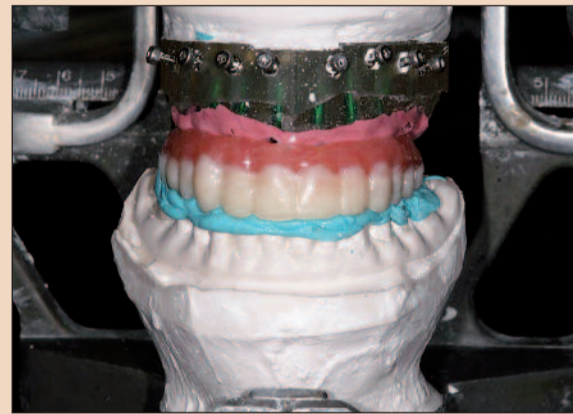

Рис. 14. Временную реставрацию установили в артикулятор для правильного размещения в полости рта.

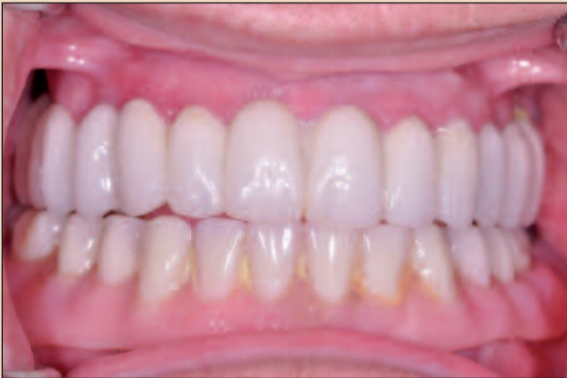

Рис. 16. Окончательная реставрация.

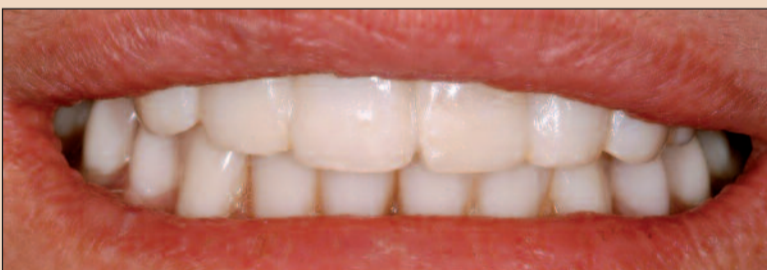
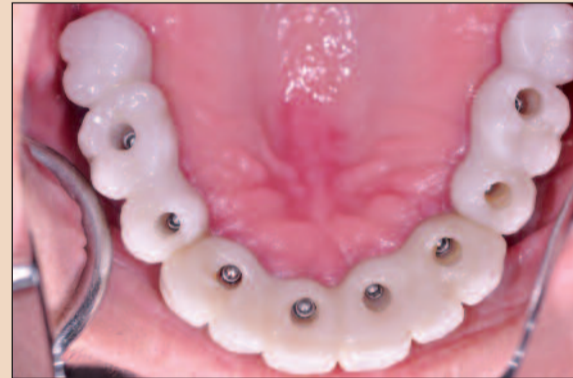
Рис. 15. Готовую временную реставрацию зафиксировали с помощью винтов.

вазивно и существенно сократил время процедуры. Быстроте лечения также способствовала и модель Immediate Smile, с помощью которой временный протез был изготовлен задолго до хирургической процедуры. Окончательная реставрация представляла собой фрезерованную циркониевую ортопедическую конструкцию с винтовым креплением.

**Благодарность**

Лабораторные процедуры и фотографии выполнены доктором Marcelo Silva.

**От редакции**

Статья впервые опубликована в журнале CAD/CAM, №3; 2011.

на модели Immediate Smile; рис. 16, 17). Успех был достигнут благодаря томографическому сканированию, планированию с помощью программы SimPlant, применению инструментов Zimmer Guided Surgery Instrumentation и использованию модели Immediate Smile. Хирургический шаблон позволил установить имплантаты минимально ин-

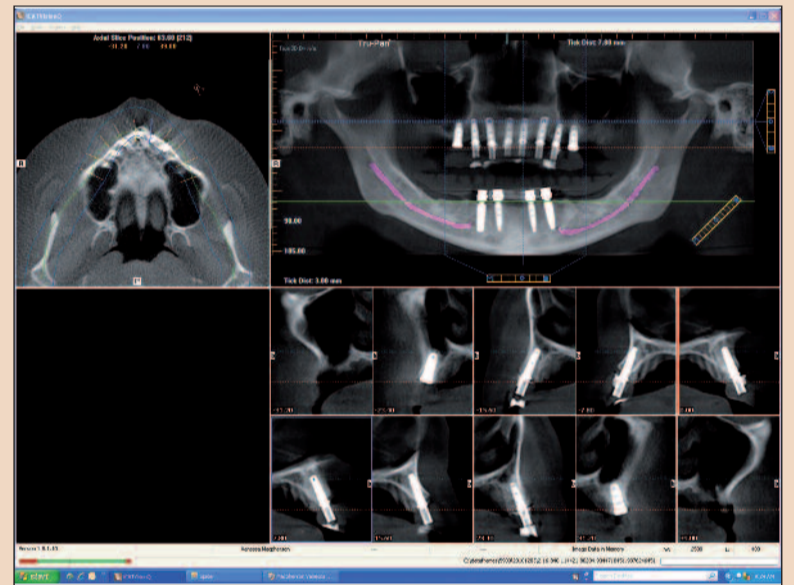


Рис. 17. Послеоперационная томограмма.

**Информация об авторе**



**Dr Max J. Cohen**  
4700 Chamblee Dunwoody Road  
Dunwoody, GA 30338  
USA (США)  
MaxJCohen@hotmail.com  
www.DrMaxCohen.com

ному методу (рис. 10, 11). Шаблон Zimmer является безопасной системой, позволяющей точно соблюсти глубину и диаметр препарирования. Ложу в области правого и левого моляров (зубов 16 и 26) препарировали вблизи верхнечелюстной пазухи. Затем, используя новый набор Sinus Crestal Approach Kit (Zimmer), их продлили в левую и правую пазуху, ввели в пазуху аллопластический костный материал (Puros, Zimmer) и распределили его с помощью плоского бора. После этого установили все 8 имплантатов. Первичная стабильность каждого превышала 35 Нсм. Приняли решение немедленно нагрузить только 6 имплантатов, не связанных с верхнечелюстной пазухой. Именно поэтому на имплантаты в области зубов 16 и 26 установили формирователи десны, а на остальные имплантаты – временные цилиндрические титановые абатмены (рис. 12). Изготовленные в лаборатории временные протезы зафиксировали с помощью акрила холодной полимеризации и винтов (рис. 13–15).

Послеоперационная томограмма демонстрирует, насколько точно 8 имплантатов были установлены с помощью хирургического шаблона SurgiGuide с опорой на слизистую в сочетании с ключом (изготовлен

Реклама

Московская 2013 Стоматологическая  
Международная 13–16 ноября В ы с т а в к а  
ГОСТИНЫЙ ДВОР



**MOS EXPO DENTAL**

ПРИ ПОДДЕРЖКЕ:



Тел.: +7(495)698 12 52, Факс: +7(495)698 12 75  
e-mail: info@mosexpodental.com www.mosexpodental.com

# Перестаньте причинять боль пациентам!

Добейтесь потрясающего впечатления от работы клиники и наслаждайтесь ее процветанием

Стивен Дж. Голдберг, США

Каждый стоматолог мечтает о процветании своей клиники и хочет привлечь максимальное количество пациентов. О том, как этого добиться, гуру маркетинга и успешные стоматологи написали мириады превосходных статей.

Вот что доктор Joe Blaes, редактор «Dental Economics», пишет в своей колонке «Pearls for your practice» о системе DentalVibe Injection Comfort (январь, 2011 г.): «Лучшее, что мы можем сделать для своих пациентов – не причинять им боль. Это позволит вам получить больше рекомендаций, чем любые маркетинговые ходы... Синхронизированная вибрация устройства DentalVibe – идеальный способ введения инъекционной анестезии в любой области полости рта без дискомфорта для пациента. Приобрести беспроводное, портативное и весьма недорогое устройство DentalVibe может себе позволить любая клиника».

Более 40 млн американцев избегают посещать стоматолога из-за страха перед болью. С учетом прямого негативного влияния плохого стоматологического статуса на общее состояние здоровья пациентов – это очень тревожный факт.

Рассмотрим следующий сценарий. Вы работаете с новым пациентом 1/2 ч, устанавливая на зубе 26 реставрацию с полным перекрытием из бондингового композита. Вы тщательно удаляете кариозные ткани, умело препарируете полость с идеальными линейными углами, протравливаете зуб, наносите праймер и адгезив, вносите в полость композитный материал и полимеризуете его положенное время. Вы тратите кучу времени на безупречное воссоздание анатомии окклюзионной поверхности и даже имитируете вторичные борозды на краевых гребнях. Затем вы полируете реставрацию до немыслимого блеска. Вы горды своей

укол. Если вы можете сделать анестезию пациента безболезненно, вам гарантирована отличная репутация, ведь сами процедуры боли не вызывают. Ни пломбирование, ни удаление зуба, ни лечение корневых каналов после анестезии не доставляют пациенту беспокойства. Однако если сама инъекция болезненна, вас уже никто не будет считать хорошим стоматологом.

Благодаря системе DentalVibe Injection Comfort (рис. 1) II поколения, вспомогательному средству для анестезии, отпадает необходимость причинять боль пациентам, чтобы избавиться от дальнейших страданий. В этом запатентованном, удостоенном наград устройстве революционная технология Vibra-Pulse используется для передачи в толщу слизистой оболочки полости рта успокаивающей пульсирующей вибрации во время инъекции. Эта стимуляция воспринимается чувствительными

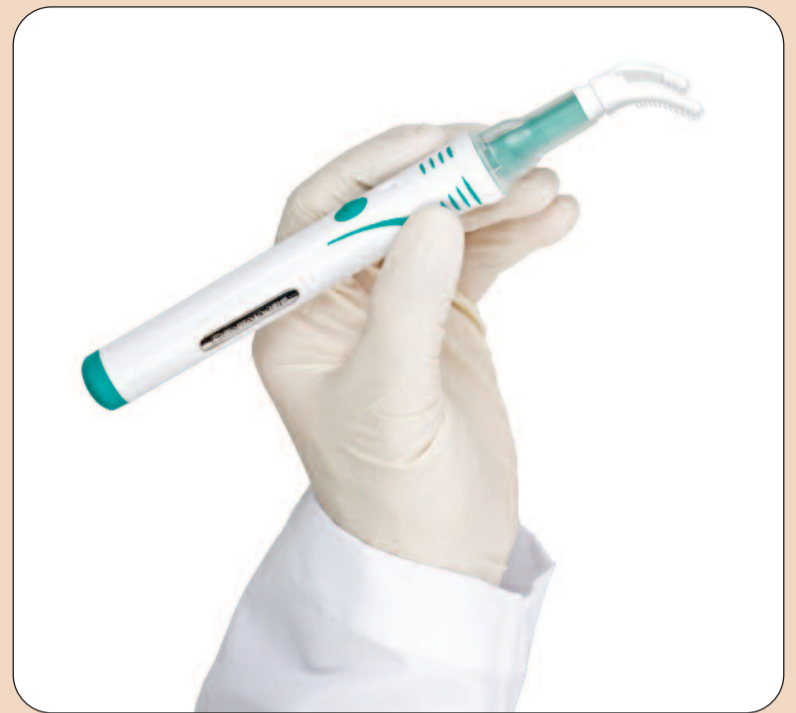

Рис. 1. Устройство DentalVibe Injection Comfort System.

экспертов в области стоматологии и было представлено в СМИ.

Действие устройства DentalVibe основано на теории контроля ворот боли, предложенной докторами Ronald Melzack и Patrick Wall из Университета Макгилла и опубликованной в журнале «Science» в 1965 г. Согласно этой теории, существует механизм ворот, распо-

вибрации достигает мозга первым и синапсу спинного мозга посылается сигнал, активирующий ингибиторные интернейроны, которые препятствуют работе проекционных нейронов, закрывая, таким образом, ворота и блокируя вызванную инъекцией боль.

Это устройство не может не понравиться потребителям. Боль никому не нравится, и сегодня пациенты не согласны ее терпеть, как были вынуждены делать в недалеком прошлом. Именно поэтому компания Bing Innovations, разработавшая DentalVibe, запустила многомиллионную кампанию на телевидении, в печатных изданиях, кино и Интернете. Цель этой программы – рассказать десяткам миллионов людей о преимуществах практически безболезненной анестезии с помощью устройства DentalVibe и привлечь пациентов к стоматологам, использующим это устройство.

Воспользуйтесь DentalVibe – дайте своим пациентам возможность удивиться по-настоящему, чтобы сделать стоматологию более привлекательной и для них, и для себя. **DT**

От редакции

Статья впервые опубликована в журнале *Cosmetic Dentistry*, №1, 2013.

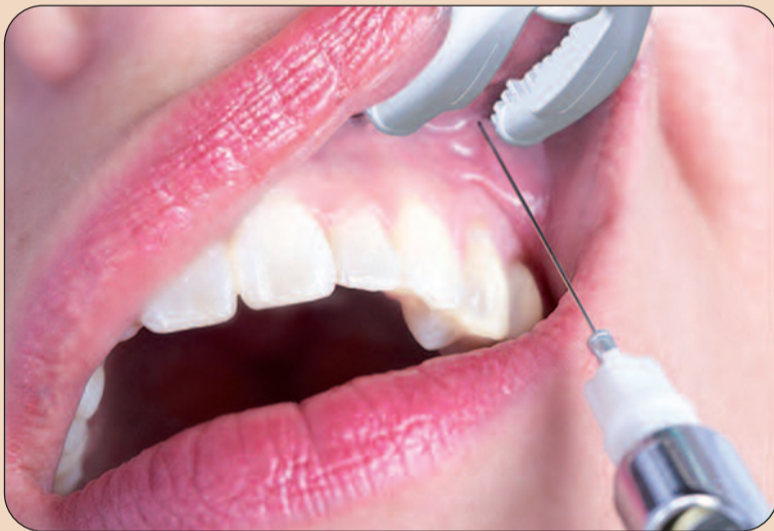

Рис. 2. Инфильтрационная анестезия.

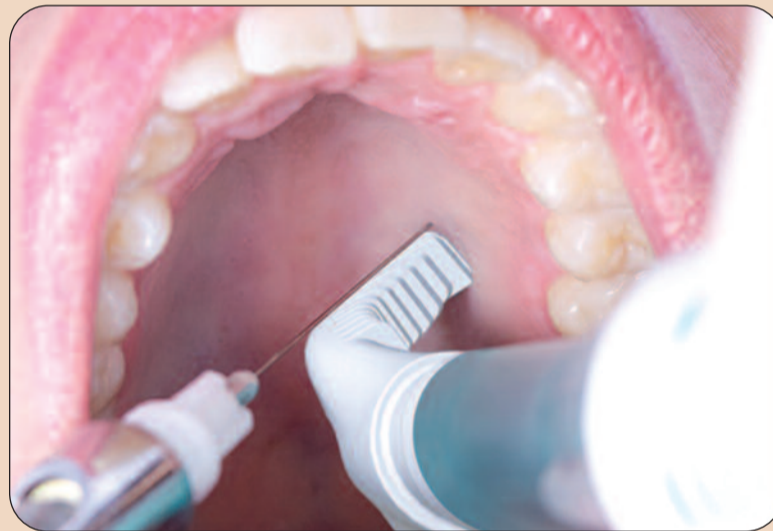

Рис. 3. Небная анестезия.

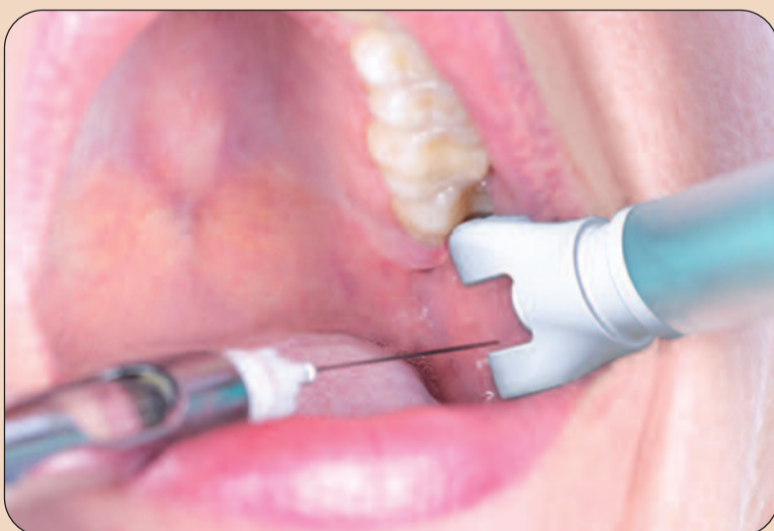

Рис. 4. Проводниковая анестезия.

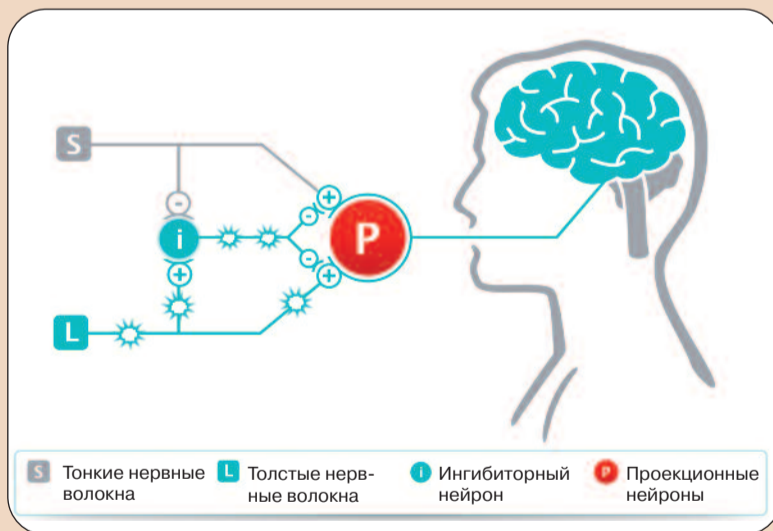


Рис. 5. Схема контроля ворот боли.

Истина в том, что стоматологи так сосредоточены на технической стороне своей работы и стремлении к высоким стандартам лечения, что совершенно упускают из виду один из самых важных аспектов стоматологии как бизнеса, а именно: восприятие пациентов, – они очень боятся боли – многие настолько, что вообще не посещают стоматолога. Согласно сайту [worldental.org](http://worldental.org), исследования, проведенные в Клинике по изучению стоматологических страхов (г. Сиэтл, Вашингтон), показывают, что бо-

работой, и есть чем: качество помощи пациенту – на исключительной высоте.


Но неужели пациент будет рассказывать родным и знакомым, какие на реставрации потрясающие вторичные борозды? Вероятнее всего, что он поделится с друзьями тем, испытывал ли он боль и неудобство во время лечения.

То, что пациенты запоминают лучше всего, происходит в самом начале лечения – это «страшный»

нервными окончаниями подслизистой, которые передают сигнал мозгу, эффективно закрывая нейронные болевые «ворота» и обеспечивая тем самым безболезненность внутриворотной инъекции. Взрослые и юные пациенты отмечают, что инъекция действительно не причиняет боли, а стоматологи – что испытывают меньший стресс при введении анестезии. Устройство это беспроводное, портативное, не пугает пациентов и стоит недорого; оно получило положительные отзывы ключевых

положенный в заднем роге серого вещества спинного мозга. Этот механизм либо разрешает, либо запрещает ощущению боли подниматься по спинобугорному пути в мозг. При использовании устройства DentalVibe во время инъекции пульсирующая вибрация, создаваемая устройством, проходит к мозгу по толстым миелиновым нервным волокнам группы А-бета в 37 раз быстрее, чем ощущение боли от инъекции, которое передается по тонким безмиелиновым нервным волокнам группы С. Ощущение

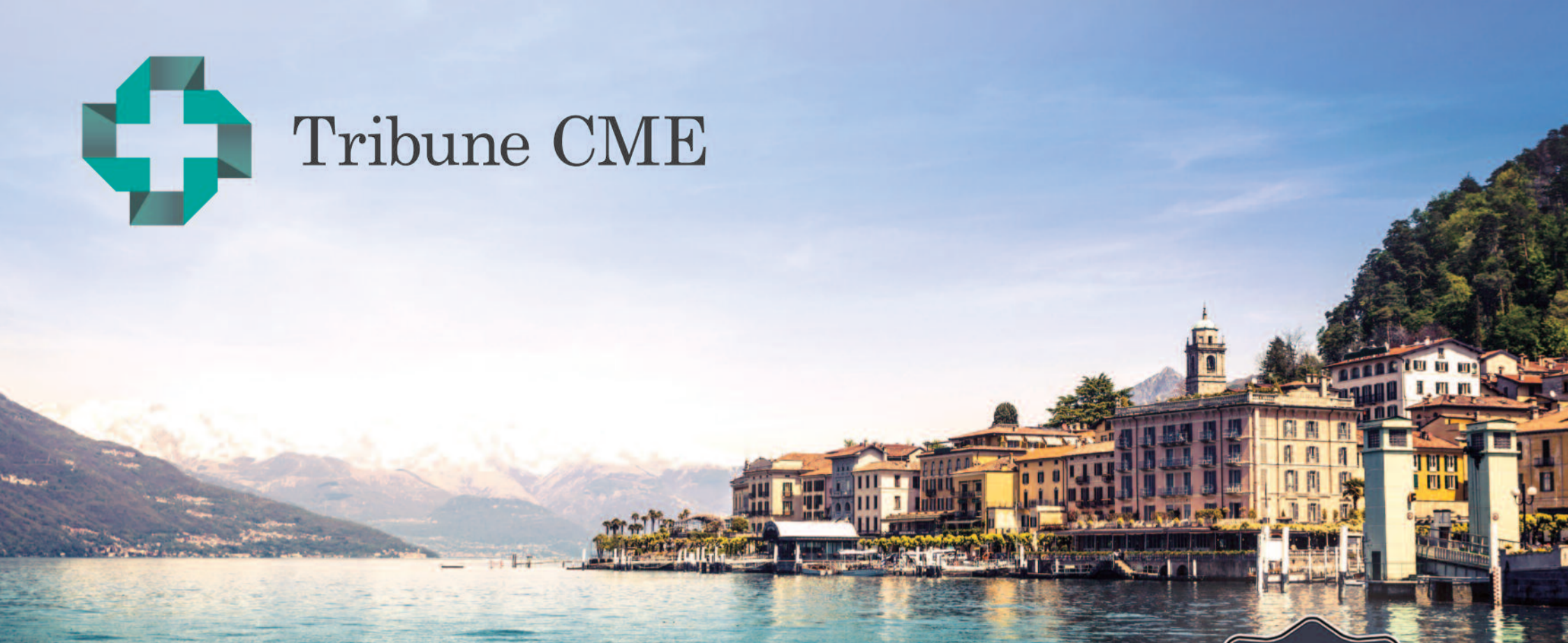## Информация об авторе



Доктор Стивен Дж. Голдберг (Steven G. Goldberg), DDS, член Международной академии челюстно-лицевой эстетики, изобретатель устройства DentalVibe, основатель и пресс-секретарь компании Bing Innovations. [drstevengoldberg@dentalvibe.com](mailto:drstevengoldberg@dentalvibe.com)  
[www.dentalvibe.com](http://www.dentalvibe.com)



# Tribune CME



## 6 Months Clinical Masters Program in **Implant Dentistry**

12 days of intensive live training with the Masters  
in **Como** (IT), **Maspalomas** (ES), **Heidelberg** (DE)



**Live surgery and hands-on** with the masters  
in their own institutes plus online mentoring and  
on-demand learning at your own pace and location.

**Learn from the Masters** of Implant Dentistry:



Dr. Tiziano Testori



Dr. Hom-Lay Wang



Dr. Scott D. Ganz



Dr. Jose Navarro



Dr. Philippe Russe



Dr. Stavros Pelekanos



Dr. Marius Steigmann

### Registration information:

**12 days of live training with the Masters**  
in Como, Heidelberg, Maspalomas + self study

Details and dates on [www.TribuneCME.com](http://www.TribuneCME.com)

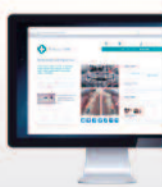**Curriculum fee: € 11,900**

contact us at tel.: **+49-341-48474-302** / email: **request@tribunecme**

(€ 900 when registering, € 3,500 prior to the first session, € 3,500 prior to the second session, € 4,000 prior to the last session)

**Collaborate**  
on your cases

and access hours of  
premium video training  
and live webinars



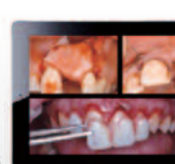**University**  
of the Pacific

you will receive a  
certificate from the  
University of the Pacific



**Latest iPad**  
with courses

all early birds receive  
an iPad preloaded with  
premium dental courses



**100** ADA CERP  
C.E. CREDITS

**ADA C.E.R.P.**® | Continuing Education  
Recognition Program

Tribune America LLC is the ADA CERP provider. ADA CERP is a service of the American Dental Association to assist dental professionals in identifying quality providers of continuing dental education. ADA CERP does not approve or endorse individual courses or instructors, nor does it imply acceptance of credit hours by boards of dentistry.

# Применение нестероидного противовоспалительного препарата Кеторол® в современной стоматологической практике

И.В.Бондаренко, А.Ю.Туркина, Т.В.Геворкян

Кафедра терапевтической стоматологии, отделение общей стоматологии №2 ГБОУ ВПО Первый МГМУ им. И.М.Сеченова Минздрава РФ

Многие лечебные манипуляции современной стоматологии сопровождаются возникновением болевого синдрома, и если оперативные вмешательства, лечение кариеса и его осложнений проводят под интенсионным обезболиванием, то период после лечения может сопровождаться не только болью, но и всеми признаками воспаления. Необходи-

мость применения обезболивающих препаратов после стоматологического лечения возникает в практике всех стоматологических специальностей. Наиболее эффективным препаратом для устранения или снижения болевого синдрома является нестероидный противовоспалительный препарат (НПВП) Кеторол®. Благодаря тому, что Кеторол® обла-

дает выраженным обезболивающим эффектом, который сочетается с противовоспалительным и умеренным жаропонижающим действием, он широко применяется в практике терапевтической и хирургической стоматологии, а также в ортодонтической практике, в период адаптации пациентов к ношению несъемной ортодонтической аппаратуры.

Еще одним важным показанием к применению Кеторола является боль при обострении пульпита или периодонтита, если у пациента нет возможности немедленно обратиться за стоматологической помощью. В зависимости от причины, вызывающей болевой синдром, изменяется алгоритм применения Кеторола. В таблице отражены особенности на-

значения этого препарата пациентам хирургического, терапевтического и ортодонтического стоматологических отделений.

Применение НПВП Кеторол® обеспечивает эффективное уменьшение болевого синдрома после проведения стоматологических манипуляций и способствует комфортному самочувствию пациента. [1]

Алгоритм применения препарата Кеторол® в стоматологической практике				
Область применения	Показания к применению	Способ приема, кратность приема и длительность	Критерии эффективности	Иные назначения
Применение в практике хирургической стоматологии	Купирование болевого синдрома и снижение выраженности воспалительной реакции после проведения всех амбулаторных вмешательств: <ul style="list-style-type: none"> <li>• после проведения зубосохраняющих операций удаления зуба;</li> <li>• после проведения оперативного лечения заболеваний пародонта;</li> <li>• после проведения аугментации альвеолярного отростка и дентальной имплантации и др.;</li> <li>• при лечении одонтогенных воспалительных процессов, сопровождающихся выраженным болевым синдромом</li> </ul>	Применять внутрь. В 1-й день кратность приема – 3 таблетки в день (суммарно – 30 мг). Со 2-го дня желательнее перейти на 2-кратный прием – утром и вечером (20 мг) до исчезновения болевого синдрома. Длительность приема не должна превышать 5 дней	Полное прекращение или значительное уменьшение болевого синдрома, уменьшение выраженности воспалительного отека, нормализация температуры тела	Применять в составе комплексной терапии с назначением местной противовоспалительной терапии и, по показаниям, антибиотикотерапии
Применение в практике терапевтической стоматологии	Возникновение болевого синдрома: <ul style="list-style-type: none"> <li>• после проведения повторного эндодонтического лечения;</li> <li>• при остром и обострении хронического пульпита в случае невозможности получения стоматологической помощи;</li> <li>• после проведения удаления поддесневых зубных отложений и «закрытого кюретажа»</li> </ul>	Применять внутрь, по 10 мг при возникновении болей, максимальная суточная доза – 30 мг (3 таблетки) в день, до устранения болевого синдрома или получения стоматологической помощи. Курс не должен превышать 5 дней	Полное прекращение болезненности или ее значительное уменьшение, уменьшение возможного отека	Применять в сочетании с местной антисептической и противовоспалительной терапией, антибиотикотерапией – по показаниям
Применение в ортодонтической практике	Купирование болевого синдрома, возникающего при лечении несъемной ортодонтической техникой	Применять внутрь. В 1-й день кратность приема – 3 таблетки в день (суммарно – 30 мг). Со 2-го дня – 2-кратный прием – утром и вечером (20 мг) до исчезновения болевого синдрома и адаптации к действию ортодонтической аппаратуры, когда болевые ощущения проходят	Устранение болевого синдрома в период адаптации к действию аппаратуры, снижение выраженности воспалительной реакции	Применять в комплексной терапии в сочетании с нормализацией гигиены полости рта, местной антисептической и противовоспалительной обработкой





КЕТОРОЛАК

# КЕТОРОЛ®

## Купирование боли любой интенсивности

- ▶ Стартовая терапия боли
- ▶ Быстрое начало действия
- ▶ Высокая безопасность при коротких курсах терапии

**Разнообразие форм выпуска:**

- раствор для внутривенного и внутримышечного введения
- таблетки №20
- гель для наружного применения 2%



Представительство фирмы «Д-р Редди'с Лабораторис Лтд.»

115035, Москва, Овчинниковская наб. д. 20 стр.1; тел.: (495) 795 3939, 783 2901; факс: (495) 795 3908; www.drreddys.ru; e-mail: inforus@drreddys.com

РЕКЛАМА. Информация для медицинских работников. \* Подробнее см. инструкцию по медицинскому применению препарата

Кеторол для в/в и в/м введения. РУ ЛП-001365 от 16.12.2011  
 Кеторол таблетки. РУ П N015823/02 от 03.06.2009  
 Кеторол гель для наружного применения, 2%. РУ ЛП-001080 от 02.11.2011

## Изменения со стороны органов и тканей полости рта при болезнях органов пищеварения

Л.Ю. Трухан<sup>1</sup>, Л.В. Тарасова<sup>2</sup>, Д.И. Трухан<sup>1</sup>

<sup>1</sup>ГБОУ ВПО Омская государственная медицинская академия Минздрава РФ;

<sup>2</sup>ФГБОУ ВПО Чувашский государственный университет им. И.Н. Ульянова

Болезни органов пищеварения часто сопровождаются разными изменениями со стороны органов и тканей полости рта. Это объясняется морфофункциональным сходством слизистой оболочки полости рта и пищеварительного тракта, а также наличием тесной взаимосвязи разных отделов желудочно-кишечного тракта (ЖКТ) с его начальным отделом – полостью рта, осуществляемой посредством анатомических, физиологических и гуморальных взаимосвязей.

При ряде заболеваний, например гастроэзофагеальной рефлюксной болезни (ГЭРБ), воспалительных заболеваниях кишечника (болезнь Крона, неспецифический язвенный колит), наличие у пациента изменений со стороны органов и тканей полости рта вносит определенный вклад в их диагностику.

Специфические стоматологические симптомы ГЭРБ (жжение языка, щек, нарушение вкусовых ощущений, поражение твердых тканей зубов – истончение и эрозия эмали зубов, кариес, пародонтит, гранулема) выделены отдельной группой среди внепищеводных клинических проявлений заболевания. Следует отметить, что термин «пародонтит» является синонимом термина *periodontitis* в английской транскрипции. Группа экспертов по ГЭРБ (Монреаль, 2006 г.) отмечает, что рефлюкс-кариес является достоверно связанным с ГЭРБ внепищеводным симптомом заболевания. Специфичным клиническим симптомом для ГЭРБ является и слюнотечение вследствие ваготонии, характерной для большинства пациентов с заболеваниями верхних отделов пищеварительного тракта.

При заболеваниях желудка к субъективным жалобам пациента относится ощущение жжения, болезненности в разных отделах языка, особенно при приеме раздражающей пищи. Парестезии и неприятные ощущения в языке являются специфичными симптомами дефицита витаминов группы В, особенно витамина В<sub>12</sub>. Пациенты часто указывают на извращение вкусовых ощущений, в первую очередь, на металлический привкус во рту, особенно по утрам.

Практически у всех больных язвенной болезнью желудка и двенадцатиперстной кишки выявляется гингивит, тяжесть которого находится в прямой зависимости от характера течения и давности основного заболевания. В период обострения язвенной болезни наблюдаются отек слизистой оболочки полости рта, гиперемия и гипертрофия нитевидных и грибовидных сосочков языка, снижается вкусовая чувствительность к сладкому.

Большое значение в развитии заболеваний желудка и двенадцатиперстной кишки придается инфекционному фактору – инфекции *Helicobacter pylori*. Естественным резервуаром для *H. pylori* могут служить пародонтальные карманы. Имеются данные об обнаружении этих бактерий в микросреде зубных бляшек и слюне. Таким образом, присутствие *H. pylori* в полости рта может быть источником реинфекции у пациентов с язвенной болезнью и хеликобактер-ассоциированным гастритом.

При панкреатите и хронических заболеваниях печени возможно на-

личие в клинической картине синдрома Сьегрена (Шегрена) или «сухого синдрома», при котором характерно аутоиммунное поражение слюнных желез.

Воспалительные изменения слизистой оболочки полости рта могут служить первыми клиническими проявлениями болезни Крона или же наблюдаться одновременно с поражением подвздошной и толстой кишок. Чаще всего обнаруживаются афтозный стоматит, макрохейлия (увеличение губ) или изменения рельефа слизистой оболочки в виде «бульжной мостовой». Приблизительно у 10% больных с неспецифическим язвенным колитом обнаруживаются афты на слизистой оболочке ротовой полости, исчезающие по мере снижения активности основного заболевания. Практически специфичной для язвенного колита считается пиостомы с вегетациями (*Pyostomatitis vegetans*). При этом на слизистой оболочке щек, губ, неба возникают припухлости, переходящие в темные щелевидные язвы и папиллярные разрастания.

Появление у пациента жалоб и изменений со стороны органов и тканей полости рта возможно и вследствие проводимой лекарственной терапии заболеваний пищеварительной системы.

Так, прием пациентами антисекреторных препаратов может сопровождаться появлением сухости во рту, изменением вкусовых ощущений (ингибиторы протонной помпы, блокаторы H<sub>2</sub>-рецепторов гистамина, антациды и алгинаты). Регулятор моторной функции ЖКТ итотрида гидрохлорид может вызывать повышенное слюноотделение. Среди побочных эффектов омега-3-кислот и эзомепразола указывается стоматит.

При приеме антибиотиков возможно развитие кандидоза слизистой оболочки полости рта, обусловленное биологическим действием препаратов. Использование в схеме эрадикации хеликобактерной инфекции 1-й линии кларитромицина предполагает возможность развития нарушения вкуса (искажение и изменение восприятия вкуса); глоссита, стоматита, изменения цвета языка и цвета зубов (в большинстве случаев обратимое). Обесцвечивание зубов обычно восстанавливается профессиональной чисткой у стоматолога.

Назначение пациенту схемы эрадикации *H. pylori* 2-й линии предполагает появление возможных побочных эффектов метронидазола и тетрациклина со стороны органов и тканей полости рта. Так, прием метронидазола может сопровождаться изменением вкусовых ощущений, металлическим привкусом во рту, сухостью во рту, возможно развитие глоссита и стоматита. Применение тетрациклина, кроме общеизвестного необратимого изменения цвета зубов у детей в период их развития, предполагает возможность появления сухости во рту, глоссита, изменения цвета языка. При использовании антибиотиков резерва – рифабутина и рифамицина – возможно красное окрашивание языка, слюны и других биологических жидкостей организма.

Прием целого ряда препаратов для лечения заболеваний желчного пузыря и желчевыводящих путей также может сопровождаться побочными эффектами со стороны органов и тканей полости рта – сухостью во рту (метацин, платифиллин, атропин, гастроцепин, бускопан, галидор), изменением вкусовых ощущений. Развитие аллергических реакций возмож-

но при приеме дицетела, галидора, диспаталлина (крапивница, отек Квинке), бускопана (кожная сыпь).

Развитие аллергических реакций, в том числе с клиническими проявлениями со стороны слизистой оболочки полости рта, может отмечаться при использовании ингибиторов протеаз (Ингитрил, Контрикал, Гордокс) и приеме ферментных препаратов (Мезим форте, Пензитал, Панкреатин и др.) у пациентов с патологией поджелудочной железы.

Лечение хронических заболеваний печени противовирусными препаратами (интерфероны, аналоги нуклеозидов) может сопровождаться извращением вкуса, сухостью во рту, кровоточивостью десен, глосситом, катаральным и язвенным стоматитом, кандидозом полости рта. При длительном приеме пациентами глюкокортикостероидов (ГКС) стоматологу следует учитывать их иммунодепрессивное действие, проявляющееся замедлением процессов регенерации, снижением устойчивости к инфекциям. Применение других препаратов с иммунодепрессивным действием (метотрексат, азатиоприн и др.) дополнительно может сопровождаться развитием язвенного стоматита, гингивита, повышенной кровоточивости (вследствие развития тромбоцитопении).

У пациентов с хроническими воспалительными заболеваниями кишечника также следует помнить о возможных побочных эффектах лекарственных препаратов, применяемых для лечения этих заболеваний. Для аминосалицилатов, ГКС, иммуносупрессоров и инфликсимаба характерны повышенная кровоточивость (вследствие тромбоцитопении) и угнетение иммунитета, проявляющееся замедлением заживления ран, снижением устойчивости к инфекциям. При приеме аминосалицилатов отмечаются сухость во рту и стоматит. Терапия иммуносупрессорами (метотрексат, азатиоприн и др.) может сопровождаться развитием язвенного стоматита и гингивита.

Использование инфликсимаба (Ремикейд) может быть причиной хейлита, отека лица и губ аллергического генеза, герпетических высыпаний, лимфоаденопатии, васкулита (преимущественно кожного), кандидоза полости рта.

В комплексном лечении болевого синдрома при воспалительных изменениях слизистой оболочки полости рта и губ (стоматит, хейлит, глетчерная эритема губ) и гингивите, развивающихся при гастроэнтерологических заболеваниях и их лечении, возможно применение комбинированного препарата Камистад®.

В состав препарата входит лидокаина гидрохлорид, оказывающий местноанестезирующее действие, которое способствует быстрому и длительному уменьшению боли при воспалении и повреждении слизистой оболочки полости рта и десны. Второй компонент препарата Камистад® – экстракт цветков ромашки обладает противовоспалительными, антисептическими и регенерирующими свойствами.

Препарат Камистад® выпускается в виде геля в тубах 10 г с удобным носиком-дозатором, что обеспечивает экономное использование препарата. Данная форма выпуска лекарственного препарата особенно предпочтительна для использования в полости рта в условиях повышенной влажности. Гелевая основа препарата Камистад® обеспечивает прочную фиксацию на слизистой оболочке, возможность точечного применения и визуального контроля за действием препарата, а охлаждающее действие геля приносит дополнительное облегчение пациенту.

Полоску препарата длиной 0,5 см наносят на болезненные или воспаленные участки слизистой оболочки полости рта и губ 3 раза в день, втирая легкими массирующими движениями. Курс лечения зависит от тяжести заболевания. [\[1\]](#)

### Информация об авторах

**Трухан Лариса Юрьевна** – врач-стоматолог, кандидат медицинских наук.

**Тарасова Лариса Владимировна** – заведующая кафедрой факультетской терапии медицинского факультета ФГБОУ ВПО Чувашский государственный университет им. И.Н. Ульянова, доктор медицинских наук, доцент.

**Трухан Дмитрий Иванович** – профессор кафедры внутренних болезней и поликлинической терапии ГБОУ ВПО Омская государственная медицинская академия, доктор медицинских наук.

Реклама

## Воспаленная десна языку покоя не дает?



## КАМИСТАД® – и боль пройдет!

Стоматит, гингивит, зубные протезы, брекеты могут быть причиной дискомфорта в области рта.

### Гель Камистад®

- оказывает болеутоляющее действие
- снимает воспаление
- обладает антисептическими свойствами
- ускоряет заживление



П N015756/01. Реклама

STADA  
C S I S

ИМЕЮТСЯ ПРОТИВОПОКАЗАНИЯ. ПЕРЕД ПРИМЕНЕНИЕМ ОЗНАКОМЬТЕСЬ С ИНСТРУКЦИЕЙ

# Изготовление абатмена с помощью системы CAD/CAM: индивидуальное решение в каждом клиническом случае

Тьерри Лаккар, Франция

Разнообразие и сложность элементов для ортопедической реабилитации с использованием имплантатов дают стоматологу возможность подбора решений, соответствующих нуждам каждого конкретного пациента. При выборе стандартного абатмена техника приходится вносить изменения, что влечет за собой значительную потерю точности реставрации и увеличение времени ее изготовления. Кроме того, при стандартном абатмене сложно создать естественный контур выступающего, поскольку основные абатмена модификации не подлежат. Это же относится и к углу наклона абатмена, который зачастую определяется «по умолчанию».

Изготовление индивидуального абатмена с помощью системы CAD/CAM – это самый верный и простой способ получения оптимальных результатов. Абатмен проектируется индивидуально, что позволяет обеспечить сходную толщину материалов, а следовательно – и общую прочность ортопедической конструкции. В этом случае техник получает максимальную свободу с точки зрения создания оптимального профиля выступающего и угла наклона абат-

тмена. Таким образом, абатмен конструируется и изготавливается индивидуально для каждого пациента.

Благодаря своим биомеханическим характеристикам и биологической совместимости титан давно стал эталонным материалом в имплантологии. Сегодня имплантологи пользуются опытом, накопленным более чем за 40 лет клинической практики и исследований. Индивидуальные абатмены могут изготавливаться из титана, циркония или гибридных материалов (например, сочетания титана и циркония), которые в определенных клинических случаях улучшают эстетику видимых областей реставрации, в то же время отвечая требованиям биосовместимости и биомеханики.

## Установка мостовидного протеза на 4 единицы с опорой на 3 имплантата с индивидуальными абатменами

### Клинический случай

В нашу клинику был направлен пациент 40 лет без серьезных заболеваний в анамнезе и каких-либо противопоказаний для установки имплантатов. В 2009 г. пациент пе-

ренес операцию синус-лифтинга (увеличения объема верхнечелюстной кости и смещения оболочки пазухи) перед установкой имплантатов для замещения зубов 15–17. Послеоперационные осложнения (боль, отечность и т.п.) привели к тому, что пациент был решительно настроен против еще одного такого вмешательства.

В ходе консультации в октябре 2011 г. удалось убедить пациента согласиться на имплантологическое лечение. План лечения предусматривал удаление существующего мостовидного протеза на зубах 23–25, удаление корней зубов 23 и 25, немедленную установку временного протеза с последующей установкой 3 имплантатов в области зубов 23–25, удалением зуба 26 и установкой окончательного мостовидного протеза на 4 единицы.

Высота кости в области зуба 26 была недостаточной и не позволяла заместить его имплантатом (для чего потребовался бы синус-лифтинг). План лечения предусматривал установку консольного мостовидного протеза. Пациент согласился с планом лечения через 2 нед, и в конце месяца зубы 23 и 25 удалили.

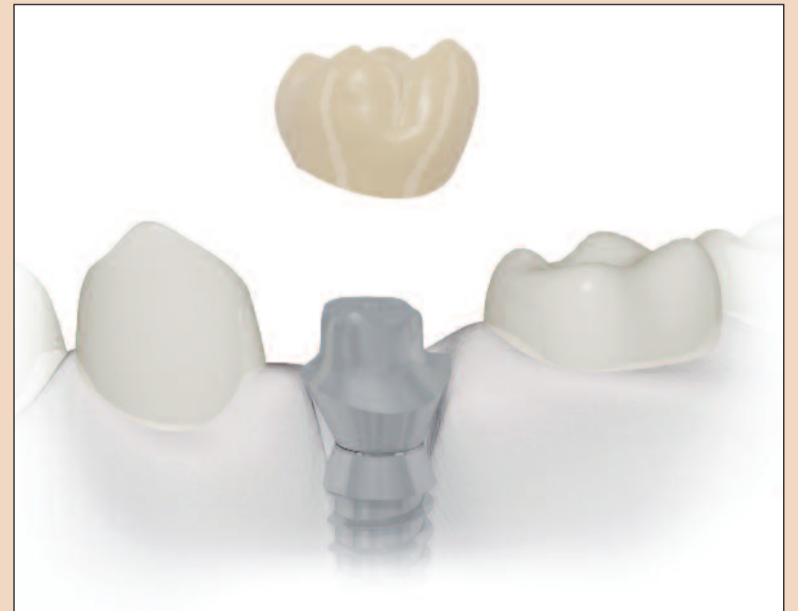

Рис. 1. Коронка на анатомическом титановом абатмене.

10 января 2012 г. установили имплантаты: 2 имплантата NobelReplace RP (Nobel Biocare) диаметром 4,3 мм и длиной 13 мм в области зубов 23 и 24 и 1 имплантат Nobel-Replace WP диаметром 5 мм и длиной 10 мм в области зуба 25. Зуб 26

удалили в то же посещение без установки вместо него имплантата, как и было запланировано ранее.

В мае 2012 г. получили оттиски с имплантатов открытой ложкой и зарегистрировали окклюзию пациента с помощью силикона и прикусной ложки. Ввиду ограничений, связанных с углом наклона имплантата в области зубов 24 и 25, приняли решение об изготовлении титановых абатменов. Угол наклона имплантата в области зуба 23 позволял установить абатмен из титана и циркония для лучшего прилегания десны и общего эстетического результата.

Через 10 дней 2 титановых (ANA, T, Laboratoire Dentaire Crown Ceram) и 1 титаново-циркониевый абатмен (ANA, TZ, Laboratoire Dentaire Crown Ceram) установили на имплантаты с вращающим моментом 35 Н и загерметизировали винтовые отверстия композитным материалом. Выполнили примерку керамического мостовидного протеза на цирконие-

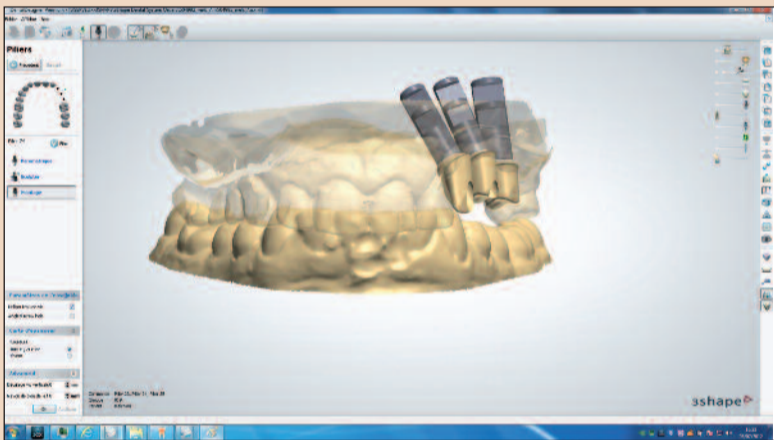


Рис. 2, 3. Окна системы CAD/CAM для моделирования абатменов.

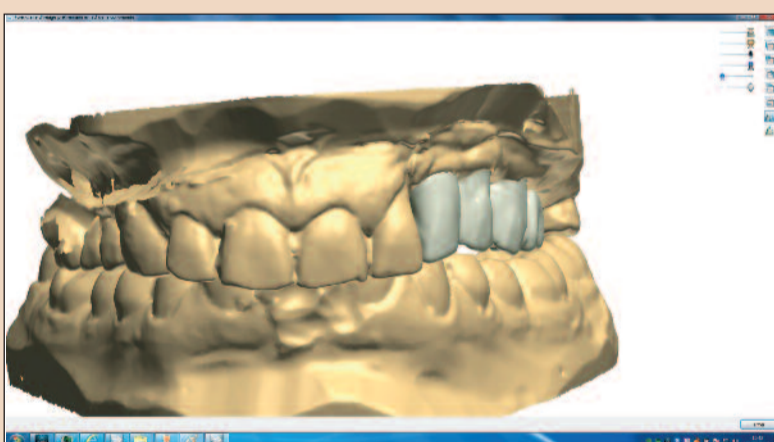
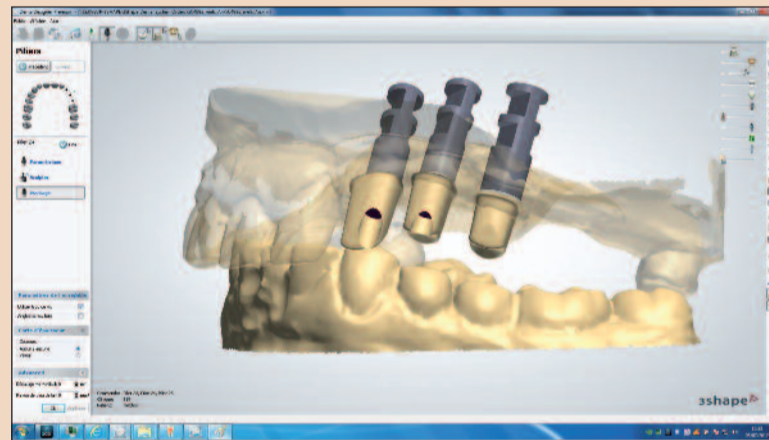


Рис. 4. Окно системы CAD/CAM с изображением каркаса мостовидного протеза в соответствии с предполагаемым размещением абатменов.

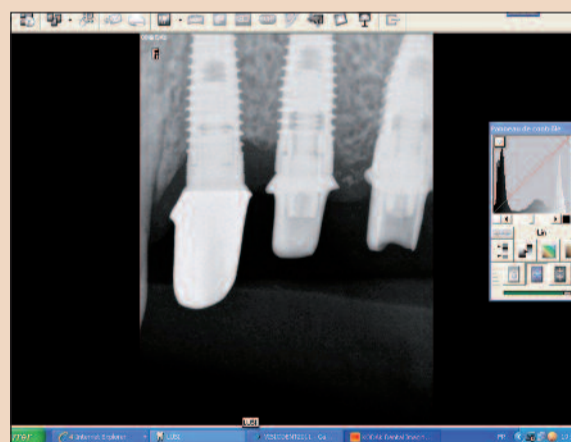


Рис. 5. Контрольная рентгенограмма после установки абатменов.

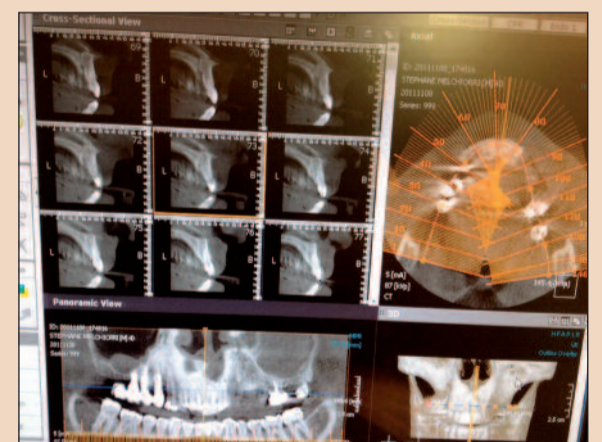


Рис. 6. Ортопантомограмма и трехмерная модель имплантатов.

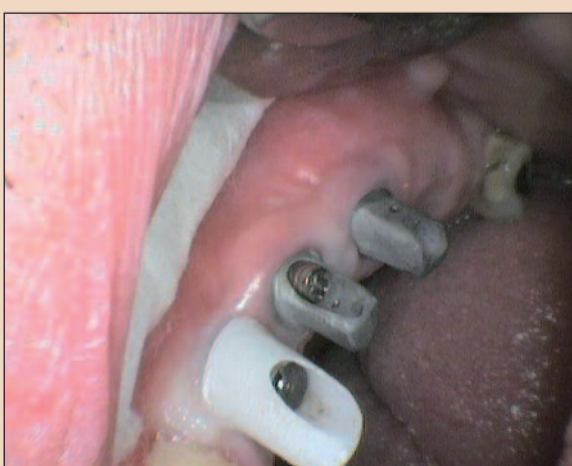


Рис. 7, 8. Абатмены в полости рта пациента. Обратите внимание на побледнение слизистой оболочки десны, свидетельствующее о хорошей поддесневой адаптации имплантатов.

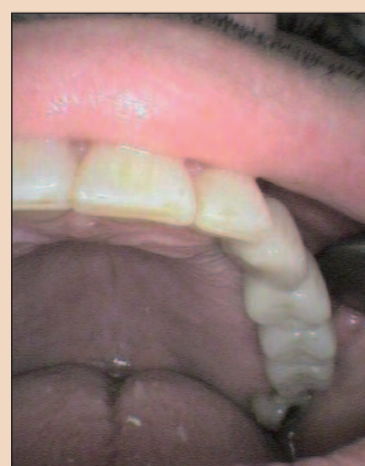
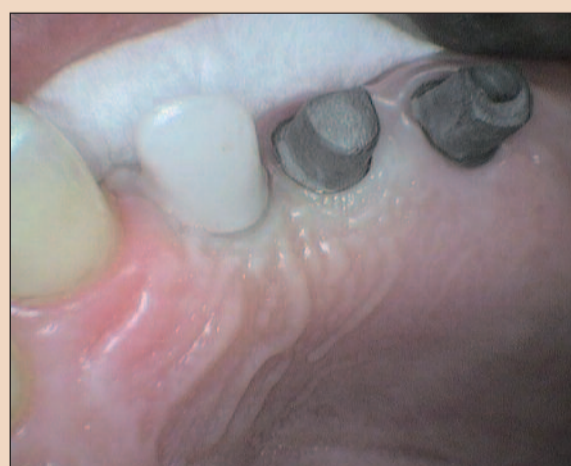
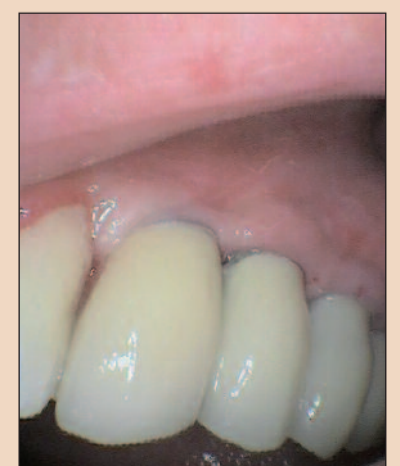Рис. 9, 10. Окончательный результат.





вом каркасе с проверкой боковых и окклюзионных контактов, после чего протез зафиксировали на цемент. Контрольный осмотр назначили через 3 дня.

#### Метод

В данном случае имелась возможность использовать абатмены из разных материалов для установки на имплантаты с разными углами наклона: титановые для имплантатов с сильным наклоном и титаново-циркониевый – для имплантата с незначительным углом наклона. На имплантат, замещающий зуб 23, также можно было установить и титановый абатмен, однако предпочтение было отдано титаново-циркониевому абатмену, который позволил получить лучший эстетический результат – необходимую яркость и полупрозрачность реставрации при отсутствии видимых металлических частей – что существенно в области фронтальных зубов.

Индивидуальное изготовление элементов ортопедической конструкции с помощью системы CAD/CAM позволяет следовать анатомии полости рта пациента и обеспечивает чрезвычайно точную посадку мостовидного протеза на имплантатах. Благодаря этому улучшается и гигиена полости рта после установки протеза.

Простота процесса позволяет экономить много времени: отпадает необходимость в корректировке реставрации, мостовидный протез фиксируется сразу, окклюзия, как правило, получается оптимальной – повышается точность протезирования в целом. Кроме того, пациенту приходится посещать стоматолога лишь дважды: для получения оттисков и для фиксации мостовидного протеза на цемент.

#### Точка зрения техника

Перед лабораторией (Laboratoire Dentaire Crown Ceram) была постав-

лена задача создания 3 индивидуальных абатменов с титановым основанием (для более точной посадки протеза и соблюдения требований биосовместимости и биомеханики) и облицовкой из циркониевой керамики (для лучшего эстетического результата).

Модели позволили определить, что заметный наклон имплантатов в области зубов 24 и 25 и их малая длина затрудняют создание титаново-циркониевых абатменов. Доктор Лаккар, однако, объяснил, что в данном случае (т.е. при нежелании пациента подвергаться предварительной хирургической операции) он был вынужден установить эти имплантаты без увеличения высоты кости, неидеально с точки зрения запланированного ортопедического лечения.

При таком наклоне имплантатов было необходимо уменьшить высоту соединительной части абатмена, что привело бы к еще большей утра-

те механической прочности. Приняли решение использовать для установки на имплантаты в области зубов 24 и 25 титановые абатмены, изготовленные из монолитного блока материала. Наклон имплантата, замещающего зуб 23, позволял использовать титаново-цирконие-

вый абатмен, что было предпочтительно с точки зрения эстетики реставрации. [И](#)

#### От редакции

Статья впервые опубликована в журнале CAD/CAM №2, 2013.

#### Информация об авторе

**Доктор Тьерри Лаккар (Thierry Lachkar)** является стоматологом-хирургом (Парижский университет им. Дидро) и занимается клинической практикой вот уже 15 лет. Он работает в клинике челюстно-лицевой хирургии (Париж). Доктор Лаккар окончил аспирантуру по специальностям «Консервативная стоматология» и «Эндодонтия». Связаться с ним можно по адресу [drlachkar@yahoo.fr](mailto:drlachkar@yahoo.fr).



## Опыт применения материала SDR™ на студенческом приеме

Л.М.Ломиашвили, М.А.Борисенко, А.В.Чекина, К.В.Веткова

Кафедра терапевтической стоматологии ГБОУ ВПО Омская государственная медицинская академия Минздрава РФ

В учебных кабинетах стоматологического факультета Омской государственной медицинской академии преподаватели стремятся воссоздать условия, максимально приближенные к реальным. Кафедра предоставляет студентам возможность получить теоретическую и практическую подготовку в области самых передовых технологий и производителей мирового уровня, таких как компания Dentsply. Каждый используемый сегодня в стоматологии материал, инструмент, метод обладает выраженной специфичностью, требует строжайшего соблюдения условий и безупречной техники его примене-

ния для достижения желаемого результата. Вот почему кафедра уделяет особое внимание отработке и закреплению у студентов на практических занятиях необходимых мануальных навыков. Не будем забывать, что приемы для студентов – это достаточно стрессовая ситуация, а новейшие материалы, которые могут облегчить их работу, сделать ее более интересной, позволяют пробудить любовь к своей работе. Кафедра постоянно стремится найти новые материалы и подходы в работе для того, чтобы сделать лечение более удобным и комфортным как для пациентов, так и для студентов. Отметим,

что молодым врачам требуется гораздо больше времени для реставрации путем послойного нанесения материала, чем опытным. Учитывая нетерпеливость, присущую молодому поколению, сокращение времени реставрации для них – это то, что нужно. Вот почему выбор материала для проведения студенческого приема так важен. Компания Dentsply предложила новый материал SDR™ (рациональное замещение дентина), который, по заверению создателей, позволит сэкономить время и силы, получив при этом в результате долговечную эстетическую реставрацию (рис. 1).

В ходе многочисленных студенческих приемов нам удалось оценить этот материал в полной мере. SDR™ разработан для восстановления дентина в полостях I и II класса по Блеку.

SDR™ – это светоотверждаемый низковязкий композит, имеющий жидкую консистенцию. По заявлению производителя, физические свойства этого материала значительно превосходят свойства известных жидких композитов. Содержание стеклонаполнителя составляет 68% по массе, полимеризационная усадка снижена на 50% по сравнению с другими жидкими композиционными материалами.

Очень низкое значение полимеризационного стресса – 1,5 МПа – достигнуто путем введения специальных модуляторов полимеризации, которые, взаимодействуя с фотoinициатором камфорхиноном, снижают напряжение в материале. SDR™ имеет хорошие рабочие характеристики. Возможность внесения и полимеризации SDR™ порциями до 4 мм, а также низкий уровень усадки позволяют выполнить реставрацию с использованием этого материала быстро и экономически эффективно.

По заявлению производителя, основное преимущество SDR™ – быстрая техника внесения, совместимость со всеми адгезивами на основе метакрилатов, идеальная адаптация к стенкам полости, включая труднодоступные участки.

Слой эмали восстанавливается либо микрогибридным композитом, либо нанокомпозитом, таким как Ceram•X™ mono+, материал компании Dentsply (рис. 2).

Сообщается, что Ceram•X™ mono+ – нанокерамический реставрационный композит с улучшенными органически модифицированными керамическими частицами. Средний размер наночастиц наполнителя составляет 2,3 нм, средний размер нанопополнителей – 10 нм, и стеклокерамических наполнителей – 1 мкм.



Рис. 1. Материал SDR™ (Dentsply).



Рис. 2. Материал Ceram•X™ mono+ (компания Dentsply).

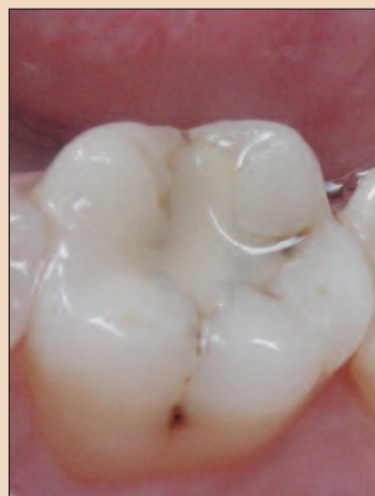

Рис. 3. Исходная клиническая ситуация.

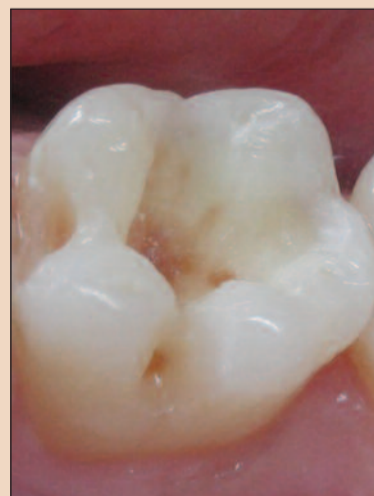

Рис. 4. Карриозные полости 4б после препарирования.

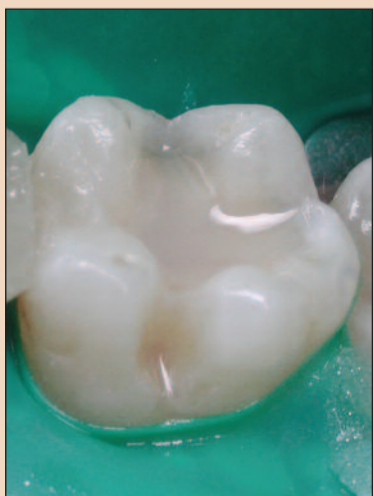

Рис. 5. Материал SDR™ после полимеризации в карриозной полости 4б.

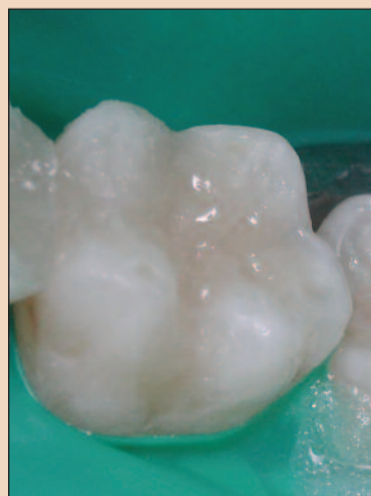

Рис. 6. Восстановление слоя эмали и формирование функциональной окклюзионной поверхности материалом Ceram•X™ mono+.

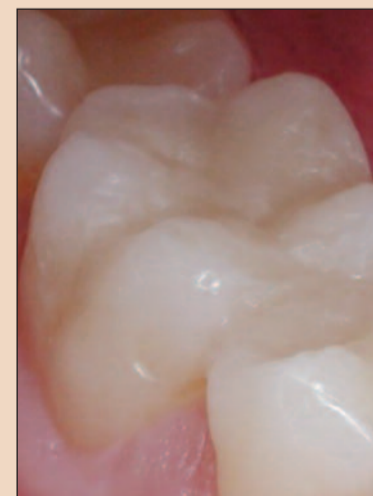

Рис. 7. Эстетический результат реставрационного лечения после финишной обработки и полирования.