

implants

international magazine of oral implantology

3 2012 wydanie polskie



_Praktyka

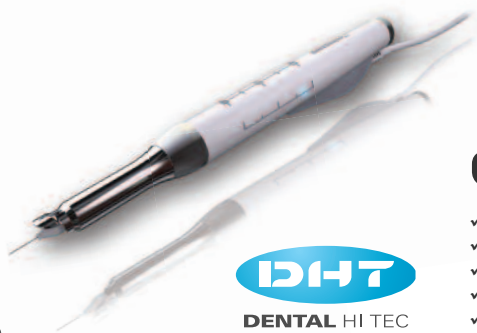Zaopatrzenie bezzębnych
wyrostków

_Opis przypadku

Leczenie atroficznej żuchwy

_Wydarzenia

Nagrody Platinum



QuickSleeper⁴

Najbardziej zaawansowany system znieczuleń komputerowych z możliwością wykonywania znieczuleń dokostnych (techniki osteocentral i transkortykałna) oraz pozostałych rodzajów znieczuleń.

Nowości:

- ✓ Ciśnienie podawanego anestetyku (mechanizm P.A.R.) oraz rotacja igły są sterowane mikroprocesorowo
- ✓ Bardzo niskie koszty eksploatacji – tylko koszty igieł i standardowych ampułek
- ✓ Całkiem nowa i ergonomiczna końcówka
- ✓ Bezprzewodowy i bezbaterijny pedał
- ✓ Zminiaturyzowany unit sterujący



SleeperOne 4

Najnowsza generacja komputerowego systemu znieczuleń SleeperOne – wszystkie techniki znieczuleń: śródwięzadłowe, doprzegrodowe, nasiętkowe, dopodniebienne, etc za wyjątkiem dokostnych.

Nowości:

- ✓ zminiaturyzowany unit sterujący
- ✓ 4 podstawowe tryby podawania anestetyku, optymalne dla stosowanej techniki znieczulenia
- ✓ ultralekka końcówka
- ✓ bezprzewodowy i bezbaterijny pedał (lub wersja z pedałem przewodowym)
- ✓ bardzo niskie koszty eksploatacji – tylko standardowe igły i ampułki



IMPLANTOLOGIA – REGENERACJA KOŚCI



OSTEOGENICS

MEMBRANY CYTOPLAST

- ✓ membrany resorbowalne kolagenowe
- ✓ membrany nieresorbowalne dPTFE
- ✓ membrany nieresorbowalne dPTFE wzmacniane tytanem

MATRYCA MUCOMATRIX

- ✓ 3-wymiarowa matryca do odbudowy tkanek miękkich
- ✓ czas resorpcji 6-12 miesięcy
- ✓ odtwarzanie tkanek miękkich bez pobierania tkanki z podniebienia
- ✓ produkcja Dentegris - Niemcy



IMPLANTY IDI

- ✓ połączenie implant – łącznik typu Cone Morse – 2,5°
- ✓ system antyrotacyjny typu Cam
- ✓ zmiana platformy – Switching Cone
- ✓ powierzchnia typu SLA - TiO2

BIOMATERIAŁ COMPACTBONE B

- ✓ granulki anorganicznej kości bydłowej
- ✓ długotrwała stabilność wolumetryczna
- ✓ powierzchnia hydrofilna
- ✓ produkcja Dentegris - Niemcy





Szanowni Państwo!

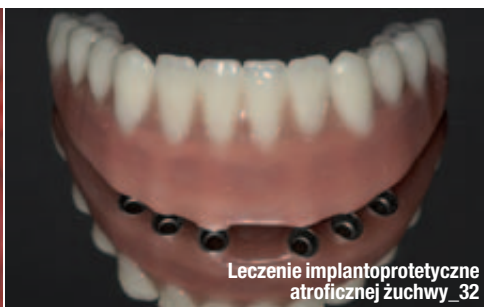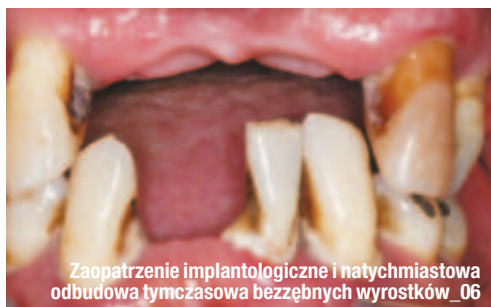Drogie Koleżanki i Koledzy!

_Wydanie kolejnego numeru **implants** zbiega się w czasie z corocznym wielkim Świętem Stomatologii. Jest to czas, kiedy spotykamy się podczas CEDE – największego wydarzenia stomatologicznego nie tylko targowego, ale również wydarzenia o charakterze naukowo-szkoleniowym.

Rekomenduję sesję implantologiczną OSIS-CEIA-NYU, która po raz kolejny daje możliwość spotkania z implantologią amerykańską jednego z najbardziej znamienitych uniwersytetów, a także pozwala na porównanie miejsca, jakie zajmujemy w tej dziedzinie. Sesja ta będzie kontynuacją wcześniej rozpoczętych obchodów XX-lecia OSIS, których kulminacja nastąpi w maju 2013 r. podczas obrad jubileuszowego X Kongresu OSIS w Sopotcie.

Tymczasem zapraszamy do lektury najnowszego numeru magazynu **implants** oraz do udziału w CEDE i związanych z targami wydarzeniach implantologicznych i towarzyskich._

Andrzej Wojtowicz



| Od wydawcy

- 03 **Szanowni Państwo!**
_ Prof. Andrzej Wojtowicz

| Praktyka

- _ Zaopatrzenie implantologiczne
- 06 **Zaopatrzenie implantologiczne i natychmiastowa odbudowa tymczasowa bezzębnych wyrostków – prezentacja przypadku**
_ Brent R. Boyse, Sheldon Sullivan
- _ Zastosowanie implantów krótkich
- 14 **Analiza kliniczna zalet implantów Bicon w wybranych przypadkach**
_ Katarzyna Maciejewska
- _ Rekonstrukcje implantoprotetyczne
- 26 **Implantoprotetyczne odtworzenie brakującego zęba 21 – opis przypadku**
_ Paweł Frączak
- _ Leczenie bezzębia w szczęcie i żuchwie
- 32 **Leczenie implantoprotetyczne atroficznej żuchwy – opis przypadku**
_ Krzysztof Caruk

| Prawo

- _ Wywiad
- 38 **Lekarze muszą być przygotowani na zwiększającą się roszczeniowość pacjentów!**
_ Rozmowa z Jackiem Świecą

| Wydarzenia

- _ Nagrody i wyróżnienia
- 42 **Nagrody Platinum dla polskich dentystów i ośrodków stomatologicznych**
- _ Kursy i kongresy
- 43 **„Odbudowa tkanek miękkich wokół implantów” – kurs praktyczny**
Symposium **Global Bone Grafting** w Teksasie

| Informacje

- _ Produkty
- 44 **Informacje o produktach**
- 49 **Warunki prenumeraty magazynu *Implants***
- 50 **O wydawcy**



Zdjęcie na okładce wykorzystano dzięki uprzejmości Acteon Germany GMBH



Nowoczesny tomograf stomatologiczny 3D. Posiada pole obrazowania o śr. 8 cm i wys. 8 cm oraz woksel 0,1 lub 0,2 mm. Poza obrazowaniem tomograficznym wykonuje zdjęcia pantomograficzne, zatokowe, cefalometryczne i stawów skroniowo-żuchwowych.

IDEALNY DO:

- implantoprotezy
- chirurgii szczękowo-twarzowej
- endodoncji
- ortodoncji
- stomatologii zachowawczej i periodontologii

sirona.
The Dental Company

Orthophos XG 3D

Nowa tomografia 3D firmy Sirona.

Wszystko dla stomatologii

www.amadar.pl

AMADAR

Białystok tel. 85 744 59 13
Lublin tel. 81 473 50 49
Warszawa tel. 22 826 43 81

Gdynia tel. 58 627 00 27
Szczecin tel. 91 469 53 43

Katowice tel. 32 730 28 85
Wrocław tel. 71 350 63 09

Zaopatrzenie implantologiczne i natychmiastowa odbudowa tymczasowa bezzębnych wyrostków – prezentacja przypadku

Implant placement and immediate provisional restoration of edentulous arches – a case presentation

Autorzy _ Brent R. Boyse i Sheldon Sullivan

Streszczenie: Ekstrakcja z natychmiastową implantacją, odbudową i obciążeniem stała się atrakcyjnym rozwiązaniem, spełniającym niektóre z wyzwań estetycznych i biomechanicznych, związanych z wykorzystaniem implantów w celu odbudowy pojedynczych lub większych braków zębowych, szczególnie w strefie estetycznej.

Summary: *Extraction, with immediate implant placement, restoration, and loading has become an attractive option for meeting some of the aesthetic and biomechanical challenges associated with using implants to replace single or multiple teeth, particularly in the aesthetic zone.*

Słowa kluczowe: natychmiastowe zaopatrzenie tymczasowe, łączniki o niskim profilu, łączniki mocowane śrubą, implanty stożkowate.

Key words: *immediate provisionalization, Low Profile Abutment, screw-retained abutments, tapered implants.*

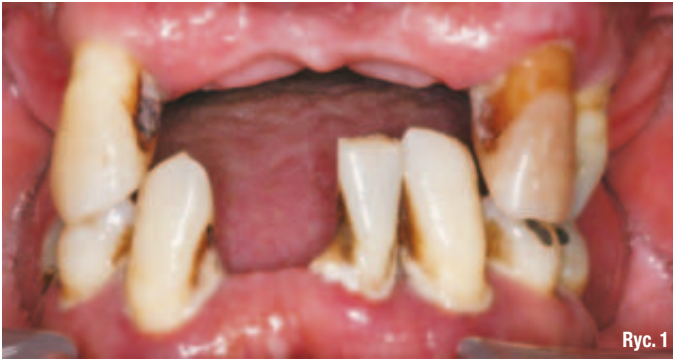_W niniejszym artykule przedstawiono przypadek pacjenta ze zniszczonym uzębieniem. Zaakceptowany przez niego plan przypadku obejmował leczenie etapowe: ekstrakcje, obustronny zabieg podnoszenia dna zatoki z wszczepieniem materiału kośćozastępczego, natychmiastową implantację i natychmiastowe obciążenie w zwarciu. Taki złożony plan leczenia stanowi dobry przykład współpracy, niezbędnej w zespole implantologicznym pomiędzy chirurgiem, protetykiem i technikiem dentystycznym.

_Prezentacja przypadku klinicznego

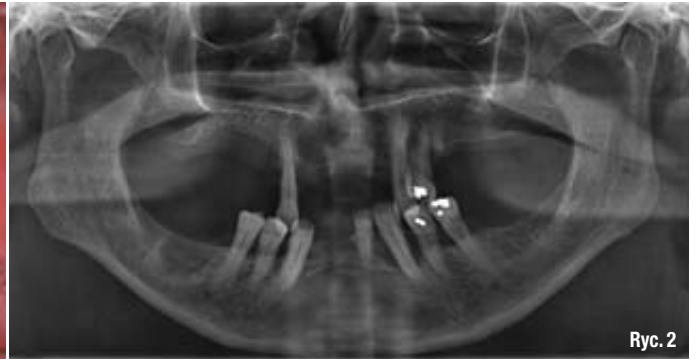Przedstawiony przypadek kliniczny to opis leczenia u 56-letniego mężczyzny, który zgłosił się do gabinetu z zaawansowanym, uogólnionym zapaleniem przyzębia. Pytany o główną dolegliwość odpowiedział: „Zęby mnie bolą i wypadają”.

Pacjent oczekiwał leczenia, które prowadziłoby do wykonania uzupełnień stałych opartych na implantach. Chciał uniknąć protez całkowitych.

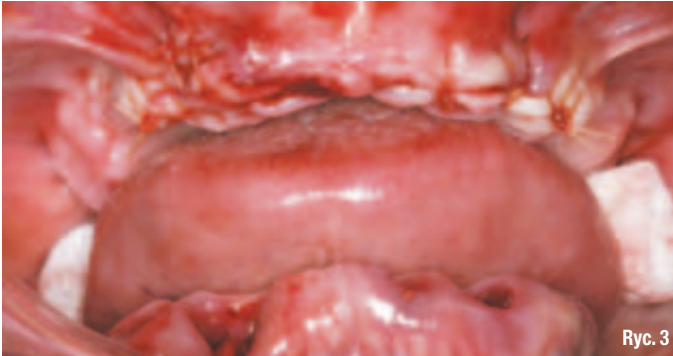Na podstawie badania klinicznego stwierdzono stopień rozchwiania 2+ dla wszystkich zębów (Ryc. 1). Zdjęcia radiologiczne wykazały umiarkowaną i znaczną utratę kości (Ryc. 2). Dodatkowe badania kliniczne i radiologiczne potwierdziły brak dostatecznej ilości kości, umożliwiającej implantację natychmiastową po ekstrakcji zębów szczęki, które nie kwalifikowały się do leczenia. Z tego względu uznano za uzasadnione leczenie etapowe. W dolnym łuku stwierdzono dostateczną objętość kości, jednak dostępna ilość miejsca na tymczasową odbudowę stałą opartą na implantach wprowadzonych w postępowaniu natychmiastowym była minimalna.



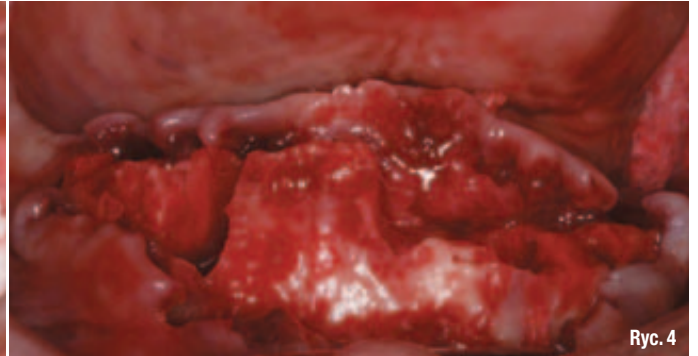
Ryc. 1



Ryc. 2



Ryc. 3



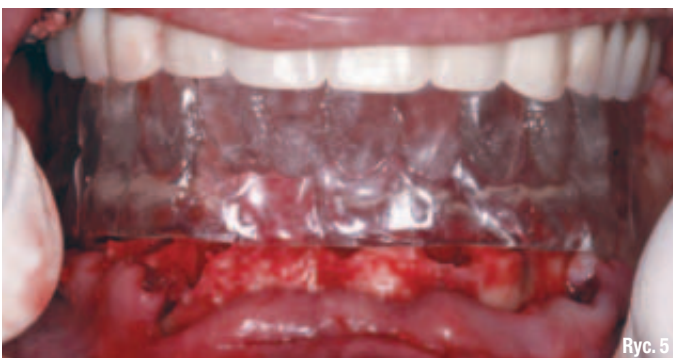Ryc. 4

Leczenie – faza I

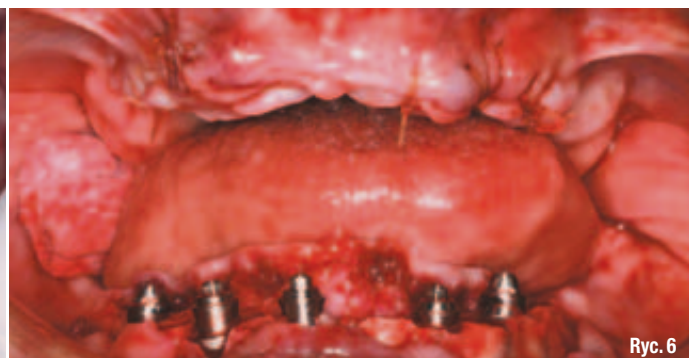Leczenie w tym etapie obejmowało usunięcie zębów w obrębie obu łuków, obustronny zabieg podnoszenia dna zatoki i przeszczep tunelowy w odcinku przednim, wszczępienie implantów w żuchwie (Ryc. 3 i 4) oraz zastąpienie protezy natychmiastowej stałym uzupełnieniem opartym na implantach, zgodnie z wytycznymi DIEM®. Chirurg zdecydował się najpierw usunąć zęby w szczęce i osadzić natychmiastową protezę górną. Dołożono wszelkich starań, aby maksymalnie powiększyć przestrzeń pomiędzy górnym i dolnym łukiem. Pacjent miał jednak dość niskie wyrostki zębodołowe i przestrzeń pomiędzy łukami była ograniczona.

Wykonano szablon chirurgiczny dla żuchwy, powielając dolną protezę natychmiastową. Przymierzono szablon, a następnie przeprowadzono alweolektomię, stosownie do objętości


niezbędnej dla uzyskania chirurgicznej pierwotnej stabilizacji implantów (Ryc. 5). Wszczępiono jeden implant NanoTite™ Tapered PREVAIL® i 4 implanty NanoTite Tapered zgodnie z planem leczenia, w okolicy zębów 35, 33, 41, 43 i 45. W odcinku bocznym 2 implanty przechyleno w kierunku dystalnym. W ten sposób zwiększono rozpiętość w wymiarze przednio-tylnym. Przechylenie bocznych implantów w kierunku dystalnym skompensowano przy pomocy nachylonych pod kątem 30° łączników Angled Low Profile Abutment. 3 implanty w odcinku przednim nie wymagały korekty nachyleń, w związku z tym wybrano proste łączniki Low Profile Abutment z kołnierzem o wysokości 2 mm (Ryc. 6). Ze względu na bardzo małą ilość miejsca na odbudowę w żuchwie zastosowano łączniki Low Profile Abutment w celu zminimalizowania objętości zajętej przez łączniki. Na rycinie 7 przedstawiono wymiary i budowę łączników Low Profile Abutment.



Ryc. 5



Ryc. 6



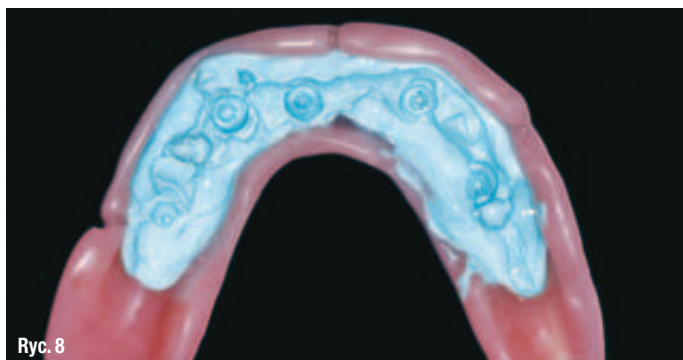
Ryc. 7

Wszystkie śruby łączników dokręcono przy użyciu klucza dynamometrycznego do uzyskania momentu obrotowego 20 Ncm.

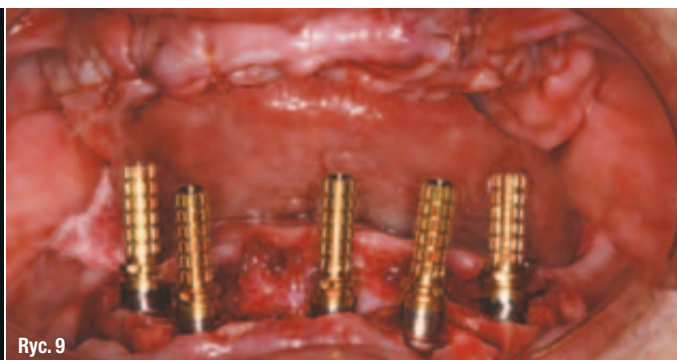Na powierzchnię dośluzówkową protezy natychmiastowej naniesiono szybkowiążącą masę poliwinylsiloksanową do rejestracji zwarcia, po czym wprowadzono protezę do ust pacjenta w pozycji centralnego zwarcia. W wycisku odbiło się położenie implantów (Ryc. 8). W protezie wywiercono otwory w celu ułatwienia zamocowania do niej tymczasowych cylindrów. Na łączniki założono cylindry tymczasowe Low Profile Abutment Non-Hexed Temporary Cylinder (Ryc. 9). Wysokość cylindrów dostosowano poza jamą ustną, aby zmieściły się poniżej powierzchni zwarciowych zębów w protezie i nie zaburzały wysokości zwarcia. Na łączniki i cylin-

dry w żuchwie założono koferdam (Ryc. 10). W ten sposób uzyskano izolację pola chirurgicznego i protetycznego. Dostosowano protezę dolną, zapewniając swobodną przestrzeń dla cylindrów tymczasowych. Protezę natychmiastową zębów żuchwy przekształcono w stałe uzupełnienie tymczasowe, wprowadzając samopolimeryzującą żywicę akrylową na powierzchnię dośluzówkową oraz w przestrzeń wokół cylindrów tymczasowych. Ustawiono żuchwę pacjenta w pozycji centralnego zwarcia i pozostawiono żywicę do związania. Zdjęto protezę, odkręcając śruby mocujące.

Na platformy cylindrów, stanowiące powierzchnię kontaktową z łącznikami, naniesiono środek chroniący przed polerowaniem, po czym przeprowadzono wykańczanie i pole-



Ryc. 8

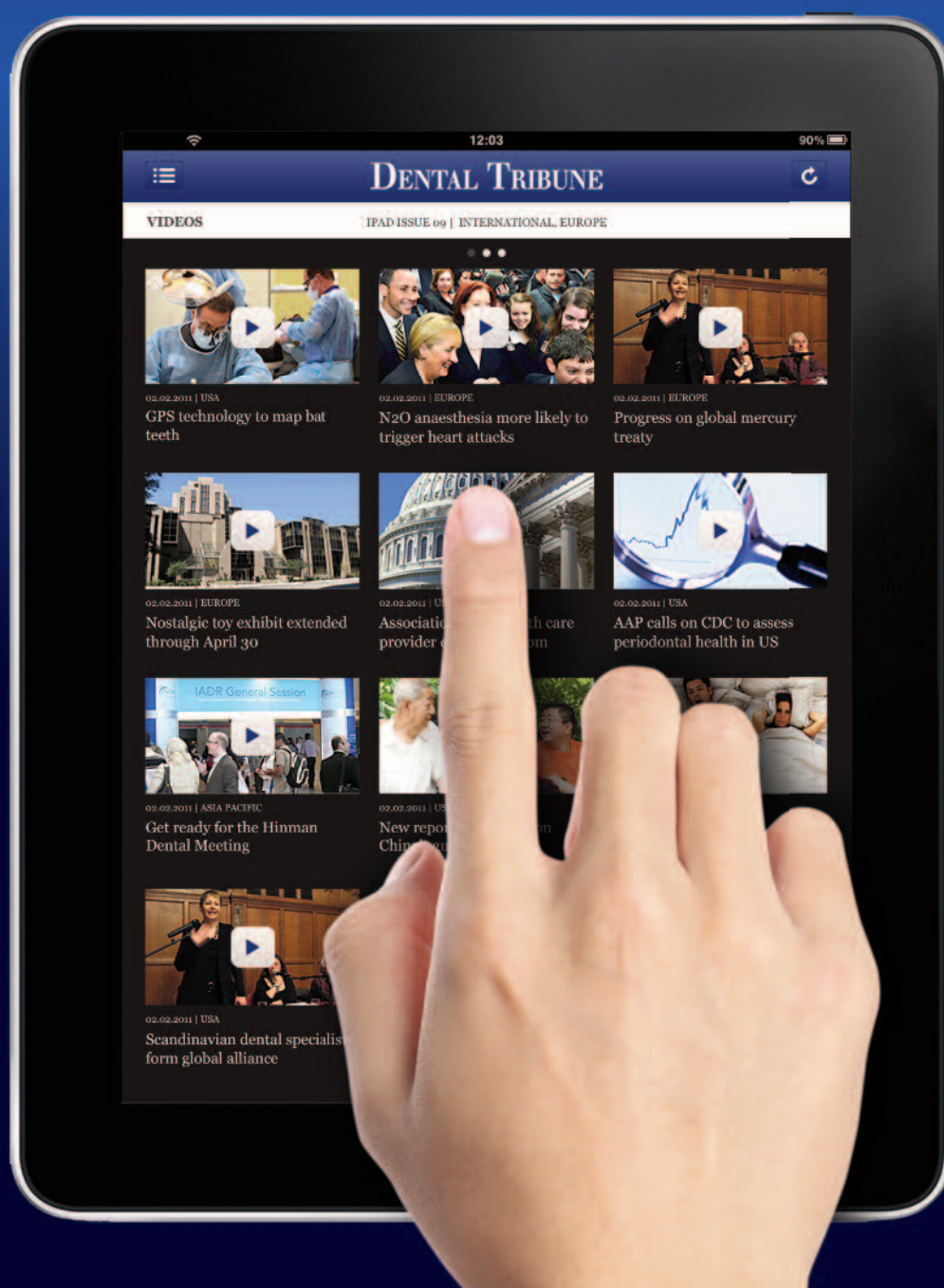

Ryc. 9

Dental Tribune for iPad – Your weekly news selection

Our editors select the best articles and videos from around the world for you every week. Create your personal edition in your preferred language.

ipad.dental-tribune.com



DENTAL TRIBUNE

— The World's Dental Newspaper —