

DENTAL TRIBUNE

The World's Dental Newspaper · Turkish Edition

İSTANBUL, TEMMUZ-AĞUSTOS 2009

ISSN: 1304-6098

Fiyatı: 10,00 YTL

CİLT: 6 SAYI: 4

Kısa Kısa

Özelden hizmet alımı şimdilik rafa kalktı

Çalışma ve Sosyal Güvenlik Bakanı Ömer Dinçer, 3 Eylül 2009 Perşembe günü NTV'de katıldığı Yakın Plan programında, özelden hizmet satın alınmasıyla ilgili soruya "şimdilik düşünmüyoruz" şeklinde yanıt verdi. Bakan Dinçer kendisine yöneltilen dişhekimlerinin muayenehanelerinden hizmet satın alınmasıyla ilgili sorulara şu yanıtı verdi:



"Biz dişhekimleri ile ilgili olarak hizmet satın alma konusunda

oldukça mesafe katettiğimiz bir çalışmayı yaptık. Belki şu kriz olmasaydı, belki şu karşı karşıya kaldığımız bütçe açıkları ve kurumda meydana gelen sorunlar ortaya çıkmamış olsaydı dişhekimleriyle bir sözleşme yapmayı düşünüyorduk. Ama şu anda maalesef bu kadar büyük bir harcamanın olduğu ortamda yeni bir harcama alanı açmayı doğru görmüyorum. Ama zaman içerisinde hazırlıklarımız tamam, kendimizi daha yeterli hissettiğimiz zaman böyle bir anlaşmanın yapılması gerektiği kanısındayım".

Dişhekimleri için eğitim semineri

İstanbul Üniversitesi İşletme Fakültesi tarafından hazırlanmış olan, dişhekimlerine yönelik temel işletmecilik eğitim programı, dişhekimlerine, muayenehanelerini daha iyi yönetebilmek, zamanlarını doğru kullanabilmek ve daha fazla kazanç sağlayabilmek bir fırsat sunuyor.

Bu kapsamda hazırlanan Dental Hayatta Kariyer Gelişimi Eğitim Dizisi 1 - Dişhekimlerine Yönelik Genel Yönetim Eğitimi Semineri, 10-11 Ekim 2009 tarihlerinde İstanbul Üniversitesi İşletme Fakültesi İşletme İktisadi Enstitüsü Araştırma ve Yardım Vakfı Taksim Eğitim Merkezi'nde gerçekleştiriliyor. Eğitim, Prof. Dr. Gönen Dünder ve Prof. Dr. İbrahim Pınar tarafından verilecek.

www.dental-tribune.com

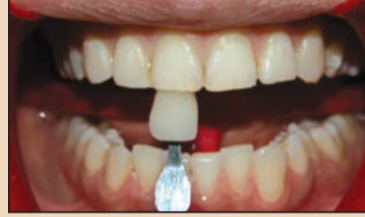Haber & Yorum



Sanal Mağaza: Dentiss.com
Dişhekimliğinin çeşitli alanlarına yönelik yayımladığı dergileri Türkiye'nin tartışmasız lideri konumunda bulunan Vestiyer Yayın Grubu'nun (VYG) yaklaşık 1,5 yıldan bu yana yayında olan portalı "dentiss.com"un yeni hizmeti olan Sanal Mağaza faaliyete başladı.

► Sayfa 3

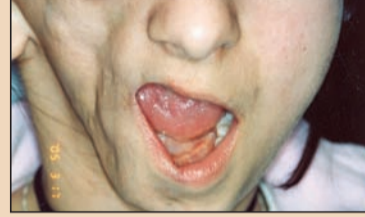Yenilik & Uygulama



Vital diş beyazlatma
Diş beyazlatma uygulamaları bugün muayenehanelerde yapılabildiği gibi, dişhekimin kontrolü altında hastalar tarafından da gerçekleştiriliyor. Beyazlatma sistemlerinde aktif ajan olarak hidrojen peroksit ve karbomit peroksit kullanılıp, bu ajanlar ile başarılı sonuçlar elde ediliyor.

► Sayfa 4

Bilim & Araştırma



Baş-boyun kanserli hastalar
Baş-boyun kanserleri yıkıma yol açan ve erken teşhis edilmezse hayatı tehdit eden hastalıklardır. Kanser erken teşhisinde diş hekiminin rolü çok belirgindir. Genellikle diş ve dişetlerinin tedavisinden sorumlu olan dişhekimleri, hastayı bir bütün olarak incelemektedirler.

► Sayfa 6

Röportaj



Ege Bölgesi'nin gözdesi
Sektördeki çalışmalarını 11 yıldır başarıyla sürdüren Alternatif Medikal, Planet markasıyla bilinen diş ünitelerinin üretimini yapıyor. Mükemmel bir satış sonrası servis hizmeti geliştirdiklerini dile getiren firma sahibi Hüsnü Doğan ile çalışmalarını konuştuk.

► Sayfa 10

Vestiyer Akademi'den Türkiye'de bir ilk

Vestiyer Akademi, Türkiye'de ilk defa dişhekimlerine yönelik, alanında dünyanın en önemli uzman ve eğitimcilerinden biri olan Dr. Bob Khanna tarafından verilen Botulinum Toksin (Botoks) Eğitimi düzenledi.

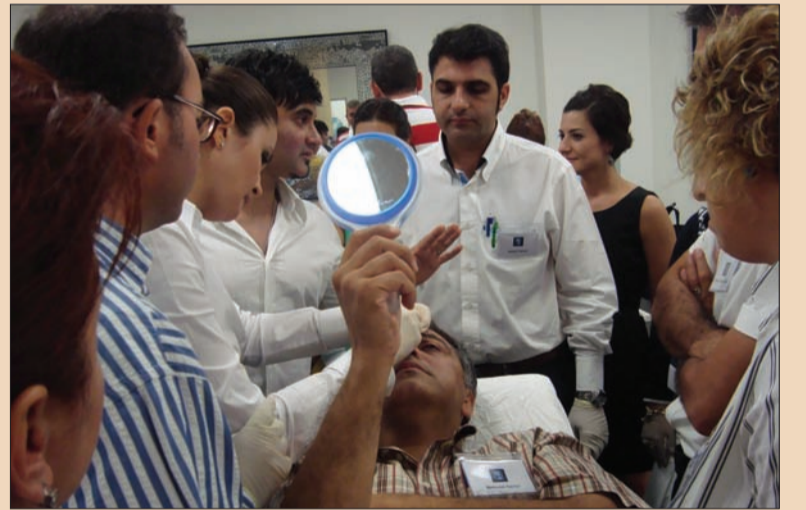Dental Tribune Türkiye
Özgür Çilek

Gerçekleştirdiği çeşitli eğitim seminerleriyle dişhekimlerinin mezuniyet sonrası mesleki eğitimlerine önemli katkılar sağlayan Vestiyer Akademi, Botulinum Toksin (Botoks) Eğitimi'ni Türkiye'de ilk defa dişhekimlerine yönelik olarak düzenledi. Bu alanda dünyanın en önemli uzman ve eğitimcilerinden biri olan Dr. Bob Khanna tarafından verilen, iki aşamalı ve uygulamalı eğitimin birinci aşaması olan başlangıç eğitimi 8 Ağustos 2009 Cumartesi günü Londra'da Dr. Bob

Khanna Training Institute'de yapıldı. Türkiye'nin değişik yerlerinden 17 dişhekiminin katıldığı kurs, botoks konusunda bilgi sahibi olmak isteyen katılımcılara önemli fırsatlar sunuyor. Yetkililer, katılımcı dişhekimleri tarafından tam not alan Botulinum Toksin Başlangıç Eğitimi Semineri'ne ilginin artarak devam edeceğini belirtiyorlar.

Başlangıç Düzey Botulinum Toksin kursunu bitirmiş olup yüzün daha kompleks bölgelerinde tedavi yapmak için yeteneklerini

→ DT Sayfa 2



YP eğitimleri devam ediyor

Dental Tribune Türkiye
Özgür Çilek

Vestiyer Akademi tarafından organize edilen ve büyük ilgi gö-



ren Dişhekimliği Yardımcı Personel Eğitim Seminerleri hız kesmeden devam ediyor. Seminerlerin onbeşincisi 25-26 Temmuz 2009 tarihlerinde İstanbul Gayrettepe'de bulunan Divan City Oteli'nde yapıldı. Vestiyer Akademi Eğitim Koordinatörü Dr. Mustafa Bekercioğlu tarafından verilen eğitime çeşitli şehirlerden 14 yardımcı personel katıldı. Ayrıca 26 Temmuz Pazar günü seminerin son bölümüne katılan Yaşam Koçu Saadet Şen, insan ilişkileri, motivasyon, doğru ve

→ DT Sayfa 2

En kapsamlı implantoloji kitabı



1000'in üzerinde fotoğraf ve şekil
21 Bölüm, 640 sayfa
A4 ebadının 1.5 katı
büyüklüğünde (24 x 34 cm)
Implantoloji hakkında bu kadar kapsamlı yayınlanan ilk kitap
857 farklı literatür

0212 274 96 60
vestiyer **vayın** grubu

← DT Sayfa 1'den:
Vestiyer Akademi'den
Türkiye'de bir ilk



geliştirmek isteyen dişhekimlerinin katılabilecekleri Botulinum Toksin İleri Düzey (Advanced) Eğitim Semineri 14 Kasım 2009



Cumartesi günü İstanbul'da gerçekleştirilecek.

İleri seviye eğitimin konu başlıkları arasında şunlar bulunuyor: "Botulinum kullanımını tekrar gözden geçirmek ve hatırlamak, estetik tıpta toksin, farmakoloji ve toksikoloji, anatomi ile ilgili önemli noktalar, doz kriterlerini anlamak, hazırlanma ve enjeksiyon teknikleri, olumlu ve olumsuz yanları ile güncel teknikleri anlamak ve tartışmak, periorbital - perioral - boyun - koltukaltı bölgelerine enjeksiyon yapmayla ilgili göz önüne alınacakların değerlendirilmesi ve anlaşılması, canlı demonstrasyonlar izlenerek hastayı ilk konsültasyon anından fiili tedavi anına kadar doğru değerlendirme konusunun önemini kavranması, pratik bir workshop ile Botulinum Toksin ileri düzey prosedürlerinin nasıl icra edileceğinin öğrenilmesi. DT

← DT Sayfa 1'den:
YP eğitimleri devam ediyor

etkili iletişim gibi konularda katılımcılara önemli bilgiler verdi. İki tam günlük eğitim sırasında yapılan sınavda başarılı olan katılımcılar sertifika almaya hak kazandı.

Yardımcı Personel Eğitim Semineri, sektördeki nitelikli eleman açığını gidermeye yönelik olarak tasarlanmış ve dişhekim-i yardımcı personelinin meslek hayatında en çok ihtiyaç duyacağı 14 bölümden oluşuyor.

15. Dişhekimliği Yardımcı Personel Eğitim Semineri katılımcılarından bazıları eğitimle ilgili olarak şunları söylediler:


Emine Usta (Rize)



7,5 yıllık yardımcı personelim. Uzun zamandır mesleğimle ilgili bir seminere katılmayı istiyordum. Daha önce sadece implantoloji seminerine katılmıştım. Maalesef etkinlikler Trabzon'da yapılıyor. Her zaman haberimiz olmayabiliyor. Bu sebeple burada bulunmak beni çok mutlu etti. Her ne kadar birçok konuyu bilsem de püf noktalarını yakalamaya çalışıyorum. Mustafa Bey'in konu anlatımı çok güzel. Ayrıca güzel bir ortam var. Deği-

şik şehirlerden arkadaşlarla tanışma fırsatı yakaladım.

Jale Akar (Kocaeli)



Seminerden Asisident Dergisi sayesinde haberdar oldum. İki yıldır yardımcı personel olarak çalışıyorum. Ama burada gördüğüm konulardan sonra ne kadar çok eksikliğimin olduğunu anladım. Bu bağlamda oldukça bilgilediğimi söylemek isterim. Çok güzel bir eğitim alıyorum.

Hatice Aytaş (İstanbul)



Yanında çalıştığım doktora gelen mail sonucunda seminerden haberim oldu. Babama danışarak katılmaya karar verdim. Bu seminerde bulunmayı kendi açımdan büyük bir şans olarak görüyorum. Bilmediğim pek çok şey olduğunu görmüş oldum. Basit gibi görünse de el yıkama ve eldiven kullanmanın önemini daha iyi kavradım. Buna benzer çok sayıda konu bulun-

yor. Meslektaşlarımın bu seminere mutlaka katılmalarını tavsiye ediyorum. Hatta eğitimin içeriğini mail gönderdiğim 10 arkadaşım ile paylaştım.

Hatice Ep (İstanbul)



Dişhekimliği Dergisi'nde seminerle ilgili haber ve ilanları görmüştüm. Böyle bir eğitime ilk defa katılıyorum. Gayet güzel ve keyifli geçiyor. Ağırıklı olarak sterilizasyon konuları ilgimi çekti. Semineri hazırlayan ve veren Mustafa Hocam'a teşekkür ediyorum.

Neşe Acar (İstanbul)



Daha önce aynı yerde çalıştığım bir arkadaşım önceki geçmiş seminerlerden birine katılmıştı. Onun tavsiyesi olmuştu. Dergide ilanları görünce katılmaya karar verdim. Bence çok güzel ve verimli bir seminer gerçekleşiyor. Sterilizasyon konusunda daha çok bilgilediğimi düşünüyorum. Doğal olarak bunlar da mesleki çalışmalarıma olumlu şekilde yansıtacaktır.

Behice Eskici (İstanbul)



Kliniğimde çalıştığım dişhekiminin yönlendirmesiyle seminere katılmak istedim. 1,5 aylık yardımcı personelim. Burada aldığım eğitimin kendi açımdan büyük atkısının olacağına inanıyorum. Aslında başlarda seminerde gerileceğime inanıyordum. Ancak böyle bir durum olmadı. Bu sebeple çok memnunuz.

Hilal Akdeniz (Van)



Hekimimin sayesinde kaydımı yaptırarak eğitime geldim. Doğruyu söylemek gerekirse buraya gelirken bazı önyargılar taşıyordum. Fakat tersine sıcak bir ortamla karşılaştım. Bunun oluşturulmasında en başta Mustafa Hocam olmak üzere katılımcı arkadaşlarımın büyük payı var. DT

DENTAL TRIBUNE

The World's Dental Newspaper - Turkish Edition

Dental Tribune International

Yayıncı: Torsten Oemus

Grup Editörü
Daniel Zimmermann
d.zimmermann@dental-tribune.com

Yönetici Editör
Jeannette Enders
j.enders@dental-tribune.com

Pazarlama ve Satış Yönetici Başkanı
Peter Witteczek
p.witteczek@dental-tribune.com

Finans Yönetici Bşk. Yrd.
Dan Wunderlich
d.wunderlich@dental-tribune.com

Lisans Danışma
Jörg Warschat
j.warschat@dental-tribune.com

Uluslararası Yayın Kurulu

Dr. Nasser Barghi, Ceramics, U.S.A.
Dr. Karl Behr, Endodontics, Germany
Dr. George Freedman, Esthetics, Canada
Dr. Howard Glazer, Cariology, U.S.A.
Prof. Dr. I. Krejci, Conservative Dentistry, Switzerland
Dr. Edward Lynch, Restorative, Ireland
Dr. Ziv Mazor, Implantology, Israel
Prof. Dr. Georg Meyer, Restorative, Germany
Prof. Dr. Rudolph Slavicek, Function, Austria
Dr. Marius Steigmann, Implantology, Germany

Bölge Ofisleri

Avrupa Daniela Zierke
Holbeinstr. 29, 04229, Leipzig, Germany
Tel: +49-541-48474-502 Faks: +49-541-48474-175
Internet: www.dti-publishing.com E-mail: info@dti-publishing.com

Asya Pasifik
Yonto Rasio Communications Ltd Room A, 26/F, 589 King's Road,
North Point, Hong Kong Tel.: +852-3115-6177 Fax: +852-3115-6199

Amerika Anna Wlodarczyk
215 West 35th Street, Suite 801 New York, NY 10001
Tel: +1-212-244-7181 Faks: +1-212-244-7185

Dental Tribune Türkiye

Cilt: 6 Sayı: 4 Genel Sayı: 33

Yayıncı: Vestiyer Reklamcılık ve Halkla İlişkiler Tic. Ltd. Şti.

Sahibi ve Sorumlu Müdür
Bülent Manav

Editör
Prof. Dr. A. Bülent Katiboğlu

Yayın Kurulu
Prof. Dr. Ateş Parlar
Prof. Dr. Ender Kazazoğlu
Prof. Dr. Haldun İplikçioğlu
Doç. Dr. Enis Güray

Yayın Hazırlık
Mehmet Yıldızhan, Özgür Çilek

Tercüme
Ali Murat Kökat

Reklam
Derya Hürüz

Grafik
Hakan Zengin

Abone
Gülşah Kara, Deniz Bilen

Dağıtım
Saime Özekici, Mehmet Özbilen, İlhan Köse

İdare Yeri
Kervançemez Cad. No: 5/1 34587 Mecidiyeköy
İstanbul-Türkiye

Telefon
+90 212 274 96 60 / +90 212 274 99 62

Faks
+90 212 274 99 65

web
www.vestiyer.com.tr

e-posta
bilgi@vestiyer.com.tr

Basım Yeri
Aktif Matbaa, Küçükçekmece/İstanbul
Tel: 0212 698 95 54

© 2009, Dental Tribune International GmbH • Bütün hakları saklıdır.

Dental Tribune klinik bilgileri ve yapımcıların haberlerini doğru olarak yayınladık, fakat ürün talebinin geçerliliğinden ve dizgi hatalarından sorumlu değildir. Ayrıca, yayıncı ürün isimlerinden, isteklerinden ya da reklamverenler tarafından verilen beyanlardan sorumlu değildir. Yazarların görüşleri onlara aittir ve bunlar Dental Tribune International'ı yansıtmaz.

Dergi Adı Dental Tribune Türkiye, Yayın Türü Gayrisiyasi - Yaygın, Basım Tarihi: 10.09.2009

Abone ücreti: 1 Yıllık (6 Sayı) 60,00 YTL

■ Dental Tribune Türkiye, Dişhekimliği Dergisi abonelerine ücretsiz olarak gönderilir.

Dentiss.com Sanal Mağaza hizmetinizde


Dişhekimliğinin çeşitli alanlarına yönelik yayımladığı dergileri ve gerçekleştirdiği eğitim seminerleri ile alanında Türkiye'nin tartışmasız lideri konumunda bulunan Vestiyer Yayın Grubu'nun (VYG) yaklaşık 1,5 yıldan bu yana yayında olan portalı "dentiss.com"un yeni hizmeti olan Sanal Mağaza faaliyete başladı.

Her kesimden dişhekimini, diş teknisyeni, öğrenci, akademisyenin hatta dental firma temsilcisinin ilgisini çekecek Sanal Mağaza'da ilk etapta VYG tarafından yayımlanan dişhekimliği sektörüne yönelik dergi ve kitaplar satılacak. Ayrıca site Akbank Sanal POS uyumlu ve 128 bit Rapid SSL güvenlik ile korunduğundan, kredi kartı bilgileri kullanı-

cılar dışında hiçbir kişi tarafından görülemiyor. Böylece ziyaretçiler almak istediği istedikleri bir ürünü siparişini kısa bir sür içinde verirken kredi kartı bilgilerinin çalınması gibi kaygı ve endişelerden uzak şekilde alışverişini yapabiliyorlar.

Pratik Dişhekimliği İmplantolojisi de Sanal Mağaza'da

Sanal Mağaza'da Dr. Mehmet Dalkız'ın Haziran ayı sonunda Vestiyer Yayın Grubu tarafından basılan ve Türkiye'nin en kapsamlı kitabı olarak kabul edilen "Pratik Dişhekimliği İmplantolojisi"de sipariş edilebiliyor.

Sanal Mağaza'ya <http://www.dentiss.com/?m=alisveris> linkini tıklayarak ulaşabilirsiniz. 




Genç dişhekimini araştırmasını ABD'de sunacak



2008-2009 öğretim döneminde İstanbul Üniversitesi Dişhekimliği Fakültesi'nden mezun olan Hatice Akıncı, "Farklı Beyazlatma Materyallerinin Mine Yüzeyinin Çözünürlüğüne Etkisi" konulu araştırmasıyla TDB 16. Uluslararası Dişhekimliği Kongresi kapsamında gerçekleşen TDB-Dentsply Stajyer Öğrenci Yarışması'nda birinci seçildi. 1-4 Ekim 2009 tarihlerinde Hawaii Honolulu'da yapılacak olan Amerikan Dişhekimleri Birliği 150. Geleneksel Kongresi'ne katılarak araştırmasını sunma hakkı kazanan Akıncı, Türkiye'yi temsil edeceği için büyük bir mutluluk ve onur duyacağını söyledi.

"Farklı Beyazlatma Materyallerinin Mine Yüzeyinin Çözünürlüğüne Etkisi" isimli araştırmasına 2. sınıfta başladığımı ve 4. sınıfın sonlarına doğru tamamladığımı söyleyen Hatice Akıncı, Prof. Dr. Yegane Güven, Prof. Dr. Ferda Doğan ve Dr. Ömer Uysal gibi değerli hocalarının araştırma sırasında kendisine danışmanlık yaptığını söyledi.

Hatice Akıncı, "En son kullanılan materyalleri çekilmiş dişler üzerine uyguladım ve gerekli işlemleri yaparak sonuca ulaştım. Araştırmamı ilk olarak dördüncü sınıftayken İstanbul Üniversitesi Dişhekimliği Fakültesi Öğrenci Araştırma Kulübü'nün bilimsel kongresinde sundum. Sonraki süreçte üniversitemizdeki beş araştırma içinde birinci seçildim.

1-4 Ekim 2009 tarihlerinde Hawaii Honolulu'da yapılacak olan Amerikan Dişhekimleri Birliği 150. Geleneksel Kongresi'ne katılarak araştırmasını sunacak olan Hatice Akıncı, kongrede güzel ve kapsamlı bir poster hazırlayıp İngilizce bir sunum yapacağını kaydetti. 

2009 Greater New York Dental Meeting

The Largest Dental Convention/Exhibition/Congress in the United States

NO Pre-Registration Fee!

MEETING DATES: NOVEMBER 27th - DECEMBER 2nd

EXHIBIT DATES: NOVEMBER 29th - DECEMBER 2nd

85th Annual Session

For More Information:
Greater New York Dental Meeting™
 570 Seventh Avenue - Suite 800
 New York, NY 10018 USA
 Tel: +1 (212) 398-6922
 Fax: +1 (212) 398-6934
 E-mail: info@gnydm.com
 Website: www.gnydm.com

Please send me more information about...

Attending the Greater New York Dental Meeting

Participating as a guest host and receiving free CE

I speak _____ and am willing to assist international guests
enter language



Name _____

Address _____

City, State, Zip/Country Code _____

Telephone _____ E-mail _____

Fax or mail this to:
Greater New York Dental Meeting or
 visit our website: www.gnydm.com for more information.

Vital diş beyazlatma uygulamalarında teşhis ve tedavi planlaması

Prof. Dr. Sevil Gürkan, Dt. Esra Yazıcı, Doç. Dr. Filiz Yalçın Çakır, Türkiye

Vital diş beyazlatma uygulamaları son yıllarda hastalar tarafından en fazla talep edilen diş hekimliği hizmetlerinden biridir. Yaklaşık 20 yıldır güvenle uygulanan diş beyazlatma uygulamaları, bugün diş hekimleri tarafından muayenehanelerde yapılabildiği gibi, diş hekimin kontrolü altında hastalar tarafından muayenehane dışında da gerçekleştirilebilmektedir¹. Beyazlatma sistemlerinde aktif ajan olarak hidrojen peroksit ve karbamit peroksit kullanılmakta ve bu ajanlarla başarılı sonuçlar alınmaktadır^{1,3}. Ancak, beyazlatma uygulamalarına başlamadan önce, başarıyı etki eden faktörlerin teşhisi ve hastaya özgü tedavi planlamasının doğru şekilde gerçekleştirilmesi son derece önemli ve gereklidir.

Vital Diş Beyazlatma Uygulamalarına Başlamadan Önce Yapılacak İşlemler

1. Hasta Seçimi

Hastanın istek ve beklentileri son derece önemlidir. "İnci gibi beyaz" dişler bekleyen hastalar nadiren tatmin olurlar. Ancak bir miktar ağartma olacak beklentisi daha iyi sonuç verir. İdeal olarak, hastaya beyazlatma uygulaması, bu uygulamanın riskleri, faydaları, güncel yan etkileri, ömrü ve diğer tedavi seçenekleri ile ilgili gerekli bilgiler ilk muayenede açıklanmalıdır. Hastanın ofiste veya evde zamanının olup olmadığını öğrenmek, hangi vital beyazlatma tekniğini uygulayacağımız konusunda fikir verir.

2. Renklenme nedenlerinin, derinliğinin ve derecesinin değerlendirilmesi (Gözle muayene)

Gözle muayenede renklenmenin sebebi, renklenmenin derinliği, derecesi belirlenir. Renklenmeler 3 sınıfta tarif edilir. Bunlar içerisinde en sık görülen "ekstrinsik renklenmeler" yüzeysel olup kahve, çay, renkli besinler veya tütünün neden olduğu diş kökenli renklenmelerdir. Bu

renklenmeler çoğu zaman prof-laktik diş temizliği sırasında uzaklaştırılır. "İntrinsik renklenmeler" ise; dişin gelişimi sırasında belirli ilaçların sindirimi, florürlerin fazla alınması veya restoratif materyaller nedeniyle oluşan iç kökenli renklenmelerdir. Florozis veya tetrasiklin renklenmesi gibi bazı problemler; yayılmış, rengi, renginin derinliği, lokalizasyonu ve şekilleri yönünden büyük bir değişiklik gösterirler. Bu değişiklikler, ağartma işlemi için büyük önem taşır. Çok fazla zaman isteyebilir veya kombine bir tedavi gerektirebilir. Şiddetli renklenmelerin çoğu genetik olabilir ve genelde diş yapısında da değişikliğe neden olabilir. Üçüncü tip renklenmeler ise; "yaşa bağlı renklenmeler"dir.

3. Alışkanlıkların Değerlendirilmesi

Hastalara tütün, kahve veya çay veya renkli besin tüketme şekli sorulur. Diş üzerinde çatlaklar görülürse alışkanlıklar araştırılır. (Örn: buz yeme, kalem sapı ısırma vs.). Sigara içen hastalarda vital diş beyazlatma uygulamaları kontrendikedir⁴.

4. Medikal ve Dental Hikaye

Bu aşama renklenmenin sebebini araştırmak için en önemli safhadır. Medikal ve dental hikaye alınırken, dişlerde renklenmeye neden olabilecek sistemik problemler veya ilaçlar hakkında bilgi edinilir, ani renk değişimi olup olmadığı araştırılır. Bazı problemler, diş gelişim periodunda başladığından, perinatal periodyottan itibaren incelenmelidir^{1,2}.

Hastaya şu sorular sorulur:

- 1) Anneniz hamileliğinde ilaç kullanacak derecede hastalandı mı? Hangi ilaçları kullanmış?
- 2) Doğumunuzda Rh bozukluğu var mıydı? Doğum sarılığı geçirmiş misiniz? Çocukluğunuzda beslenme kısıtlılığı yani beslenme ile ilgili bir hastalığınız oldu mu?(fenil kenatüri gibi)

- 3) Size şu hastalıklardan bahsedildi mi?
Genetik rahatsızlık (doğumla birlikte), serebral palsi, böbrek hastalığı, şiddetli allerji
- 4) Çocukluğunuzda veya adolesan çağda baş veya nörolojik bir yaralanma oldu mu?
- 5) Çocukluğunuz veya pubertede kistik fibrozis, ateşli humma, akne veya başka bir nedenle uzun süre antibiyotik kullandınız mı?
- 6) Ülkenin hangi bölgelerinde yaşadınız? Büyüdüğünüz yerde florür oranının yüksek olduğunun söylendiğini hatırlıyor musunuz?
- 7) Daha önce size vital diş beyazlatma tedavisi denendi mi? Başarılı sonuç alındı mı veya gerileme var mı?
- 8) TME (temporo mandibular eklem) disfonksiyonu veya bruksizm gibi okluzal problemlerinizi var mı? (TME rahatsızlığı olanlar plağı uzun süre kullanmayabilir. Bu hastalarda posterior dişler plak dışında tutularak anterior kontakt sağlanarak kısa süreli ev-tipi beyazlatma sistemleri veya ofis-tipi beyazlatma sistemleri uygundur. Bruksizm gibi sorunları olan hastalar da gece tedavi olamayabilirler. Bu hastalarda beyazlatma plağının periodik olarak aşınma nedeniyle değiştirilmesi gerekebilir).

5. Tedavi Öncesi Kayıt

Diş beyazlatma uygulamalarına başlamadan önce hastanın diş renginin de mutlaka kaydedilmesi gereklidir. Diş rengini ve diş beyazlatma uygulamaları sırasında oluşan renk değişimini ölçmek için çok çeşitli yöntemler kullanılmaktadır. Bu metodların en sık kullanılanı, standart bir renk skalası (Classical Vita Shade Guide/ VITAPAN classical, VITA Zahnfabrik, Bad Sackingen, Germany) ile dişin doğal renginin belirlenmesidir. Bu yöntem diş renginde uzun süreli değişimlerin ölçüldüğü birçok diş beyazlatma çalışmasında kullanılmış olmasına rağmen subjektif bir metottur. Işık koşulları, deneyim, yaş, insan gözünün yorgunluğu, makyaj, odanın dekoru ve renk körlüğü gibi birçok faktör bu yöntemle diş rengi ölçümünü etkileyebilir. Bu nedenle, bu faktörleri kontrol altına alabilmek ve standart ve objektif bir renk ölçümü yapabilmek için, diş rengi kolorimetreler veya spektrofotometreler yardımıyla ölçülmeli ve kaydedilmelidir.

Bu cihazlar nesnelere rengini CIE Lab sistemine göre ölçer ve numerik olarak gösteren aletlerdir. Bu üç boyutlu renk alanı, L, a ve b değerlerinden oluşan üç açığı içerir. L değeri bir nesnenin açık renkliliğini ölçer, a değeri kırmızılığı (pozitif a) veya yeşilliği (negatif a) gösterir, b değeri sarılığı (pozitif b) veya maviliği (negatif b) gösterir⁴.

Diş rengini kaydetmede kullanılan bir başka yöntem ise intraoral video kamera veya yüksek kaliteli 35 mm'lik kamera ile renklenmenin ve dişin ilk renginin tespit edilmesidir. Tedavi öncesi bu fotoğraflar çok önemlidir. Tedavi süresince de diş renginin ilk halini görmek ve kıyaslamak için idealdir.

6. Genel Ağız Muayenesi ve Dişlerin Muayenesi

Vital dişlerin doğru ve uygun olarak beyazlatılması, sadece renklenmenin tipi ve şiddetine bağlı değildir. Mine yüzeyinin bütünlüğü ve kalınlığı, minenin sağlığını belirleyen diğer faktörlerdir⁵. Mikro çatlakların varlığı ağartma tedavisine kontrendike değildir; ancak çok iyi değerlendirilmelidir. Derin çatlaklar, ağartma solusyonunun dişin içine derinlere ulaşmasına sebep olarak ağrıya neden olur. Fakat bazen yüzeysel çatlaklar da ağartmanın sonucunu etkileyebilir. Mikro çatlak çevresinde, ağartma solusyonunun derin absorpsiyonu nedeniyle diş rengi daha fazla beyazlar. Bu da dişin genel görünümünde bir renk uyumsuzluğuna neden olur. Muayene işleminde hekime yardımcı olabilecek en önemli alet "intraoral kamera"dır. Bazen çok tecrübeli bir göz dahi mikro çatlakları ayırt edemeyebilir. Intraoral kamera yardımıyla bu defektler, hem rahatlıkla görülebilir hem de belgelenebilir. Bu yöntemle, dişte bulunan hipokalsifiye alanlar, kalsifikasyon fazlalığı olan sahalar gözlenebildiği gibi, çeşitli açılardan dişler incelenerek opasiteler ve renklenmelerin derinlikleri ve tabakaları da izlenebilir^{1,3}.

Genel ağız muayenesinde ayrıca, diş ve dişetlerinde inflamasyon veya irritasyon bulguları olup olmadığına bakılır. Duyarlılığa neden olabilecek çürükler, defektif restorasyonlar, periapikal patolojiler ve pulpanın genişliği incelenir. Yeni tamamlanmış restorasyonlar veya ortodontik tedavi ağartma sırasında duyarlılığın daha da artmasına neden olurlar^{1,2,4,5}.

7. Dişlerin Vitalitelerinin İncelenmesi

Diş beyazlatma işlemine başlamadan önce yapılacak önemli işlemlerden biri de dişlerin vitalitelerinin değerlendirilmesidir. termal ve elektrikli pulpa testlerine radyograflar yardımcı olur. Böylece, kullanılacak

ağartma işleminin tipi de (vital-devital) belirlenir.

8. Proflaktik Polisaj

Diş beyazlatma uygulamasının başarılı olabilmesi için, dişlerin üzerindeki eklentilerin ve plağın proflaktik polisaj uygulaması ile uzaklaştırılmış olması şarttır. Böylece, dişin gerçek rengi ortaya çıkar ve beyazlatma ajanlarının direk olarak diş yüzeyine temas etmesini engelleyecek olan yüzeysel eklentiler ortadan kalkar.

Beyazlatmaya Etki eden faktörler

a. Uygulanacak yüzeyin temizliği

Diş yüzeyi üzerinde pelikül ve plağın varlığı peroksit aktivitesini azaltıcı bir etkiye sahiptir. Bu nedenle diş beyazlatma uygulamasının daha etkili olabilmesi için yüzeydeki eklentilerin detraj ve polisajla uzaklaştırılması gerekir.

b. Uygulanacak ajanın konsantrasyonu

Uygulanacak beyazlatma ajanının konsantrasyonu ne kadar yüksek olursa, oksidasyon da o derece yüksek olur. Bu nedenle, aynı sürede uygulandıklarında yüksek konsantrasyonlu ajanlardan düşük konsantrasyonlu ajanlardan daha fazla beyazlama sağlar. Benzer bir beyazlama sağlamada ise, yüksek konsantrasyonlu ajanların kullanımı tedavi süresini kısaltır.

c. pH'sı

H₂O₂ içeren beyazlatma ajanlarının depolanma süresinin uzatılabilmesi için pH'nın asidik olması gerekir. Ancak, H₂O₂'nin oksidasyon etkisinin optimal olması için ortamın pH'sı 9,5-10,8 arasında olmalıdır.

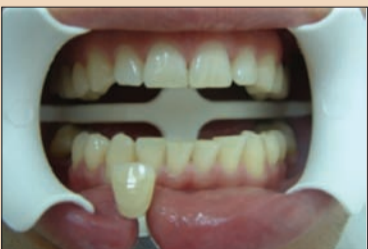d. Uygulama zamanı

Ağartmanın etkisini direk olarak etkileyen faktörlerden biri de uygulama zamanıdır. Beyazlatma ajanı diş yüzeyine ne kadar uzun süre uygulanırsa, renk değişimi o kadar fazla olur.

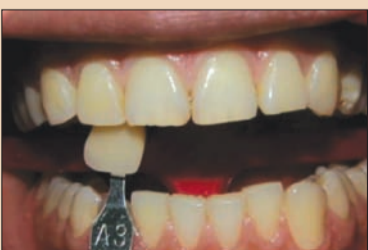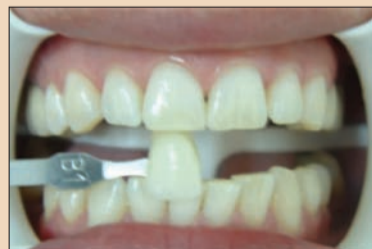e. Uygulanacak ajanın içeriğindeki ilaveler

Beyazlatma ajanlarının içine ajanların raf ömrünü uzatacak maddeler ilave edilmiştir. Bu ilaveler de beyazlatmayı etkiler.

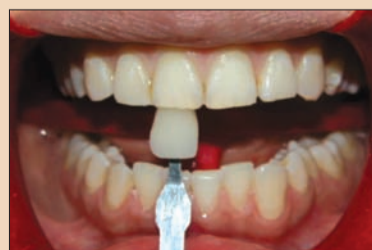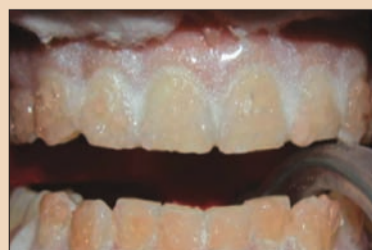Diş renginde etkili bir beyazlama elde etmek ve olası yan etkileri oluşmadan önleyebilmek için, bireysel faktörlerin teşhisi üzerinde hassasiyetle durulması ve tedavinin kişiye özgü planlanması şarttır. Hastalara kendilerine en uygun tedavi seçeneklerinin neler olduğu ve nedenleri açıklanmalı, uygulamaya başlamadan önce mutlaka aydınlatılmış onam alınmalıdır. Başarılı



Opalescence PF %35 CP (Ultradent Dental GmbH, Salt Lake City, USA) (Ev-tipi beyazlatma sistemi)



Opalescence Xtra %38 HP (Ultradent Dental GmbH, Salt Lake City, USA) (Ofis beyazlatma sistemi)



← DT Sayfa 4

ve konforlu bir vital diş beyazlatma uygulamasının; hastaya bağlı bireysel faktörlere, kişiye özgü hazırlanan tedavi planına, uygulanacak diş beyazlatma sistemine ve sistemin doğru uygulanmasına bağlı olduğu asla unutulmamalıdır. DT

Kaynaklar:

- 1) Joiner A. (2006) The bleaching of teeth: A review of literature. J Dent 34:412-419.

- 2) Kihn PW. (2007) Vital Tooth Whitening. Dent Clin N Am 51:519-531.
- 3) Buchalla W, Attin T. (2007) External bleaching therapy with activation by heat, light or laser- A systemic review. Dent Mat 23:586-596.
- 4) Suleiman MAM. (2000) An overview of tooth-bleaching techniques: chemistry, safety and efficacy. Periodontology 48:148-169.
- 5) Tredwin CJ, Naik S, Lewis NJ, Scully CBE. (2006) Hydrogen peroxide tooth-whitening (bleaching) products: Review of adverse effects and safety issues. Br Dent J 200:571-576.

Yazar Hakkında



Prof. Dr. Sevil Gürkan
1980 yılında Hacettepe Üniversitesi Dişhekimliği Fakültesi'nden mezun oldu. Aynı yıl aynı fakültenin Tedavi Bölümünde araştırma görevlisi kadrosuna atandı. 1985 yılında doktora derecesini, 1988 yılında Doçent, 1995 yılında Profesör ünvanını aldı. 1995 yılında New York Üniversitesi'nde, 2005 yılında ise Boston/Tufts Üniversitesi'nde misafir öğretim üyesi olarak bulundu. Uluslararası ve ulusal dergilerde, yayınlanmış çok sayıda çalışmaları olup, danışmanlık yapmaktadır. Evli ve 2 çocuk annesidir. Halen H.Ü. Dişhekimliği Fakültesi Diş Hastalıkları ve Tedavisi Anabilim Dalı Başkanı ve Hacettepe Üniversitesi Rektör Yardımcısı olarak görev yapmaktadır.

İ.Ü. Dişhekimliği Fakültesi'nde mezuniyet coşkusu



İstanbul Üniversitesi Dişhekimliği Fakültesi'nin 101. Yıl Mezuniyet Töreni 13 Temmuz 2009 Pazartesi günü fakültenin Prof. Dr. Gazanfer Zembilci Konferans Salonu'nda yapıldı. 154 öğrencinin diploma alarak mezun olduğu etkinliğe Fatih Belediye Başkanı Dişhekimisi Mustafa Demir, İstanbul Üniversitesi Rektör Yardımcısı Prof. Dr. Zeynep Çiğdem Kayacan, İstanbul Dişhekimleri Odası (İDO) Başkanı Mustafa Düğencioğlu, İstanbul Tıp Fakültesi Dekanı Prof. Dr. M. Bilgin Saydam, Cerrahpaşa Tıp Fakültesi Dekanı Prof. Dr. Özgün Enver ile akademisyenler ve çok sayıda veli katıldı.

Dişhekimliği fakültesi öğretim üyelerinden Prof. Dr. Cüneyt Oral'ın sunuculuğunu yaptığı mezuniyet töreni saygı duruşu ve hep birlikte söylenen İstiklal Marşı'yla başladı. Ardından çeşitli dişhekimliği fakültelerinin dekanları tarafından gönderilen tebrik mesajları okundu ve öğrencilerin fotoğraflarından oluşan slayt gösterisi izlendi. Davetlilerin büyük bir keyifle izlediği gösterinin sonrasında konuşmalara geçildi. Fakülteyi birincilikle bitiren Necla Aslı Koçak bir konuşma yaptı. İstanbul Dişhekimleri Odası (İDO) Başkanı Mustafa Düğencioğlu Fatih Belediye Başkanı Dişhekimisi Mustafa Demir ve İstanbul Üniversitesi Rektör Yardımcısı Prof. Dr. Zeynep Çiğdem Kayacan da yaptıkları konuşmalarında mezun olan öğrencileri kutlayarak gelecekteki meslek hayatlarında başarılar dilediler. İstanbul Üniversitesi Dişhekimliği Fakültesi Dekanı Prof. Dr. Hasan Meriç de törende bir konuşma yaptı. yaptığı konuşmada, dişhekimliğinin dünyanın en güzel ama zor mesleği olduğu belirterek, mezun olan öğrencileri uzun ve zorlu bir yolculuğun beklediğini söyledi. DT



GLOBAL INSTITUTE
FOR DENTAL EDUCATION

UNIVERSITY OF CALIFORNIA
AT LOS ANGELES

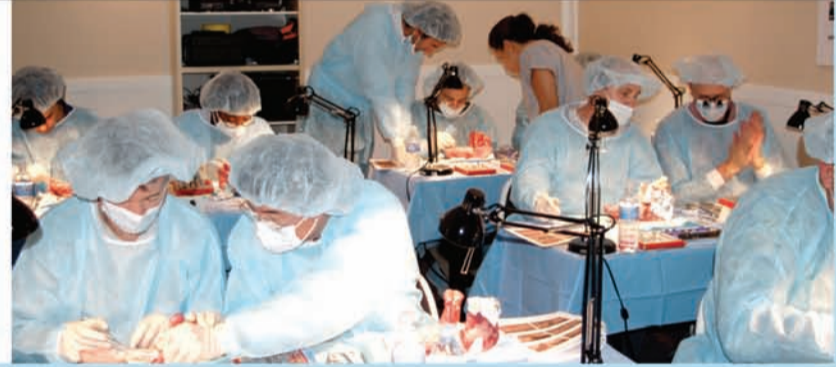

gIDE | UCLA 2009/2010

1 YEAR MASTER PROGRAM IN IMPLANT DENTISTRY

Two of the world's most respected education and academic organizations have joined forces to provide an innovative program

- Expert Faculty
- Live Surgery
- Case Presentations
- Hands-on
- 4 On-Site Sessions
- 90 Hours Self-Study



Main Program Objectives:



- A proven surgical and restorative implant program combining classroom, live patient, hands-on, case planning plus leading self-study online material
- Learn to perform new and routine implant procedures in minimal-invasive, efficient and cost-effective ways
- Learn advanced esthetic implant therapy, full mouth reconstruction, ridge and sinus bone grafting
- Graduate with 2 world-class Certificates from gIDE Institute and UCLA CED

Detailed Information on gIDE Website: Mediterranean Master Program



Athens
Session I & II



Milan
Session III



Los Angeles
Session IV

OMNI Contact Person in Athens:
Lito Christophilopoulou
Tel: +30 210 213 2084, +30 210 222 2637
E-mail: mp-mediterranean@gidedental.com
web site: www.omnipress.gr

Contact Person in Los Angeles:
Nena Puga
Tel.: +1 310 696 9025
E-mail: nena@gidedental.com
website: www.gidedental.com





Baş-boyun kanserleri yıkıma yol açan ve erken teşhis edilmezse hayatı tehdit eden hastalıklardır. Kanserlin erken teşhisinde diş hekiminin rolü çok belirgin olup, ciddiyetle ele alınmalıdır. Genellikle diş ve dişletlerinin tedavisinden sorumlu olan diş hekimleri, hastayı bir bütün olarak incelemekte ve koşulları daha geniş bir çerçevede ele alabilmektedirler. Diş hekiminin sorumluluğu sadece kanserin tespit edilmesiyle bitmemekte, hekim baş, boyun kanserli hastanın tedavi ve bakımı ile ilgili ekibin de bir üyesi olmak zorundadır.

Ağız kavitesinde kanser gelişme riski yaş, alkol ve sigara kullanımı ile artmaktadır. Yaşın risk faktörü olarak etkisi azımsanamaz. Ağız kanserlerinin %95 gibi büyük kısmı, 40 yaş sonrası ortaya çıkmaktadır. Yaşın risk faktörü olmasının bir nedeni de uzayan yaşam süresidir. Hastalık erkeklerde, kadınlara göre 2:1 oranında daha sık görülmektedir. Bununla birlikte, kadınların sigara kullanmasındaki artışa bağlı olarak etkilenen kadın sayısında da artış olmuştur.

Ağız kavitesinde görülen kanserlerin alkol ile ilişkisinde pozitif korelasyon görülmektedir. Alkol tüketiminin sigaradan bağımsız olarak etkili olduğu bilinmektedir. Alkol tüketimi ile kanser arasındaki etkiler kümülatif değil, sinerjiktir. Tütün ve alkolün etkileri bölgesel olabilir. Sigara içilmesi ile yumuşak damak kanserleri, alkol alınımı ile daha çok ağız tabanı ve dil kanserleri arasında daha kuvvetli bağ bulunmaktadır.

Demir eksikliği anemisi içeren Plummer-Vinson sendromunun ağız kavitesi kanseri açısından yüksek risk taşıdığı bilinmektedir. A ve C vitaminleri ile karotenoidlerin ağız kavitesinin epitelyal kanserlerine karşı koruyucu etkisi olduğu anlaşıldığı için bu vitaminlerin alınması da önerilmektedir. Human papillom virüsü, Herpes simpleks virüsü, Epstein-Barr virüsü gibi virüsler ise larenks, hipofarenks, oral kavite, nazofarenks ve nazal kavite kanserlerinde önemli rol oynarlar.

Baş-boyun kanserli hastaların tedavisi cerrahi girişim, radyoterapi ve kemoterapiden sonra sona ermemektedir. Bu hastaların büyük çoğunluğu larenks, maksilla, mandibula, kulak veya burun gibi yaşamsal yapıların kaybı nedeni ile estetik problemler veya konuşma, çiğneme ve yutkunmada fonksiyonel problemler yaşamaktadırlar. Bu belirgin nedenlerden dolayı diş hekimini, maksillofasiyal protez uzmanı, periodontolog ve cerrah, baş boyun kanserli hastalarını tedavi eden ekibin birer üyesi olmalıdırlar.

Tedavinin bitiminde kanserin iyileşmesinin yanı sıra ağız ve boğazın konuşma, çiğneme ve yutkunmayla ilgili fonksiyonları ve görüntüsü normale alabilirdiğince yakın hale gelmelidir. Tedavinin tipine bakılmaksızın baş-boyun kanserli hasta özellikle oral kaviteyi de içine alan kapsamlı bir baş, boyun muayenesinden geçirilmelidir. Dişeti ve dil gibi yumuşak dokuların yanı sıra, dişler ve alveol kemiği gibi sert dokular da muayene

Baş-boyun kanseri olan hastalara dişhekimliği yönünden yaklaşım

Prof. Dr. İlknur Özcan, Türkiye

edilmelidir.

Dişli veya dişsiz hastalardan alınacak bite-wing, periapikal, oklüzal ve panoramik radyografiler bu bölgelerdeki tümör varlığı, apseler, patolojik kırıklar, periodontal ve periapikal bozukluklar, diğer patolojik durumlar ve anomaliler konusunda bilgi verir. Dişler, periodontal ve periapikal hastalıklar yönünden incelenmelidir.

Eğer hastada kısmi dişsizlik varsa, kullandığı parsiyel protez uyum ve kapanış açısından incelenmelidir. Dişsiz hastalarda da ağızda aynı incelemeler yapılmalıdır.

Eğer hasta alt ve üst tam protez kullanıyorsa uyum ve kapanış yönünden dikkatle değerlendirilmelidir. Baş-boyun kanseri tedavisinin bir parçası olarak, cerrahi girişim uygulanacak olan hastayı öncelikle diş hekiminin değerlendirmesi gereklidir.

Bu değerlendirme, hastanın dişli ve dişsiz olmasına göre yapılır. Eğer hasta dişsiz ise, cerrahi girişim öncesinde protezleri varsa uyum, stabilite ve kapanış açısından incelenmelidir. Eğer ameliyat sonrasında oronasal veya oroantral bir defekt oluşacaksa, üst protez cerrahi obtüratör olarak modifiye edilebilir.

Parsiyel mandibulektominin planlandığı durumlarda, alt protez tümörün derecesine uygun olacak şekilde modifiye edilebilir.

Çok dikkatle planlanmış olsa da, cerrahi girişim sırasında sonucunu etkileyebilecek değişiklikler yapmak gerekebilir. Diş hekimleri veya protez uzmanları cerrahi girişim sırasında ameliyatın sonucuna göre, protezde değişiklik yapmak ve uygun şekilde yerleştirmek için yardımcı olabilirler.

Tümör küçükse ve cerrahi girişim yumuşak doku eksizyonu ve primer dikişle sınırlanmışsa hastanın bakımı kolaydır. Protez, iyileşmenin tamamlanmasından sonra ağız yeni durumuna uygun olarak düzeltilir. İyileşme süreci boyunca, protezler doku düzenleyicisi ile kullanılarak doku uyumu ve rahatlık sağlanabilir. Üst ve alt protezler bazı koşullarda dişeti ve cilt fleplerini yerinde tutma amacıyla, cerrahi splint olarak kullanılabilir. Maksillaya yayılmış skuamöz hücreli karsinomada, daha geniş defektlerde, cerrahi obtüratör olarak kullanılan üst protez veya hazırlanan cerrahi obtüratör geçici obtüratör olarak kullanılabilir. Eğer hasta dişli ise, cerrahi girişimden önce, klinik ve radyolojik değerlendirme ile dişlerin ve ağız içi dokuların durumu belirlenir. Baş, boyun bölgesi ile ilgili girişimlerin ağız hijyeni düzeltilip, dişlerdeki problemler çözüldüğünde başarıya ulaşacağı ger-

çeği unutulmamalıdır.

Dişlerdeki plak, supragingival ve subgingival diş taşları tamamen temizlenmeli ve dişler cilalanmalıdır. Apse, ileri derecede vertikal veya horizontal kemik kaybına bağlı olarak mobilite oluşmuş dişler, cerrahi girişimden önce çekilmelidir. Endodontik ve periodontal tedaviler, cerrahi girişimden önce gerçekleştirilmelidir.

Tüm dişlerin çekimi, ancak mevcut dişler kötü durumda olduğunda ve hastanın ağız hijyenini sağlamasının güç olduğu durumlarda tercih edilmelidir. Cerrahi girişimden önce alt ve üst aljinat ölçüler alınarak alçı modeller hazırlanmalıdır. Üst modeller cerrahi obtüratör yapımı için kullanılabilir. Mandibulanın, ağız tabanının ve maksillanın bazı tümörlerinin rezeksiyonundan sonra, dokuları uygun pozisyonda tutmak için cerrahi stentler yapılabilir.

Bazı vakalarda hastanın tıbbi ve fiziksel durumu nedeni ile dişlerin muayenehaneye koşullarında çekilmesi bazı komplikasyonlara neden olabilir. Bu durumlarda, gerekli tüm çekimler cerrahi girişim sırasında yapılmalıdır. Eğer gerekli görülürse ekzostozlar, palatinal ve mandibular toruslar bu esnada çıkartılabilir. Bu ekzostozlar, alttaki kemiğin kırılmasını önlemek amacıyla, frezle çıkartılmalıdır. Cerrahi girişime bağlı olarak, defekt bölgesine uyum sağlayacak şekilde, cerrahi bir splint veya stent hazırlanarak uygulanabilir.

Diş hekimini defekt içine kemik grefti yerleştirilmesi sırasında oklüzyonun ayarlanması konusunda yardımcı olur. Hastanın cerrahi girişimden sonra, ağız hijyeni ve dişlerinin durumu rutin olarak takip edilmelidir. Eğer hastaya kemoterapi ve radyoterapi uygulanırsa bu tedaviler sırasında hasta kontrol edilmelidir. İyileşme süreci veya ağız dokularının durumuna göre bu hastalara daha ileride daimi protez yapılabilir (Resim 1-2).

Mandibulaya rekonstrüksiyon amacıyla mikrovasküler serbest kemik grefti uygulanan hastalar, implantlı veya implantsız protezler kullanabilirler. Diş hekimini hasta için, en uygun olanı belirlemeye yardımcı olacaktır

Kemoterapi Uygulanan Hastalarda Ağız ve Diş Bakımı

Baş-boyun kanserlerinde kullanılan bir ajan olan methotrexate'ın tek başına yaptığı etkiler uzun yıllar boyunca incelenmiştir. Ancak kemoterapinin rolü konusunda halen açıklığa kavuşmamış noktalar olmasına rağmen, bu ajanların kullanımını gözardı edilemez. Bu ajanların normal dokuda, özellikle de oral

kavitede yol açtığı yan etkiler nedeniyle kemoterapi sırasında ve kemoterapiden sonra göz önünde bulundurulması gereken değerlendirmeler tartışmalıdır. Kemoterapinin yan etkileri ağır ve yıkıcı olabilir. Kemoterapötik ajanlar, bazı durumlarda sadece palyatif amaçla bazı durumlarda da radyoterapi ve cerrahi tedaviye yardımcı olarak kullanılırlar.

Baş, boyun kanserli hastaların tedavisinde kullanılan ilaçlar aşağıda belirtilmiştir.

Antimetabolitler, Methotrexate

Methotrexate baş-boyun bölgesinin skuamöz hücreli karsinomlarının tedavisinde en çok incelenen kemoterapötik ajandır. En yaygın toksisite belirtileri, kemik iliği yıkımı, oral mukozada aşırı ülserasyon, ishal ve deri döküntüleridir.

5-Fluorouracil

5-Fluorouracil RNA ve DNA sentezleri üzerinde etki göstererek, hücre fonksiyonunu değiştirir. Başlıca toksisite belirtileri, kemik iliği yıkımı, bağırsak ülserasyonları, oral mukozada ülserasyonları ve ishaldir.

Nonspesifik Ajanlar

Cisplatin, Cisplatin günümüzde baş, boyun kanserli hastaların tedavisinde en fazla kullanılan kemoterapötik ajandır. Tümör hücreleri üzerindeki etkisini DNA'ya bağlanıp, kalıp oluşturma aktivitesini inhibe ederek gerçekleştirir. Başlıca toksisite belirtileri renal tubuler hasar, kemik iliğinin baskılanması, ishal, bulantı ve kusmadır.

Alkilleyici ajanlar Cyclophosphamide

Cyclophosphamide (Cytosan), bir DNA sentezi inhibitörüdür. Başlıca yan etkileri lökopeni, trombositopeni, anoreksi ve oral mukozada membran deskuamasyonudur.

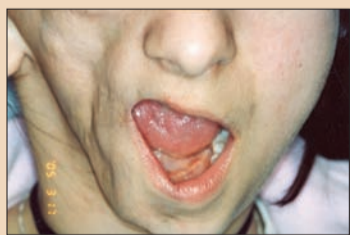Antibiyotikler

Bleomycin, Actinomycin, Doxorubicin ve Adriamycin, DNA sentezinde mitozu inhibe ederler. Başlıca yan etkileri ağır mukozit, deri reaksiyonları, pulmoner fibrozis, alopesi ve kardiyak toksisitedir.

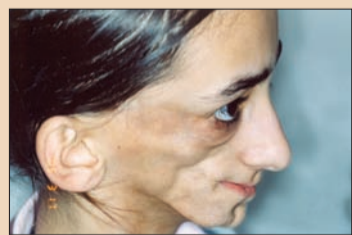Diğerleri

Cinsiyet hormonları, adrenokortikal ve tiroid hormonları da baş-boyun bölgesindeki neoplazmaların tedavisi için kullanılmaktadır.

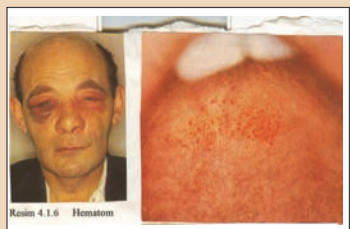Kemoterapötik Ajanların Oral Kavitedeki Yan Etkileri



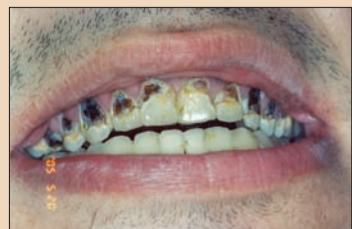Şekil 1.



Şekil 2.



Şekil 3.



Şekil 4.

← DT Sayfa 6

Direkt Yan Etkiler

Direkt yan etkiler doza bağlıdır ve daha çok antimetabolitlerde alkilleyici ajanlarda ve antibiyotiklerde görülür. Primer yan etkiler mukozit, oral mukoza membranının deskuamasyonu ve nörolojik semptomlardır, bu belirtiler daha çok bitki alkaloidleri nedeniyle ortaya çıkar. Direkt yan etkiler genellikle semptomatik olarak tedavi edilir, ancak hayati tehlike olan vakalarda dozun azaltılması veya tedavinin kesilmesi gerekebilir.

İndirekt Yan Etkiler

Hemoraji ve enfeksiyon iki primer indirekt yan etkidir:

Hemoraji

Kemoterapi hastalarında kanama genellikle trombositopeninin ve azalan intravasküler koagülasyonun arkasından ortaya çıkar. Trombosit sayısı ile hemoraji arasındaki ilişki: 25.000 trombosit/mm³ olduğunda %75 hemoraji olasılığı, 25.000-60.000 trombosit/mm³ olduğunda %41, hemoraji olasılığı ve >60.000 trombosit/mm³ olduğunda %16 hemoraji olasılığı vardır.

Belirtiler ve Semptomlar

Hemorajinin birçok belirtisi ve semptomu vardır.

1. Dişetinde, bukkal mukozada, damakta ve ağız tabanında peteşiler.
2. Dişeti kanaması.
3. Dilde ekimozlar.

Travma, kemoterapi hastalarında kanamanın birincil sebebidir. Travma, yanlış ağız bakımı uygulaması, fırçalama, profilaktik diş taşı temizliği ve çekim gibi nedenlerle meydana gelebilir. Bazı ağız gargaraları veya baharatlı yiyecekler, kimyasal irritasyona neden olabilir. Sıcak yiyecekler, termik travma etkeni olabilirler. (Resim3)

Enfeksiyon

Enfeksiyon, kemoterapi uygulanan hastalarda en sık rastlanan komplikasyondur. Enfeksiyon kaynakları deri ve hastane organizmalarıdır. Enfeksiyon birçok antineoplastik ilacın başlıca yan etkisi olarak ortaya çıkan, lökopeni sonucunda gelişir. Kan dolaşımındaki granülositlerin veya polimorfonükleer lökositlerin sayısı normalin (4000 hücre/ mm³) altına düştüğünde, lökopeni varlığından söz edilir.

Enfeksiyon bakteriyel, viral veya fungal kaynaklı olabilir. Bakteriyel enfeksiyonlar gram negatif basiller ve fırsatçı aeroblar gibi fırsatçı mikroorganizmalar tarafından meydana getirilirler. Tamı ağızdan ve kandan kültür elde edilmesi ile konulur. Lökopenisi olan bakteriyel enfeksiyonlu hastanın tedavisi zordur. Bu enfeksiyonlar hayatı tehdit edebilir ve hemen tedavi edilmelidir. Viral enfeksiyonlar genellikle herpes simpleks virüsünün etkisiyle ortaya çıkarlar, ağrılı, sıkıntı verici bazen de hayatı tehdit edici olabilirler. Tamı sürecinde ağızdaki ülserasyonlardan özel viral kültür hazırlanır. Ağızdaki ülserlerden alınan smear'lerin sitolojik incelenmesinde inklüzyon cisimlerine rast-

lanabilir. Aynı zamanda serum antikor titreleri yükselebilir.

Tedavisi semptomatiktir. %50 Kaopectate (kaolin-pektin) ve %50 diphenhydramine hydrochloride (Benadryl) içeren ağız gargarası oral semptomların azaltılmasında yardımcı olabilir. Visköz lidokainli (Xylocaine) ağız gargaraları da hastanın ağrısını ve rahatsızlığını giderebilir. Herpes virüs enfeksiyonlarında da acyclovir kullanılabilir. Fungal enfeksiyonlar da önemli bir problemdir. Kandida ve bazı durumlarda Aspergillus türleri,

kemoterapötik ajanlarla oral mukozanın dengesinin değişmesi sonucu patojen hale gelebilirler. Etkilenen immün mekanizmaya bağlı olarak, bu hastalarda ileride oral kavitede enfeksiyon oluşma riski vardır.

Tamı sürecinde funguslar için özel boyalar ve kültürler uygulanır. Özel boyalar genellikle sporları açığa çıkarır. Tedavi klinik belirtilere göre yapılır. Nystatin sıklıkla kullanılır, çünkü oral kavitenin fungal enfeksiyonlarının çoğu kandida kaynaklıdır. Ağır, ısrarlı ve rükerrent kandidiazis

vakalarında Ketoconazole (Nizoral) veya fluconazole (Difucan) kullanılabilir.

Kandida septisemisi veya diğer sistemik fungal enfeksiyonlarda amphotericin B tercih edilir. HIV pozitif olan ve uzun süre tedavi gören bazı hastalarda fluconazole'e dirençli kandida enfeksiyonları gözlenmiştir.

Dişsiz Hasta**Kemoterapiden Önce**

Eğer hastanın alt ve üst protezleri varsa bunlar uyum, stabilite ve oklüzyon yönünden ince-

lenmelidir. Uyumu kötü olan protezler travmaya neden olabilir, bunun sonucunda ise kanama ve enfeksiyon meydana gelebilir, eğer protezler uygun değilse düzeltilmeli ve oklüzyon sağlanmalıdır.


Kemoterapi Sırasında

Eğer hastalar kemoterapiden önce bir dişhekimi veya bir protez uzmanı tarafından düzenli olarak kontrol edilirse, kompli-

→ DT Sayfa 8

FDI Annual World Dental Congress
2-5 September 2010
Salvador da Bahia, Brazil

congress@fdiworldental.org
www.fdiworldental.org

fdi 
BRAZIL SALVADOR DA BAHIA 2010

← DT Sayfa 7

kasyon olasılığı azalır, bununla beraber eğer protez çevresinde ülserasyon, müköz membran deskuamasyonu ve mukozit meydana gelirse, özellikle daha iyi çiğneme ve beslenmeye ihtiyacı olan hastalar için zorluklar ortaya çıkar. Visköz lidocaine'in ağızda dolaştırılması ve yemekten birkaç dakika önce yutulması ve ayrıca baharatlı yemeklerden kaçınılması ile ağrı önenebilir.

Eğer kemoterapiden önce doku düzenleyici bir materyel kullanılmamışsa, kemoterapi sırasında uyumlu bir protez elde ederek, fonksiyonu ve iyi çiğneme dolayısıyla da iyi beslenmeyi sağlamak amacıyla doku düzenleyici kullanılmalıdır. Ağız hijyenin çok özenli bir şekilde sağlanması esastır. Kemoterapiden kaynaklanan oral stomatitin semptomatik tedavisi için ağız gargarası kullanılabilir. Mikrobiyal, fungal ve viral enfeksiyonlar, erken teşhis edilerek, hemen tedavi edilmelidir.

Kemoterapi Sonrasında

Kemoterapiden sonra dişsiz hastada mukozit, oral mukozada deskuamasyon, kanama ve en-

feksiyon ortaya çıkabilir. Ağır vakalarda, eğer protezler uyumlu değilse ve düzeltileniyorsa kullanılmamalıdır. Bu hastalar günde en az 1800 kalorilik yumuşak, blenderden geçirilmiş veya sıvı besinler almalıdır. Daha hafif vakalarda protezlere doku düzenleyici materyel ile geçici besleme yapılabilir, semptomların düzeltilmesinin ardından, uygun yeni protez yapılmalıdır.

Dişli Hasta

Kemoterapi Öncesinde

Baş ve boyun muayenesi sırasında ağız kavitesinin sert ve yumuşak dokularının incelenmesi ve tümörün boyutunun lokalizasyonunun ve dişlerle ilişkisinin belirlenmesi önemli olup, öncelikle dişlerin panoramik ve periapikal radyografiler ile incelenmesi gereklidir. Apseli veya ileri derecede alveolar kemik kaybı olan dişler kemoterapiden en az 10-14 gün önce çekilmelidir. Kalan bütün dişler dikkatle temizlenmeli ve cilalanmalıdır. Dişlere vitalite testi yapılmalıdır. Hareketli parsiyel protez taşıyan kısmi dişsiz hastaların protezleri uyum, stabilite ve kapanış yönünden incelenerek keskin kenar veya oral kavitede travma yaratacak herhangi bir unsur

kalmayacak şekilde düzeltilmelidir. Burada önemli olan hastanın bilinçlendirilmesidir, tedavinin oral kavite üzerindeki etkileri iyice anlatılmalı ve vurgulanmalıdır. Eğer hasta uzun süre ağız bakımını ihmal etmişse ve kötü bir ağız hijyeni varsa bu kötü alışkanlıklarını değiştirmesi kolay olmaz. Ancak hastanın cesaretlendirilmesi, olabilecek konusunda bilgilendirilmesi, ayrıca doku düzenli takip ve muayenesiyle oral kavitenin sert ve yumuşak dokuları daha sağlıklı hale gelebilir. Oral kavitede kemoterapötik ajanlar tarafından meydana gelen problemlerin çözümünde dikkatli bakım ve enfeksiyonsuz oral kavite esastır.

Kemoterapi Sırasında

Eğer kemoterapiden önce hastanın filmi çekilmiş, muayenesi, oral kavite ve dişlerin tedavisi yapılmışsa komplikasyonlar minimal düzeyde olacaktır. Ancak yine de hastalar daha önce anlatılan belirtilerin, semptomların ve komplikasyonların bazılarını veya tümünü gösterebilirler. Hayatı tehdit eden durumlarda kemoterapi durdurulmalı, azaltılmalı ya da değiştirilmelidir. Böyle bir durumda karşılaşıldığında diş hekimi veya pro-

tez uzmanı, cerrah, hematolog ve enfeksiyon hastalıkları kontrol ekibiyle yakın temasta olmalıdır. Trombosit sayısı < 25.000/mm³ olduğunda kanama kaçınılmazdır ve diş çekimi güvenli değildir. Trombosit sayısı 100.000 veya daha fazla ise uygulama genellikle güvenlidir. Beyaz kan hücrelerinin (lökositlerin) sayısı 2.000/mm³ ise belirgin bir enfeksiyon komplikasyonu riski vardır. Normal lökosit düzeyi, 5.000 veya daha fazla ise idealdir. Keskin kenarlı dişlerin, parsiyel protezlerin düzeltilmesi veya hiç kullanılmaması gibi çözümler uygulanarak travma yaratacak durumlar ortadan kaldırılmalıdır. Eğer cerrahi çekim kaçınılmaz ise, herhangi bir travmatik girişimden önce tam kan testlerinin yapılması zorunludur. Bazı durumlarda kemoterapiyi durdurmak ve hastanın bağışıklık mekanizmasını kuvvetlendirmek ve kanamayı önlemek amacıyla trombosit ve kan transfüzyonu yapmak gerekebilir.

Kemoterapi Sonrasında

Kemoterapi sonrasında da dikkatli ağız bakımı yapılması esastır. Kemoterapötik ajanlara bağlı olarak ortaya çıkan ağız belirtilerinin semptomatik tedavisi yapılabilir. Eğer kanama ve enfeksiyon meydana gelirse, daha önce anlatılan yöntem uygulanmalıdır. Düzenli muayene, profilaksi ve dişlerin cilalanması tavsiye edilmektedir.

Radyoterapi Uygulanan Hastada Ağız Ve Diş Bakımı

Radyoterapi, tek başına ya da cerrahi ve kemoterapi ile birlikte uygulandığında, baş-boyun kanserlerini tedavi etmekle birlikte, belirgin yan etkilerde meydana getirmektedir. Radyasyonun meydana getirdiği hasar ve değişiklikler, doğrudan doğruya radyasyonun tipine ve uygulanan total doza bağlıdır. Geçtiğimiz yıllarda bu konuyla ilgili belirgin ilerlemeler olsa da, hala çözülmemiş problemler vardır. Başlıca ilerlemeler radyasyon çürüklerinin ve osteoradyonekrozun önlenmesi konusunda olmuştur, diş hekimi hastaya baş-boyun kanseri tedavisi uygulayan ekibin bir parçası olup, radyoterapi gören hastanın ağız sağlığının değerlendirilmesinde ve korunmasında en önde gelen kişidir. Radyoterapi görece hastalarda radyasyon çürüklerini ve osteoradyonekroz önlemek amacıyla tüm dişler çekilmekteydi. Ancak her hastada total diş çekimi endikasyonu yoktur. Modern tekniklerle birçok hastada dişler korunabilmektedir ve korunmalıdır.

Radyoterapi

Radyoterapi vücut dışından veya direkt olarak dokuların içine yerleştirilen implantlar şeklinde uygulanabilir. Vücut dışı radyasyon ortovoltaj veya megavoltaj cihazları gibi birçok kaynak yardımıyla uygulanabilir, kobalt makinesi ve lineer hızlandırıcı bunlara örnek olarak verilebilir. İmplant şeklinde radyoterapide ise oral kavitede iridyum, sezyum uygulaması şeklindedir. İmplantlar genelde tek başına uygulanmazlar, total dozu lokalize olarak yönlendirmek amacıyla vücut dışı radyasyonla birlikte

kullanılırlar.

Oral kavitedeki yan etkiler, tek başına radyoterapide görülebildiği gibi cerrahi ile birlikte uygulandığında da görülebilir. Radyoterapi cerrahi ile birlikte uygulandığında total doz kısmen daha azdır, fakat yan etkiler yine de önemlidir.

Radyoterapinin Yan Etkileri

Yan etkiler radyoterapi uygulanırken görülenler ve radyoterapinin bitmesinden sonra görülenler olarak ayrılır. Radyoterapi sırasında oral kavitede görülen başlıca yan etkiler mukozit, tat kaybı, mukoza kalınlaşması ve kserostomidir. Radyoterapiden sonra mukozit düzelir, fakat diğer yan etkiler geçmez. Diğer problemler, yumuşak ve sert dokuların nekrozu, diş çürükleri ve trimustur.

Mukozit

Mukozit tedavinin 2. ve 3. haftasında ortaya çıkar, tedavinin sonuna doğru doruğa ulaşır ve tedavi bittikten sonra 2 hafta daha sürer. Mukozitin oral kavitedeki anormal gram negatif basıl iletimi nedeniyle oluştuğu ve bu anormal iletim önlenilirse, mukozitin fazla şiddetli olmayacağı öne sürülmüştür. Mukozit eritem ve ödem şeklinde başlar, daha sonra ülser dönüşür. Etkilenen mukoza, sıklıkla fibrinöz bir eksudayla kaplıdır. Radyoterapi sırasında akut oral kandidiazis de sıkça görülür, fibrinöz ek-suda ile ayırımını yapmak güç olabilir. Mukozitin tedavisi semptomatiktir. Visköz lidokain ve ağrı giderici tedaviler uygulanmaktadır. Yemeklerden bir dakika kadar önce ağız visköz lidokainle çalkalanması tahriş olan dokuların anestezisini sağlar ve hastanın yemek yemesine yardımcı olur. Bazı hastalar ise, visköz lidokain nedeniyle yanma duygusu hissedebilir ve kullanamazlar. Ağrı giderici tedaviler faydalıdır, bunlar yemekten en az 30 dakika önce uygulanmalıdır.

Tat Kaybı

Tat kaybı ya da hypogeusia genellikle radyoterapinin yarısında başlar. Mikrovilluslar, tat tomurcuklarının yüzeyi genellikle direkt olarak zarar görülür. Bu zarar, tükürükte azalma, tükürük kıvamında yoğunlaşma ve mukozitle birleşince, tat kaybı olarak ortaya çıkar. Tat duygusu kısmen veya tamamen yerine gelebilir, ancak bu esnada 6 ay veya daha uzun süre geçebilir. Bu problemin etkili bir çözümü yoktur.

Kserostomi (Ağız Kuruluğu)

Tükürüğün üretimi ve karakteri ile ilgili değişiklikler radyoterapide genellikle 3 hafta içinde ortaya çıkar. Müköz tükürük bezleri hasar görür ve bunun sonucunda tükürük yoğun kıvamlı ve yapışkan bir hal alır. Tükürük kıvamındaki değişikliklerin yanı sıra, tükürük bezlerinin etkilenmesiyle tükürük miktarında azalma meydana gelir. Radyasyon etkisiyle oluşan kserostomi çok belirgindir ve genellikle geriye dönüşsüzdür. Önce seröz sekresyon kaybı olur. Kalan tükürük musin tipindedir, çok yoğun kıvamlı ve yapışkandır. Bu

DENTAL HAYATTA KARIYER GELİŞİMİ EĞİTİM DİZİSİ

1:Diş Hekimleri için Muayenehane ve Klinik Genel Yönetim Eğitimi

Eğitim Kurumu: İstanbul Üniversitesi İşletme İktisadi Enstitüsü Araştırma ve Yardım Vakfı

Eğitmenler:

Prof. Dr. Gönen Dünder
Prof. Dr. İbrahim Pınar

Tarih: 10-11 Ekim

Eğitim Saatleri: 10:00-17:00 (her iki gün)

Yer: Herşey Mümkün Eğitim Salonları Fulya Mah. Prof. Dr. Bülent Tarcan Sok. Botek İşmerkezi No:10 Giriş Katı Gayrettepe

Eğitim Ücreti: 600 TL+ KDV

Ücrete Dahil Olanlar: 2 günlük eğitim+eğitim notları + tüm gün çay kahve kurabiye ikramları + öğle yemeği

2:Hasta Sürekliliğini Sağlamak için Doğru Davranış Modeli Oluşturma Eğitimleri

Eğitmen: Saadet Şen
Kişisel Gelişim-NLP Uzmanı ve Yaşam Koçu

•**Modül 1** Muayenehane İçi Etkili İletişim
Tarih: 15 Ekim

•**Modül 2** Kurum içi Hizmet Kalitesini Arttırmanın Yolları
Tarih: 16 Ekim

•**Modül 3** Zaman ve Enerjinin Etkin Yönetimi
Tarih:18 Ekim

Eğitim Saatleri: 10:00-17:00

Yer: Herşey Mümkün Eğitim Salonları Fulya Mah. Prof.Dr.Bülent Tarcan Sok. Botek İşmerkezi No:10 Giriş Katı Gayrettepe

Eğitim Ücreti: 260 TL+ KDV

Ücrete Dahil Olanlar: 1 günlük eğitim +eğitim notları + tüm gün çay kahve kurabiye ikramları + öğle yemeği



Gülümseyen Projeler
Sosyal Pazarlama ve Organizasyon

Detaylı Bilgi ve Kayıt için: Tel: 0212 240 73 56
info@gulumseyenprojeler.com • www.gulumseyenprojeler.com



← DT Sayfa 8

durum ağız ortamında belirgin bir değişikliğe yol açar. Hasta aşırı kuruluk, rahatsızlık ve besinleri yutmada güçlükten şikâyet eder. Yiyecekleri hafifçe ıslatmak veya sulandırmak çiğneme ve yutmayı kolaylaştıracaktır. Kserostominin tedavisi öncelikle semptomatiktir. Çeşitli yapay tükürük preparatları yardımcı olabilir. Yapay tükürük preparatlarının viskozitesi ve elektrolitleri tükürükle benzer özelliktedir. Pilocarpine en çok, bir miktar tükürük bezi fonksiyonu kalmış hastalarda faydalı olmaktadır, hiç tükürük bezi fonksiyonu olmayan hastalarda etkili olmamaktadır. En iyi sonuçlar günde üç veya dört kez 5 mg'lık dozaj uygulandığında elde edilmektedir. Fluor tedavisi, genellikle kalsiyum ve fosfat yönünden zengin solüsyonların mineralizasyon kapasitesini artırmak amacıyla uygulanmaktadır. Semptomları azaltmak amacıyla mukozayı kaplayan ve kayganlaştıran her türlü preparat kullanılabilir, ancak ne yazık ki pek çoğunun fazla bir faydası olmamaktadır. Sık sık su içmek de herhangi bir tedavi kadar yararlıdır, yatağın yanında bir püskürtücü bulunması kuru iklimlerde veya kışın ev ısıtılıp nem azaldığında, faydalı olacaktır.

Oral Flora Değişiklikleri

Tükürükteki değişikliklere bağlı olarak oral floranın dengesinde de değişiklikler ortaya çıkar ve bu durum çürükler için predispozan bir faktördür. Yapılan birçok çalışmada radyasyondan sonra, oral mikrobiyal florada karsinogenik mikroorganizma sayısında belirgin oranda artma ve non-karsinogenik mikroorganizma sayısında azalma görülmüştür. Streptococcus mutans, diş çürüklerinde en baskın mikroorganizma olarak karşımıza çıkmaktadır. Yapılan çalışmalarda hastaların Mikrobiyal plaklarında streptokok popülasyonu içinde S.mutans komponentinin arttığı bulunmuştur, öyle ki radyoterapiden önce %1.6 olan oran, radyoterapiden sonra %45.8'e çıkmaktadır. Aktinomiçesler, radyoterapiden sonra anlamlı olarak artmakta ve çürüğe neden olabilmektedirler. Çürükten daha önemsiz olmakla birlikte, fungal popülasyonda da belirgin bir artış göze çarpmaktadır. "Candida albicans" enfeksiyonları radyoterapi sırasında ve sonrasında sıklıkla görülerek, rahatsızlık, yutma güçlüğü gibi sorunlara neden olurlar. Akut formu eritemli, yanma hissi ile seyreden, yaygın, beyaz eksuda ile kaplı oral müköz membranlar şeklinde karşımıza çıkar. Genellikle mantarlar müköz membranlardan elde edilen kültürlerde kolaylıkla görülürler. C.albicans enfeksiyonlarının en sık görüldüğü bölgeler dudak köşeleri ve protezlerin altıdır. Tedavisinde antifungal ajanlar kullanılır.

Diş Çürükleri

Radyasyon belirgin şekilde diş gelişimini etkiler. Eğer kalsifikasyonun tamamlanmasından önce radyasyona maruz kalırsa diş germi tahrip olabilir. Gelişimin daha ileri dönemlerinde radyasyona maruz kalındığında

gelişim durabilecek şekilde, mine ile dentinde düzensizlikler ortaya çıkar. Diş çürüğüne karşı etkili olan mekanik ve kimyasal savunma sistemleri kserostomiden çok büyük ölçüde etkilenirler. Tükürük dişlerin mekanik olarak temizlenmesi için gereklidir. Seröz tükürük salgılanamayınca, dişler üzerine plak ve mikroorganizma birikimi meydana gelir. Radyoterapiden sonra Streptococcus mutans sayısı artar ve bu mikroorganizma çürük sürecinde başlıca bakteri olarak göze çarpar. Eğer hasta

doğru olarak korunmazsa, aşırı diş çürükleri tüm dişlerde ortaya çıkar. (Resim 4)

Radyasyon çürükleri her gün düzenli olarak kullanılan fluor ve iyi bir ağız hijyeni ile önlenir. Uzun süreli fluor kullanımı remineralizasyonu sağlayarak, dişleri sertleştirirken, diş hassasiyetini gidermede yardımcı olur. Yumuşak dokuların nekrozu kimyasal, mekanik veya mikrobiyal zararlara yol açabilir. Genellikle ülserasyon meydana gelecek hızla genişler ve yavaş iyileşir. Hasarın nedeni tespit

edilerek, düzeltilmelidir. Ağız kavitesinde yumuşak doku nekrozu alttaki kemiğin açığa çıkmasına ve başka sorunlar oluşmasına yol açabilir.

Yumuşak Doku Nekrozu

Yumuşak dokulardaki radyasyon hasarı mevcut kanlanmayı bozar, buna bağlı olarak dokunun hasara yanıt verebilme kapasitesi azalır. Damarsal hasar sonucu ekstrakapiller fibrosis, arteriol-kapiller intimal hyalinosis, Kapiller dallanmanın azalması, Ayrıca bölgesel küçük da-

marların azalması ve kalan kılcal damarlarda kompanse edici genişlemenin azalarak telenjektaziler meydana gelmesiyle Damar tıkanıklıkları görülür.

Kemik Nekrozu

Yoğunluğu nedeniyle kemik, yumuşak dokudan daha fazla radyasyon absorbe eder. Mandibulanın yoğunluğu maksilladan daha fazla olduğu için, daha fazla radyasyon absorbe eder, bu da mandibular osteonekrozun yüksek insidansının nedenini açıklamaktadır. DT

Her "FULPAKET" abonesine, kendi adına basılmış 10 ciltreçete ve 1 adet kaşe hediye

603 TL YERİNE
Bütün dergilere 1 yıllık abonelik
SADECE 385 TL

TELEFONLA ARAYARAK DA KAYIT OLABİLİRSİNİZ

Formu doldur, bankaya git veya internete girip havale yap, sonra faksla... Bütün bunlar size zahmetli geliyorsa arayın 0212 274 96 60'ı, telefonla kaydınızı yaptırın. Dergileriniz ve hediyeleriniz adresinize anında kargolansın, bir yıllık abonelik süreciniz hemen başlasın!

10.000 DİŞHEKİMİ VYG DERGİLERİ OKUYOR

Türkiye'de 10.000'den fazla dişhekimisi, dünyadaki bilimsel gelişmeleri ve mesleğine dair yenilikleri Vestiver Yayın Grubu dergilerinden takip ediyor.

VYG ABONESİ İSENİZ...

Hali hazırda VYG dergilerinden birine veya birkaçına abonesiniz ve bu kampanyadan yararlanmak istiyorsunuz. O halde yapmanız gereken 0212 274 96 60'ı aramak ve aboneliğinizi terfi (upgrade) ettirmek. Mevcut dergi alacaklarınız, "fulpaket" abone bedelinden düşülecek ve sadece geriye kalan meblağı ödeyeceksiniz.

VYG "FULPAKET"
ABONESİ OLUN

TÜRKİYE'NİN VE DÜNYANIN
EN KALİTELİ,
EN PRESTİJLİ 10 DERGİSİ
BİR YIL BOYUNCA ADRESİNİZE GELSİN

vestiver.vayin grubu

10 CİLT REÇETE

Günlük kullanmakta olduğunuz reçetelerinizi, sizin adınıza biz bastırıp hediye ediyoruz. Adınızı, adresinizi ve diploma tescil numaranızı taşıyan reçeteler, ilk dergi sayılarınızla birlikte kargo ile adresinize ulaştırılacaktır.

KAŞE

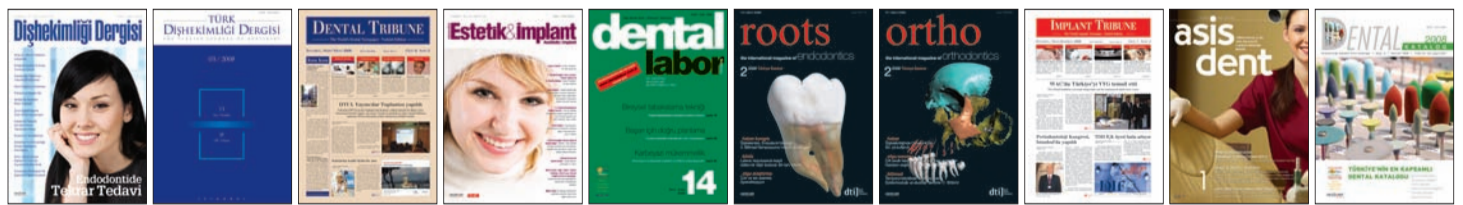Dişhekimlerinin vazgeçilmez otomatik kaşeler. Mutlaka elinizin altında kaşeniz daima mevcuttur, fakat "fazla kaşe göz çıkarmaz" diyerek bir tane de biz hediye ediyoruz.

AXESS KARTINIZA 6 TAKSİT

Ödemeyi Axess veya Axess özellikli bir kredi kartıyla (Wings vb.) yaptığımız taktirde, vade farksız 6 eşit taksite bölebilirsiniz. Diğer kredi kartlarınızla da ödeme yapabilir, abonelik bedelini yine vade farksız 3 eşit taksite bölebilirsiniz.

0212 Kamppanya hakkında bilgi almak için lütfen arayınız

274 96 60



Dişhekimliği Dergisi, Türk Dişhekimliği Dergisi, Asisident, Dental Katalog Vestiver Yayın Grubu'nun yayınladığıdır. Dental Tribune, İmplant Tribune, Roots, Ortho Dental Tribune International ve Oemus Media'nın yayınladığı olup, Türkiye basım lisansı VYG'na aittir. Dental Labor Verlag Neuer Merkur'un yayını olup, Türkiye basım lisansı VYG'na aittir. Estetik&İmplant Finlayson Media Communications'un yayını olup, Türkiye basım lisansı VYG'na aittir.

Vestiver Yayın Grubu,

Türkiye'nin ve dünyanın en kaliteli, en prestijli dergileriyle 20 yıldır dişhekimlerimizin hizmetinde.

vestiver
YAYIN GRUBU

FMC

dti
Dental
Tribune
International

axess
OEMUS MEDIA AG

VERLAG NEUER MERKUR