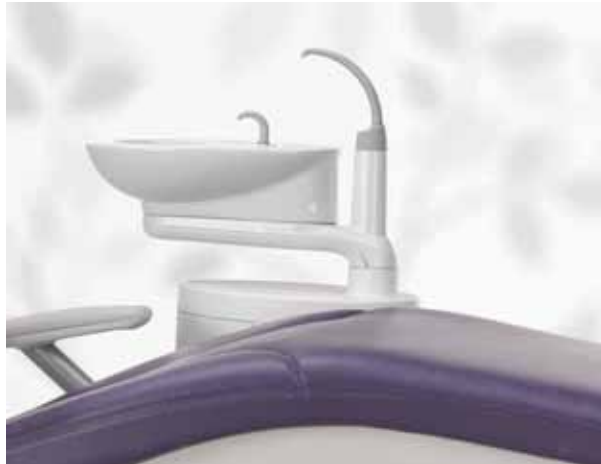

today

60 AMIC Dental **Número 2** México DF, 13 - 17 de noviembre de 2013

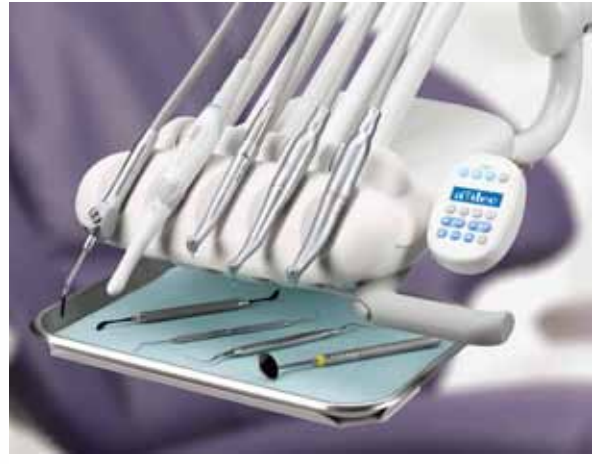Noticias oficiales para visitantes y expositores



Escupidera que rota $\pm 90^\circ$



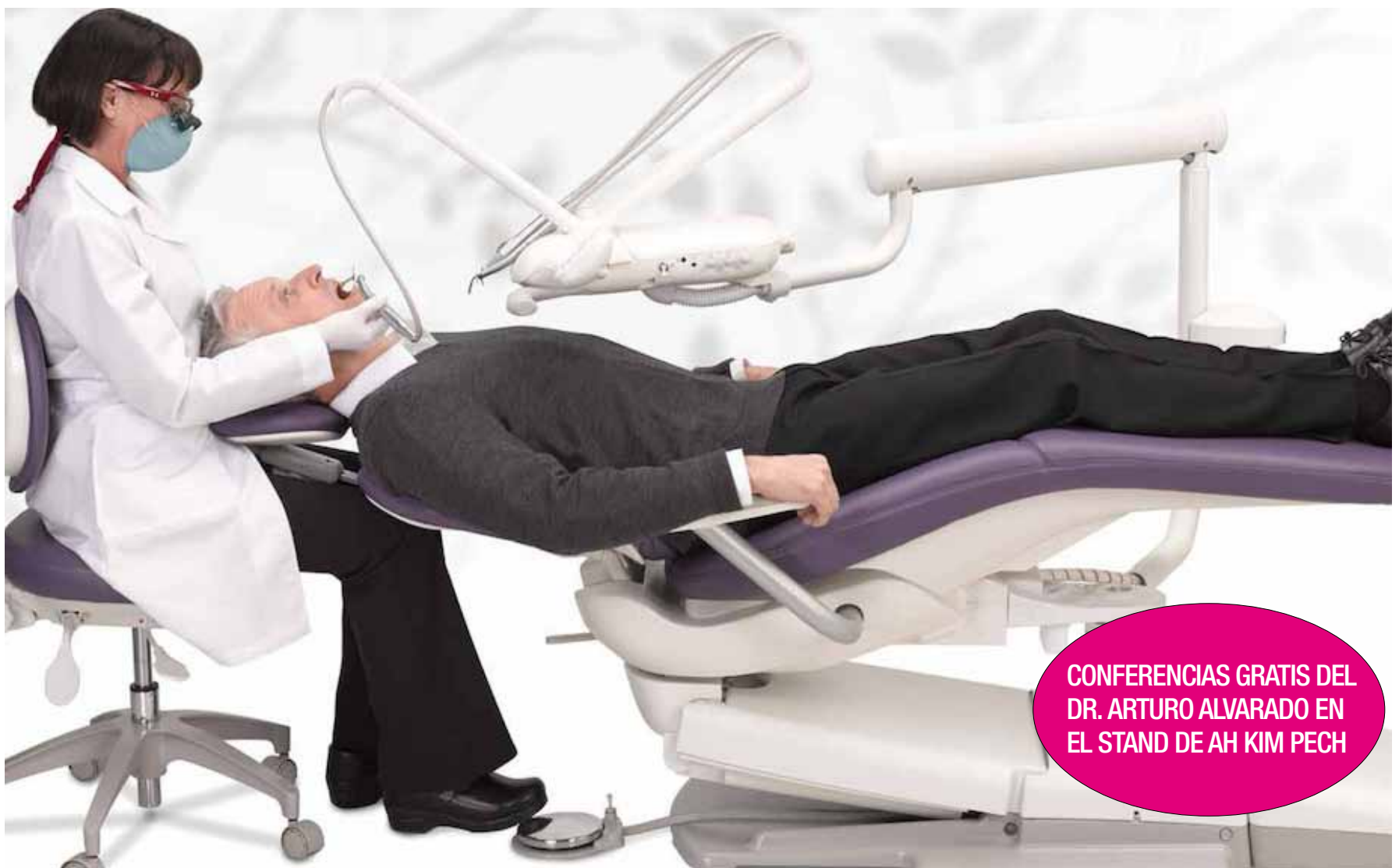Acceso desde cualquier ángulo



Módulo y bandeja para instrumental

Una unidad excepcional

A-dec 400: máxima productividad, ergonomía y comodidad



CONFERENCIAS GRATIS DEL
DR. ARTURO ALVARADO EN
EL STAND DE AH KIM PECH

ODONTOLOGIA EMOCIONAL - SEGUNDO DE TRES ARTICULOS

Aprenda a escuchar a sus pacientes

La unidad dental que necesita

La nueva unidad dental A-dec 400, que está ya disponible en todo el mundo, le ofrece la máxima versatilidad, productividad y comodidad

El unidad ofrece un acceso sin restricciones a todo el equipo dental gracias a su configuración ambidextra, que permite mover todos los módulos y accesorios a derecha o izquierda alrededor del sillón mediante el sistema Radius, el eje donde se acoplan todos los módulos.

Para mejorar el acceso al paciente, la unidad A-dec 400 optimiza la ergonomía del sillón con un respaldo estilizado y un perfecto posicionamiento de los controles y componentes auxiliares, que evita desplazamientos innecesarios.

“Maximizamos la productividad del profesional, sin sacrificar la comodidad del paciente”, explica Tom McCleskey, jefe de proyectos de la compañía. “La unidad A-dec 400 ofrece una estética excepcional con características adicionales únicas que hacen que sea una gran inversión”.

La configuración del nuevo A-dec 400 permite colocar las bandejas y los módulos de apoyo laterales tanto en la parte frontal como posterior del sillón. Así, se pueden montar

la luz, el control, la escupidera y el brazo asistente en el sistema Radius, que rota alrededor del sillón según se necesite. El montaje frontal ofrece igualmente una gran flexibilidad cuando el espacio es limitado y proporciona una excelente ergonomía para quienes prefieren trabajar desde un ángulo lateral.

Además de las diferentes posiciones de montaje, se pueden elegir tres tipos de lámparas dentales A-dec y especificar los elementos auxiliares que se quieren instalados de fábrica e integrados en el control de mando.

La estructura de la unidad excede los estándares de resistencia de la industria, diseñada para soportar un peso máximo del paciente de 400 libras. Y el nuevo diseño del reposabrazos le da a los pacientes un punto de apoyo especialmente robusto y seguro.

La A-dec 400 ofrece modelos de elegante tapicería sin costuras y en felpa cosida. La amplia gama de colores especiales de A-dec es uno de los elementos distintivos del diseño sólido y estético de la unidad A-dec 400.

El sillón ofrece una amplia serie de módulos para crear el sistema más eficiente posible para usted, el paciente y el equipo dental. Entre estos equipos opcionales están cuatro sistemas de bandejas ergonómicas para pie-

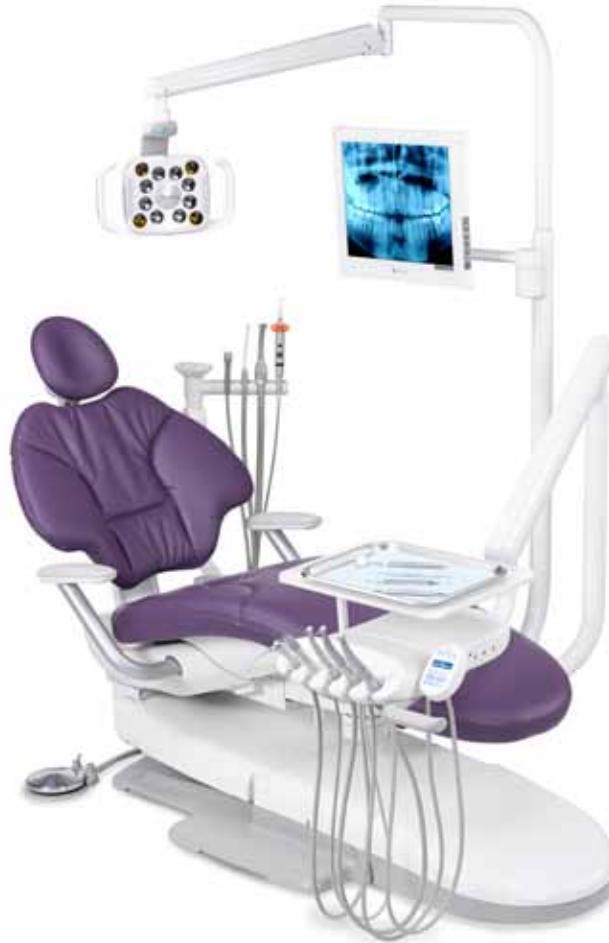zas de mano y accesorios, montados en el sistema Radius o en el gabinete; lámpara LED o halógena que le permite una intensidad de luz equilibrada y un patrón de iluminación uniforme sin sombras. La bandeja para el instrumental del asistente por su parte viene con brazo largo o corto y control táctil.

El monitor viene en un brazo doble con todas las conexiones listas o en montaje lateral. Ambas opciones ofrecen múltiples ángulos de visión para que el paciente pueda ver cómodamente el monitor, tanto sentado como acostado. La escupidera está hecha de porcelana vidriada resistente a las manchas y rota $\pm 90^\circ$ para darle mejor acceso del paciente y las funciones de llenado de vaso y el tazón de enjuague se pueden programar en el panel de control.

En resumen, un sillón de lujo con la tecnología más avanzada, a un precio más que razonable ■

Recursos

• A-dec: a-dec.com



32^o

CIOSP

Congreso Internacional de Odontología de São Paulo

São Paulo

Brasil

NOS vemos allá!

De 30 de Enero a 02 de Febrero de 2014

www.ciosp.com.br

secretaria.decofe@apcdcentral.com.br

32nd CIOSP - São Paulo International Dental Meeting
From **January 30** to **February 02, 2014**
At the Expo Center Norte - São Paulo/SP - Brazil



Aprenda a escuchar a sus pacientes

Segundo de una serie de tres artículos

Por Helga Mediavilla Ibáñez¹ y Mario Utrilla Trinidad²

Este es el segundo artículo de una serie sobre Odontología emocional que se publican en «Today» con objeto de ayudarle a controlar aspectos claves de su clínica. El siguiente artículo aparecerá en la próxima edición de «Today», el periódico de ferias de Dental Tribune a nivel mundial.

En una clínica dental a la que acudí para capacitar al equipo de trabajo en técnicas de comunicación y para prevenir el estrés, me llamó la atención durante el proceso de consultoría y evaluación el caso de un paciente que venía desde Italia exclusivamente para que le atendiera un odontólogo de la clínica dental en España, después de un periplo por diferentes consultas en su país. No podía quedarme sin conocer el motivo por el cual este paciente acudía desde tan lejos a visitar esta clínica.

Le pregunte: «¿Por qué quiere que le atienda este dentista?». Yo esperaba que me contestara: «Porque es el mejor», «porque es más económico», «porque es de mi sociedad médica», «porque es amigo» o «porque me lo han recomendado».

Su respuesta fue: «Porque me escucha».

Conozco la importancia de escuchar durante la comunicación debido a mi actividad profesional como psicoterapeuta, formadora en comunicación y consultoría. De su importancia en el establecimiento de una buena relación con el paciente (*rapport*), para crear confianza y fidelizar pacientes. Y tras 17 años de ejercicio profesional trabajando en el bienestar de personas y profesionales, buscando la clave para establecer relaciones cordiales, me contestan que lo más importante es «que me escucha».

La escucha es una herramienta tan importante o más que la capacidad técnica, que los conocimientos académicos. Las personas que saben escuchar tienen más éxito en su vida laboral y profesional.

Es muy probable que el paciente que ha sido escuchado tenga un mejor proceso terapéutico, un mejor postoperatorio, una mejor percepción del entorno de clínica y del odontólogo. El paciente que se sabe escuchado disculpará más posibles errores o problemas que vayan surgiendo, ta-

les como una cita mal dada, retrasos en la sala de espera, etc.

Se aprende a escuchar, no todo el mundo sabe hacerlo. Sabemos que no es lo mismo oír que escuchar. Yo enseño a escuchar. La escucha representa un esfuerzo

físico y mental para captar la totalidad del mensaje. Debemos tener atención y concentración, centrar toda nuestra energía en las palabras e ideas del comunicado, entender el mensaje y demostrarle a nuestro interlocutor que se siente bien interpretado.

Escuchando demostramos interés por nuestro paciente, mostramos respeto y comprensión, reducimos los malentendidos y los conflictos y nos ganamos su confianza.

Consejos para escuchar a los pacientes

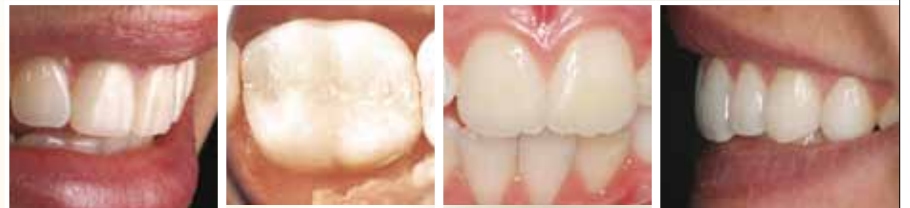Si queremos que nuestro paciente o interlocutor se sienta escuchado tenemos que:

1. Mirarle a los ojos cuando le hablamos
2. Mostrar interés hacia quien se dirige a nosotros
3. No mirar el reloj o el teléfono mientras le hablan

4. Asentir con la cabeza
5. Dar a los demás la oportunidad de hablar
6. Evitar distraer a la persona que está hablando
7. No corregir los errores de quien habla
8. No terminar las frases de los demás por ellos
9. No interrumpir cuando el paciente está hablando
10. Expresar coherencia entre lo que dice verbalmente y lo que expresa de forma no verbal
11. Dar al orador tiempo después de hablar
12. Expresar su aprecio de manera inmediata
13. Sincronizar físicamente con el paciente. Espejar con sus gestos y postura
14. Repetir al paciente algunas de las cosas que le ha dicho en ese mismo momento
15. Preguntarle por algo que le contó hace mucho tiempo



Restauraciones naturales



Amelogen Plus
Dr. Rafael Calixto

Vit-I-escence
Dr. Jaimeé Morgan

Amelogen Plus
Dr. Fabio Sene

Vit-I-escence
Dr. Altamiro Flavio

Vit-I-escence®

amelogen® plus



Visite el stand de Vamasa y compruebe nuestra oferta especial.

Booth # 341,343, 345, 347, 436, 554, 604.



ULTRADENT
PRODUCTS, INC.
Mejorando la Salud Oral Mundialmente

ultradent.com/la



1. Fundadora y Directora de Psicodent, es Psicóloga Clínica y Consultora en Odontología con Acreditación europea EuroPsy-EFPA.

Contacto: helgamedivilla@psicodent.org



2. Odontólogo con MBA en Gestión Sanitaria, Director del Máster en Gestión y Dirección de Clínicas Dentales, Director Académico de PsicoDent.

Contacto: marioutrillatrinidad@hotmail.com

Los avanzados programas de Planmeca

La compañía Planmeca cuenta con una avanzada gama de programas de software y servicios para su amplia línea de tomógrafos computarizados de haz cónico, como el reconocido ProMax® 3D Max.

Dos de los más sobresalientes son el software ProFace y el servicio ProModel, mediante el cual dentistas y técnicos de la empresa crean conjuntamente modelos físicos de estructuras craneofaciales.

Software ProFace

Planmeca ProFace™ es una opción única de fotografía facial en 3D disponible para la lí-

nea de tomógrafos ProMax® 3D. Este programa captura una fotografía facial realista en 3D, además de la radiografía maxilofacial.

Combinada con la imagen CBCT del paciente, la fotografía 3D es un elemento valioso para la planificación preoperatoria y el seguimiento del tratamiento. ProFace está diseñado para completar la plataforma ProMax®, que



Módulo tridimensional de cráneo realizado con el software de ProModel.

utiliza la reconocida tecnología SCARA y ofrece imágenes claras en 3D con una dosis de radiación limitada.

Servicio ProModel

ProModel™ es un servicio exclusivo de Plan-

meca para crear tanto un modelo físico como los implantes necesarios para cada caso, que son diseñados específicamente para las más exigentes cirugías maxilofaciales.

El modelo físico ProModel se crea directamente a partir del volumen 3D adquirido con el tomógrafo ProMax®. Mediante la reproducción de la anatomía del paciente en tamaño real, el servicio ProModel permite realizar una planificación preoperatoria optimizada y, de este modo, una cirugía rápida y precisa. El implante, único y específico para cada paciente, es diseñado por diseñadores de implantes profesionales en colaboración con el cirujano.

El implante resultante, que se adapta perfectamente a la situación clínica, es fácil de instalar y mejora el resultado estético. El servicio ProModel de Planmeca agrega un valor excepcional al proceso de tratamiento integrado, como se aprecia en los siguientes ejemplos.

Fibrosarcoma de bajo grado

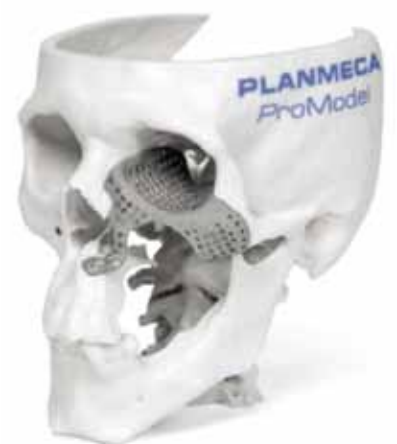El paciente recibió un diagnóstico de fibrosarcoma de bajo grado en el lado izquierdo de la cara. El implante se diseñó según las instrucciones del cirujano mediante un modelo 3D virtual de la anatomía del paciente. Tras la resección quirúrgica del tumor, la reconstrucción de la parte extra-craneal se realizó utilizando un implante "onlay" combinado de órbita-cigoma.



Modelo físico de un fibrosarcoma de bajo grado realizado con el servicio ProModel.

Bala en la mandíbula derecha

Trauma ocasionado por bala en la mandíbula derecha. El primer paso del tratamiento fue una operación ortognática para la reconstrucción de la oclusión, después de lo cual se diseñó un implante individual para recuperar la simetría. El implante se diseñó con la forma de un estuche y se rellenó con vidrio bioactivo y hueso del paciente.



Modelo físico de bala en la mandíbula derecha diseñado y fabricado con ProModel.

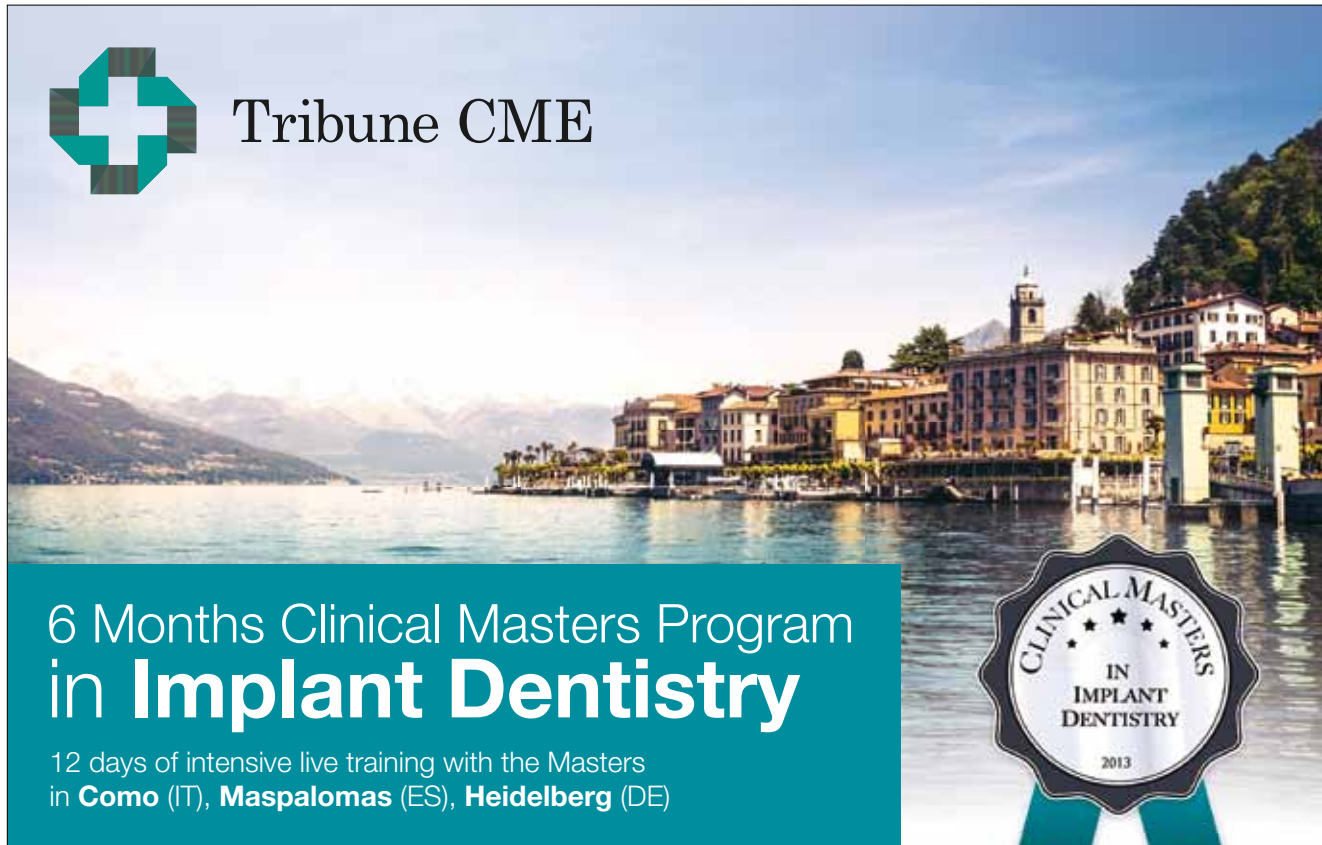Si desea más información, visite el stand # 507.

Recursos

• Planmeca: www.planmeca.com



Tribune CME



6 Months Clinical Masters Program in Implant Dentistry

12 days of intensive live training with the Masters in **Como (IT)**, **Maspalomas (ES)**, **Heidelberg (DE)**



Live surgery and hands-on with the masters in their own institutes plus online mentoring and on-demand learning at your own pace and location.

Learn from the Masters of Implant Dentistry:



Dr. Tiziano Testori



Dr. Hoen-Lay Wang



Dr. Scott D. Ganz



Dr. Jose Navarro



Dr. Philippe Russe



Dr. Stavros Pelekanos



Dr. Marius Steigmann

Registration information:

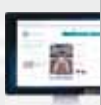12 days of live training with the Masters in Como, Heidelberg, Maspalomas + self study

Details and dates on www.TribuneCME.com

Curriculum fee: € 11,900 contact us at tel.: +49-341-48474-302 / email: request@tribunecme
(€ 900 when registering, € 3,500 prior to the first session, € 3,500 prior to the second session, € 4,000 prior to the last session)

Collaborate on your cases

and access hours of premium video training and live webinars



University of the Pacific

you will receive a certificate from the University of the Pacific



Latest iPad with courses

all early birds receive an iPad preloaded with premium dental courses



100 ADA CERP C.E. CREDITS

ADA CERP® Continuing Educator Recognition Program

Tribune America LLC is the ADA CERP provider. ADA CERP is a service of the American Dental Association to assist dental professionals in identifying quality providers of continuing dental education. ADA CERP does not approve or endorse individual courses or instructors, nor does it imply acceptance of credit hours by boards of dentistry.

AMBAR

empresas & productos

Elevada resistencia adhesiva
y longevidad clínica

¿Por qué usar Ambar?

Porque tiene MDP: Potencial de adhesión química y mecánica

Longevidad de adhesión al **esmalte** y **dentina**

Menor índice de sensibilidad **post operatoria**

Menor nano y micro infiltración marginal

Ausencia de **pigmentación** marginal

Ausencia de **caries secundaria**

Mayor integridad marginal

Menor evaporación

Con **solvente** a base de **etanol**

CON
MDP

CON
NANOPARTICULAS

Primer+ Bond en el mismo frasco



“ Ambar resultó en una capa híbrida, completamente rellena por el adhesivo. ”

DR. JORGE PERDIGÃO:
Universidade de Minnesota - EUA

“ Los resultados clínicos y de laboratorio obtenidos con Ambar muestran que, realmente ese adhesivo es un material de excelente calidad. ”

DR. ALESSANDRO LOGUERCIO:
Universidade Estadual de Ponta Grossa - Brasil

94,1%

de las restauraciones con Ambar, después de 18 meses, mantuvieron estables y sin necesidad de reparación.

Reis A, Wambier L, Malaquias T, Wambier DS, Loguercio AD. Effects of Warm Air Drying on Water Sorption, Solubility, and Adhesive Strength of Simplified Etch-and-Rinse Adhesives. J Adhes Dent. 2013 Feb;15(1):41-6.

Primera intervención maxilofacial del mundo transmitida con Google Glass

Las gafas inteligentes de Google, con las que se puede tomar fotos, grabar videos y navegar por internet, permiten por primera vez la transmisión de una operación dental en tiempo real.

Tres odontólogos del Hospital de Molina, en la localidad de Segura en Murcia (España), participaron el pasado sábado 26 de octubre en una intervención histórica que es parte de una clase magistral, la cual fue transmitida en directo mediante las nuevas gafas de Google.

La intervención, realizada por los doctores Pedro Peña Martínez, Juan Francisco Piqueras Gómez y Alejandro López Gómez, es parte del Curso de Diagnóstico y Tratamiento basado en Imágenes Tridi-

mensionales y Cirugía guiada en directo, organizado por la Clínica Dental del Hospital de Molina, al que asistieron odontólogos procedentes de toda España.

Se trata de una Máster Class con la que la Clínica Dental del Hospital de Molina imparte formación a odontólogos de todo el país, que ha marcado un hito a nivel internacional al utilizar Google Glass para transmitir íntegramente en directo una intervención maxilofacial.

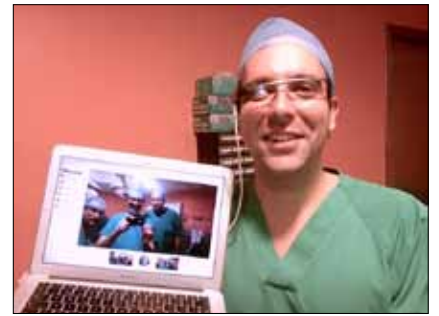La intervención se le realizó a un paciente de 70 años, edéntulo total en el maxilar superior, con una técnica de implantología guiada por computadora de la que el Dr. Pedro Peña es pionero en España.

Este sistema de cirugía guiada permite planificar el

caso mediante un software informático, que graba esta información en el plan del tratamiento del paciente. Posteriormente, se realiza un modelo tridimensional del maxilar superior del paciente que indica la posición en la que se van a colocar los implantes. Paralelamente, se fabrica una guía quirúrgica que se utiliza en el momento de la colocación de los implantes. El paciente, en una hora, tiene una prótesis atomillada sobre implantes.

Las ventajas de este sistema son un diagnóstico preciso, información fidedigna sobre la calidad del hueso, predictibilidad del tratamiento, reducción del tiempo de cirugía al evitar la necesidad de incisiones y exposición ósea y disminución del tiempo de recuperación.

La uso de Google Glass en esta operación añade un valor adicional ya que, además de su función como cámara, las gafas permiten la comunicación directa entre el cirujano y la audiencia. Así, los odontólogos asistentes a la Máster Class pueden ver la operación en tiempo real,



El Dr. Alejandro López con las gafas Google Glass.

interactuar y resolver dudas o aportar información. El avance tecnológico de la Máster Class en el Hospital de Molina ha sido posible gracias a la colaboración de Droiders, empresa española responsable del desarrollo de aplicaciones para Google Glass, que ha conseguido transmitir desde este dispositivo a amplios auditorios.


La primera intervención maxilofacial transmitida a nivel mundial a través de Google Glass es una muestra más de la apuesta del Hospital de Molina por impartir una formación de calidad a los profesionales, integrando las tecnologías más avanzadas.

La Editorial Ripano, que colabora asiduamente con los doctores Alejandro López y Juan Francisco Piqueras, difundió el evento y estuvo presente en el lugar con un amplio catálogo de sus libros.

La intervención ha obtenido una gran difusión en los medios de comunicación nacionales e internacionales, que han informado sobre esta novedosa tecnología que abre nuevas puertas para la educación profesional en la odontología. ■

Recursos

- Hospital de Molina: www.hospitaldemolina.com



ADA 2014

AMERICA'S DENTAL MEETING

9-14 de octubre del 2014 | San Antonio, Texas, EUA

Educación: 9-12 de octubre
Exposición: 9-11 de octubre



Educación

Participe en los cursos de educación continua que quepan dentro de su horario y presupuesto



Exposición

Investigue y compre productos dentales y servicios en precios de descuento



Conexiones

Socialice con colegas de todo el mundo

today

Publicado por Dental Tribune International

Director General

Javier Martínez de Pisón
j.depison@dental-tribune.com
Miami, Estados Unidos -Tel.: +1-305 655-8951

Directora de Marketing y Ventas

Jan Agostaro - j.agostaro@dental-tribune.com

Diseñador Gráfico Javier Moreno

j.moreno@dental-tribune.com

DT International

Licensing by Dental Tribune International

Group Editor: Daniel Zimmermann
newsroom@dental-tribune.com
+49 341 48 474 107

Clinical Editor Magda Wojtkiewicz
Online Editor Yvonne Bachmann
Claudia Duschek
Copy Editors Sabrina Raaff
Hans Motschmann

Publisher/President/CEO Torsten Oemus
Director of Finance Dan Wunderlich
Business Development Claudia Duschek

Media Sales Managers
Matthias Diessner (Key Accounts)
Jan Agostaro (International)
Melissa Brown (International)
Peter Witteczek (Asia Pacific)
Maria Kaiser (USA)
Weridiana Mageswki (Latin America)
Hélène Carpentier (Europe)

Marketing & Sales Services Esther Wodarski
Nicole Andrä
Accounting Karen Hamatschek / Anja Maywald
Executive Producer Gernot Meyer

Holbeinstr. 29, 04229 Leipzig, Germany
Tel.: +49 341 4 84 74 302 | Fax: +49 341 4 84 74 173
www.dental-tribune.com | info@dental-tribune.com

www.dental-tribune.com

ADA American Dental Association®
America's leading advocate for oral health

Para aprender más, visite ADA.org/meeting.

Sólo un contra-ángulo de 45° le da el acceso que necesita

W&H presenta el primer contra-ángulo de 45 grados, un instrumento que combina las ventajas de las piezas de mano y los contra-ángulos y permite mejor acceso y visión de la zona de tratamiento.

El acceso a los molares resulta considerablemente más sencillo con una apertura bucal menor. Su innovador diseño, así como su extraordinaria funcionalidad han asombrado a los profesionales. La sociedad para el fomento del sector dental (GFDI) y la Asociación Odontológica Alemana (VDDI) incluyeron el contra-ángulo de 45° en sus listas de productos relevantes.

El Dr. Mario Kirste, especialista en cirugía oral e im-

plantología alemán que utiliza desde hace tiempo el nuevo contra-ángulo, ofrece el siguiente comentario:

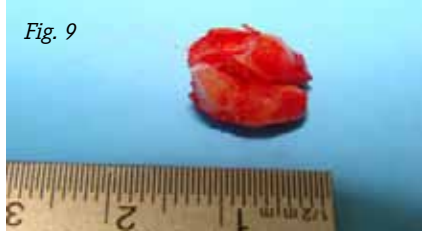“Uso esta maravillosa pieza de tecnología desde hace más de cuatro meses. Es un instrumento que le gusta tanto a quienes prefieren los contra-ángulos como a los que optan por las piezas de mano. Utilizar un ángulo de 45° ofrece múltiples ventajas.

“El contra-ángulo de 45° se adapta muy bien a

la mano. Es fácil darse cuenta de que el cabezal de trabajo sigue el ángulo del dedo índice, por lo que el movimiento deseado sólo se desplaza unos centímetros en paralelo a la punta (Fig. 1).

“Los cirujanos orales se percatarán de inmediato de que permite trabajar de manera muy específica. En especial en la extracción de las muelas del juicio (Fig. 2), no es necesaria una gran abducción de las partes blandas en la zona del carrillo (Fig. 3).

“El diseño del cabezal de la pieza de mano, combinado con los suaves giros durante la preparación, permite trabajar de forma rápida y segura en la zona molar posterior. Para trabajos rápidos puede alcanzar una velocidad de más de 100.000 rpm. Una refrigeración absolutamente profesional y un pequeño cabezal resuelven cualquier duda sobre los efectos



térmicos o el trabajo con buena visibilidad.

“Además, el nuevo diseño de los rodamientos del cabezal de la pieza de mano garantiza el funcionamiento silencioso de la fresa. Y a la hora de separar el diente o la raíz (Figs. 4-9), demuestra un impresionante corte sin efectos de impacto”

Recursos

• W&H: www.wh.com

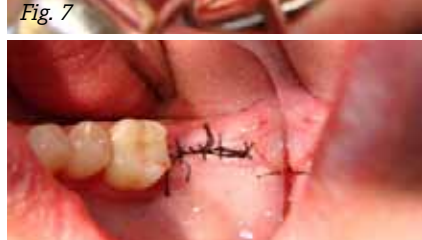
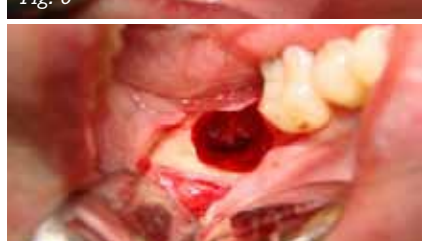
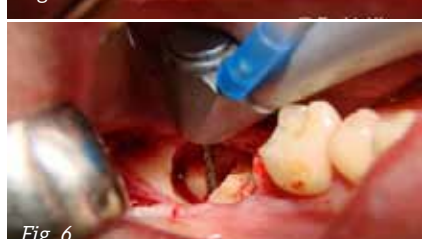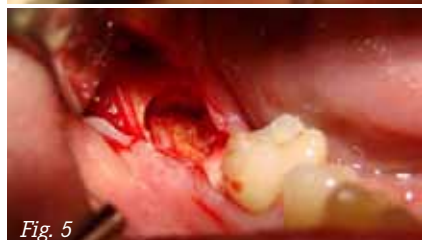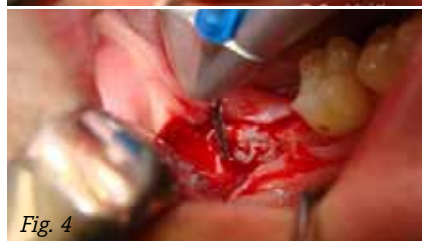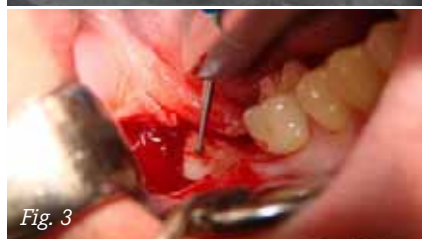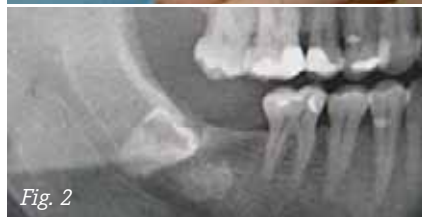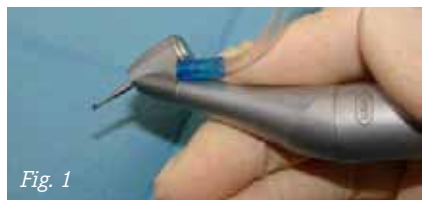Fig. 8 © Dr. M. Kirste

LED's be independent

PEOPLE HAVE PRIORITY



Pieza de mano con luz LED autogenerada. No necesita fuente de poder o conexión especial en su unidad. El generador integrado proporciona luz blanca de calidad diurna. Turbina de spray triple. Contra ángulo multiplicador con luz LED autogenerada. No necesita fuente de poder o conexión especial en su unidad. El generador integrado proporciona luz blanca de calidad diurna. Contra ángulo de spray triple para fresas de alta.

wh.com



alegra led+

Restauración estética de lesiones cavitarias con CIVAVR (2)

Por Leonardo J. Uribe Echevarría¹, Ismael A. Rodríguez², Andrea Uribe Echevarría³, Carlos Rozas⁴ y Jorge Uribe Echevarría⁵

Caso clínico

En el siguiente caso clínico se sustituyó con EQUIA Fil una amalgama fracasada por percolación marginal y caries secundaria en una cavidad de Clase I, en una lesión I.4, con riesgo de caries elevado, riesgo oclusal moderado y riesgo pulpar alto (el paciente manifestó hipersensibilidad al frío).

La preparación cavitaria cuando se eliminó la amalgama era de gran amplitud y no estaba expuesta a estrés oclusal. Se aplicó el siguiente procedimiento (Figuras 1 a 28):

a) Detección de caries superficial con cámara de fluorescencia y radiovisografía

Su empleo la cámara intraoral de fluorescencia LED-Azul «Vista Proof Plug & Go» (Dürr Dental), un sistema para la detección de caries en las superficies oclusales con una longitud de onda de 405nm y una resolución de 470.000 pixels. El sistema detecta caries a través de una escala cromática y numérica que evalúa la enfermedad en las superficies dentales para la técnica de invasión mínima. El diagnóstico se fundamenta en la autofluorescencia del esmalte y en la fluorescencia de las porfirinas bacterianas asociadas con la caries y el biofilm.

b) Selección del color de la restauración

Se utilizó para el registro y selección del color la lámpara Rite-Lite (AdDent Incorporated) de 6 LED con una emisión de 5000°K. EQUIA Fil se presenta en cinco colores VITA A2, A3, A3.5, B1, B2, B3 y C4. El color se registra con la guía de colores que se posiciona iluminada por la Rite-Lite en el tercio medio bucal del elemento dentario.

c) Detección del riesgo oclusal

Los contactos de oclusión habituales deben detectarse en posición de máxima intercuspidad, retrusión, protrusión y lateralidad. El registro del movimiento de la deglución es de gran importancia porque es el único momento del ciclo masticatorio donde los dientes entran en contacto diente con diente y es el que fija el instante de ruptura de las estructuras dentarias. El riesgo oclusal se puede clasificar en nulo, moderado y elevado.

d) Eliminación de la amalgama con invasión mínima

Se utilizó una fresa Cavity Preparation Kit, Great White (SS White, USA), que genera mínima pérdida de estructura del diente a diferencia de la que ocasionaba la extensión preventiva o profiláctica.

e) Detección de caries intracavitaria y eliminación de tejido cariado

Se utilizó la cámara Vista Proof Plug & Go con método FACE de fluorescencia, que detecta productos metabólicos de las bacterias que se encuentran en la dentina cariada. Cuando la dentina cariada se ilumina con luz LED de longitud de onda de 405nm, las bacterias se aprecian en una fluorescencia roja, lo cual indica las áreas infectadas que deben ser eliminadas. El tejido sano, que se visualiza en verde o en azul fluorescente, no se debe tocar.

La eliminación del tejido cariado se efectuó a baja velocidad (\pm 5000 rpm) con fresa Smart Bur II Round 018 (SS White, USA), fabricada de polímero de vidrio reforzado.

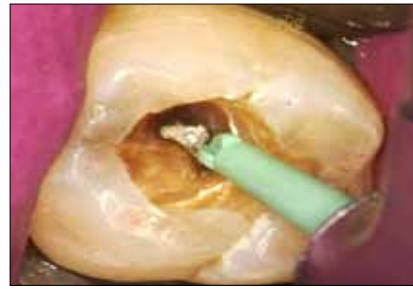

Figura 10. Eliminación del tejido cariado a baja velocidad con fresa Smart Bur II Round RA#6 (SS White).

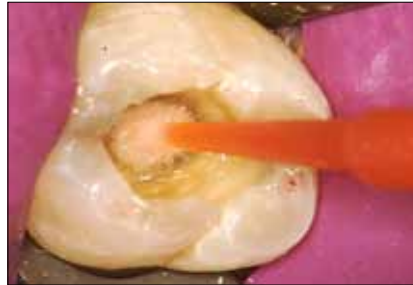

Figura 12. Aplicación de NaClO al 5.25% por frotado con "microbrush" por 45 segs, lavado con agua presurizada por 5 segs y secado con aire deshumidificado por 5 segs.



Figura 14. Estuche de EQUIA Fil (GC Corporation) en cápsulas pre-dosificadas con colores VITA A1, A2, A3, B1, B2, C3.

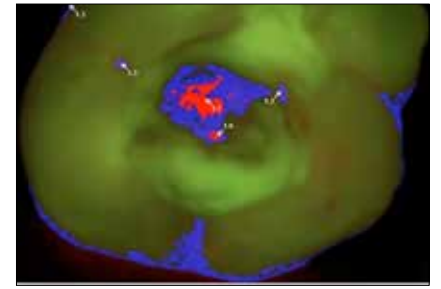


Figura 11. Segunda detección de biofilm, donde se observa una notable disminución de los colores azul y rojo que indican desmineralización y bacterias activas.

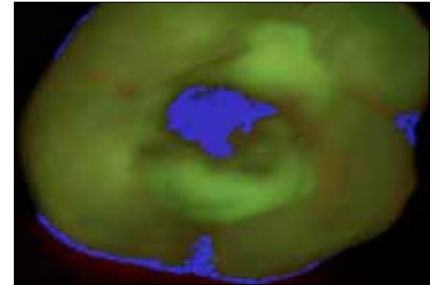


Figura 13. En la tercera detección de biofilm se advierte la presencia de color azul y la ausencia de color rojo, que indica bacterias cariogénicas activas.



Figura 15. Cápsula de EQUIA Fil, EQUIA Coat y Cavity Conditioner con su dispensador y «microbrush».



Figura 15. Cápsula de EQUIA Fil, EQUIA Coat y Cavity Conditioner con su dispensador y «microbrush».



1. Especialista en Prótesis Fija e Implantes. Facultad de Odontología, Universidad Nacional de Córdoba, Argentina.
 2. Profesor de Histología y Embriología. Facultad de Odontología, Universidad Nacional de Córdoba, Argentina.
 3. Doctora en Odontología. Facultad de Odontología, Universidad Nacional de Córdoba, Argentina. Ex Becaria en Estética del Instituto de Odonto-Gnato-Stomatología. Università Degli Studi Di Firenze. Italia.
 4. Profesor de Operatoria Dental. Facultad de Odontología, Universidad Nacional de Córdoba, Argentina.
 5. Profesor Titular, Plenario y Emérito. Operatoria Dental. Facultad de Odontología, Universidad Nacional de Córdoba, Argentina.
- Contacto: jorgeuribe@ciudad.com.ar

2 0 1 3

GREATER
NY
DENTAL MEETING
BIENVENIDOS
LA EXPOSICIÓN/CONGRESO DENTAL
MÁS GRANDE DE LOS
ESTADOS UNIDOS
Sesión Anual 83



FECHA DEL CONGRESO:
Viernes, Noviembre 29 -
Miércoles, Diciembre 4

Inscripción Gratis

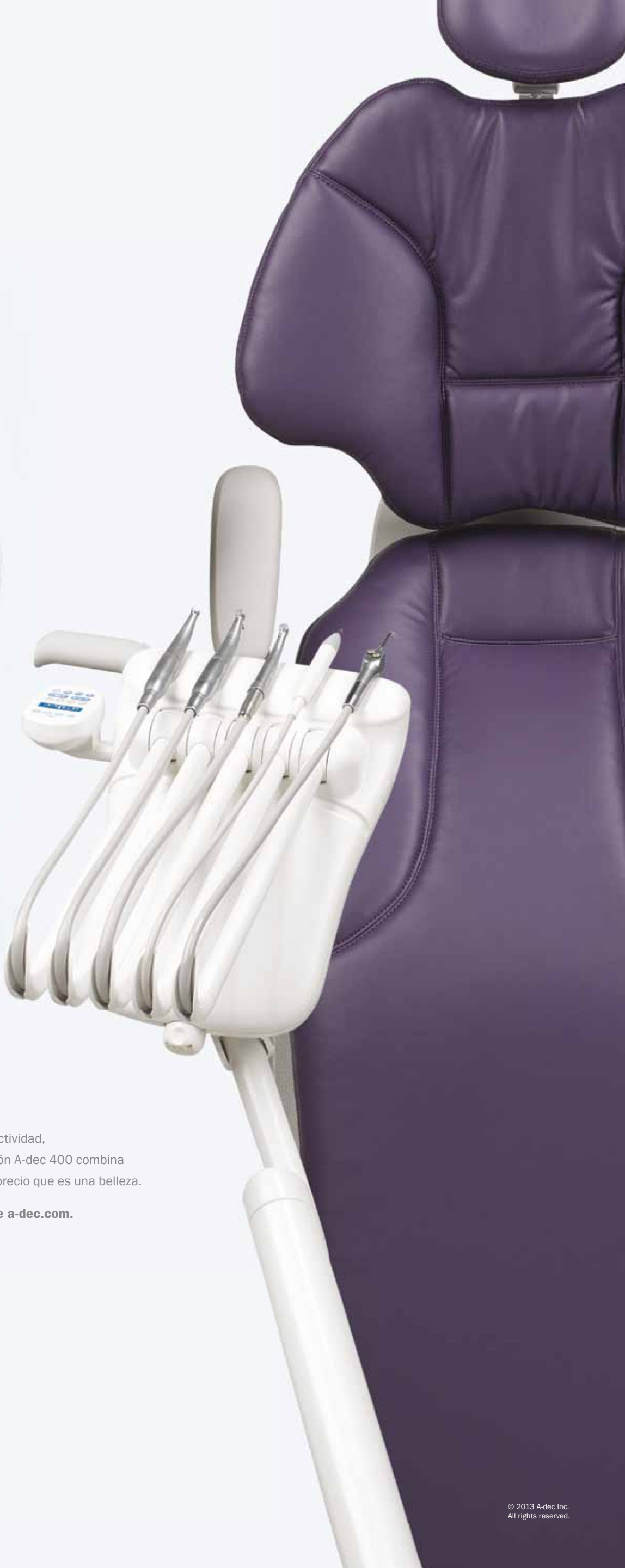FECHA DE LA EXPOSICIÓN:
Domingo, Diciembre 1 -
Miércoles, Diciembre 4

Tel: +1 (212) 398-6922 / Fax: +1 (212) 398-6934

Correo Electrónico: victoria@gnydm.com

Página de Web: www.gnydm.com





Flexibilidad

Presentando el **A-dec 400**, una meditada estrategia sobre la productividad, la ergonomía y la comodidad. Elegancia en un paquete versátil. El sillón A-dec 400 combina forma y función para ofrecerle menor complejidad y más estilo, a un precio que es una belleza.

Para obtener más información, llame al **+1.503.538.7478** o visite **a-dec.com**.



- Sillones
- Sistemas de suministro
- Luces
- Soportes para monitores
- Gabinetes
- Piezas de mano
- Control de infecciones