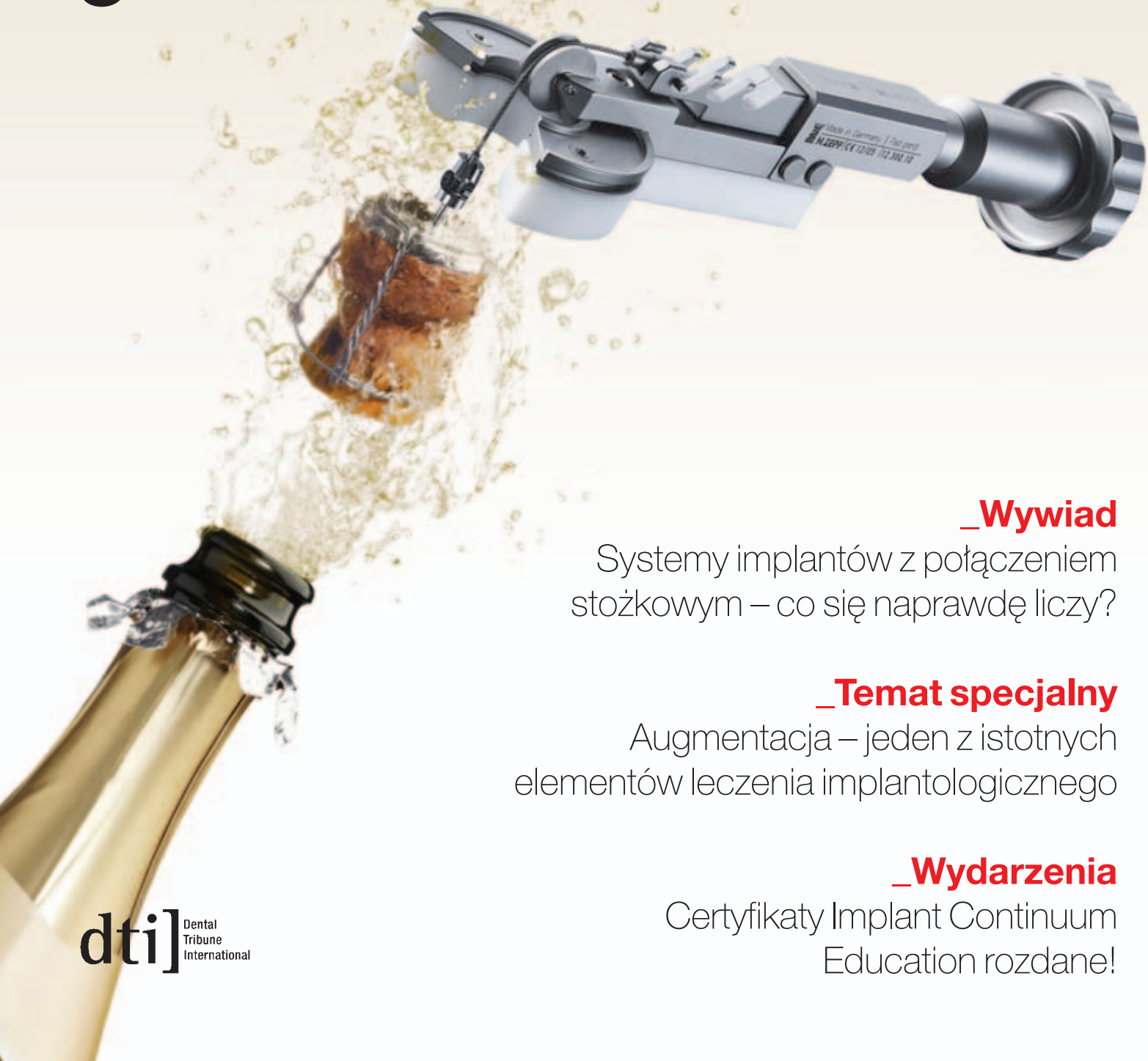

implants

international magazine of oral implantology

3 2011 wydanie polskie



_Wywiad

Systemy implantów z połączeniem stożkowym – co się naprawdę liczy?

_Temat specjalny

Augmentacja – jeden z istotnych elementów leczenia implantologicznego

_Wydarzenia

Certyfikaty Implant Continuum Education rozdane!

fmdental[®]

FM PRODUKTY DLA STOMATOLOGII

WYŁĄCZNY DYSTRYBUTOR W POLSCE.

Czekamy na Twój telefon:
12 423 49 21-22

lub e-mail:
sprzedaz@fmdental.pl


➤ www.fmdental.pl

TRZECH EKSMĘŻÓW, DWA PUDLE,
JEDEN KOCHANEK,
IMPLANT, NA KTÓRYM MOGĘ POLEGAĆ.

Życie przynosi ciągłe zmiany.
CAMLOG[®] pozostaje niezmiennie wiarygodny.
Zobacz www.camlog.pl

a perfect fit[™]

camlog



Wykorzystaj swój smartfon
i dowiedz się więcej
o produktach CAMLOG[®]
skanując ten fotokod



Szanowni Państwo!

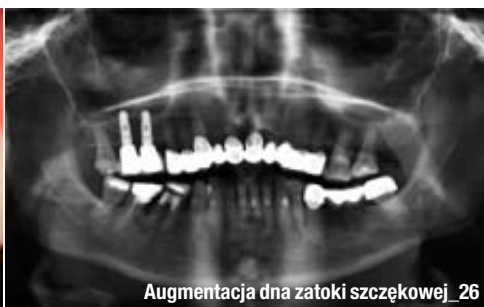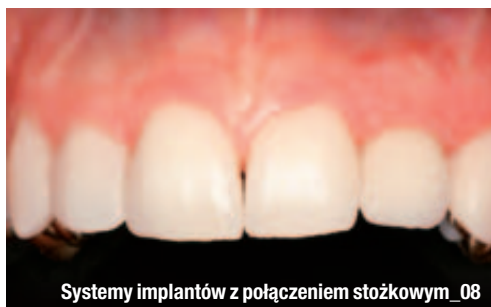Niezwykłe ciepły wrzesień przyniósł nam wspomnienia lata, a wraz nimi gorące wrażenia z Międzynarodowego Tygodnia Implantologicznego NYU CD, który odbył się w Nowym Yorku w sierpniu br. Byliśmy tam świadkami ukończenia prestiżowego programu edukacyjnego Implant Continuum Education NYU-OSIS-CEIA przez pierwszych uczestników. Uroczyste wręczenie certyfikatów odbyło się podczas Gali CEDE. Zachęcam do przeczytania relacji z tego wydarzenia i oczywiście do dalszego kształcenia w dziedzinie implantologii.

W niniejszym numerze znajdziecie Państwo m.in.: bardzo ciekawe uwagi prof. Richarda Lazzary na temat nowej generacji implantów stomatologicznych, interesującą rozmowę dr. Franka Maiera z dr. Anetą Pecanov Schröder o tym, co się naprawdę liczy w połączeniu stożkowym w systemach implantologicznych, a także liczne opisy przypadków. Wśród prezentowanych problemów, Federico Brugnami i Alfonso Caiazzo przedstawiają możliwości przyspieszenia leczenia ortodontycznego, dzięki wykorzystaniu metod chirurgicznych i współczesnej implantologii. Publikujemy również różne spojrzenia na augmentację. Prof. Frank Liebaug i dr Ning Wu przedstawiają różne metody augmentacji, z wykorzystaniem przeszczepów autogennych, ksenogennych, materiału kostnego i innych. Natomiast dr Jarosław Pospiech prezentuje przypadek augmentacji dna zatoki szczękowej bez użycia wytwarzanych komercyjnie biomateriałów. Ciekawy przypadek opisuje również dr Damian Dudek, przedstawiając rekonstrukcję wrodzonego braku siekaczy górnych bocznych.

Na koniec numeru publikujemy odezwę od prof. Jarosława Zabłockiego – prezesa Ukraińskiego Stowarzyszenia Implantologów i dr. Mirona Uhryna – prezesa Ukraińskiego Stowarzyszenia Prywatnie Praktykujących Lekarzy Dentystów. Odezwa skierowana jest do profesjonalnych stowarzyszeń dentystycznych w Polsce o podjęcie akcji mającej na celu rozpropagowanie implantologii i świadomości implantologicznej wśród pacjentów. Idea jest bardzo słuszna i zdecydowanie godna uwagi.

Życzę przyjemnej i pożytecznej lektury!

Prof. Andrzej Wojtowicz



| Od wydawcy

- 03 **Szanowni Państwo!**
_ Prof. Andrzej Wojtowicz

| Opinie

- _ Implanty stomatologiczne
- 06 **Implanty NanoTite™ :**
nowa generacja implantów stomatologicznych
_ prof. Richard J. Lazzara, USA
- _ Wywiad
- 08 **Systemy implantów z połączeniem stożkowym – co się naprawdę liczy?**
_ dr Frank Maier w rozmowie z dr Anetą Pecanov Schröder, Niemcy

| Praktyka

- _ Implantologia w ortodoncji
- 14 **Leczenie ortodontyczne przyspieszone chirurgicznie w interdyscyplinarnej terapii implantologicznej**
_ Federico Brugnami, Alfonso Caiazzo, Włochy
- _ Ochrona kości grzbietu wyrostka
- 16 **Ochrona grzbietu kości wyrostka wokół implantów**
_ dr Mohammed A. Alshehri, Arabia Saudyjska

| Temat specjalny

- _ Augmentacja
- 22 **Augmentacja – jeden z istotnych elementów leczenia implantologicznego**
_ prof. dr med. Frank Liebaug, dr med. dent. Ning Wu, Niemcy
- _ Augmentacja
- 26 **Augmentacja dna zatoki szczękowej bez użycia wytwarzanych komercyjnie biomateriałów**
_ dr n. med. Jarosław Pospiech, Polska

| Praktyka

- _ Opis przypadku
- 30 **Rekonstrukcja wrodzonego braku siekaczy górnych**
_ dr n. med. Damian Dudek, lek. stom. Katarzyna Sołtykiewicz, tech. dent. Klaudia Rup, tech. dent. Anna Sęczkowska, Polska

| Opinie

- _ Implantologia dla pacjentów
- 34 **Odezwa do profesjonalnych stowarzyszeń stomatologicznych**
_ prof. Jarosław Zabłocki, dr Miron Uhryn, Ukraina

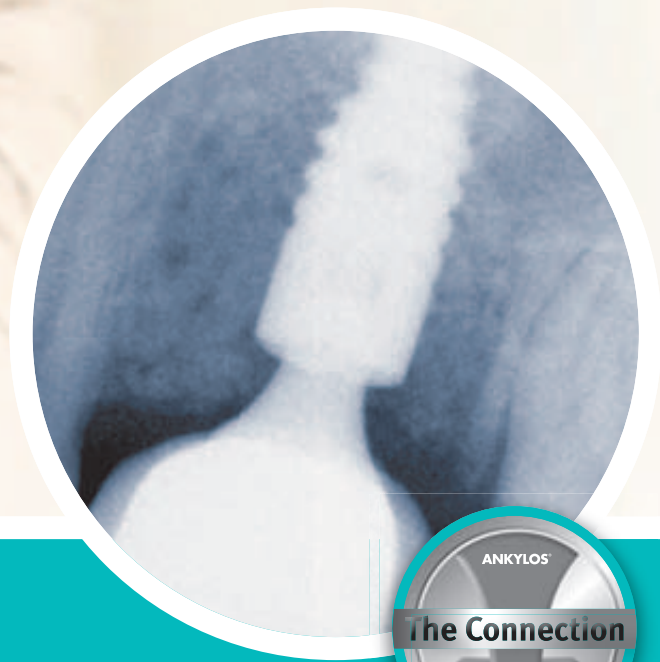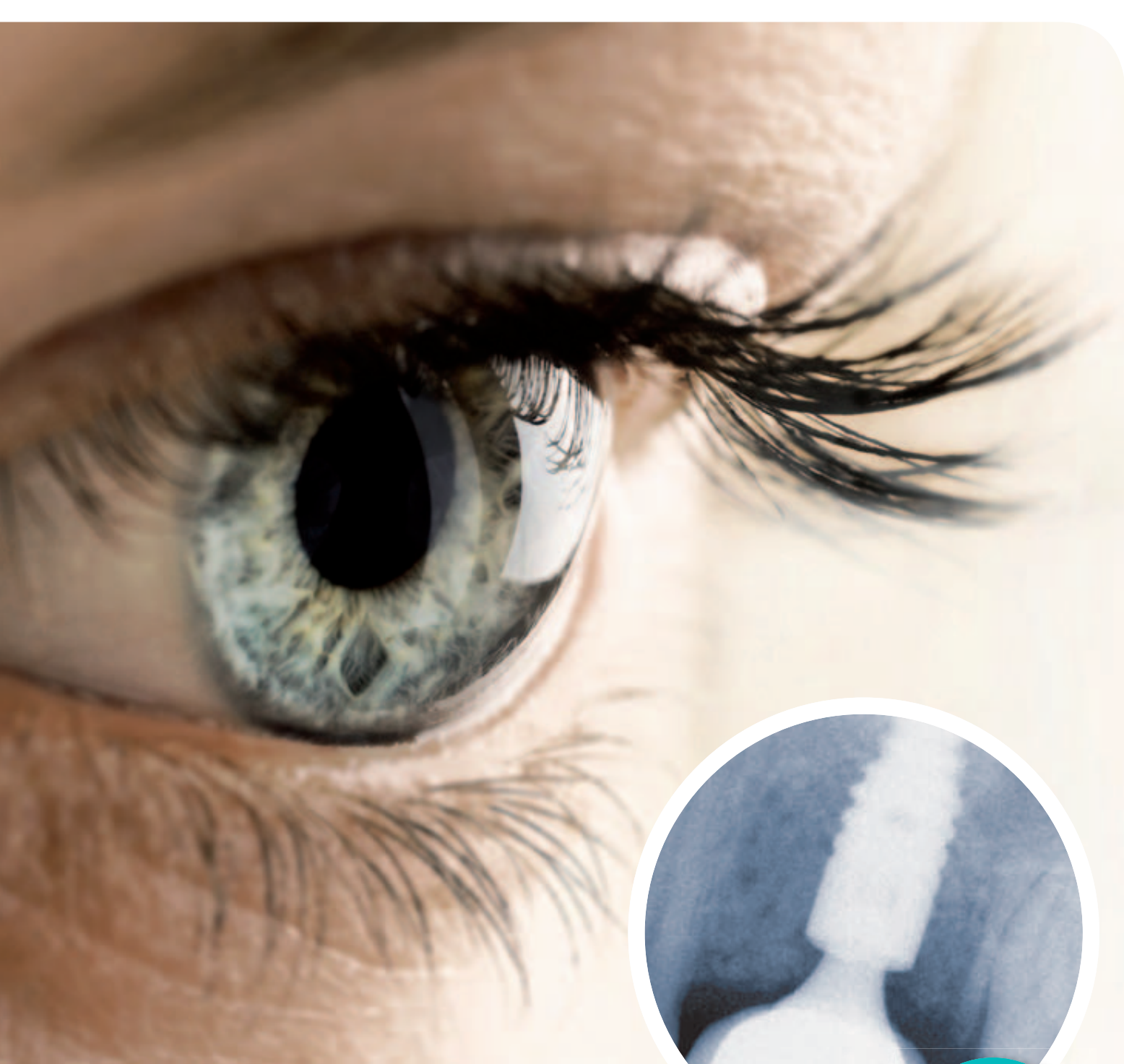| Informacje

- _ Produkty
- 38 **Najnowsza oferta** produktów stomatologicznych

| Wydarzenia

- _ Szkolenia
- 40 **Implant Continuum Education NYU CD & OSIS & CEIA**
- _ Targi
- 42 **Wystawa CEDE** już za nami!
- _ Kongresy
- 44 **Symposium Środkowoeuropejskiej Akademii Implantologii (CEIA)**
- _ Kongresy
- 46 **VIII Kurs** Warszawski
- 50 **O wydawcy**

Zdjęcie na okładce wykorzystane dzięki uprzejmości firmy MEDILAB.



Poznaj różnicę!

ANKYLOS® to coś więcej niż stożek – ANKYLOS® to TissueCare!

- **Ponad dwie dekady** doświadczenia klinicznego z połączeniem stożkowym
- **Ponad dwie dekady** długoterminowej estetyki
- **Ponad dwie dekady** nieustannych badań i ciągłego rozwoju i co najważniejsze:
- **Ponad dwie dekady** szczęśliwych pacjentów

Przyłącz się i weź udział w obchodach 25 rocznicy urodzin systemu implantologicznego ANKYLOS®, podczas 15-go Światowego Sympozjum DENTSPLY Friadent, które odbędzie się w dniach 16-17 marca 2012r. w Hamburgu.

Rawex Sp. z o.o.
ul. Szymanowskiego 2, 80-280 Gdańsk
tel: +48 (58) 521 90 88, fax +48 (58) 521 90 89,
e-mail: biuro@rawex.pl, www.rawex.pl



ANKYLOS®

**DENTSPLY
FRIADENT**

Implanting TissueCare

Implanty NanoTite™ : nowa generacja implantów stomatologicznych

Autor _ prof. Richard J. Lazzara, DMD, MScD, USA



Prof. Richard J. Lazzara

_ Implantologia stomatologiczna ulega ciągłym zmianom. Specjaliści z dziedziny biomedycyny oraz inżynierowie wykorzystują zaawansowane technologie, sprawdzając nowe pomysły. Od etapu preparacji wewnątrzustnej przy użyciu konwencjonalnego szybkoobrotowego mikrosilnika (implanty żyłkowe) doszliśmy do czasów, kiedy implanty o maszynowo opracowanej powierzchni zaczęły być wprowadzane w protokole dwuetapowym, z dwoma zabiegami chirurgicznymi wykonywanymi u bezzębnych pacjentów i gojeniem bez obciążenia pomiędzy tymi zabiegami. Dziś nasi pacjenci z brakiem pojedynczego zęba lub ich większej liczby mogą oczekiwać doskonałej, naturalnej estetyki i powrotu do prawidłowej czynności w jeszcze krótszym czasie. Opracowanie powierzchni OSSEOTITE®, dwukrotnie wytrawianej kwasem, pozwoliło na dodatkową poprawę uzyskiwanych efektów w porównaniu do implantów poddawanych maszynowej obróbce powierzchni. Dzięki implantom OSSEOTITE skumulowany wskaźnik utrzymania długoter-

minowego implantów (CSR, Cumulative Survival Rate) wzrósł od 85%–95%,^{1,2} obserwowanych w przypadku implantów o maszynowo opracowanej powierzchni, do 95%–98%.^{3,4} Wartość tę potwierdziło wielu badaczy na całym świecie.

Dlaczego więc ludzie nauki i przemysłu kontynuują badania i unowocześniają technologię obróbki powierzchni implantów? Stosując sprawdzone implanty OSSEOTITE osiąga się wysoki wskaźnik powodzenia i przewidywalne efekty leczenia, nawet w trudnych sytuacjach klinicznych, np. w przypadku wczesnego obciążania lub u palaczy. W czasie zabiegu implanty wykazują zwykle dobrą stabilizację pierwotną. Wynika to przede wszystkim ze zjawisk mechanicznych. Jednak w ciągu kolejnych tygodni dochodzi do remodelingu kości. W efekcie może dochodzić do pogorszenia stabilizacji wszczepu. To z kolei może ograniczać możliwości zastosowania protokołów obejmujących wczesne lub natychmiastowe obciążenie implantu. Jest to potencjalny czynnik prowadzący do niepowodzenia leczenia implantologicznego.

Odpowiadając na zapotrzebowanie ze strony lekarzy praktyków dotyczące leczenia trudniejszych przypadków, firma BIOMET 3i pokryła powierzchnię OSSEOTITE nanokryształkami fosforanu wapnia, wykorzystując w tym celu technologię nieciągłej adsorpcji krystalicznej (Discrete Crystalline Deposition™, DCD™). Takie wykorzystanie nanotechnologii pozwoliło na uzyskanie nowej powierzchni, wykorzystującej jako bazę sprawdzoną powierzchnię OSSEOTITE, ale zarazem maksymalizującej znany korzystny wpływ biologiczny fosforanu wapnia na tworzenie i gojenie kości. Efekt to implant NanoTite™, charakteryzujący się bardziej

złożoną budową topograficzną, co może mieć wpływ na przyspieszenie gojenia. Ta nowa powierzchnia ma przyspieszyć wczesne etapy osteointegracji.

Fosforan wapnia (CaP) pokrywający implanty NanoTite™ to nie powłoka. Na implancie NanoTite™ obecne są poszczególne kryształki, faktycznie odłożone na jego powierzchni, zajmujące około 50% powierzchni OSSEOTITE w obrębie jej wypukłości i zagłębień. Jednocześnie ilość CaP na powierzchni implantów NanoTite™ jest bardzo mała. Na cały implant przypada mniej niż 20 mikrogramów fosforanu wapnia, w przeciwieństwie do implantów pokrywanych metodą plazmową, gdzie masa CaP sięga 20 000 mikrogramów. Ponadto proces DCD zwiększa pole powierzchni o 200%, zapewniając bardziej rozbudowaną mikrostrukturę, co może odgrywać rolę we wczesnych etapach powstawania kości.

Dla lekarza praktyka oznacza to, że implanty NanoTite™ można stosować na przykład w przypadkach:

- _ Natychmiastowego i wczesnego obciążania
- _ Implantacji natychmiastowej w miejscu usuniętego zęba
- _ Jednoczesnego przeszczepu kości i wszczepiania implantu
- _ Leczenia w odcinku estetycznym, gdzie zachowanie kości ma kluczowe znaczenie dla ogólnego powodzenia terapii
- _ Wszczepiania implantów w obrębie kości o niskiej jakości
- _ Okolic anatomicznych, gdzie zamiast inwazyjnych zabiegów chirurgicznych poprzedzających leczenie implantologiczne należy zastosować krótkie lub szerokie implanty

Prezentacja przypadków klinicznych autorstwa kolegów z całego świata stanowi demonstrację zastosowania implantów NanoTite™ w różnych warunkach klinicznych. Każdy opis przypadku odzwierciedla indywidualne doświadczenia lekarza w gabinecie stomatologicznym i może nie stanowić wytycznych postępowania w innych przypadkach ze względu na różne sytuacje u poszczególnych pacjentów i różne scenariusze kliniczne. Wyniki badań przedklinicznych, demonstrują-

cych szybsze gojenie z użyciem implantów NanoTite™, są bardzo obiecujące. W miarę postępu prospektywnych badań klinicznych, publikowane będą dalsze wyniki. Chcemy opracować w ten sposób metodę leczenia implantologicznego, którą będzie można proponować większej liczbie pacjentów, uzyskując wyższy wskaźnik powodzenia w czasie i skrócenie okresu leczenia.

Niniejszy artykuł został opublikowany dzięki uprzejmości firmy Dental Depot Wasio, wyłącznego przedstawiciela firmy BIOMET 3i na Europę Środkowo-wschodnią.

Piśmiennictwo dostępne u wydawcy.

AD

Płyn do płukania jamy ustnej **Eludril**

Skuteczny i Niezastąpiony



Oryginalna
formuła



Jedna płukanka
wiele zastosowań



Ekspert w higienie
jamy ustnej



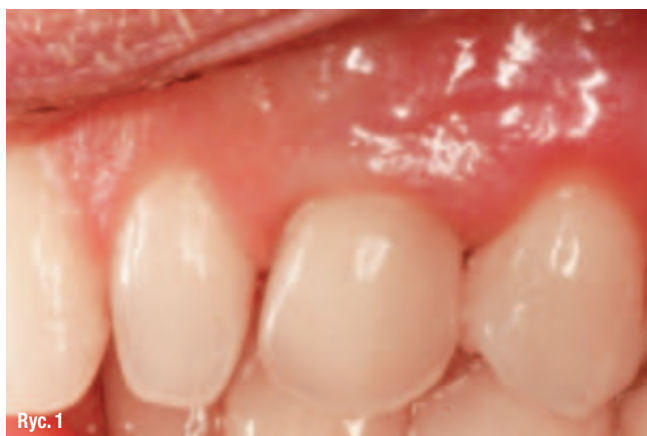WYDAJNY KONCENTRAT 200 ml = 600 ml



Pierre Fabre Médicament Polska Sp. z o.o. ul. Belwederska 20/22, 00-762 Warszawa,
tel. (22) 559 63 00 e-mail: elgydium@pierre-fabre.com.pl www.eludril.pl

Systemy implantów z połączeniem stożkowym – co się naprawdę liczy?

Autorzy _ dr Frank Maier M.Sc., dr Aneta Pecanov-Schröder, Niemcy



Ryc. 1 _ Implant okolicy 23 po 9 latach: zamiast recesji widoczny jest raczej nadmiar tkanek miękkich.

_Coraz więcej producentów oferujących implanty decyduje się na zastosowanie stożkowego połączenia implantu z łącznikiem. Specyficzne korzyści dla stomatologów i pacjentów, wynikające z wyboru systemu implantów Ankylos, sprawdzonego od 25 lat, a mianowicie długotrwały, stabilny poziom kości oraz prawidłową tkankę miękką przedstawia doświadczony implantolog, dr Frank Maier M. Sc. z Tybingi w rozmowie z dr Anetą Pecanov Schröder.

_dr Aneta Pecanov Schröder: *Panie doktorze system implantów Ankylos, opracowany przez prof. Nentwiga i dr Mosera świętuje w następnym roku jubileusz 25 – lecia zastosowania klinicznego. Stożek, który stanowi połączenie pomiędzy implantem a łącznikiem, jest elementem stabilnym mechanicznie. Z jakiego powodu wybrał Pan przedstawiony wcześniej system implantów?*

dr Frank Maier: Przed około dwunastu laty rozpocząłem stosowanie innego, wcześniej znanego systemu implantologicznego. Zauważalną konsekwencją stosowania tego systemu

było powstawanie w ciągu kilku miesięcy pionowego zaniku kości w całym obrysie implantu. Ten właśnie zanik kości, opisany w literaturze w sposób wyczerpujący, został nazwany „reakcją fizjologiczną” z uwagi na szerokość biologiczną. Jednakże z powodu zaniku kości dochodziło również do zaniku tkanek miękkich wokół implantu. Zjawisko to okazało się szczególnie dotkliwe w tych partiach uzębienia, które są istotne z punktu widzenia estetyki. Poszukując rozwiązania problemu wziąłem udział w kursie organizowanym przez doktora Ashok’a Sethi – kierownika Implant Dentistry, Royal College of Surgeons, w Londynie. Wykładowca ten potrafił szczegółowo udokumentować wiele długoterminowych estetycznie stabilnych rezultatów z zastosowaniem implantów Ankylos. Dzięki temu szkoleniu zdecydowałem się na wypróbowanie tego systemu w swojej praktyce.

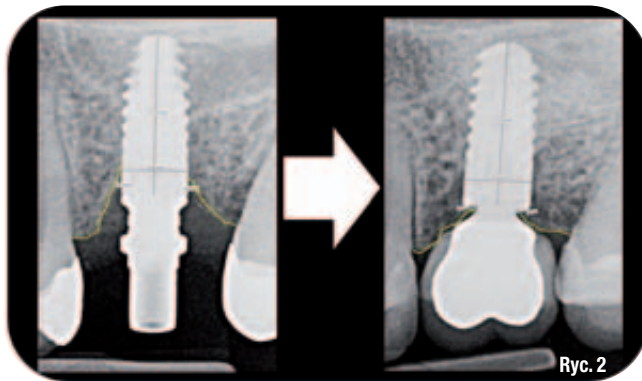
_W jakim przypadku klinicznym zdecydował się Pan po raz pierwszy na zastosowanie systemu Ankylos?

Moim pierwszym przypadkiem, w którym zastosowałem implant systemu Ankylos, był brakujący kiel. Przekonała mnie prostota procedury chirurgicznej. Szczególnie korzystne wydawało mi zastosowanie rozwiertaka stożkowego z zestawu chirurgicznego Ankylos pod koniec opracowywania łoża implantu.

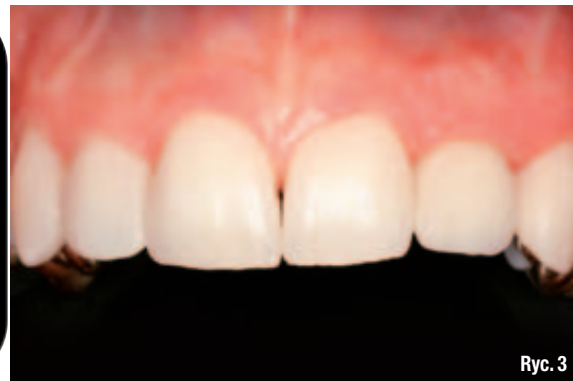_W jakim zakresie okazało się to korzystne?

Rozwiertak stożkowy z zestawu chirurgicznego powoduje redukcję nacisku szyjki implantu na obszar blaszki korowej kości przy wprowadzaniu implantu, a po drugie za pomocą tego narzędzia łatwo jest uzyskać drobne fragmenty kości własnej pacjenta do niewielkich augmentacji. Ponieważ tkanki miękkie szczelnie układają się pomiędzy powierzchnią szyjki implantu, a śrubą gojącą w postaci pier-

ścienia uszczelniającego, tworzy się estetyczny i stabilny profil wyłaniania: Na rycinie 1 można dostrzec, że zamiast zaniku dochodzi raczej do wzrostu ilości tkanki miękkiej oraz jej szczelnej dopasowania.



uniknąć zaniku tkanki kostnej. „Platform switching” istnieje wyłącznie w przypadku implantów posiadających połączenie stożkowe. Stożek daje jednak również i inne zalety: w przypadku niewielkiego kąta zbieżności ścian stożka i du-



„Zagwarantowanie stabilnego profilu wyłaniania – czy nie ono jest celem wszelkich sprawdzonych systemów implantów?”

W przypadku większości systemów zaleca się pozycjonowanie szyjki implantu na równi z kością lub nawet nieco powyżej (suprakrestalnie), ma ono jednak znaczący wpływ na późniejszy profil wyłaniania i położenie krawędzi ostatecznej odbudowy. Dodatkowo przebieg procedur augmentacji i cały proces leczenia najczęściej nie są zbyt dokładnie przewidywalne.

„Jak zachowuje się ten proces w przypadku implantu typu Ankylos?”

Szyjka implantu może zostać umieszczona poniżej poziomu kości (subkrestalnie) z uwagi na połączenie stożkowe, które jest niezwykle szczelne i nie zezwala na mikroruchy, a kość narasta ponad szyjkę implantu (Ryc. 2). Tkanki miękkie mogą zostać uformowane za pomocą śruby gojącej lub prowizorycznej korony, przy czym wybór jest dowolny. Położenie krawędzi korony ustalane jest jedynie przez sam łącznik w taki sposób iż po wygojeniu pozostaje przestrzeń o szerokości kilku milimetrów do ustalenia ostatecznego profilu wyłaniania. W obszarze istotnym pod względem estetycznym jest to bardzo ważne. Dalszą zaletą jest możliwość głębszego osadzenia implantu w przypadku wąskiego wyrostka zębowego, aż do uzyskania wystarczającej szerokości kości, aby w późniejszym czasie nie doszło do jej zaniku (Ryc. 3).

„Jaki wpływ wywiera „platform switching” na odbudowę tkanek twardych i miękkich?”

Dzięki „platform switching” nie można spowodować przeciążenia w obszarze szyjki implantu – w ten sposób jednocześnie wyraźnie

żej powierzchni uzyskuje się lepsze uszczelnienie oraz bardzo stabilne połączenie pomiędzy poszczególnymi elementami.

„Jak powstaje to połączenie?”

Działająca siła podczas dokręcania śruby mocującej łącznik powoduje głębokie wprowadzenie i dopasowanie stożka do korpusu implantu co gwarantuje brak mikroruchów. Taki, dwufazowy implant zachowuje się podczas badań kontrolnych jakby był implantem jednofazowym. Samoklinujące się połączenie stożkowe nie potrzebuje zasadniczo śruby mocującej, zamiast niej niezbędna jest śruba, służąca do zbliżenia do siebie dwóch powierzchni o kształcie stożka. Trwałe złączenie elementów nastąpi dzięki właściwościom samego połączenia stożkowego. Badania połączenia implantu z łącznikiem wykazują zalety takiego samoklinującego się stożka w odniesieniu do obciążenia implantu oraz zaniku masy kostnej.

„Jak można sprawdzić, czy stożek jest rzeczywiście samoklinujący?”

Sprawa jest prosta: po poluzowaniu śruby mocującej rozłączenie połączenia stożkowego, wyjęcie elementu, możliwe jest jedynie z użyciem dodatkowej siły pociągającej. Wielu producentów implantów zamieszcza informacje o zaletach połączenia stożkowego w treści materiałów reklamowych, również wtedy, gdy nie są spełnione warunki samodzielnego klinowania się tych połączeń: kąt zbieżności ścian stożka nie powinien przekraczać 6°, powierzchnia przylegania powinna być duża i precyzyjna, a ścianki implantu nie powinny być zbyt cienkie. Ankylos charakteryzuje się wszystkimi tymi wymienionymi cechami, które skutkują

Ryc. 2 Zmiany poziomu kości wokół implantu w przeciągu roku.

Kość narosła na szyjkę implantu oraz tam pozostała!

Ryc. 3 Ząb 22 po pionowym złamaniu został zastąpiony implantem Ankylos. Dzięki połączeniu stożkowemu tkanki wokół implantu zostały ustabilizowane.

Ryc. 4 Głęboko wprowadzony implant 24, 6 lat po zaopatrzeniu protetycznym. Kość wyraźnie narosła na szyjkę implantu. Gdyby połączenie implantu z łącznikiem było niedokładne lub gdyby miały miejsce mikroruchy, pojawiłoby się pionowe uszkodzenie kości w obrysie implantu, sięgające do obszaru znacząco poniżej szyjki implantu.

