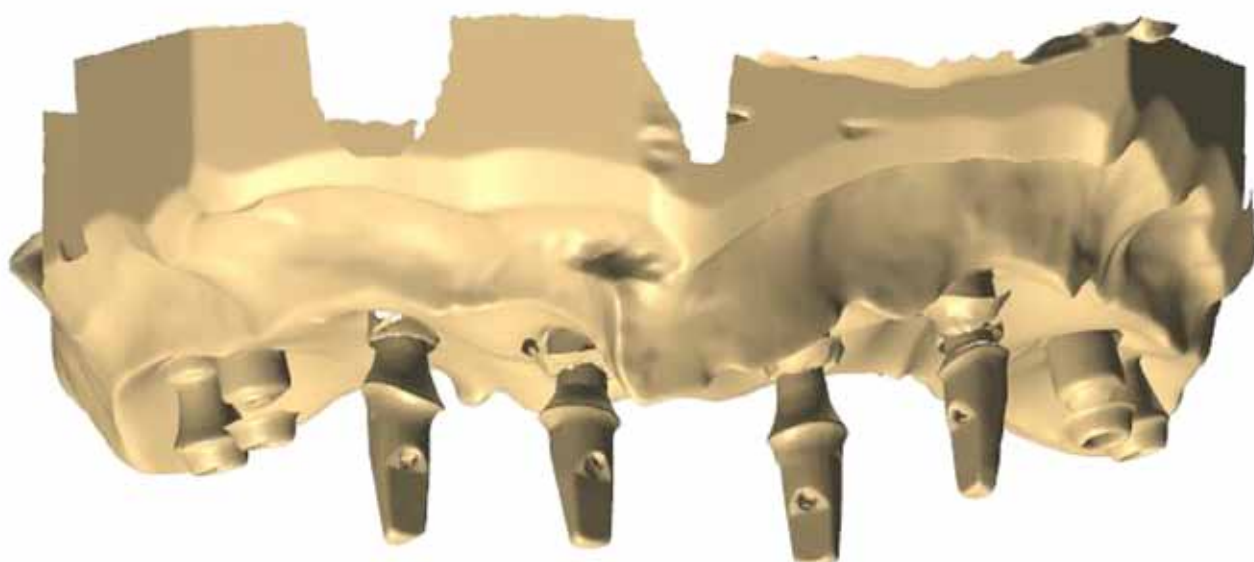


implants

international magazine of oral implantology

3 2016 wydanie polskie

MINiSW: 3 pkt.
ICV: 5,05 pkt.



Chirurgia stomatologiczna

Torbiele zębopochodne kości szczękowych

Implantacja

Powikłania śródzabiegowe

Implantoprotetyka

Rozwiązania minimalnie inwazyjne



Sprawdzone 30-letnim doświadczeniem połączenie heksagonalne, hydrofilna powierzchnia typu SLA i pełna gama rozwiązań protetycznych gwarantują najwyższe standardy pracy.

SZEROKI WYBÓR
NIEMIECKA JAKOŚĆ
30-LETNIE DOŚWIADCZENIE

Niemiecki system implantologiczny Dentegris oferuje szeroką gamę implantów do różnych wskazań klinicznych: implanty cylindryczne SLS, implanty stożkowe Sinus-Lift, implanty stożkowe Soft-Bone oraz implanty S&T o średnicy 3,3 mm.



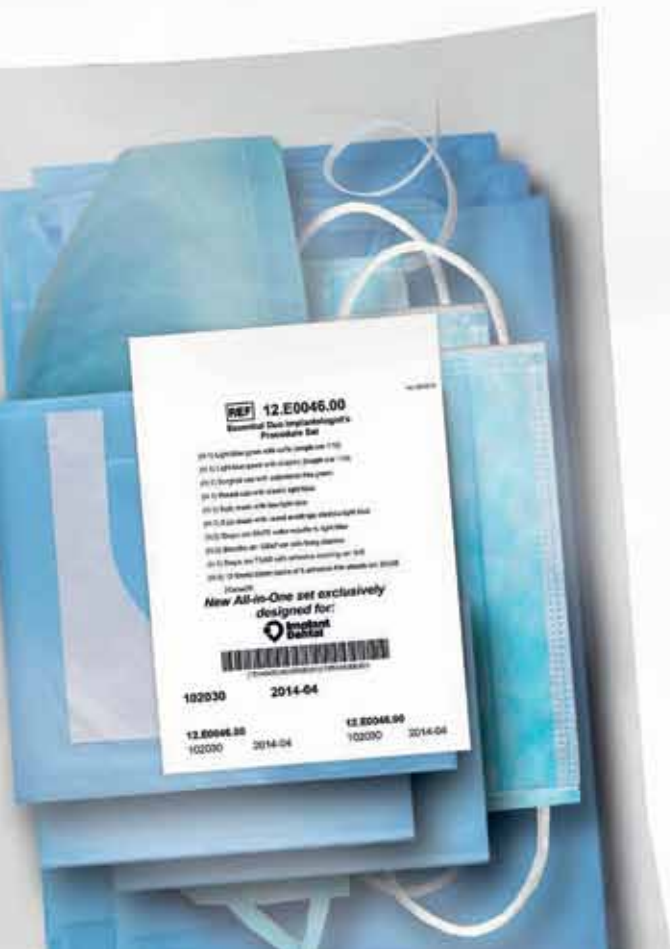
OMNIA ESSENTIAL DUO
WYGODA, OSZCZĘDNOŚĆ,
BEZPIECZEŃSTWO

Najnowsza linia serwet i osłon od włoskiej firmy Omnia, lidera w produkcji jałowych materiałów jednorazowych do zabiegów chirurgicznych.

- ✓ 1 fartuch dla chirurga
- ✓ 1 fartuch dla asysty ze ściągaczami
- ✓ 1 czepek dla chirurga
- ✓ 1 czepek dla asysty ze ściągaczami
- ✓ 1 maska dla chirurga
- ✓ 1 maska dla asysty ze ściągaczami
- ✓ 2 serwety 50 x 75 cm
- ✓ 1 serweta dla pacjenta 75 x 90 cm z otworem adhezyjnym 6 x 9 cm
- ✓ 2 rękawy 120 cm
- ✓ 2 taśmy adhezyjne

Pakiet stworzony specjalnie dla naszych Klientów.
Omnia to oszczędność Twojego cennego czasu!

ZAMAWIAJ WYGODNIE ONLINE NA
WWW.IMPLANTDENTAL.COM.PL





Drogie Koleżanki, Drodzy Koledzy!

Oddajemy Wam kolejny w tym roku numer magazynu *_implants*. Jestem przekonany, iż zainteresują Was najnowsze trendy w implantologii oraz najnowsze badania i ich wyniki, które pochodzą z uniwersytetów medycznych. Szczególnie dużym zainteresowaniem cieszy się metodologia oparta o zastosowanie PRF fibryna bogatopłytkowa – metodologii będącej „młodszym rodzeństwem” PRF masy bogatopłytkowej wprowadzonej w nowej wersji w 2000 r., a znanej z czasów II wojny światowej. Bieżące wydanie *_implants* zawiera również 2 artykuły opisujące powikłania jatrogenne.

W wielu przypadkach obecność szerokiego kanału przysiecznego limituje leczenie implantologiczne w tej strefie, jednak istnieje grupa lekarzy implantologów, którzy kanał przysieczny zmieniają w łożo dla implantu. Zanim przedstawimy te kontrowersyjne doniesienia w formie pracy, publikujemy wyniki badań klinicznych i radiologicznych dotyczących dolegliwości pochodzących ze struktur anatomicznych kanału przysiecznego.

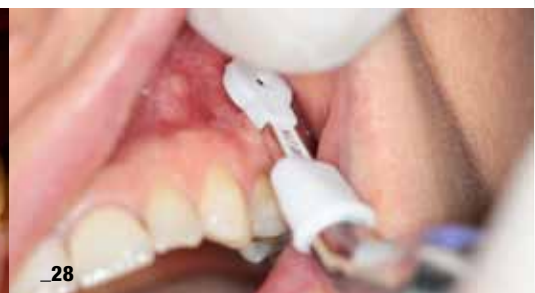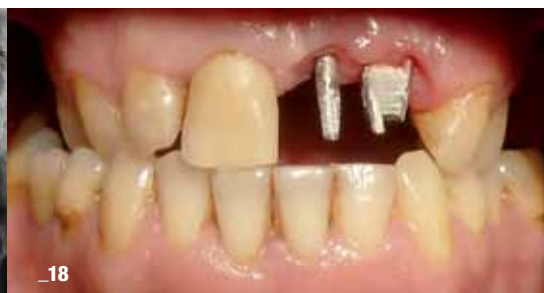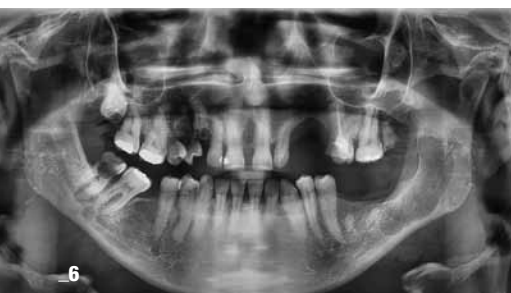Ostatni kwartał tego roku to także czas konferencji szczególnie rekomendowanych przez zespół redakcyjny DTI. Z wartych uwagi polecamy: październikowe sympozjum CEIA, a także nowość: kongres zespołu Viva Health Future, organizowany we współpracy z Politechniką Gdańską oraz Vivadental Group i OSIS, a także PTSS.

Jak co roku od 11 lat, także teraz, na zakończenie 2016 r. zapraszamy do udziału w Świątecznym Wieczorze Implantologicznym w Warszawie – w pierwszy weekend grudnia (2-3.12.2016 r.), gdzie już dzisiaj rekomendujemy wykładowców: Tomasz Grotowski, Luca Dal Carlo, Enrico Moglioni, którzy przedstawią Konsensus Zastosowania Implantów Bikortykalnych.

Pozdrawiam wszystkich serdecznie, życząc aktywności kongresowej: naukowej i towarzyskiej.

Do zobaczenia!

Andrzej Wojtkiewicz



Od Wydawcy

03 Drogie **Koleżanki**, **Drodzy** Koledzy!

Chirurgia stomatologiczna

06 Zastosowanie masy bogatopłytkowej **we wspomaganiu leczenia chirurgicznego torbieli zębopochodnych** kości szczękowych

_Damian Dudek, Andrzej Gruzlewski,
Edyta Reichman-Warmusz, Jerzy Jakubiak,
Anna Maria Oleksiejuk, Hanna Kluziak-Muszarska,
Janusz Myrda, Marek Grochla, Michał Tiszler,
Karolina Wałach, Jacek Kaczmarek i Romuald Wojnicz

Terapie implantoprotetyczne

18 Minimalnie **inwazyjne rozwiązania implantoprotetyczne** w zaniku poziomym kości **szczęki i żuchwy**

_Dariusz Grzęda i Tomasz Grotowski

Powikłania

28 Usunięcie **złamanego narzędzia endodontycznego** wbitego w kość szczęki – opis przypadku

_Bartłomiej Iwańczyk, Ewa Jankowska-Antczak,
Igor Kresa i Andrzej Wojtowicz

Rehabilitacja implantoprotetyczna

32 Wpływ czynników estetycznych na **wybór metody rehabilitacji implantoprotetycznej**

_Janusz Sykut, Przemysław Kleinrok,
Justyna Oleszek-Listopad, Grzegorz Michalczewski
i Janusz Borowicz

PNPD

42 Otwarty przewód nosowo-podniebienny **jako przyczyna dolegliwości w przednim odcinku szczęki**

– przegląd piśmiennictwa
_Joanna Gromak-Zaremba,
Katarzyna Kajka-Hawryluk i Piotr Regulski

Powikłania śródzabiegowe

46 **Zerwanie śruby** mocującej przenośnik wszczepu stomatologicznego jako **śródzabiegowe powikłanie w trakcie implantacji**

_Wojciech Popowski i Łukasz Stojek

Case report

54 **A-PRF** as sole **grafting material** in **sinus lifts**

_Dadi Hrafnkelsson

Wydarzenia

58 **A-PRF** oraz **i-PRF** w codziennej praktyce – **skuteczne techniki** przyspieszające regenerację tkanek

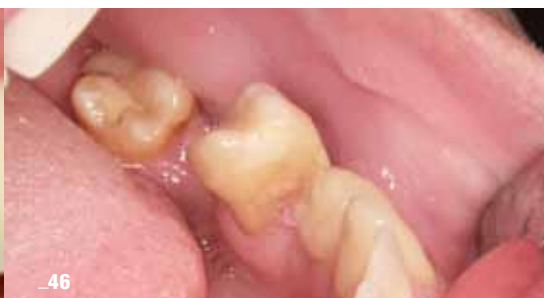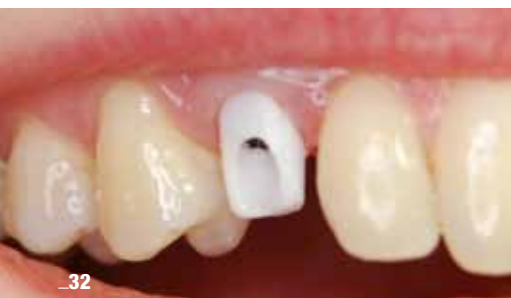_Grzegorz Rosiak

60 12. Sympozjum CEIA – **wiedza jest potęgą!**

_Beata Czekaj

Informacje

62 O wydawcy



ZIMMER

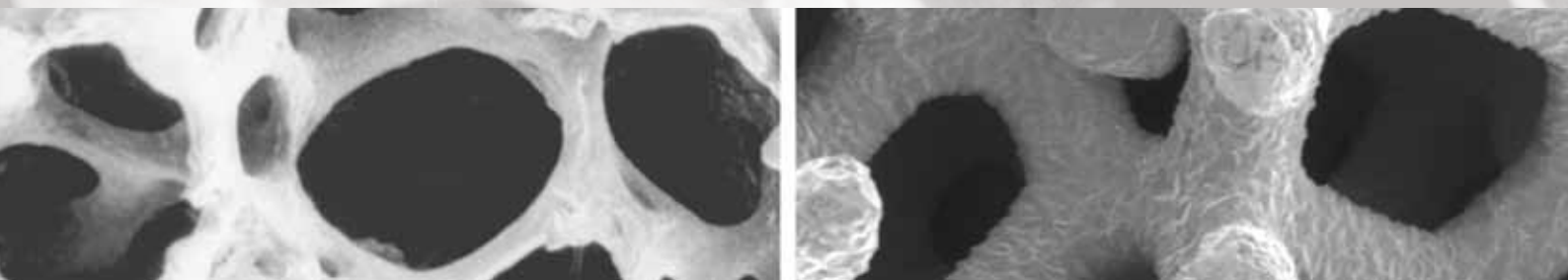
SKUTECZNOŚĆ POTWIERDZONA KLINICZNIE



- **CopiOs Particulate** - materiał kościotwórczy pochodzenia wołowego.

CopiOs Particulate to mineralizowane granule kości pochodzenia wołowego do zastosowań przy małych i dużych ubytkach tkanki kostnej. Materiał stanowi alternatywę dla kości autogennej. Przewidywalna przebudowa i regeneracja kości.

Visit www.zimmerdental.com to learn more about Tutogen's proprietary *Tutoplast* Process.



Zastosowanie masy bogatopłytkowej we wspomaganiu leczenia chirurgicznego torbieli zębopochodnych kości szczękowych

The use of platelet rich plasma in assisting surgical treatment
odontogenic maxillary bone cysts

Autorzy: Damian Dudek, Andrzej Gruźlewski, Edyta Reichman-Warmusz, Jerzy Jakubiak, Anna Maria Oleksiejuk, Hanna Kluziak-Muszarska, Janusz Myrda, Marek Grochla, Michał Tiszler, Karolina Wałach, Jacek Kaczmarek i Romuald Wojnicz

Streszczenie: Autorzy przedstawiają doświadczenia własne w chirurgicznym leczeniu zębopochodnych torbieli kości szczękowych. W latach 2011-2015 leczono w poradni chirurgii stomatologicznej 40 chorych z wstępnie rozpoznanymi klinicznie i histologicznie torbielami. Wyłuszczone 41 zmian i potwierdzono początkowe rozpoznanie w ostatecznym badaniu histopatologicznym. We wspomaganiu gojenia ubytków kostnych stosowano z dobrym efektem klinicznym masę bogatopłytkową w połączeniu lub bez użycia biomateriałów. Nie zaobserwowano zaburzonego gojenia kości z powstaniem tkanki łącznej włóknistej.

Summary: The authors present own experience in the surgical treatment of odontogenic cysts of the maxillary bone. In 2010-2015 he was treated at the Outpatient Surgery 40 patients initially diagnosed clinically and histologically cysts. Enucleated 41 changes and confirmed the initial diagnosis in the final histopathology. In supporting the healing of bone defects used with good clinical effect platelet rich plasma in combination or without biomaterials. There were no impaired bone healing with the creation of fibrous connective tissue.

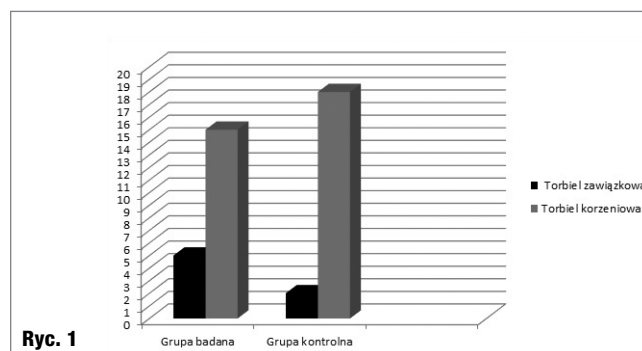
Słowa kluczowe: torbiele zębopochodne, leczenie chirurgiczne, osocze bogatopłytkowe.

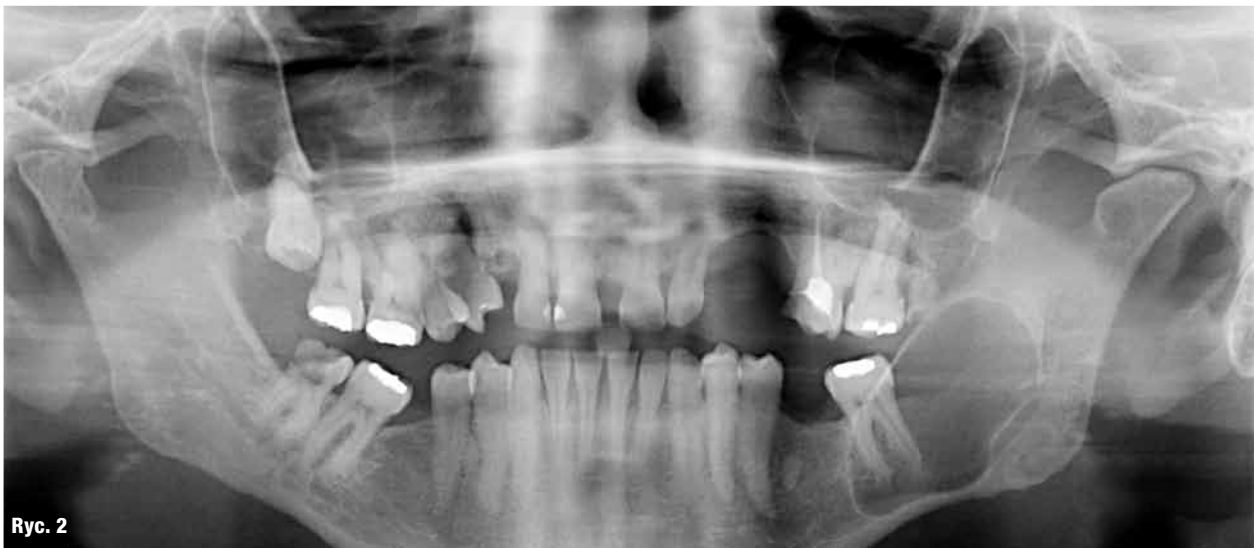Key words: odontogenic cysts, surgical treatment, platelet rich plasma.

Torbiele zębopochodne stanowią znaczącą większość rozpoznawanych i leczonych zmian w zakresie kości szczękowych. Torbiel to patologiczna jama zbudowana warstwowo z zewnętrznej tkanki łącznej włóknistej, środkowej błony podstawnej i wewnętrznej warstwy tkanki nabłonkowej różnego rodzaju. Przewlekłe zmiany o podłożu zapalnym określane jako torbiele ko-

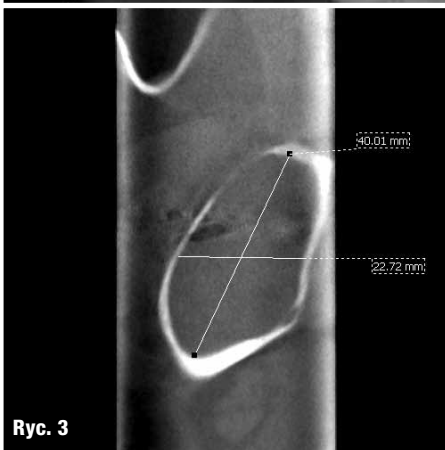
rzeniowe powstają najczęściej jako efekt oddziaływania bakterii zębopochodnych rozwijających się w kanałach korzeniowych przy obecności przetrwałych komórek Malasseza w okolicy okołowierzchołkowej. Patologiczny rozrost mieszków zębowych w wyniku zmian zwyrodnieniowych komórek gwiazdzistych narządu szklivotwórczego przy udziale czynników zewnętrznych może prowadzić do powstawania torbieli zawiązkowych. Można tu wyróżnić torbiel zawiązkową rozwojową, która występuje najczęściej, nie posiada tła zapalnego i wykazuje znaczną predylekcję do rasy białej oraz płci męskiej. W tej grupie występuje także znacznie rzadziej torbiel zawiązkowa zapalna, która ma związek z martwicą mięszki zawiązkowego zęba stałego. Ponadto, nieradykalnie przeprowadzone zabiegi chirurgiczne predysponują do odnawiania się zmian i powstawania torbieli resztkowych.^{1,2,5}

Ryc. 1 Wyniki standardowych badań histopatologicznych w obu grupach.

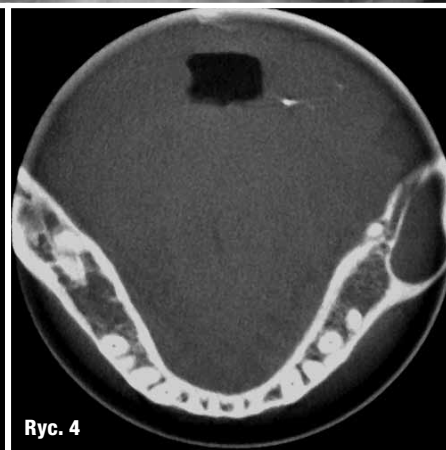




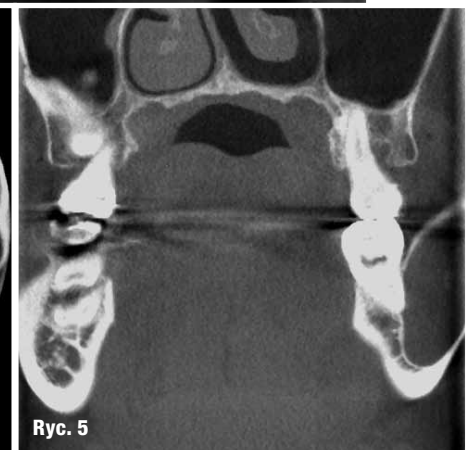
Ryc. 2



Ryc. 3



Ryc. 4



Ryc. 5

Torbiele mogą rozwijać się bezobjawowo i doprowadzać, poprzez wzrost ciśnienia wewnątrz jamy i ucisk, do utraty otaczającej kości, przemieszczenia zębów oraz rozdęcia blaszek kostnych. W obrębie żuchwy mogą być przyczyną powstawania złamań patologicznych lub dodatkowego objawu Vincenta. W szczęce, po zniszczeniu cienkiej blaszki kostnej, mogą wnikać do światła zatok szczękowych lub zmniejszać ich objętość poprzez rozdęcie cienkich ścianek kostnych otaczających zatoki. Specyficzna konfiguracja anatomiczna predysponuje do rozwoju stanów patologicznych zatok szczękowych, co upośledza ich funkcję. Powstające zaburzenia mogą być trudne do odróżnienia od przewlekłych lub ostrych zapaleń o niezębopochodnej etiologii.^{1,3}

Zmiany o dużych rozmiarach, nieregularnych kształtach lub wielokomorowym wejrzaniu mogą także sprawiać trudności diagnostyczne. Powinny być wstępnie różnicowane histologicznie z nowotworami zębopochodnymi kości szczękowych, ogniskami przerzutowymi, pierwotnym rakiem wewnątrzkościowym oraz rakiem

płatkonabłonkowym posiadającym punkt wyjścia w błonie śluzowej jamy ustnej.² Ponadto, ważnym zjawiskiem z klinicznego punktu widzenia jest możliwość zmiany struktury histologicznej torbieli zębopochodnych i metaplastji w zębopochodne guzy, w tym szklwiaka jednokomorowego oraz rogowaciejąco-torbielowatego guza zębopochodnego. Torbiele zębopochodne mogą także koegzystować z tymi guzami jako zmiany kolizyjne. Ponadto, transformacja torbieli może przebiegać w kierunku pierwotnego raka wewnątrzkościowego (PIO SCC ex Cyst – Primary Intraosseous Squamous Cell Carcinoma ex Cyst). Opisano dotąd 116 przypadków, z czego 19 dotyczyło metaplastji torbieli zawiązkowych. Odnotowano jeden przypadek transformacji w raka płatkonabłonkowego i jeden w kierunku wewnątrzkościowego raka śluzowo-naskórkowego. Duże znaczenie mogą tu mieć zmiany immunologiczne na poziomie komórki.^{4,5,6}

W regeneracji ubytków kostnych po cystektomiach stosuje się różne sposoby leczenia rekonstrukcyjnego, w tym masę bogatopłytkową

Ryc. 2 Mężczyzna z grupy badanej. Rozległe ognisko osteolityczne lewego trzonu, kąta i gałęzi żuchwy po stronie lewej. Zmianę zdiagnozowano przypadkowo.

Ryc. 3 Ten sam pacjent. Skan CT. Widoczne rozdęcie kości żuchwy, jednak pęczek naczyniowo-nerwowy pozostaje nienaruszony – brak objawu Vincenta.

Ryc. 4 Ten sam pacjent. Widoczny kanał nerwu osłonięty ścianą tkanki kostnej.

Ryc. 5 Ten sam pacjent. Korzenie zęba 37 w świetle zmiany.

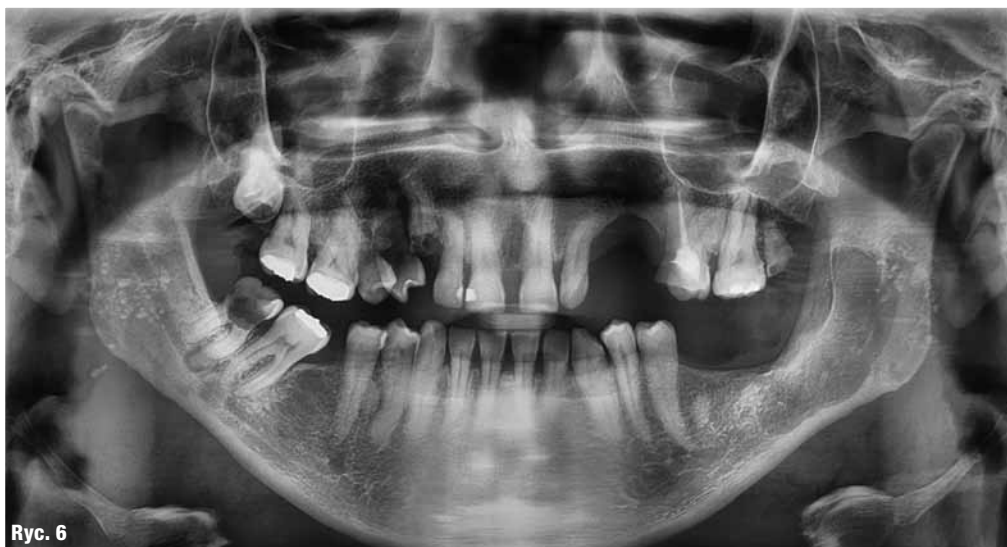Ryc. 6 Ten sam pacjent. Gojenie kości w 6. miesiącu.

Zastosowano PRP kolagen.

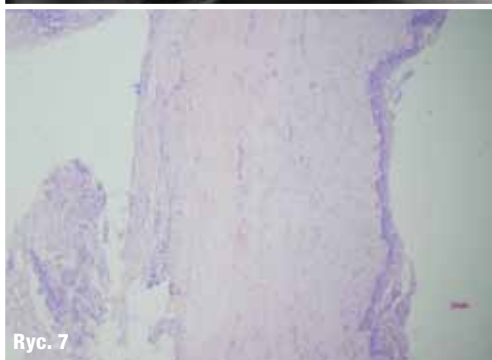
Ryc. 7 Mikrofotografia ściany torbieli zawiązkowej tego samego pacjenta.

Ryc. 7a Powiększenie 40x i 200x, barwienie hematoksyliną i eozyną.

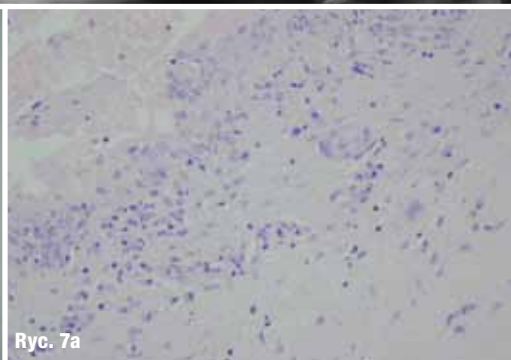
Ryc. 8 Kobieta z grupy badanej. Ognisko osteolizy prawego trzonu żuchwy o nieregularnych obrysach. Pacjentka zgłosiła się z dodatnim objawem Vincenta po stronie prawej.



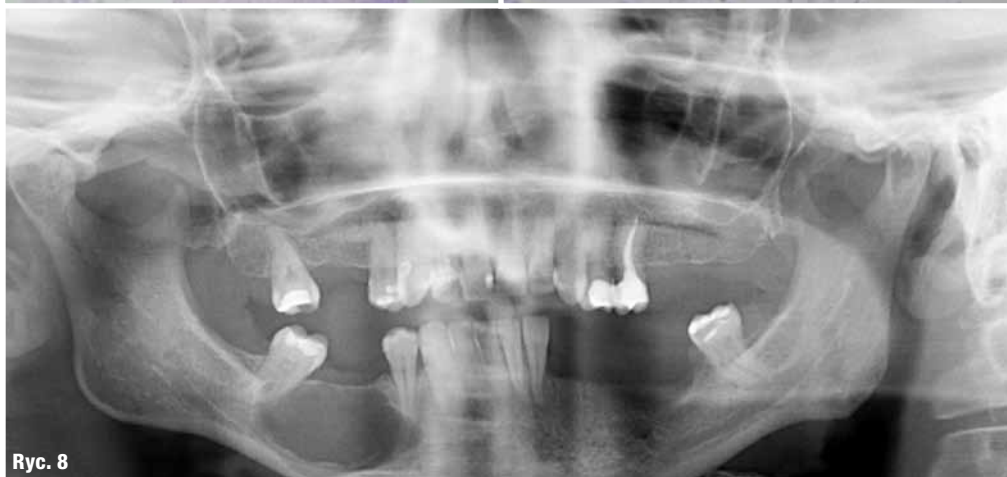Ryc. 6



Ryc. 7



Ryc. 7a



Ryc. 8

(PRP – platelet rich plasma). Zawiera ona skoncentrowane czynniki wzrostowe, cytokiny, komórki osteoprogenitorowe oraz substancje antybakteryjne. Stosowanie PRP jest powszechne, zwłaszcza z biomateriałami. Zabezpiecza to ubytki kostne przed procesami naprawczymi oraz znacząco przyspiesza regenerację i tworzenie nowej kości.^{7,8}

Autorzy prezentują własne doświadczenia z zastosowaniem PRP oraz biomateriałów we wspomaganiu regeneracji ubytków kostnych

powstałych po chirurgicznym leczeniu zębopochodnych torbieli kości szczękowych.

Materiał i metoda

Badaniem objęto 40 pacjentów w wieku 15-79 lat (18 kobiet i 22 mężczyzn, średnia wieku 34.8 lat) z terenu województw śląskiego i kujawsko-pomorskiego. Do grupy badanej włączono 20 chorych (10 kobiet i 10 mężczyzn) w wieku 15-78, średnia wieku 33.4 lat. Grupę kontrolną

utworzyło także 20 osób (9 kobiet i 11 mężczyzn) w wieku 21-79 lat (średnia wieku 35.3 lat). W grupie badanej, po wyłuszczeniu torbieli zastosowano PRP w połączeniu z gąbką kolagenową. W grupie kontrolnej zastosowano PRP w połączeniu z różnymi biomateriałami. Do obu grup zakwalifikowano osoby z wstępnie rozpoznanymi klinicznie i radiologicznie torbielami zębopochodnymi.

Kryteria kwalifikacji pacjenta do badania obejmowały:

- _radiologicznie stwierdzone jednokomorowe ogniska osteolityczne kości szczęk lub żuchwy o średnicy powyżej 10 mm z pobraniem wycinka i BAC w celu potwierdzenia obrazu wstępnego rozpoznania,
- _przestrzeganie zasad higieny jamy ustnej po zabiegu i stosowanie się do zaleceń,
- _uzyskanie zgody na pobranie krwi z żyły łokciowej i zastosowanie PRP oraz materiału ksenogennego w ubytku kostnym.
- _regularne wizyty kontrolne z oceną kliniczną i radiologiczną stanu miejscowego oraz poddanie się reoperacji w przypadku nieprawidłowego gojenia kości.

Z badań wyłączono osoby w przypadku:

- _braku zgody lub chęci wycofania się na każdym etapie badania,
- _nieprzestrzegania harmonogramu wizyt kontrolnych,
- _uzyskania odmiennego niż zakładany wyniku badania wycinka i BAC.

Po wstępnej ocenie klinicznej i radiologicznej zmian wykonywano BAC i pobranie wycinka próbnego w znieczuleniu miejscowym. Otrzymane potwierdzenie charakteru zmiany warunkowało planowanie leczenia chirurgicznego w warunkach ambulatoryjnych. Po uzyskaniu zgody pacjentów na pobranie krwi i użycie materiału rekonstrukcyjnego przeprowadzono planowe zabiegi cystektomii metodą Partsch II w znieczuleniu miejscowym oraz 2 zabiegi w znieczuleniu ogólnym z intubacją ustno-tchawiczą. Charakterystykę obu grup przedstawiono w formie zbiorczej w tabelach 1-3.

U każdego pacjenta w czasie do 1 godz. przed operacją pobierano 8.5-17 ml krwi z żyły łokciowej w celu pozyskania PRP. Materiał po pobraniu umieszczano w komorze wirówki laboratoryjnej (MPW model 223b). Jest to nowoczesne urządzenie wyposażone m.in. w bezszczotkowy, cichy silnik oraz sterowanie mikroprocesorowe. Obsługa urządzenia jest intuicyjna. Niewielkie

wymiary zewnętrzne pozwalają na umiejscowienie wirówki w małym pomieszczeniu. Do pobierania krwi i uzyskiwania masy bogatopłytkowej służą jednorazowe zestawy składające się z monowet i kompletu do bezkontaktowego pobrania krwi. Procedura obejmuje dwukrotne wirowanie krwi z uwzględnieniem różnych czasów i prędkości. Po pierwszym odwirowaniu z prędkością 2600 obr./min w czasie 10 min następuje rozdzielanie osocza od elementów morfotycznych.

Tabela 1 Charakterystyka grupy badanej.

Liczba pacjentów	N = 20
Wiek (lat)	15-78
średnia wieku (lat)	33.4
Płeć K/M	10/10
Wyłuszczenie torbieli z obszaru żuchwy w odcinku przednim (3-3)	2
Wyłuszczenie torbieli z obszaru szczęki w odcinku przednim (3-3)	8
Wyłuszczenie torbieli z obszaru żuchwy w odcinku bocznym (4-kąt i gałąź żuchwy)	10
Wyłuszczenie torbieli z obszaru szczęki w odcinku bocznym (4-guz szczęki)	1
Wyłuszczenie połączone z resekcją wierzchołków korzeni w odcinku przednim (3-3)	8
Wyłuszczenie połączone z resekcją wierzchołków korzeni w odcinku bocznym (4-7)	2
Wyłuszczenie i ekstrakcja zębów zatrzymanych/zawiązków	5
Wyłuszczenie i ekstrakcja zębów martwych/korzeni	6
Liczba zabiegów ogółem	n = 21

Tabela 2 Charakterystyka grupy kontrolnej.

Liczba pacjentów	N = 20
Wiek (lat)	21-79
średnia wieku (lat)	35.3
Płeć K/M	9/11
Wyłuszczenie torbieli z obszaru żuchwy w odcinku przednim (3-3)	6
Wyłuszczenie torbieli z obszaru szczęki w odcinku przednim (3-3)	2
Wyłuszczenie torbieli z obszaru żuchwy w odcinku bocznym (4-7)	8
Wyłuszczenie torbieli z obszaru szczęki w odcinku bocznym (4-7)	4
Wyłuszczenie połączone z resekcją wierzchołków korzeni w odcinku przednim (3-3)	5
Wyłuszczenie połączone z resekcją wierzchołków korzeni w odcinku bocznym (4-7)	7
Wyłuszczenie i ekstrakcja zębów zatrzymanych/zawiązków	2
Wyłuszczenie i ekstrakcja zębów martwych/korzeni	6
Liczba zabiegów ogółem	n = 20

Tabela 3 Biomateriały zastosowane w grupie kontrolnej.

Rodzaj	Suma	Szczeka	Żuchwa	Membrana kolagenowa: 1 - tak, 0 - nie
Putty® Osteobiol®	6	1	5	0
MP3® Osteobiol®	4	3	1	1
Gen-os® Osteobiol®	2	2	0	1
Easy Graft™ Crystal Degradable Solutions AG	5	0	5	1
Cerabone® Botiss Dental®	3	1	2	1