

DENTAL TRIBUNE

The World's Dental Newspaper • Slovenian Edition 

SLOVENIJA

JUNIJ 2016

ŠT. 3 / LETO 7

VSI NAČRTEVI LAMBO
PRI VAS DOZUJO
VARNIKI ZA NE PASTE
SPAT
PRAVILNI
DENTAL
PROTAB.SI

Univerzalni adhezivni sistem stran 2

Prednosti, ki jih lahko s
pridom uporabimo v praksi

Implantologija stran 4

Sodobne nevarnosti in kaj
nam prinaša prihodnost

Kserostomija stran 16-17 med starostniki

Kaj je odkrila slovenska raziskava

Spreminjanje miselnosti v smeri poenostavitve postopkov z univerzalnim adhezivnim sistemom

Sistem jedkanja&spiranja sem uporabljal mnogo let, zaupam v njegovo zanesljivost toda na žalost so na ta način adhezivi klinično bolj občutljivi na tehniko nanosa. Če hočemo biti uspešni s temi izdelki, je potrebno skrbno slediti korakom, ki so lahko časovno zamudni. Celo najmanjše napake v postopku lahko vplivajo na izvedbo sistema adhezivov z jedkanjem&spiranjem in tako potencialno vodijo do preobčutljivosti ali celo do neuspeha adhezivnega postopka. Zaradi tega

sem začel uporabljati sistem "selektivnega jedkanja", ki ima to prednost, da je manj občutljiv na napake v postopku, medtem ko nudi lažjo manipulacijo. Vendarle uporabljam v svoji ordinaciji oba sistema adhezivov, odvisno od pristopa, kdaj je kateri bolj primeren za določeno indikacijo. Nedavno je proizvajalec razvil novo generacijo adhezivnih sredstev, ki jih opisuje kot "univerzalni". Večina teh adhezivov je v eni steklenički in so kompatibilni z vsemi postopki jedkanja. Poleg

tega se lahko nekateri od teh univerzalnih adhezivov uporabljajo tudi za popravila prevlek in zdravljenje preobčutljivosti, kot tudi za običajne direktne adhezivne indikacije.

Ti novi inovativni izdelki so mi pomagali poenostaviti nekatere moje klinične postopke na udoben način.

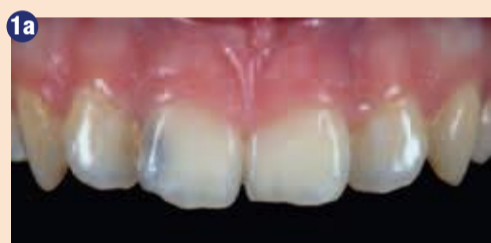Iskal sem izdelek, ki bi lahko nadomestil moj dolgo najljubši adheziv in hkrati ponudil enostavno rokovanje. Pred kratkim mi je moj dobavitelj predstavil

nov univerzalni adhezivni sistem iz GC, G-Premio BOND. Ta nov adhezivni sistem vsebuje tri različne funkcionalne monomere: 4-MET, ki se veže na sklenino in dentin; MDP, ki se veže na sklenino, dentin, zirkonij, aluminij in na ne-žlahtne kovine; in MDTP, nova monomera, ki ima sposobnost vezave na žlahtne kovine. Ta specialna kombinacija monomer mi daje veliko zaupanje, da bo lahko ta izdelek dosegel visok nivo kliničnega uspeha v kratkem času.

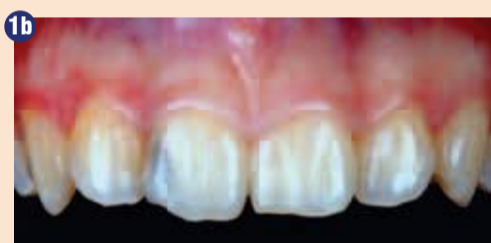Zaradi te formulacije je zdaj možno uporabljati G-Premio BOND pri vseh tehnikah jedkanja (samo-jedkajoče, selektivno jedkanje, totalno jedkanje) in za širok spekter indikacij: direktne kompozitne restavracije, tudi popravila in zdravljenje preobčutljivosti.

To je na splošno koristno za ordinacije, ker ni več potrebe po različnih tipih izdelkov za redke indikacije, kot so popravila in zdravljenje preobčutljivosti.

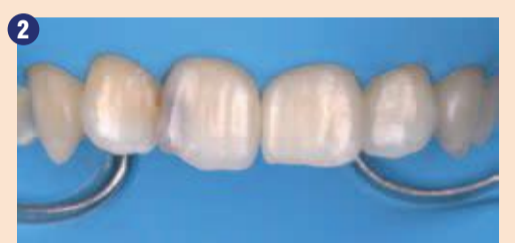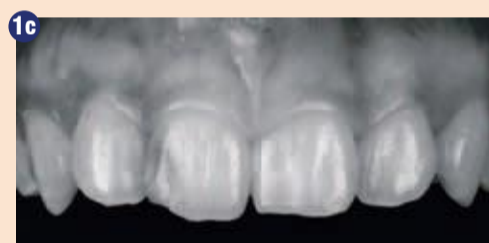Sledeč klinični primer prikazuje nekatere klinične prednosti G-Premio BOND



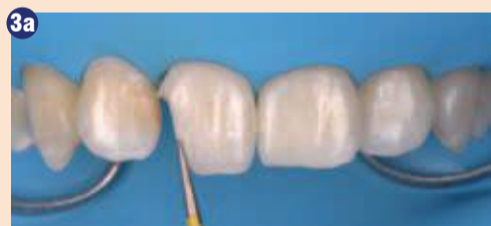Začetna situacija.



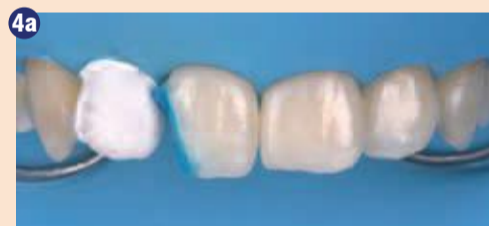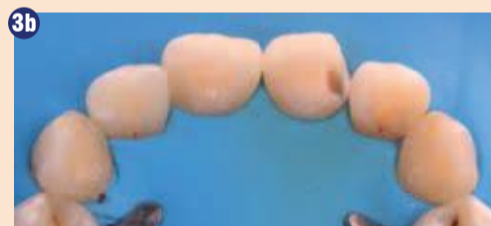Fotografija z umetno dodano nasičenostjo (fotografija 1b) nam lahko pomaga določiti chrom dentina, medtem ko nam bo črno-bela fotografija (fotografija 1c) v pomoč pri določitvi value sklenine. Določitev barve naj se opravi pred namestitvijo gumijaste opne, saj ta vodi do dehidracije zob in spremembe njihove naravne barve.



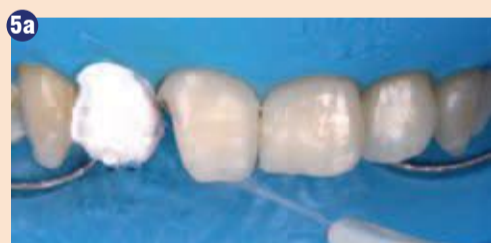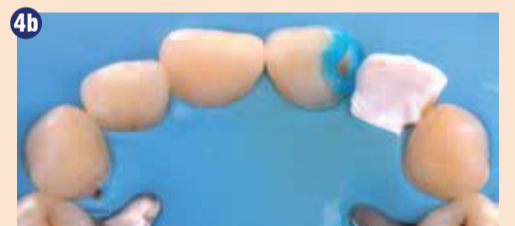Pred-operativna situacija po namestitvi gumijaste opne. Absolutna osušitev je zelo priporočljiva, da zagotovimo učinkovito in dolgotrajno uspešnost adhezije na zobno substanco.



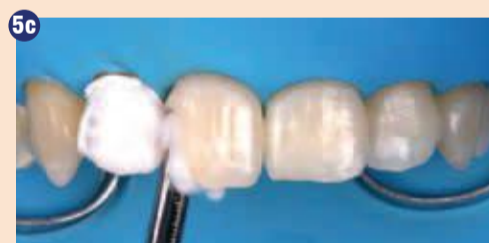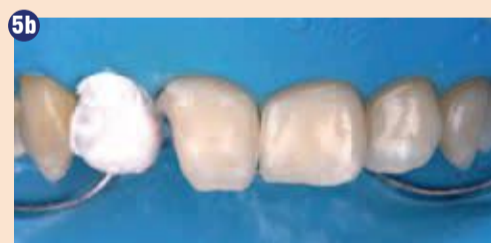Fotografiji 3a in 3b: Minimalno invazivna preparacija z uporabo finih svedrov na skleninski površini.



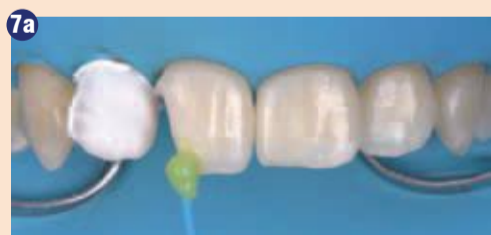Fotografiji 4a in 4b: Selektivno jedkanje na preparirani površini s 37% ortofosforno kislino 15 sekund.



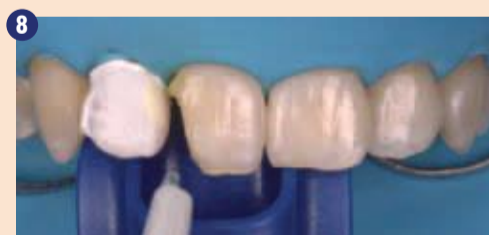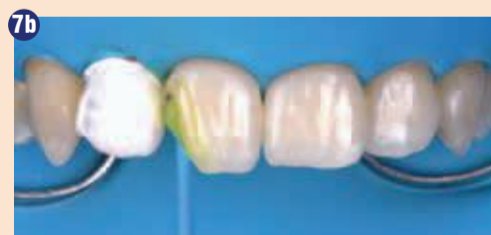Fotografije 5a, 5b in 5c: Spiranje površine za 15 sekund in sušenje z vatnimi kroglicami. Površina je zdaj pripravljena za adhezijo.



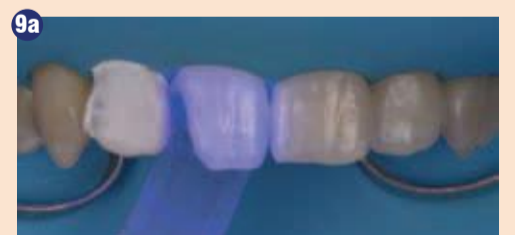Aplikacija G-Premio BOND na aplikator micro-brush. Še posebej lahko je aplicirati izdelek kapljico po kapljico (drop-by-drop).



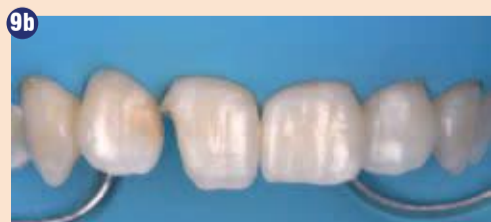Fotografiji 7a in 7b: Nanos G-Premio BOND na zobno površino, dokler niso vse adhezivne površine pokrite ter ga pustite delovati 10 sekund. Kontrola aplikacije je zelo dobra zaradi rumene barve adheziva. Izdelek se obnaša kot voda na zobni površini, zaradi tega je enostaven za aplikacijo.



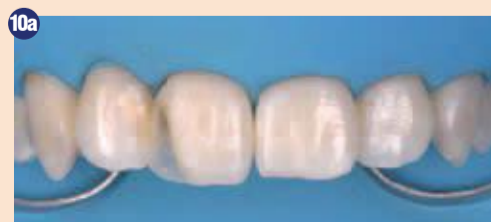Sušenje adheziva 5 sekund pri MAKSIMALNEM pritisku zraka. Maksimalen pritisk zraka je zelo pomemben korak, saj omogoča učinkovito odstranitev vseh topil in doseganje zelo tankega sloja adheziva. Ko se posuši, naj ne bo adhezivno področje rumeno; to mi pomaga določiti, če so bili koraki sušenja pravilno izvedeni in so vsa topila odstranjena.



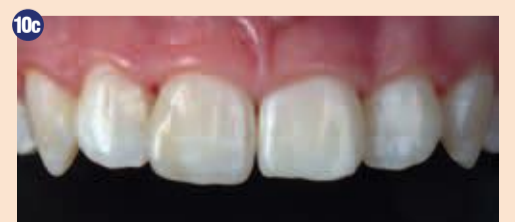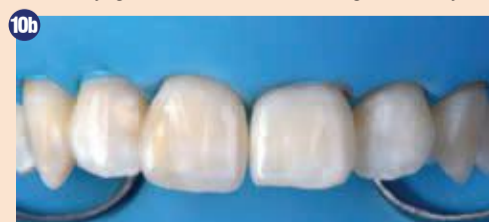Svetlobna polimerizacija 20 sekund z uporabo LED lučke.



Sloj adheziva je zdaj popolnoma neviden.



Fotografije 10a, 10b in 10c: Nanos kompozita (GC G-aenial JE na palatinalno stran, G-aenial AO2 opačen dentin, G-aenial A2 dentin in GC Kalore WT sklenina). Zaradi zelo tankega sloja G-Premio BOND adhezivna plast ni vidna.



Na splošno G-Premio BOND ponuja enostaven postopek, ki je manj tehnično občutljiv in omogo-

ča skrajšanje časa, ki ga porabimo za adhezivni postopek. G-Premio BOND bo najverjetneje postal moj

izdelek, za večino kliničnih primerov, ker, kot sam verjamem ponuja odlično klinično učinkovitost med-


tem, ko zmanjša čas postopkov in tveganje za napake. ■

Obj.v GCget connected® 2015 s privolj.avt.S.Koken.



Avtor:
Dr. Serhat Koken

Ustvarjen, da ustreza
vsem vašim adhezivnim izzivom.
Oblikovan, tako da traja



G-CEM LinkForce™

Dvojno strjujoč
adhezivni kompozitni
cement za **VSE** indikacije,
za **VSE** materiale

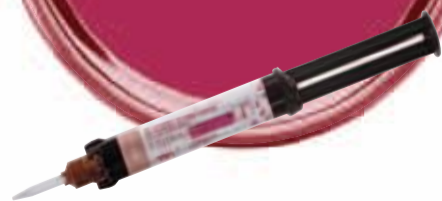En sistem, trije osnovni elementi:

to je vse, kar potrebujete za močno adhezijo v vseh situacijah

G-Premio BOND
se veže brez
kompromisov na
VSE preparacije



G-CEM LinkForce
zagotavlja
močno vez pri
VSEH indikacijah



G-Multi Primer
zagotavlja stabilno
adhezijo na
VSE restavracije



95th
ANNIVERSARY

'GC'

GC EUROPE N.V.
East European Office-Slovenia
Šlandrov trg 40
3310 Žalec
Tel: 03/710-32-70
Faks: 03/710-32-71
slovenia@eeo.gceurope.com
<http://eeo.gceurope.com>

»Protetično restavracijo danes lahko opravim takoj, ko vstavim zobne vsadke«



Prof. Dr. Hakan Özyuvaci, oralni kirurg in specialist implantologije, ki je poleg rednega objavljanja znanstvenih tekstov in vodenja delavnic ter seminarjev doma in po svetu tudi urednik revij TeamWork Turkey in Dental Dialog, je velik poznavalec izzivov, s katerimi se na področju implantologije srečujejo oralni kirurgi. Večkrat, kot pravi, tudi zaradi napak, ki jih pri vstavljanju zobnih vsadkov delajo zobozdravniki. Sicer pa dr. Özyuvaci z veseljem spremlja razvoj v implantologiji, h kateremu pomembno prispevajo tudi novi materiali, kot so bio HPP-materiali, in protokoli, zaradi katerih je v nekaj dneh mogoča celotna protetična restavracija.

Glede na to, da ste oralni kirurg, do vas verjetno prihajajo pacienti z zapletenejšimi problemi? Tako je, bi pa dejal, da pacienti k meni pogosto pridejo zaradi zapletov, ki se zgodijo po vstavitvi zobnih vsadkov pri zobozdravniku.

Ali je bolje, da zobne vsadke vedno vstavi oralni kirurg ali to lahko počnejo tudi zobozdravniki?

Lahko, vendar pa morajo imeti ustrezno izobrazbo in talent za to. Ali splošni zdravnik lahko opravi srčno operacijo ali operacijo na očesu? Če se izobrazbi, da, pomembno pa je tudi, kakšna je ta izobrazba. Vendar pa ne bi smeli presežati svojih zmožnosti, ker v takšnih primerih pride do zapletov, te pa je kirurgu še težje reševati, kot bi bilo zanj težko opraviti poseg, ki je pacienta sploh spravil v težave.

Kako pogosto do vas pridejo pacienti, ki imajo težave zaradi slabo opravljenega postopka vstavitve zobnega vsadka?

V 50 odstotkih, torej polovici primerov. Na žalost jih ni manj. Vsaj v Istanbulu je tako, ker zobne vsadke velikokrat vstavlja zobozdravniki, ki o tem niso dobro izobraženi, trpijo pa pacienti.

Kaj so najpogostejši problemi, ki se pojavijo v takšnih primerih?

Pogosto je na primer neprimeren kot vstavitve zobnega vsadka, lahko da je zobni vsadek majav in se premika ali pa se ne integrira v kost. Posledica tega je lahko tudi bolečina, za katero pacienti potem

dobijo sredstvo proti bolečinam, vendar pa to seveda ni rešitev. Če je zobni vsadek pravilno vstavljen, bolečin ne sme biti.

Posebno problematična je pri vstavljanju zobnih vsadkov tudi skupina onkoloških bolnikov.

Res je. Zdravi pacienti, ki so popolnoma brez zob, imajo ponavadi dovolj kosti in podpore mehkega tkiva, rakavi bolniki pa ne.



Kako to rešite, ko so popolnoma brez zob in bi jim radi vstavili zobne vsadke?

Tudi pri teh pacientih lahko vstavimo zobne vsadke in nanje namestimo snemno ali fiksno protezo, vendar pa pri spodnji čeljusti v takšnih primerih raje predlagam preprostejši način, kot je recimo fast&fix protokol Bredenta, medtem ko je zgornja čeljust, ki ima dvakrat do trikrat boljše prekrvavitev, primerna za operacijo, pri kateri nadgradimo kost oziroma opravimo augmentacijsko operacijo.

Za kaj sploh gre pri Fast&Fix protokolu?

Pri prvem obisku opravimo rentgenski pregled nato še naredimo odtis in začasno protezo. Hkrati odzamemo že tudi odtis za stalno protezo, teden ali deset dni pozneje pa ima pacient že narejeno stalno protezo. Pacienti si danes želijo čim hitrejšo rezultate, zato delamo na tem, da bi v istem dnevu opravili vse: vstavili zobne vsadke in namestili stalno protezo. Menim, da bomo to lahko počeli čez dve, tri leta. Včasih so ti postopki trajali več mesecev, danes pa pri fast&fix protokolu to opravimo v enem tednu. Verjamem, da bomo v prihodnosti celotno protetično rekonstrukcijo lahko opravili tudi v enem dnevu, to pa nam bodo omogočili bio HPP-materiali.

Kaj so točno BioHPP-materiali?

Bio HPP je visokokakovosten polimer. Gre za mehkejši, bolj elastičen material, ki se zdaj lahko uporablja za izdelavo zobne krone namesto keramike. Je boljši od keramike, vendar ga še moramo preizkusiti. Trenutno namreč še nimamo dolgoročnih rezultatov, ker gre za novost. Mehkejši materiali imajo boljše vpojnost in dobro vplivajo na postopek celjenja, in sicer boljše kot trdi materiali.

Kaj pa vas najbolj navdušuje v zobozdravstvu zdaj?

To, da lahko takoj, ko vstavim zobne vsadke, opravim protetično restavracijo. Prej, ko ni bilo augmentacijske operacije, smo za spodnjo čeljust morali čakati tri mesece, za zgornjo pa šest.

Omenili ste prihodnost. Kje vidite, da se bo na tem področju dogajalo največ?

V prihodnosti se bo vse spremenilo in bomo v dlesen z injekcijo vbrizgali določeno sredstvo, ki bo povzročilo rast nove generacije zob. Da bomo, skratka, kultivirali nove zobe. To so poizkušali že pred leti in sicer na podganah, a je bil problem oblika zob, nato pa s tem prenehali. Zakaj? Gre za zelo veliko industrijo in ogromne prihodke. Si lahko predstavljate, da boste z eno samo injekcijo povzročili, da vam bo v šestih mesecih zrasel nov zob? Sliši se kot znanstvena fantastika. Ko bo nekdo to razvil to, bo to izjemno za razvoj v zobozdravstvu.

Bomo to že doživeli?

Ne verjamem. Mi tega še ne bomo videli, si pa predstavljam, da bomo protetično restavracijo lahko opravili v eni sami uri. ■

Zakaj je timsko delo uspešno?

Modri ljudje vam bodo povedali, da dobro premislite, preden vstopite v katerokoli obliko poslovnega partnerstva. Razmislite takole: 50% plus 50% je enako 100%. 50% minus 50% je enako nič. Zobozdravnik Mark Willings in zobni tehnik Mark Price sta zadovoljna. Imata poslovno partnerstvo enako 100%. Ko ju srečate in se z njima pogovarjate ter ju opazujete pri skupnem delu, boste zelo hitro razumeli razloge za njuno uspešnost skupnega sodelovanja.

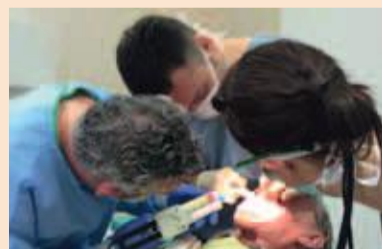Delati skupaj pomeni več kot dvakrat dobro

Oba Marka sta se srečala leta 2010. Skupaj z zobozdravnikom Donaldom Slossom in Jon Swarbring so se odločili investirati v multidisciplinarni dentalni center v prečudo-

vitem okolju Harewood House, na polovici poti med Leeds in Harrogate.

Mark Willings je diplomiral leta 1991. Julija 2004 je bil nagrajen s certifikatom diplome v implantologiji s strani Royal College of Surgeon. Njuno prijateljstvo se je začelo leta 2009, takrat je bil zaposlen na univerzi v Manchester v Univerzitetni dentalni bolnišnici že 10 let na oddelku za oralno in maksilofacialno kirurgijo. Tam se je ukvarjal izključno na področju dentalne implantologije. Tu je pridobil neprecenljive izkušnje z zdravljenjem težjih kliničnih primerov, vključno s pacienti z večjimi deformacijami in z rehabilitacijo onkoloških pacientov.

Mark Price je eden izmed vodilnih kliničnih zobnih tehnikov v Veliki Britaniji. Imel je intenzivno izpo-



Pritrditev cilindrov na protezo.

polnjevanje na področju Gerber filozofije in na kliničnih primerih z gotskim nebom. Živel in študiral je v Švici, kjer je pridobil ugled z ustvarjanjem neverjetne estetike naravnega videza.

Zamisel o skupnem sodelovanju skupaj z Donaldom in Jonom je vzklikala na kongresu v Nemčiji, ki ga je organiziral Bredent, čigar SKY fast&fixed sistem implantatov so želeli spoznati. Več kot so se pogovarjali, bolj so spoznali, da je sistem fast&fixed natanko tisto, kar

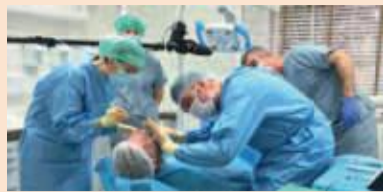so želeli ponuditi pacientom. Mark Price se spominja: »Že od samega začetka sem bil navdušen. Sistem je bil tehnično boljši kot katerikoli drug sistem na tržišču. Dobro je razvit, komponente sistema so boljše in enostaven je za uporabo.

»Kar smo vedeli je, da bo sistem deloval tako dobro kot bodo znanje in večina dentalnega tima,« dodaja Mark Willings. Hitro je postalo jasno, da so Markove sposobnosti pravi zaklad. Že od samega začetka smo vedeli, da smo lahko dvakrat boljši, če bomo delali skupaj. A da smo vse to prenesli iz teorije v prakso, je bil potreben profesionalen pristop in jasen deloven protokol. Oba Marka sta postavila temelje skupnega dela.

Potrebno je razumeti delo vsakega izmed nas

Kar je bilo razumljivo od samega začetka, je bilo skupno spoštovanje in popolna iskrenost v partnerstvu. Mark W. in Mark P. sta bila seznanjena o ugledu drug drugega, vendar nista vedela, ali bosta lahko sodelovala v skupnem timu.

Mark Price verjame, da so k stvari pristopili na zelo logičen način. »Opazoval sem Marka pri različnih postopkih zdravljenja pri številnih pacientih. Nato je on prišel v moj laboratorij in videl, kako opravim svoje delo; vse od enostavnih protez do popolne oskrbe z implantati. »Pri tem sva si postavljala vprašanja in sčasoma sva izmenjala informacije in znanje, da sva bila spro-



Ekstrakcija.

ščena eden z drugim in sva lahko postavila temelje delovnega protokola, ki so bili obema koristni. Pravila so sledeča:

• **Pozabi na svoj ego**

Mark Willings poudarja to pravilo. Popravljam zobe, pravi, za kar je potrebno znanje in ustrezne veščine, vendar nisem nevrokirurg. Oba se zavedata, če pride do napake, je najpogostejši vzrok za napako aroganca.

• **Pomagaj drug drugemu**

Če si seznanjen z delom sodelavca, se lahko prilagodiš njegovim/njenim potrebam. Zagotovi, da skupaj delata za pacienta in naj ima pacient občutek, da sta skupen tim. Naj skupno sodelovanje hitro postane intuitivno brez samovšečnosti posameznika.

• **Pacient naj vidi samo odličnost**

Zobozdravnik je odvisen od zobnega tehnika, saj ta izdelava končni rezultat, ki odraža znanje in veščine načrtovanega zdravljenja. Pacient naj vidi zobozdravnika in zobnega tehnika kot enakovredna.

• **Načrtovanje, načrtovanje in ponovno načrtovanje**

Vsak vam to pove - to ni nič novega. Vendar si zagotovite, da izkoristite vse podane informacije, ki jih lahko pridobite in si načrtujete potek zdravljenja. Nikoli ne vstavite implantata brez 3D posnetka. In ko mislite, da imate izoblikovan dokončni načrt zdravljenja, ga pustite za 24 ur in ga ponovno preglejte.

• **Razumite pacienta in njegove želje**

Pogovorite se s pacientom o poteku zdravljenja in pričakovanem rezultatu in mu pojasnite posamezne faze zdravljenja in njegove prednosti na jasn in razumljiv način.

Poslušajte, kar vam pripovedujejo pacienti. Bodite naklonjeni njihovim strahovom. Vse to lažje dosežete, če delujete kot tim.

• **Delajte z najboljšimi materiali in sistemi**

Tu oba Marka ne sprejemata kompromisov in jih tudi ne priporočata. Implantati v enem dnevu (in mislita, da so SKY fast&fix najboljši) niso poceni. Nudijo dokončno rešitev in zobozdravstvo, ki lahko spremeni posameznikovo življenje na boljše.

Mark P. in Mark W. sta še posebej navdušena, da pri sistemu SKY fast&fix spodbuja skupno delo, kar predstavlja prednost pri ostalih kliničnih in zobozdravstvenih postopkih.

• **Razpravljajte tiste stvari, ki bi lahko šle narobe**

Izkušnje so tiste, ki zobozdravniku in zobnemu tehniku pravijo, da pričakuj nepričakovano.

Oba Marka trdno verjameta, da se lahko »učita iz preteklosti« s pregledovanjem že končanih kliničnih primerov in primerjave rezultatov oskrbe, predvsem tam, kjer niso povsem zadovoljili njihovih natančnih standardov.

Tako na primer, ko je potrebna odstranitev kosti in roba dlesni ter njuna medsebojna soodvisnost predstavlja potencialno napako, ki »čaka«, da se pripeti. V takih situacijah prihaja do izraza resnična vrednost skupnega sodelovanja. Imejte v mislih, da so vaše indivi-

dualne in skupne izkušnje za pacienta samoumevne.

Pacientove želje in pričakovanja so končni rezultat, ki ga pacient na koncu koncev plača. V nobenem primeru si ne smete privoščiti napake.

Če tega ne marate, tega ne počnite

Oba, Mark W. in Mark P. imata rada svoje delo in sta navdušena nad sistemom fast&fixed, vendar

sta prepričana, da naj bi terapevt opravil vsaj 200 implantatov, preden se loti protokola takojšnje obremenitve implantata.

Mark Willings je prepričan, da mora imeti terapevt ogromno količino izkušenj s področja splošnega zobozdravstva, ki se kombinirajo s protetičnimi in kirurškimi veščinama in znanjem.

Mark Price podaja pogled, ki pravi, da mora zobni tehnik imeti vsaj tri do štiri leta delovnih izkušenj (prevleke, mostički, proteze...) preden pridobi prepotrebne izkušnje

za izdelavo začetnih in dokončnih fast&fix protez.

Mark Willings povzame njun pristop za skupno delo: »Če uživata v delu, ki ga opravljata, potem bo delo skupaj z nekom, ki z vami deli veselje, ne samo v pomoč pri doseganju boljših rezultatov, ampak vam bo tudi zagotavljalo motivacijo. Uporaba sistema fast&fixed je nama pomagala razumeti resnično prednost skupnega dela, ki ni samo nama v dobrobit, temveč tudi pacientom, kar je najpomembnejše.«

BioHPP® je "PEEK" material, ojačan s keramiko, polimer visoke izvedbe. Biokompatibilno nadomešča vse trdne materiale. Lahek za uporabo. Neverjetnih lastnosti.

BioHPP

Bionic

Prekaša ga edinole narava

BioHPP® - „Revolucionarni material“

40 YEARS DENTAL INNOVATIONS
1 9 7 4
2 0 1 4

bredent group

Bredent d.o.o. | Topniška 29a | 1000 Ljubljana | Tel. 01/43 66 156 | Fax. 01/43 66 158 | www.bredent-medical.com | e-mail: info@bredent.si

www.bredent.com

bredent

BioHPP



VSESTRANSKI

Široko področje indikacij - od abutmentov do velikih konstrukcij

BREZ KONKURENCE

"Off peak" elastičnost, najbolj podobna človeški kosti, zmanjšuje obremenitve na konstrukcijah

SUPERIOREN

Pacienti se ob stabilnem ugrizu in prijetnem občutku v ustih počutijo varne

Variotime – natančen, raznolik in časovno učinkovit odtisni material

Uvod

Odtiskovanje predstavlja ključno povezavo med ordinacijo in zobnim laboratorijem. Odlični odtis je osnova za ustrezne protetične restavracije, ki se odlično prilagodijo. Da se to doseže, ni samo obrušeni zob tisti, ki ga je potrebno natančno reproducirati in ujeti njegove prave dimenzije, ampak tudi umetne površine obstoječih konservativnih in protetičnih restavracij, kovinske površine zatičkov in prav tako okolišnje anatomske strukture. Odtis je ključni dejavnik pri določanju ustreznosti, kakovosti površine in dimenzij modela in predstavlja najpomembnejšo delovno osnovo za vse nadaljnje korake v zobnem laboratoriju. Kakorkoli, tehnični in fizikalni parametri niso samo razpoznavne lastnosti dobrega odtisnega materiala. Najvišja stopnja tehnične zanesljivosti v kombinaciji z lastnostmi rokovanja določa klinični uspeh odtisnega materiala. Prvi izbor na področju odtisnih materialov so A-silikoni, ki so vodilni na tržišču zaradi visoke natančnosti replikacije dimenzij in zaradi širokega nabora indikacij uporabe. Dosežejo odlični rezultat v smislu natančnosti, kakovosti površine, reverzibilnosti oblike, viskoznosti, hidrofilitnosti in elastičnosti. Tako

izpolnjuje vse zahteve za odtiskovanje v protetiki. Za zagotovitev najboljše možne rešitve za potrebe vsakodnevnega dela v ordinaciji je na osnovi desetletnih izkušenj Heraus Kulzer razvil odtisni material Variotime z inovativnim konceptom strjevanja.

Odtisni material Variotime

Variotime je A-silikon, posebno oblikovan za posebne zahteve sodobne zobozdravstvene ordinacije. Zaradi specifičnih prilagoditev lastnosti materiala se lahko doseže visoka stopnja detajlov, natančnosti in natančnega prilaganja. Za možnost odtiskovanja v vseh tehnikah odtiskovanja je Variotime na voljo v treh različnih oblikah; Dynamix, ročno mešanje in v Automix kartuši ter v različnih konsistencah Easy Putty, Heavy Tray, Medium Flow, Light Flow in Extra Light Flow. Za odtiskovanje, kjer je pomembna zlasti končna trdnost materiala, kot pri odtiskovanju vodil pri implantatno-protetični oskrbi, se lahko odtiskuje z medium-viskozno Variotime Monophase kot alternativa dvojnemu postopku odtiskovanja. Oba postopka sta primerna za različne tehnike odtiskovanja pri implantatno-protetični oskrbi (običajno odtiskovanje ali »pick up« re-

pozicioniranje) in zagotavlja osnovo za natančno tehnično realizacijo protetične restavracije. Variotime odtisi se enostavno odstranijo iz ust tudi pri visoki končni trdnosti.

Koncept časa strjevanja in posnemanje detajlov

V primerjavi z ostalimi A-silikoni ima Variotime inteligentni časovni koncept, kjer je kinetika strjevanja materiala nadzorovana s temperaturo v pacientovih ustih. To terapevtu omogoča variabilnost časa obdelave med 1:00 in 2:30 minutami. To predstavlja prednost pri dvofaznem odtiskovanju večjih protetičnih del, saj je na voljo dovolj časa za nanos obeh konsistenc, pa tudi za odtiskovanje posameznega obrušene zoba. Sočasno je intraoralni čas strjevanja vedno enako kratek zaradi posebne kinetike strjevanja. Po 2:30 minutah se odtis odstrani iz ust. Ta edinstvena kombinacija variabilnega delovnega časa in vedno enako dolgega intraoralnega časa strjevanja omogoča bolj prijeten nanos Variotime odtisnega materiala tako za zobozdravstveno osebje kot tudi za paciente. Odtisni material Variotime se prilagodi na individualni način odtiskovanja posameznega terapevta in omogoča odtiskovanje brez napetosti ne gle-

de na kompleksnost situacije. Ločeno shranjevanje Fast-set in Regular-set kot pri preostalih sistemih ni potrebno.

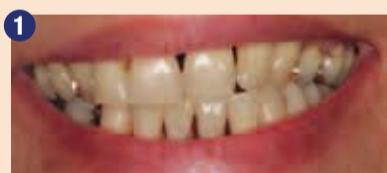Dynamix mešalec

Dolgotrajne izkušnje pri odtiskovanju so pokazale, da pri ročnem mešanju kljub najbolj pazljivemu pristopu lahko pride do pomanjkljivosti v kakovosti odtisa. Za preprečitev tega problema je Heraus Kulzer razvil Dynamix sistem. Osnovni izdelek tega sistema je Variotime Dynamix Putty Heavy Tray in Monophase kot material, ki se lahko mehnično meša v kartuši. Dynamix Putty ima pravo putty konsistenco in je zato bolj oblikovan v primerjavi z ročno zmešanim putty materialom. Z vsemi Dynamix materiali ima konstantno mešalno razmerje in je zagotovljena kakovost mešanja brez zračnih vključkov ali kontaminacije za razliko od ročnega mešanja. Terapevt tako doseže najboljše odtise z izredno natančnostjo reprodukcije in izjemno natančnim prilaganjem.

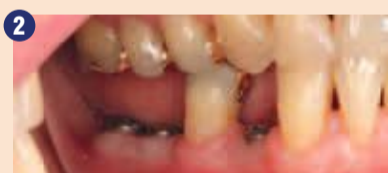Klinični primer

48-letna pacientka, ki smo ji v naši ambulanti dolgoletno konservativno, parodontološko in protetično

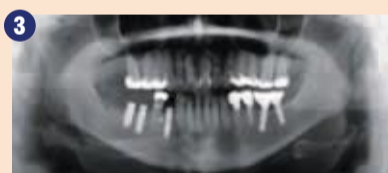oskrbovali zobe, je potrebovala protetično oskrbo z implantati. Zobje 44, 46 in 47 niso bili več funkcionalno obnovljivi in smo jih ekstrahirali nekaj mesecev pred vstavitvijo implantatov. Ustna higiena je bila zelo dobra in stanje obzobnih tkiv je bilo stabilno (slika 1). Klinični pregled in analiza rentgenskih posnetkov je pokazala nekaj manjših neustreznih cervikalnih plomb, ki jih je bilo potrebno zamenjati, pa tudi delno prevleko na zobu 45, kjer je bil prisoten sekundarni karies. Akutni parodontitis, ki je bil predhodno zdravljen, se je na ortopantomogramskem posnetku pokazal kot generalizirana horizontalna izguba kostnine. Zadostna količina kosti je bila na voljo v področju 46 in 47 tako v horizontalni kot tudi vertikalni smeri, tako da za vstavev implantata niso bili potrebni dodatni postopki. V področju manjkajočega zoba 44 je bila potrebna augmentacija kosti na bukalni strani zaradi ozkega alveolarnega grebena. Po opravljeni diagnostiki so bili načrtovani trije implantati s keramičnimi prevlekami. Vstavev implantatov je opravil oralni kirurg in pacientka se je vrnila v našo ambulanto po končanem celjenju za nadaljnjo protetično oskrbo. Tri mesece po vstavitvi implantatov je bilo stanje brez zna-



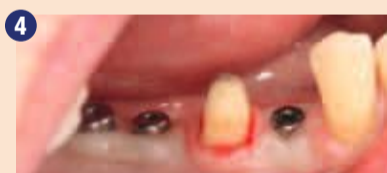Začetno stanje: Parodontalno zdravljen zobni lok z majhno vrzeljo po izgubi zob 44, 46 in 47.



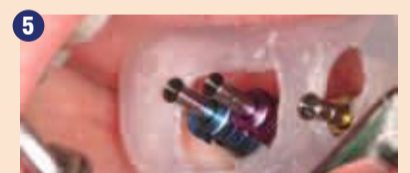
Stanje po vstavitvi implantatov (Conelog implantati), augmentacija v področju 44 in transgingivalno celjenje. Neustrezna delna prevleka na zobu 45.



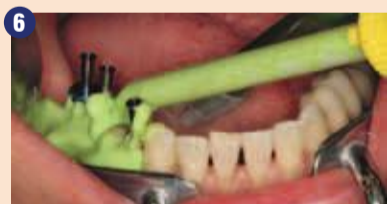Rentgenski posnetek pokaže implantate v področju 44, 46 in 47 pritrjena začasne prevleke po običajni fazi celjenja. Implantati so stabilni.



Obrušeni zob 44 pred odtiskovanjem.



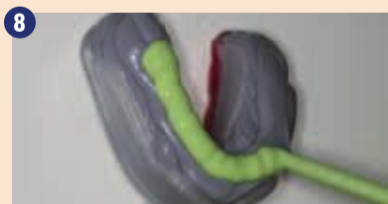Pritržitev odtisnih zatičkov v področju 44, 46 in 47 za »pick up« tehniko odtiskovanja. Individualizacija in preverjanje plastične žlice.



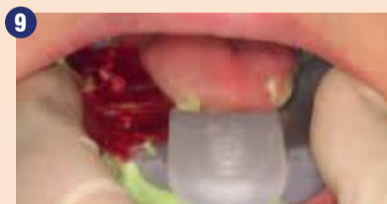Intraoralni vnos Variotime Medium Flow iz Automix kartuše. Viskoznost in hidrofилne lastnosti zagotavljajo enakomerno in natančno iztekanje na različnih površinah.



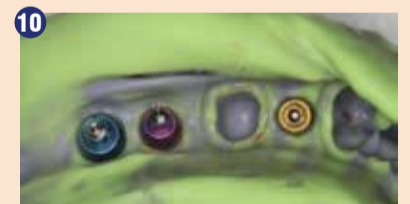Napolnitev odtisne žlice pri visoki hitrosti iztoka materiala Variotime Dynamix Heavy Tray. Material je v žlici stabilen.




Vnos Variotime Medium Flow pri sendvič tehniki odtiskovanja. Viskoznost prilagoditve prepreči iztok materiala. Ekstraoralni delovni čas variira med 1:00 in 2:30 minutami.



Ustrezna viskoznost zagotavlja stabilen položaj med strjevanjem in olajša funkcionalno odtiskovanje mehkih tkiv. Kratek intraoralni delovni čas samo 2:30 minut.



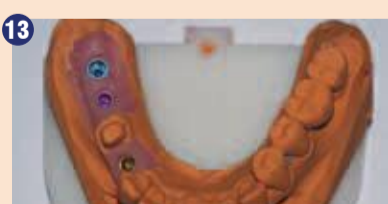Odtisni zatički so varno vstavljeni zahvaljujoč visoki trdnosti. Izjemna reprodukcija detajlov in vidnost robov preparacije zaradi barvnega kontrasta na zobu 45.



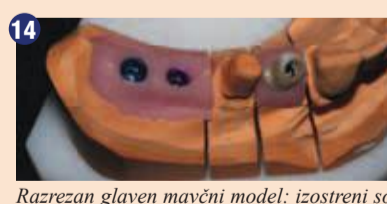Laboratorijski implantati so bili vstavljeni in dobro pritrjeni.



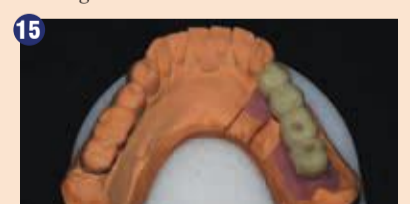Odtis z Variotime materialom po izdelavi gingivalne maske v področju implantata.



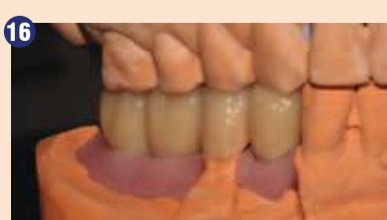Nerazrezan model z gingivalno masko in laboratorijski implantati. Vse strukture so reproducirane zelo natančno.



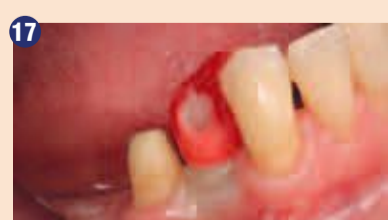Razrezan glaven mavčni model: izostreni so robovi preparacije na zobu 45, keramičen opornik na zobu 44 je privijačen v model Camlog implantata.



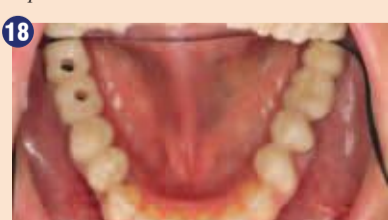Končna protetična restavracija, okluzalni pogled: posamični prevleki na 44 in 45, povezani prevleki na 46 in 47.



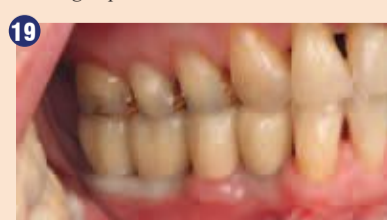
Končna protetična restavracija, lateralni pogled: zahvaljujoč odličnemu odtisu je možno natančno delo na mavčnem modelu.



Preverjanje položaja opornika s prenosnikom. Odtis natančno reproducira in-vivo situacijo, opornik se popolnoma prilaga in se lahko pritrži.



Prevleki na zobu 44 in 45 sta adhezivno cementirani. Prevleki na implantatih (46 in 47) sta bili direktno privijačeni in okluzalni dostop je bil zalit z Venus Diamond Flow.



Estetsko in funkcionalno izjemen končni rezultat na koncu zdravljenja.

kov vnetja, dlesen je kazala zdravo strukturo in barvo, kot tudi ustrezno priraščanje na oblikovalce dlesni (slika 2). Rentgenski posnetek je potrdil dober položaj implantatov (slika 3). Zato smo lahko pričeli s protetično rehabilitacijo. Pred preparacijo zoba 45 smo odtisnili četrti kvadrant z Variotime Heavy Tray za

izdelavo začasnih prevlek. Variotime je izjemno dimenzijsko stabilen in tudi visoko viskozen, tako da je natančno prilagajanje začasnih prevlek hitro in enostavno. Po drugi strani se odtis shrani vse do končnega cementiranja dokončne protetične restavracije, v primeru, da bi bila potrebna ponovna izdelava začasnih prevlek. V prvem koraku je bil sprepariran zob 45 za posamezno prevleko in z lingvalne strani dograjen s kompozitom rebilda LC (slika 4). Za jasen obris robov preparacije na zobu 45 smo uporabili retrakcijske nitke. Po odstranitvi oblikovalcev dlesni so bili Camplog odtisni zatički vstavljeni in pritrjeni za odprto tehniko odtiskovanja. Odtisno žlico smo individualizirali v področju poleg implantatov in preverili njeno prileganje (slika 5). Podvisna mesta za vodila so bila zalita z voskom. Za dvofazno tehniko odtiskovanja so bili pripravljene odtisni materiali Dynamix Heavy Tray visoke viskoznosti A-silikon iz Dynamix mešalnika in Variotime medium Flow iz avtomix kartuše. Terapevt lahko izbira različen čas obdelave pri vseh materialih Variotime, in sicer od 1:0 do 2:30 minute. Slika 6 prikazuje natančen iztok materiala brez zračnih vključkov direktno iz Automix kartuše in Variotime Medium Flow prilagajanje materiala v sulkus zaradi hidrofilnih lastnosti. To terapevtu dopušča zadosten čas za vnos materiala okoli odtisnih zatičev in zoba 45, medtem ko asistentka vnaša odtisni material Variotime Heavy Tray v odtisno žlico z Dynamix speed mešalnikom (slika 7). Pred vstavitvijo odtisne žlice je dodatna plast Variotime Medium Flow v smislu sendvič tehnike odtiskovanja nanesena na Heavy Tray (slika 8). Odtisna žlica se nato postavi na Variotime Medium Flow v pacientovih ustih (slika 9). Ustrezna viskoznost materiala Variotime Heavy Tray prepreči iztekanje in zagotavlja, da odtisna žlica lahko obstane v stabilnem položaju med samim strjevanjem (slika 9). Po konstantnem intraoralnem času strjevanja 2:30 minut, je odtisni material Variotime strjen in se lahko enostavno odstrani iz pacientovih ust po popustitvi odtisnih zatičkov. Po odstranitvi odtisa iz pacientovih ust Variotime odtis kaže dobro pritrjene in stabilen položaj odtisnih zatičkov (slika 10). Variotime Medium Flow se zaradi hidrofilnih lastnosti in nizke viskoznosti razlije v najbolj fine strukture in jasno reproducira odtisno površino. Zaradi kontrasta med Variotime Dynamix Heavy Tray in Medium Flow se rezultat enostavno preveri. Tudi najmanjše lise materiala Variotime Medium Flow niso uničene, robovi preparacije zoba 45 so dobro vidni in mehka tkiva so funkcionalno oblikovana (slika 10). V zobnem laboratoriju se modeli implantatov privijejo v odtisne zatičke pred izlitjem z mavcem (slika 11) in marginalno področje implantatov se zaščiti z gingivalno masko, narejeno iz silikona (slika 12). Glaven model prikaže zelo ja-


sno in natančno reprodukcijo vseh struktur, ki so potrebne za natančno protetično restavracijo (slika 13). V naslednjem koraku se individualiziran cirkonijev opornik pritrdi na model implantata zoba 44 in dokončno pritrdi na titanijevo adhezivno bazo (slika 14). Cirkonijevo ogrodje za posamezno prevleko za 44 in 45 je bilo izdelano iz Tizian Occlusal (Tizian, Schuetz-Dental) keramike. Prevleki za 46 in 47 sta bili prav tako izdelani iz cirkonija, vendar povezani skupaj in direktno brez dodatnih opornikov pritrjeni

na titanijevo adhezivno bazo (slika 15). Slika 16 prikazuje končno protetično delo pred vstavitvijo na model. Pravilen položaj cirkonijevega opornika za zob 44 je bil preverjen v ustih s pomočjo prenosnika. Opornik je bil trdno privijačen v implantat in okluzalno zalit s kompozitnim materialom (slika 17). Slika 18 prikazuje izjemno prilagajanje prevlek 44-47 brez vrzeli in brez napetosti. Povezani prevleki 46 in 47 sta bili natančno in enostavno vstavljeni na implantate, kar kaže na absolutno natančno repro-

dukcijo oralne situacije pri odtiskovanju in izlitju modela. Prevleki na zobeh 44 in 45 sta bili cementirani s kompozitnim cementom. Prevleki na 46 in 47 sta bili okluzalno privijačeni in zaliti z Venus Diamond Flow. Slika 19 prikazuje intraoralno stanje takoj po pritrditvi protetičnih restavracij in po preverjanju okluzije in artikulacije.

Zaključek

A silikon Variotime odtisni material je zanesljiv in enostaven sistem od-

tiskovanja za vse tehnike odtiskovanja. Ponuja variabilen čas obdelave in kratek intraoralni čas strjevanja. Je visoko hidrofilen in natančno posnema detajle in doseže visoko končno trdnost za stabilizacijo odtisnih zatičkov. Postopek se lahko individualno prilagodi glede na želje terapevta in zahtevnost zdravljenja. Odtisni material Variotime tako zagotavlja konstantno izjemne rezultate odtiskovanja in natančno delo v zobnem laboratoriju. 

Heraeus Kulzer

Mitsui Chemicals Group

Variotime Easy Putty (2x 300 ml)
+ Variotime medium/light/extra light flow
korekturni material (2x 50 ml)
+ Memosil (2x50ml)
+ skodelica



Omenjene proizvode poiščite pri pooblaščenih distributerjih Heraeus Kulzer proizvodov:

- Dental Ekspres d.o.o.**
www.dentalekspres.si
- Dental Medical d.o.o.**
www.dental-medical.si
- Dentalia d.o.o.**
www.dentalia.si
- Prodent International d.o.o.**
www.prodent.si
- Sanolabor d.d.**
www.sanolabor.si

Variotime®

Variotime - inovativni A-silikon koji se prilagođava vašem stilu rada.

- **Čas:** Spremenljiv in inteligenten časovni koncept daje fleksibilnost pri izbiri dolžine postopka ter začetka strjevanja materiala.
- **Zanesljivost:** Natančno odtiskovanje in natančna reprodukcija odtisa zaradi dimenzijske obstojnosti in hidrofilnosti.
- **Preprostost:** Uporablja se za številne indikacije-en sistem za vse tehnike odtiskovanja.

Giving a hand to oral health.

Slike so simbolične. Heraeus Kulzer si pridržuje pravico do morebitnih napak.

heraeus-kulzer.com

Nanohibrid-ORMOCER za tehniko polnjenja kavitet v enem koraku na območju stranskih zob – klinično poročilo o obravnavi

Kompoziti za neposredni nanos na območju stranskih zob spadajo k standardni ponudbi v terapevtskem spektru sodobnega zobozdravstva. Ta način polnjenja kavitet je medtem že v mnogih kliničnih študijah dokazal svojo zmogljivost na območju stranskih zob, ki je obremenjeno z grizenjem. Običajno se obdelava izvaja z zapleteno tehniko plastenja. Poleg možnosti, katere visoko estetske kompozite nuditi pri uporabi polikromatske večplastne tehnike, obstaja na drugi strani veliko povpraševanje po, kolikor je to mogoče, preprostih oz. za hitro obdelavo uporabnih in s tem varčnih materialov na kompozitni osnovi za območje stranskih zob. To potrebo lahko zadovoljimo z vedno bolj priljubljenimi kompoziti z večjimi globlinami strjevanja (kompoziti za polnjenje kavitet v enem koraku).

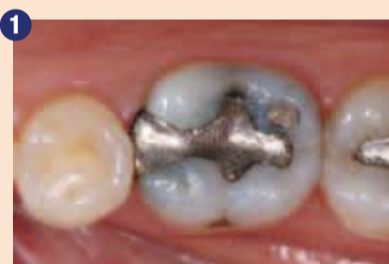Ponudba na področju neposrednih plastičnih kompozitnih materialov se je v zadnjih letih zelo razširila. Poleg klasičnih univerzalnih kompozitov je zaradi ogromnega povečanja estetskih zahtev pacientov na trgu prišlo veliko število tako imenovanih »estetskih kompozitov«, ki so na voljo v zadostnem številu različnih barvnih nians in različnih stopnjah prosojnosti/opacitet. Z opačnimi otenki dentina, s prosojnimi skleninami in z eventualno barvo zob lahko z uporabo tehnike večbarvnega plastenja dosežete visoko estetsko neposredno obnovo, ki se praktično ne razlikuje več od strukture zoba in lahko tekmuje z estetiko obnov, ki so v celoti izdelane iz keramike. Delno ti kompozitni sistemi vključujejo več kot 30 različnih kompozitnih mas z raz-

ličnimi barvnimi niansami in svetlobno prepustnostjo. Vendar pa so pri tem nepogrešljive določene izkušnje pri ravnanju s temi materiali, ki se uporabljajo predvsem v območju sprednjih zob pri tehniki plastenja z 2 ali 3 različnimi opacitetami oz. prosojnostmi. Kompozite, ki se strjujejo na svetlobi, se zaradi polimerizacijskih lastnosti in omejene globine strjevanja običajno obdeluje z uporabo tehnike plastenja s posamičnimi inkrementi debeline največ 2 mm. Posamični inkrementi se polimerizirajo ločeno, s časom osvetlitve od 10 do 40 sekund, odvisno od intenzivnosti in jakosti svetlobe svetilke in barve oz. stopnje prosojnosti ustrezne kompozitne paste. Debelejše kompozitne plasti lahko skupaj z uporabo materialov, ki so bili na voljo do pred

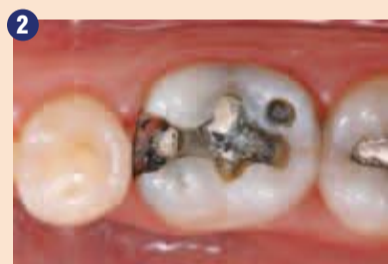kratim, privedejo do nezadostne polimerizacije kompozitnega materiala in s tem slabših mehanskih in bioloških lastnosti. Zlasti pri kavitetah na velikih stranskih zobeh je lahko nanos kompozita z inkrementi debeline 2 mm zelo dolgotrajen postopek. Tako za to območje indikacije na trgu obstaja veliko povpraševanje po čim preprostejših kompozitnih materialih oz. materialih, ki jih je mogoče hitro obdelati in so zato tudi cenejši. Zato so strokovnjaki v zadnjem letu razvili kompozite za polnjenje v enem koraku, ki se lahko z ustrezno višjo jakostjo polimerizacijske svetilke in poenostavljeno tehniko nanosa 4 do 5 mm debelih plasti, ki imajo kratek čas strjevanja inkrementov, od 10 do 20 sekund hitreje nanesejo v kavitate. »Polnjenje v enem kora-

preostalega zobovja, ki prenaša žvečno silo in so zato primerni le kot začasna oskrba/dolgotrajna oskrba – s kemijsko aktiviranimi kompoziti za dograditev krna ali kompoziti za dograditev krna z dvojnimi strjevanjem, ki pa niso odobreni za uporabo kot materiali za zalivke niti se ne zdijo primerni za obdelavo (npr. oblikovanje ugriza) pri taki indikaciji. Kompoziti za polnjenje v enem koraku, ki so trenutno na voljo za poenostavljeno tehniko polnjenja na območju stranskih zob, ob podrobnejšem pregledu dejansko niso pravi materiali za »polnjenje v enem koraku«, ker so prav proksimalne razširitve kliničnih kavitet običajno globlje od največje globine strjevanja teh materialov (4 do 5 mm). Vendar pa lahko z ustrezno izbiro materialov z 2 in-

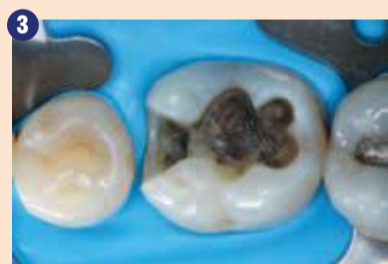lorana [13,17,18,23,38,45] in kemijske tehnologije Ormocer. Pri Ormocer (»organsko modificirana keramika«) gre za organsko modificirane, nekovinske anorganske kompozite. Materiale Ormocer lahko uvrstimo med anorganske in organske polimere in imajo tako anorgansko kot tudi organsko mrežo. To skupino materialov je razvil Inštitut za raziskave silikatov Fraunhofer iz Würzburga in jih v sodelovanju s partnerjem v zobozdravstveni industriji leta 1998 prvič tržil kot zobne zalivke. Od takrat se je na tem področju uporabe zgodil pomemben napredek v razvoju kompozitov na osnovi materialov Ormocer. Uporaba materialov Ormocer ni omejena samo na kompaktne materiale v zobozdravstvu. Ti materiali se med drugim že več let



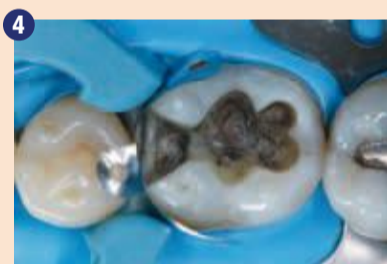1. Izhodni položaj: Amalgamska zalivka v zobu 46.



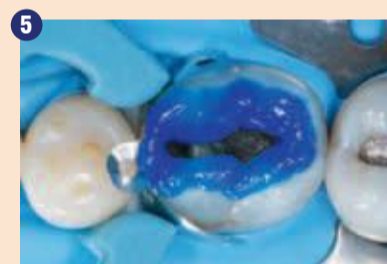2. Situacija po odstranitvi amalgamske zalivke.



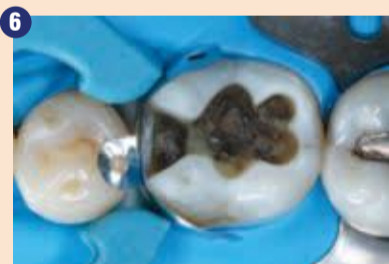3. Po odstranitvi se kavitate obdelata in izolirata s koferdamom.



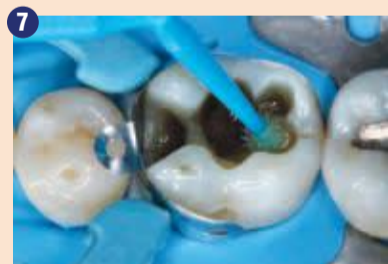4. Razmejitev kavitate z delno matriko.



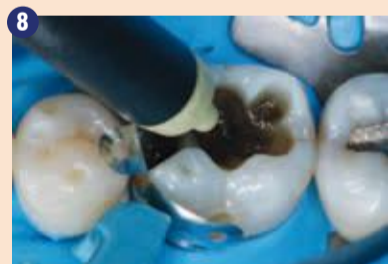5. Selektivno jedkanje sklenine s 35-odstotno fosforno kislino.



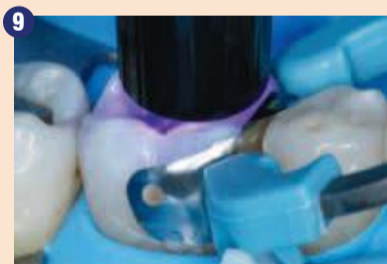6. Stanje po škropljenju kisline in previdnim sušenjem kavitate.



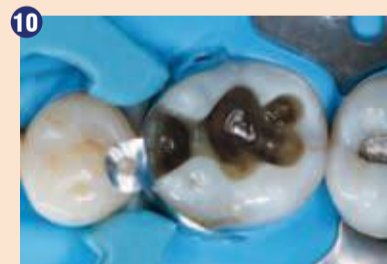7. Nanos adheziva Futurabond M++ z miniaturno ščetko na sklenino in dentin.



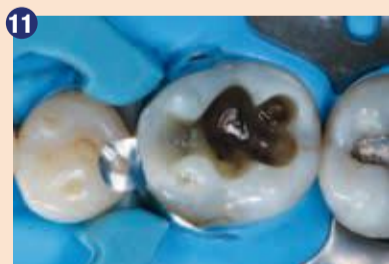8. Rahlo izpihovanje topila iz adhezivnega sistema.



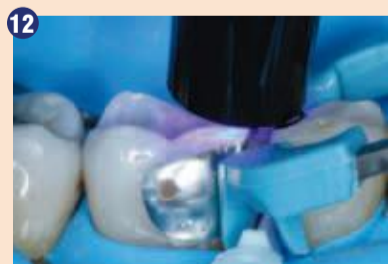9. 10-sekundna polimerizacija adheziva s svetlobo.



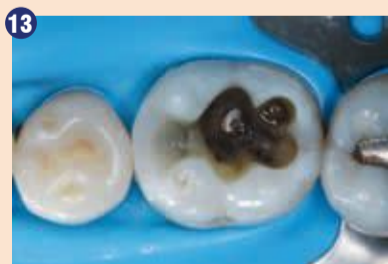10. Po nanosu adheziva ima celotna zapolnjena kavitate svetlečo površino.



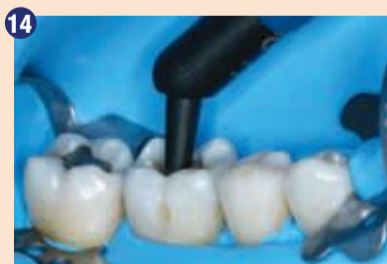11. S prvim inkrementom Admira Fusion x-tra se zapolni mezialno območje kavitate in se oblikuje aproksimalna stena do višine roba.



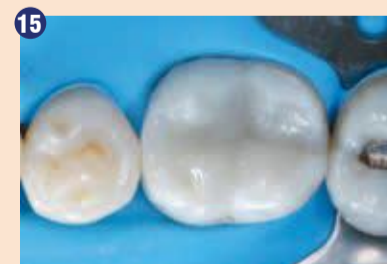12. 20-sekundna polimerizacija adheziva s svetlobo.



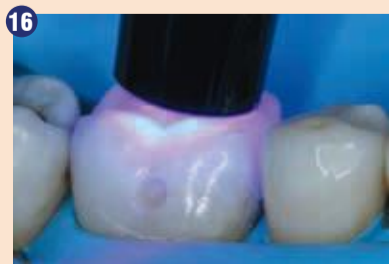13. Situacija po odstranitvi matrice.



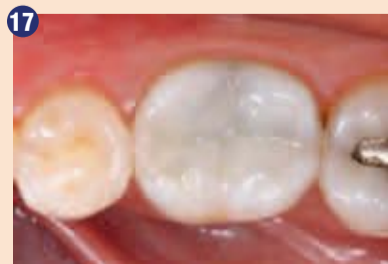14. Z drugim inkrementom Admira Fusion x-tra se kavitate popolnoma zalije.



15. Oblikovanje funkcionalne, vendar učinkovite okluzalne anatomije.



16. Polimerizacija zalivke MO. Vestibularna kavitate se zapolni v naslednjem koraku.



17. Končna situacija: Dokončno izdelana obnova, spolirana do sijaja. Funkcionalnost in estetika zoba je obnovljena.

ku» pravzaprav pomeni, da lahko kavitate zalijete v enem samem koraku lege artis brez uporabe tehnike plastenja. V tem trenutku je to med plastičnimi materiali za polnjenje zob mogoče le s cementi, ki zaradi nezadostnih mehanskih lastnosti ne dovoljujejo klinično dolgotrajnega stabilnega polnila na območju stranskih zob

krementoma zalijemo do 8 mm globoke kavitate – in to vključuje veliko večino primerov dimenzij okvar, ki jih lahko pri kliničnem delu srečamo vsak dan. Večina kompozitov vsebuje organske monomerne matrice na osnovi klasične kemije metakrilata. Za ta namen obstajajo alternativni pristopi s tehnologijo na osnovi si-

uspešno uporabljajo v elektroniki, tehnologiji mikrosistemov, plastični predelavi, konzerviranju, zaščitnih premazih proti koroziji, funkcionalnih premazih za steklene površine in v zelo odpornih zaščitnih premazih, ki so odporni tudi na praske. Kompoziti za zobne zalivke na osnovi materialov Ormocer so

sedaj na voljo pri dveh zobozdravstvenih podjetjih (Admira Produktgruppe, VOCO, Cuxhaven; CeramX, Dentsply, Konstanz). Prejšnjim zobozdravstvenim izdelkom Ormocer so za boljšo obdelavo poleg čiste kemijske tehnologije Ormocer dodali še metakrilate (poleg iniciatorjev, stabilizatorjev, pigmentov in anorganskih polnil). Zato je bolje govoriti o kompozitih na osnovi materialov Ormocer.

Novi material za polnjenje v enem koraku na osnovi Ormocer Admira Fusion x-tra (VOCO, Cuxhaven), ki je na voljo šele od leta 2015, po besedah proizvajalca v matrici poleg materialov Ormocer sedaj ne vsebuje klasičnih monomerov. Na voljo ima nanohibridno tehnologijo zalivk s 84-odstotnim anorganskim deležem polne teže. Na voljo je v univerzalni barvi in kaže polimerizacijsko krčenje samo 1,2 odstotka prostornine z nizko krčno napetostjo. Admira Fusion x-tra se lahko nanese v plasteh največ 4 mm, pri čemer se inkrement strdi v 20 s (jakost polimerizacijske svetilke > 800 mW/cm²). Skladnost pri oblikovanju kot tudi podatki o materialih zobozdravniku, ki uporablja Admira Fusion x-tra, omogočajo obnovo kavitet z uporabo tehnike polnjenja v enem koraku z enim samim materialom, pri čemer okluzalna prekrivna plast z dodatnim kompozitom ni potrebna – kot je potrebno pri uporabi tekočih kompozitnih materialov za polnjenje v enem koraku.

Klinični primer

47-letni pacient si je med našim razgovorom zaželel postopno zamenjavo njegovih preostalih amalgamskih zalivk z obnovami v barvi zob. Med prvim obiskom je bila obnovljena stara amalgamska zalivka na zobu 46 (slika 1). Pri testu občutljivosti na hladno se je zob takoj odzval občutljivo in tudi pri preskušanju s tolčenjem zob ni pokazal nobenih nepravilnosti. Po pojasnilu o možnih alternativah zdravljenja in njihovih stroških se je pacient odločil za plastično polnilo z Ormocer Admira Fusion x-tra (VOCO GmbH, Cuxhaven) s tehniko za polnjenje v enem koraku.

Na začetku zdravljenja je bil omenjeni zob temeljito očiščen zunanjih zobnih oblog s pasto za profilakso, ki ne vsebuje fluorida, in gumijastim lončastim nastavkom. Ker je Admira Fusion x-tra na voljo le v univerzalni barvi, lahko opustimo natančno določitev barve zob. Po uporabi lokalne anestezije je bil amalgam previdno odstranjen iz zoba (slika 2). Po odstranitvi je bila kaviteta fino obdelana s fino zrnatim diamantnim orodjem in zob nato izoliran z namestitvijo koferdama (slika 3). Gumijasta zaščita omejuje delovno območje od ustne votline, olajšuje učinkovito in čisto delo in zagotavlja zaščito delovnega

območja pred okuženimi snovmi, kot so kri, sulkusna tekočina in slina. Kontaminacija sklenine in dentina bi bistveno poslabšala adhezijo kompozita na trdni zobni površini in ogrozila dolgotrajno uspešno oskrbo z optimalno robno integriteto. Poleg tega koferdam pacienta ščiti pred dražječimi snovmi, na primer pred adhezivnim sistemom. Koferdam je s tem bistven pripomoček za olajšanje dela in zagotovilo kakovosti v adhezivni tehniki. Neznaten napor, potreben za namestitev koferdama, se dodatno kompenzira tudi zato, ker ni treba menjavati vatnih tamponov in pacient ne čuti potrebe po izpiranju.

Na koncu je bila kaviteta razmejena s kovinsko delno matriko (slika 4). Za adhezivno predobdelavo trdne zobne površine je bil izbran univerzalni adheziv Futurabond M+ (VOCO GmbH, Cuxhaven). Futurabond M+ je sodobni adheziv v steklenički, ki je združljiv z vsemi tehnikami kondicioniranja: s tehniko samodejnega jedkanja in tehniko kondicioniranja na fosforni osnovi (selektivno jedkanje sklenine oz. popolna predpriprava za jedkanje in spiranje sklenine in dentina). Pri opisanem primeru je bilo uporabljeno selektivno jedkanje sklenine, v ta namen smo nanесли 35-odstotno fosforno kislino (Vococid, VOCO GmbH, Cuxhaven) vzdolž robov sklenine, ki je tam delovala 30 s (slika 5). Na koncu smo kislino 20 s temeljito izpirali s pršenjem vode pod pritiskom in odvečno vodo previdno izpihovali iz kavitete s stisnjenim zrakom (slika 6). Slika 7 prikazuje nanos večje količine univerzalnega adhezivnega sredstva Futurabond M+ na sklenino in dentin z mikrokrtačko. Adheziv smo 20 sekund previdno vmasiravali z aplikatorjem na trdne zobne površine. Nato smo topilo previdno izpihovali s suhim stisnjenim zrakom, ki ne vsebuje olja (slika 8), in adhezivno sredstvo 10 sekund strjevali s polimerizacijsko svetilko (slika 9). Dobili smo sijajno in povsod z adhezivom enakomerno omočeno površino kavitete (slika 10). To je treba skrbno preveriti, saj nesijoča področja kavitete nakazujejo nezadosten nanos adheziva na teh mestih. V najslabšem primeru se lahko to odraža na slabšem oprijemu zalivke v tem območju in sočasno slabše zaprtje dentinu ter morda tudi visoki pooperativni preobčutljivosti. Če se pri pregledu odkrijejo taka območja, sledi na teh mestih nov, selektiven nanos adheziva.

V naslednjem koraku bo kaviteta, ki smo jo predhodno izmerili s paradontalno sondo (6 mm globine od dna okvira do okluzalnega roba) na območju mezialnega okvira z Admira Fusion x-tra, toliko zalita, da v celotni kaviteti ostane globina največ 4 mm. Istočasno se v celoti izdelata aproksimalna površina do višine roba (slika 11). Zalivko smo 20 s strjevali s polimerizacijsko svetilko


(jakost svetlobe > 800 mW/cm²) (slika 12). Pri izdelavi mezialne aproksimalne površine bo prvotna kaviteta razreda II spremenjena v »učinkovito kaviteto razreda I«, nato pa je bil odstranjen matrični sistem, ki ni bil več potreben (slika 13). To je pri nadaljnjem poteku obdelave olajšalo dostop do kavitete z ročnimi instrumenti za oblikovanje okluzalnih struktur in z boljšim pogledom na območje obdelave omogočilo boljši vizualni nadzor naslednjih nanešenih plasti materiala. Z drugim inkrementom Admira Fusion x-tra je bil preostali del kavitete popolnoma zalit (slika 14). Po oblikovanju funkcionalne, vendar učinkovite okluzalne anatomije (slika 15), ki tudi pripomore pri zagotavljanju hitre izdelave in poliranja, smo zalivko ponovno strjevali 20 sekund (slika 16).

Po odstranitvi koferdama je bila zalivka previdno dodelana z vrtiljivimi instrumenti in abrazivnimi ploščicami, pri čemer smo statično in dinamično okluzijo poravnali. Nato smo z diamantnim polirnikom (Dimanto, VOCO GmbH, Cuxhaven) dosegli gladko

in sijočo površino obnove. Slika 17 prikazuje dokončano neposredno obnovo kompozita Ormocer, s čimer smo ponovno ustvarili prvotno obliko zoba z anatomsko funkcionalnim ugrizom, fiziološko oblikovanim aproksimalnim stikom in estetsko sprejemljivim videzom. Na koncu smo s penasto kroglico na zobe nanесли fluoridni lak (Bifluorid 12, VOCO GmbH, Cuxhaven).

Sklepne ugotovitve

Pomembnost neposrednih materialov za zalivke na kompozitni osnovi bo v prihodnje vse večja. Gre za znanstveno preverjene, kakovostne trajne obnove v stranskem predelu zob, ki so obremenjeni pri ugrizu, z dokumentirano zanesljivostjo. Rezultati obsežnega pregleda so pokazali, da se letna kvota izpadlih kompozitnih zalivk na območju stranskih zob (2,2 %) statistično ne razlikuje od amalgamskih zalivk (3,0 %). Dodatni gospodarski pritisk na zdravstveni sistem ob dolgotrajnih visoko kakovostnih obnovah zahteva enostavno, hitro in tudi cenejšo osnovno oskr-

bo na območju stranskih zob. V ta namen so že nekaj časa na trgu kompoziti z optimiziranimi globinami strjevanja, s katerimi lahko z varčnejšim posegom, kot je namestitev tradicionalnih hibridnih kompozitov, namestimo klinično in estetsko sprejemljive zalivke za stranske zobe. Poleg kompozitov za polnjenje v enem koraku na osnovi klasične kemije metakrilata je ponudba na področju plastičnih adhezivnih materialov z večjo globino strjevanja razširjena še z različico nanohibridov Ormocer. 



Avtor:

Prof. Dr. Jürgen Manhart
Zobozdravstvena in parodontološka poliklinika
Goethestrasse 70
80336 München, Nemčija
Elektronska pošta: manhart@manhart.com
www.manhart.com
www.dental.education

Avtor ponuja nadaljnje izobraževanje in praktične tečaje iz estetsko-obnovitvene zobne medicine (kompoziti, polnokeramične krone, prevleke, adhezivni koreninski zatiči, estetsko načrtovanje dela).

Pravi napredek!



Prva keramika za zalivke

- Prvi material za zalivke, v celoti izdelan na osnovi keramike
- Najmanjše krčenje pri polimerizaciji (1,25 prostorninskega odstotka) in posebej nizek stres zaradi krčenja**
- Inerten, s tem pa izredno biološko združljiv in barvno obstojen
- Za najvišje zahteve v področju prednjih in stranskih zob
- Odlične lastnosti za uporabo, preprosto poliranje do visokega sijaja in zelo trda površina zagotavljajo prvostne in trajne rezultate
- Združljiv z vsemi običajnimi lepili

* Poiščite vse trenutne ponudbe kontaktirajte pooblaščenega VOCO svetovalca.
** v primerjavi z vsemi običajnimi kompoziti za zalivke

Admira Fusion



MADE IN GERMANY 100% pure silicate technology

VOCO
THE DENTALISTS

VOCO GmbH · Anton-Flettner-Straße 1-3 · 27472 Cuxhaven · Nemčija · Tel. +49 4721 719-0 · www.voco.com