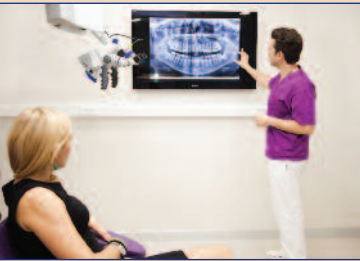

Новости

Научно-клинический центр Sanabilis: первый в России частный научно-клинический центр челюстно-лицевой хирургии и стоматологии

1 октября прошла торжественная церемония открытия научно-клинического центра челюстно-лицевой хирургии и стоматологии Sanabilis.

Среди гостей были наиболее авторитетные эксперты и доктора, владельцы клиник, сотрудники ФГУ ЦНИИС, представители отраслевых и глянцевого СМИ, а также главный стоматолог Москвы Илья Михайлович Рабинович. Среди череды открывающихся клиник это событие выделяется тем, что челюстно-лицевая хирургия заявлена как основная специ-



Директор клиники Андрей Григорянц проводит экскурсию по клинике.

ализация. Планируется проводить целый ряд различных челюстно-лицевых операций, не требующих стационарного пребывания. В клинике также предполагается оказывать весь комплекс стандартных стоматологических услуг, имеется собственная зуботехническая лаборатория. Услуги уровня hi-end – так можно охарактеризовать отношение к делу Андрея Григорьянца, идеолога и руководителя Sanabilis. Наряду с российскими специалистами, в центре ведут прием зарубежные клиницисты – ортопед Ханс-Йорг Беккер и ортодонт Кристофер-Георг Хепберн. Этот проект стал



Руководитель проекта Dental Tribune Russia Edition Владислав Егоров и генеральный директор информационного портала Startsmile Екатерина Гаспарова.

средоточием последних новинок оборудования и инновационных технологий: европейская философия отношения к пациентам, автоматизированный менеджмент, дизайн от всемирно известного бюро Karpleg, новейшее стоматологическое оборудование.

Амбиции у организаторов хорошие, посмотрим, удастся ли оправдать заявленное название первого частного центра челюстно-лицевой хирургии.

Тенденции и практика

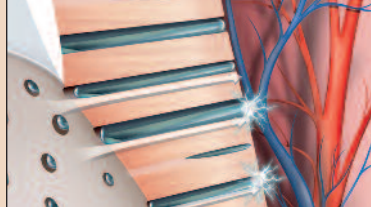


Цифровая фотография в клинической стоматологии

Сегодня, когда пациенты предъявляют высокие требования, а количество судебных тяжб, особенно в отношении эстетической стоматологии, заметно увеличилось, тщательное документирование клинических случаев совершенно необходимо.

стр. 5

Клиническая практика

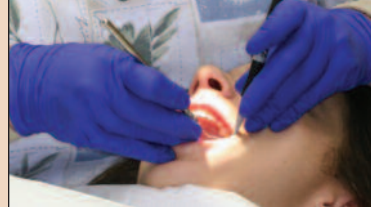

Гиперчувствительность зубов: проясним ситуацию

У всех стоматологов есть пациенты с гиперчувствительностью зубов, многие из которых избегают лечения именно из-за этой проблемы. Странно, но большинство клиник не использует систематический подход к диагностике и лечению данного заболевания просто потому, что это кажется слишком сложным.

стр. 12

Частная практика

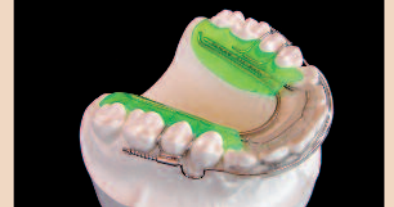

Гигиенический бизнес

Название этой статьи неизбежно вызовет раздражение у некоторых гигиенистов. В конце концов, в студенческие годы им ничего не говорили о бизнесе, и кое-кто до сих пор считает, что относиться к работе гигиенического кабинета как к бизнесу неправильно, ведь это якобы вредит качеству оказываемой помощи.

стр. 16

Достижения индустрии



Этичный подход к коррекции улыбки с помощью аппарата Inman Aligner

Сегодня стоматология переживает, возможно, лучший период за всю историю этой области медицины. Однако стоматологов и их пациентов забрасывают тысячами изображений прекрасных улыбок, а врачи непрерывно убеждают в том, что лучшим решением являются керамические виниры.

стр. 22

Окклюзия, височно-нижнечелюстной сустав и здоровье организма в целом

Клинические доказательства и механизм недооцениваемой взаимосвязи

Йонг-Кеун Ли, Хьонг-Джу Мун, Южная Корея

При лечении симптомов, связанных с заболеваниями височно-нижнечелюстного сустава (ВНЧС) и нарушениями окклюзии, выяснилось, что восстановление нормального состояния ВНЧС приводит к изменению общего состояния организма в положительную сторону. Ввиду наличия сходных сообщений была выдвинута гипотеза о связи между состоянием ВНЧС и общим состоянием организма. Механизм этого явления, однако, остается неясным.

В настоящей статье дается обзор взаимосвязи между состоянием окклюзии/ВНЧС и организма в целом на основании материалов рецензируемых научных работ. Авторы предлагают концептуальную теорию, способную объяснить механизм такой связи.

ВНЧС и иофасциальные боли

Окклюзия – это соотношение верхней и нижней челюстей при их смыкании [1]. ВНЧС представляет собой су-

став челюсти, уникальный тем, что это единственный парный сустав, ось которого пересекает среднюю линию [2]. Поскольку лечение стоматологических заболеваний преследует цель гармонизации всей зубочелюстной системы, зубы можно условно рассматривать как набор «зубцов», закрепленных в кости, а челюсти – как элементы зубчатой передачи, соединенные между собой ВНЧС [3].

Причины заболеваний ВНЧС можно разделить на 5 категорий:

окклюзионные нарушения, травмы, образ жизни, напряженные социальные ситуации и эмоциональные факторы [4]. Травмы могут возникать в связи с внезапным резким движением головы и шеи, тянущими нагрузками или ударом по голове, лицу или челюсти [4]. Имеются свидетельства значительной травмы ВНЧС после гиперэкстензии шейного отдела позвоночника [5]. Что касается образа жизни, то неправильная осанка, плохая эргономика рабочего места, парафункциональные

привычки, а также неправильное питание и физическая работа, например поднятие тяжестей, также могут вызывать травмы ВНЧС [4].

Миофасциальная боль, связанная с триггерными точками гипералгезии, расположенными на скелетных мышцах и фасциях, обычно характеризуется постоянной местной болью [6]. В целом считается, что миофасциальный компонент является частью болевых синдромов, связанных с ВНЧС. Предполагают, что триггерные точки на жевательных мышцах связаны с нарушениями окклюзии, неправильным взаимным расположением и привычными парафункциональными челюстей, неправильной посадкой головы и наклоном шеи или травмами [6].

Связь состояния ВНЧС и организма в целом

Было проведено несколько исследований взаимосвязи состояния окклюзии/ВНЧС и общего здоровья. Среди прочего исследователи выяснили, что поражения жевательных мышц и дентоальвеолярного соединения могут отрицательно влиять на стабильность зрительного аппарата и тем самым вызывать поструральный дисбаланс [7]. Расположение и функции нижней челюсти также влияют на центр тяжести [8, 9].

Состояние окклюзии связано с уменьшением силы нижних конечностей, ухудшением подвижности и нарушением равновесия у пожилых людей [10]. Согласно исследованиям, правильная функциональная окклюзия естественных зубов или

ортопедических конструкций играет важную роль в формировании адекватного пострурального рефлекса [11]. Подгруппы общих заболеваний, связанных с состоянием ВНЧС, можно разделить на 3 категории:

Синхронизация мышц головы и челюсти с другими мышцами

Для поддержания правильной осанки необходима синхронизация мышц головы и челюсти с другими мышцами тела. Известно о функциональной взаимосвязи зубочелюстной системы и мышц шеи. Пациенты, страдающие нарушениями окклюзии или заболеваниями ВНЧС, часто сообщают о дисфункции или боли мышц шеи [12, 13]. Дисбаланс активности грудино-ключично-сосцевидной мышцы, зачастую приводящий к боли в шее, может быть вызван односторонней утратой поддержки окклюзии [14].

Также выполнили расчет биомеханического влияния процесса пережевывания пищи на шейный отдел позвоночника, который подтвердил, что вертикальное изменение окклюзии может влиять на распределение нагрузок в шейном отделе позвоночника [15]. Согласно исследованиям, может существовать взаимосвязь между симметрией туловища и шеи и симметрией лица [16]. Например, установили, что при ориентации головы во фронтальной плоскости наиболее важную роль играет контроль визуального восприятия [16]. Исследователи также постулировали существование взаимосвязи между окклюзией и поструральным контролем [17].

ВНЧС и устойчивость положения тела в пространстве

Состояние окклюзии/ВНЧС оказывает влияние на устойчивость тела.

← DT стр. 1

В вертикальном положении человек относительно неустойчив; таким образом, сохранение вертикального положения тела связано с перемещением центра тяжести, которое регулируется с помощью информации, поступающей от глаз, 3 полукруглых каналов и антигравитационных мышц [18].

Предполагается, что окклюзия и положение головы влияют на центр тяжести, усиливая риск падения при их отклонении от нормы [19]. Плохая окклюзия может ухудшать проприоцепцию в области головы, влияя на устойчивость положения последней [7]. Считается, что утрата зубов является фактором риска постральной неустойчивости [20]. С физиологической точки зрения механические рецепторы периодонта контролируют движения челюсти и координируют жевательную функцию [21], что связано с моторной деятельностью мышц шеи [22].

Согласно исследованию отклонений центра тяжести, вызванных экспериментальным изменением площади окклюзионных контактов, последние влияют на данные отклонения и правильная окклюзия с равномерным распределением контактов в области жевательных зубов необходима для нормальной колебаний центра тяжести [23].

ВНЧС и физическая работоспособность

Заболевания ВНЧС способны влиять на физическую работоспособность. Тренеры часто советуют спортсменам надевать во время соревнований капу для повышения моторной активности [24]. Улучшает физическую работоспособность и надлежащая гигиена полости рта [25].

Согласно исследованию взаимосвязи между восстановлением окклюзионных контактов у пациентов, страдающих адентией, и их способностью к физическим упраж-

нениям, восстановление окклюзии играет значимую роль не только в восстановлении жевательной функции, но и в улучшении переносимости физических нагрузок [26].

бой системой меридианов, состоящих из фасций. Традиционно считается, что акупунктурные меридианы образуют покрывающую все тело сеть и соединяют между собой

Результаты исследований подкрепляются ультразвуковыми изображениями, демонстрирующими расщепление соединительной ткани в акупунктурных точках на теле чело-

...поражения жевательных мышц и дентоальвеолярного соединения могут отрицательно влиять на стабильность зрительного аппарата

Механизм взаимосвязи состояния ВНЧС и организма в целом с точки зрения миофасциальной концепции

Первая гипотеза состоит в том, что ВНЧС и другие части тела связаны между собой фасциями [27], которые образуют нечто вроде объемной сети, объединяющей различные анатомические структуры всего организма [28, 29]. При сокращении мышц эта сеть может натягиваться и передавать напряжение на другие участки тела [30, 31].

Фасциальные ткани проходят вертикально, от головы к ногам; 4 взаимосвязанных плоскости фасций пересекают тело крест-накрест.

периферические ткани [33]. Западные исследования системы акупунктурных точек/меридианов в основном сосредоточены на выявлении явных гистологических признаков, отличающих акупунктурные точки от окружающих тканей [34]. Одной из гистологических и анатомических особенностей меридианов является их пролегание в межмышечной или внутримышечной неформальной соединительной ткани (т.е., фасциях).

Древние тексты по акупунктуре содержат упоминания о «жировых оболочках, фасциях и соединительных пленках», по которым движется энергия Ци [35]. Ряд авторов пред-

полагают существование связи между соединительной тканью и акупунктурными меридианами, которые обычно проходят вдоль фасций между мышцами или между мышцей и костью или сухожилием [34, 35].

Корреляция триггерных и акупунктурных точек

Несмотря на разделяющие их 2 тысячелетия, традиции акупунктуры и подходы к лечению миофасциальной боли имеют много общего [36]. Согласно недавним исследованиям, наблюдается существенное анатомическое, клиническое и физиологическое совпадение миофасциальных триггерных точек и точек акупунктуры [36]. Аналогия между последними обсуждается с 1977 г. [37], когда было обнаружено 100% анатомическое и 71% клиническое совпадение триггерных и акупунктурных точек при лечении болей.

Между этими системами существует и ряд других сходств. Точки имеют сходное расположение, при лечении боли используются иглы. Боль, связанная с сокращением ткани в триггерной точке, похожа на ощущение при воздействии на точку акупунктуры, и такая боль, вызванная воздействием иглы на триггерную точку, схожа с ощущением, распространяющимся по меридианам.

Интересно однако, что акупунктурные точки, совпадающие с триг-

...традиции акупунктуры и лечение миофасциальной боли имеют много общего

Таким образом, при повреждении одной части тела боль и дисфункция могут возникнуть в любых других его частях [32].

Механизм взаимосвязи состояния ВНЧС и организма в целом с точки зрения теории энергии Ци и меридианов

Вторая гипотеза такова: ВНЧС и другие части тела связаны между со-

поделились на сторонников и противников технологий CAD/CAM. Последние были против в основном из-за невежества и страха перед всем новым. Я же использовал устройство DeguDent 2 года, пока не поддался искушению и не приобрел новую систему.

Впервые я увидел это изделие компании Wieland на выставке IDS в Кельне. Ее главным революционным отличием и преимуществом перед всеми ранними моделями был сканер 3Shape, позволявший сканировать модель и передавать данные программе CAD для создания виртуальной модели ортопедической конструкции.

Имплантология – идеальная интеграция реставраций с помощью CAD/CAM

Роберт Михалик, Польша

Когда в 1987 г. я получил диплом зубного техника в Варшавской медицинской школе, невозможно было представить, насколько сильно эта профессия изменится в следующие 25 лет. В то время я с энтузиазмом воспринимал любые новшества, зачастую первым используя их в Польше.

Сегодня, оглядываясь назад, можно с уверенностью сказать, что стоматологическая индустрия пережила настоящую революцию. Теперь трудно представить себе стоматологическую лабораторию, которая обходилась бы без системы CAD/CAM.

Впервые я познакомился с технологией CAD/CAM в 2004 г., когда

приобрел устройство DeguDent. Я намеренно использую слово «устройство», поскольку оно отличалось от современных систем, основанных на сканировании и виртуальном моделировании. Тем не менее 12 лет назад возможности данного аппарата просто ошеломляли. На какое-то время техники

Система была настолько революционной, а ее возможности – столь невероятными, что в 2006 г. я приобрел модель 4820. Количество выполняемых лабораторией заказов значительно возросло, поскольку, в отличие от аппарата DeguDent, который мог фрезеровать мостовидные протезы на 4 и позднее – на 7 единиц, система CAD/CAM компании Wieland позволяла создавать ортопедические конструкции на 14 единиц из различных материалов (пластмасса, стали, титана).

Исходя из собственных наблюдений и многолетнего опыта, могу сказать, что наибольший технологический прогресс наблюдается в сфере сканирования. Современные мощные аппараты отличаются лишь более высокой скоростью работы и возможностью препарирования большего объема блока. Именно сканеры обеспечили революционные изменения принципов CAD/CAM.

Главную роль в совершенствовании сканеров сыграла компания 3Shape, являющаяся сегодня бесспорным лидером в данной области. Современный пользователь системы CAD/CAM располагает всем необходимым для создания совершенной ортопедической конструкции, от временной коронки до сложных реставраций с опорой на имплантаты. Более того, сегодня вся работа может быть выполнена с помощью виртуальных моделей, устраняющих технологические трудности, присущие традиционным методам.

Пациенты требуют быстрых и недорогих решений, соответствующих при этом высочайшим стандартам качества. Системы CAD/CAM позволяют существенно сократить производственные расходы. Таким

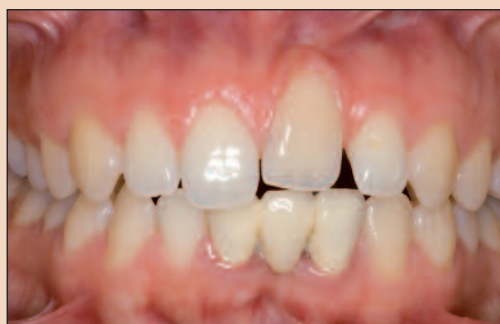

Рис. 1. Исходная клиническая картина.

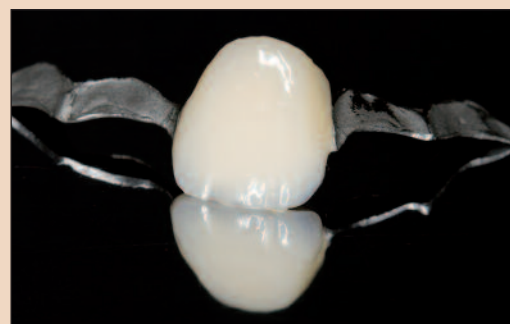

Рис. 2. Мостовидный протез типа Мэриленд.

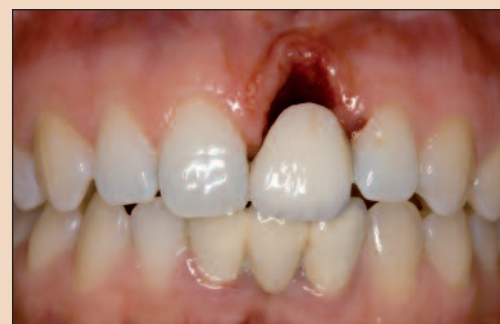

Рис. 3. Удаление зуба.

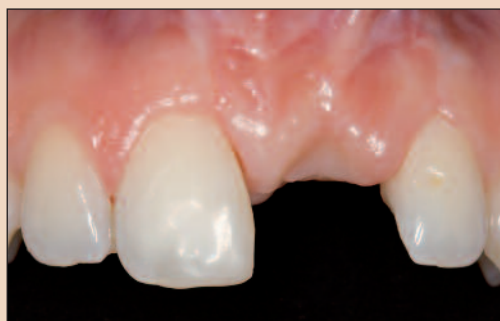

Рис. 4. Клиническая картина после остеointegrации.

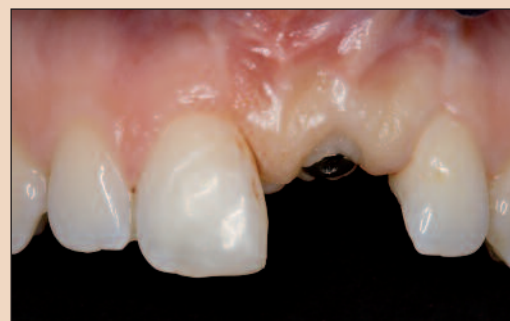

Рис. 5: а – раскрытие имплантата; б – слепочный трансфер.

Контактная информация

Доктор Йонг-Кеун Ли (Yong-Keun Lee) и доктор Хьонг-Джу Мун (Hyung-Joo Moon) работают стоматологами в стоматологической больнице Moon и являются сотрудниками Института изучения клинических характеристик биоматериалов (ICPB) в Сеуле, Южная Корея. Адрес электронной почты: ykleedm@gmail.com

От редакции: настоящая статья представляет собой реферат двух работ, недавно опубликованных в издании *Journal of Alternative and Complementary Medicine* 2011; 17: 995–1000, 1119–24.

Список литературы можно получить в издательстве. Статья впервые опубликована в журнале *ROOTS* №2, 2012.

образом, их высокая стоимость с лихвой окупается. Возникающие при использовании технологии CAD/CAM безграничные возможности сотрудничества нескольких лабораторий также говорят о ее преимуществе. Так же, как развитие воздушного сообщения сделало возможным быстрое перемещение в любой уголок света, технология CAD/CAM позволила разбросанным по всему миру лабораториям работать вместе. В этом, возможно, и заключается величайший успех этой технологии: международное сотрудничество несет в себе огромные преимущества. Во многих случаях лаборатории успешно изготавливают реставрации, даже не видя пациента и его стоматолога. Это доказывает важность Интернета для стоматологии.

Разумеется, система CAD/CAM – лишь половина дела, ведь мастерство техника ничем нельзя заменить, особенно когда речь идет о керамических винирах. Ни одна система не

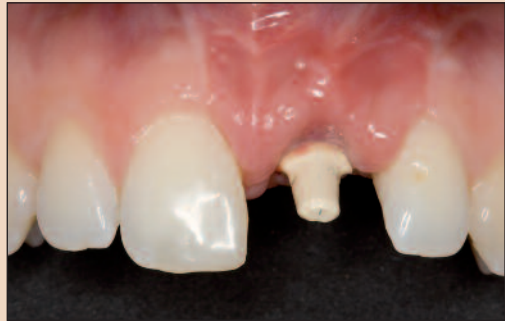

Рис. 6. Временный абатмен.

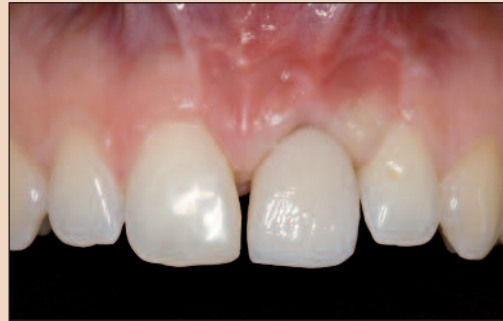

Рис. 7. Формирование десны с помощью временной коронки.

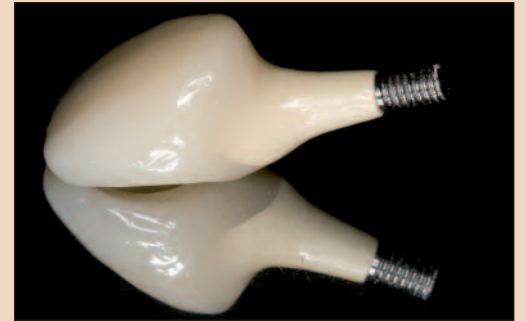

Рис. 8. Предполагаемый вестибулярный контур коронки.

соб не только заменить утраченные зубы, но и улучшить имеющиеся. Хорошей иллюстрацией этого служат бум, который переживает ортодонтия, а также спрос на отбеливание зубов и совершенствование улыбки с помощью виниров.

Другим важным фактором является то, что создание ортопедической конструкции требует междисциплинарного сотрудничества, в котором

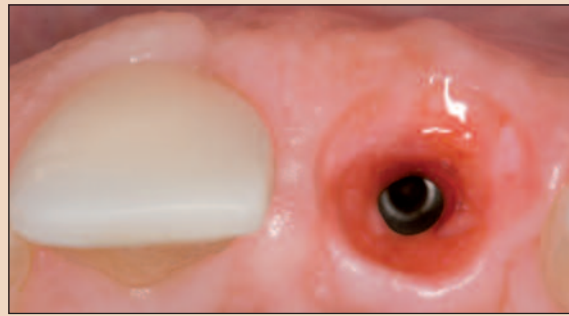


Рис. 9. Расположение оси имплантата по отношению к ложу коронки.

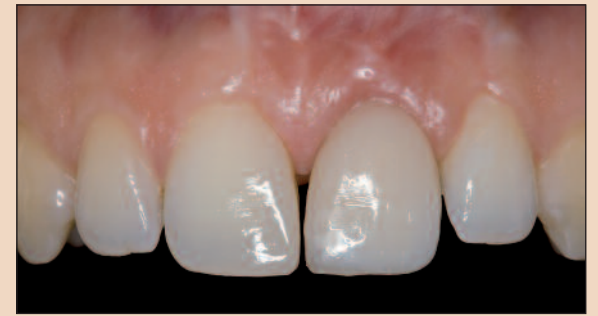

Рис. 10. Надлежащим образом сконструированная временная коронка.

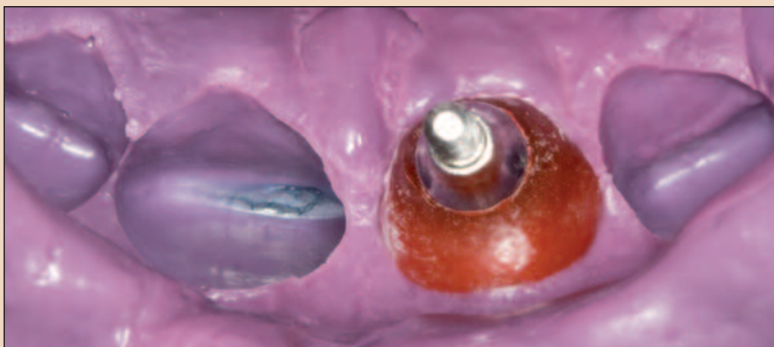
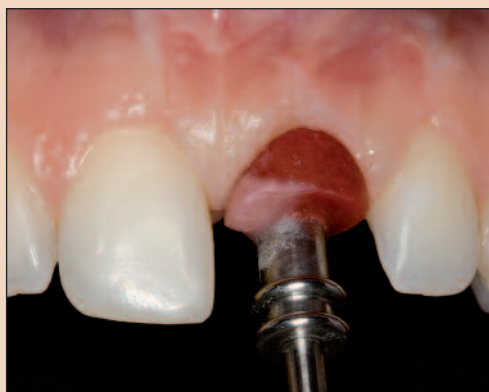
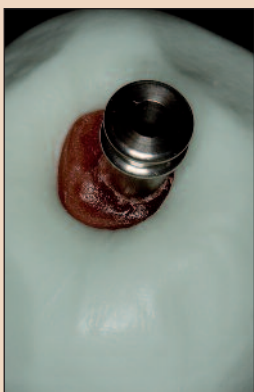Рис. 11: а – дубликат временной коронки из моделировочной пластмассы; б – внутриротовое обследование; в – получение оттиска с имплантата.

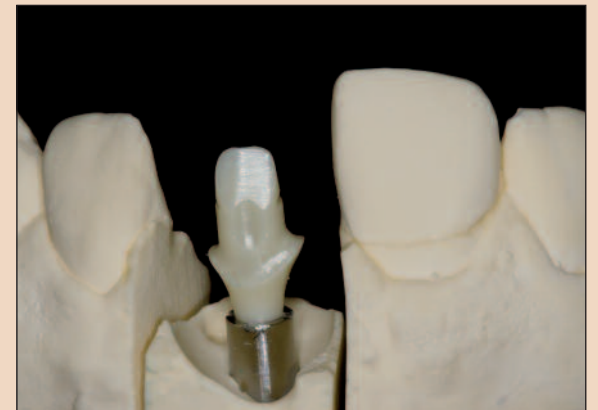
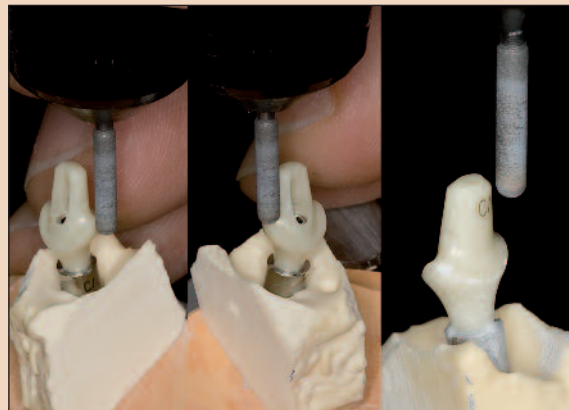
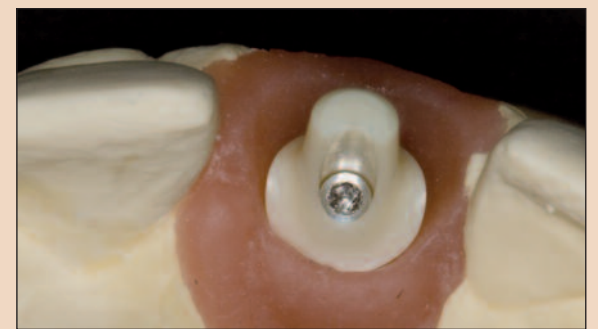
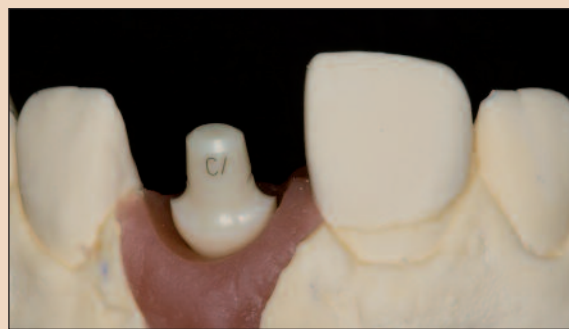
Рис. 12: а – циркониевый абатмен на модели; б – вид циркониевого абатмена со стороны неба; в – препарирование абатмена; г – готовый абатмен.

сможет нанести слой керамики так, чтобы реставрация выглядела, как естественный зуб. Следовательно, в идеале следует сочетать преимущества, предлагаемые системой CAD/CAM, и художественные способности техника. Правильная конструкция, хорошая герметизация границ реставрации и выбор подходящего материала являются важными факторами, однако окончательный вид коронки по-прежнему зависит от мастерства человека. Работа техника требует обширных знаний о материалах и их характеристиках, а также уверенных навыков свободного обращения с цветом и формой.

Мой старинный знакомый, выдающийся техник Klaus MЯterthies, всегда говорит, что форма важнее цвета. Пациент прежде всего обращает внимание на то, как реставрация вписывается в естественный зубной ряд. Если форма реставрации неправильная, то уже неважно, верно или неверно подобран цвет – общее впечатление от коронки будет испорчено.

Хотя большинство пациентов не знакомы с точными критериями оценки реставраций, люди все чаще обращают внимание на качество работы. Требования к качеству растут пропорционально общему уровню жизни. Большинству из нас хотелось бы навсегда сохранить молодость и красоту, поэтому сегодня все больше людей рассматривают обращение к стоматологу как спо-

ДЕНТАЛ-ЭКСПО ОМСК



ОМСК

XIX Научно-практическая конференция:
Новые материалы и оборудование, технологии их применения в стоматологической практике

Симпозиум гигиенистов стоматологических



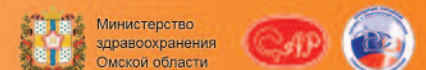
4-6
марта
2013

Организаторы:
ОМСКАЯ
СТОМАТОЛОГИЧЕСКАЯ
АССОЦИАЦИЯ
Тел.: (3812) 23-46-15

DENTALEXPO®

Тел./факс: (495) 921-40-69
www.dental-expo.com/omsk

При поддержке:



ВЫСТАВКА/КОНФЕРЕНЦИЯ

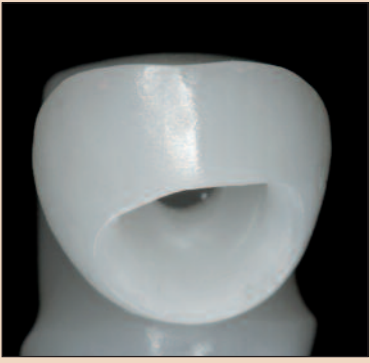

Рис. 13. Готовая промежуточная часть из оксида циркония на модели (а). Вид с вестибулярной (б) и с небной (в) сторон.



Рис. 14. Припасовка абатмена с каркасом коронки.

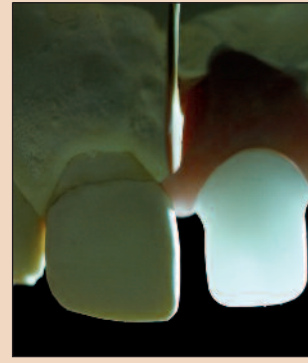

Рис. 15. Диффузия света в промежуточной части из циркония Robocam.

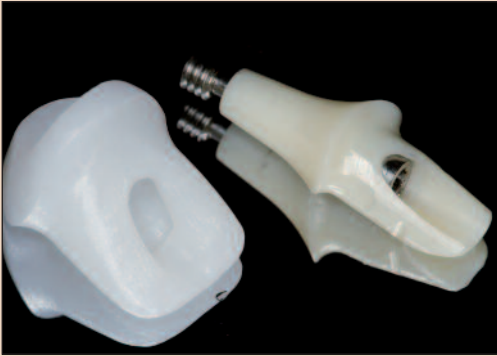

Рис. 16. Абатмен и основа коронки перед обжигом и окончательным соединением.

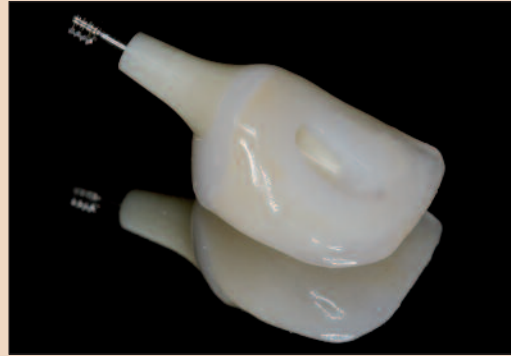

Рис. 17. Вид облицованной коронки, соединенной с абатментом, с небной стороны.

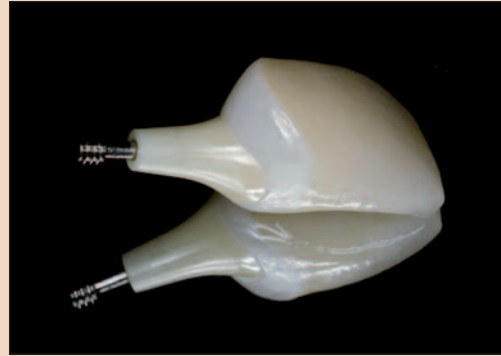


Рис. 18. Вестибулярный контур промежуточной части без керамического покрытия.

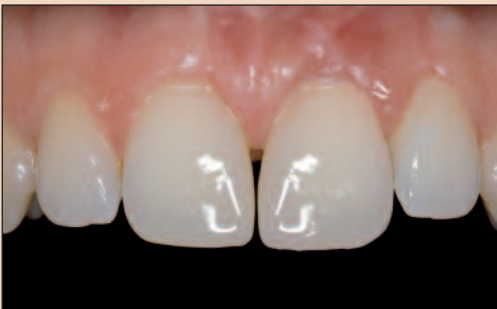

Рис. 19. Готовая реставрация в полости рта пациентки.

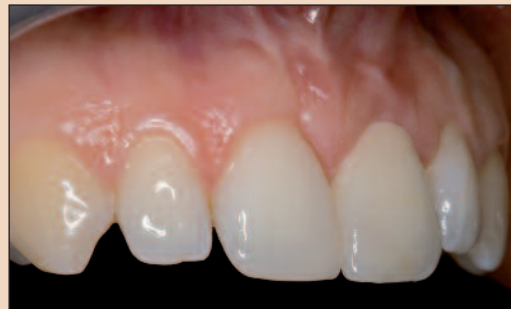

Рис. 20. Вид зафиксированной на винт коронки со стороны неба.

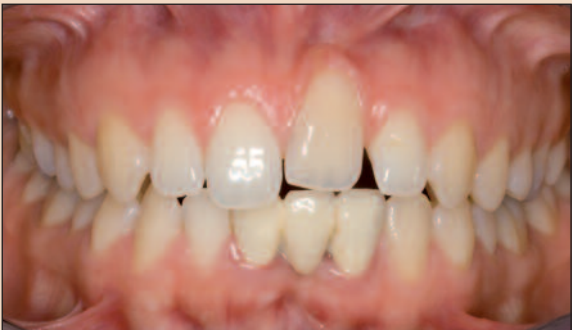

Рис. 21. Вид реставрации при полной улыбке.

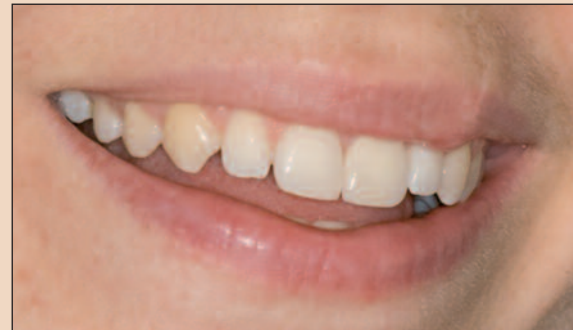

Рис. 22. До и после лечения.

← DT стр. 5

должны участвовать лечащий врач, ортодонт, хирург-имплантолог и зубной техник. Мне очень повезло работать с людьми, которые избрали тот же путь технологического совершенствования и стремления к эстетике при создании ортопедических конструкций. Один из стоматологов, тесно сотрудничающих с моей лабораторией, часто говорит, что стоматолог и зубной техник «как муж и жена – одна сатана». Эти слова вполне отражают то, насколько прочные узы связывают стоматологов и зубных техников. Клинический случай, представленный здесь, иллюстрирует мое убеждение в том, что ортопедическая конструкция сегодня является результатом сочетания умелого использования новейших технологий и искусства техника.

Клинический случай

Пациентка 27 лет хотела улучшить эстетику своей улыбки. В возрасте 17 лет она получила травму (удар каче-

лями), в результате которой зуб 21 заметно сместился вверх из-за существенной атрофии кости и резорбции корня (рис. 1). Тогда юный возраст пациентки и продолжающийся процесс роста кости не предвещали успеха в устранении данного дефекта.

Лишь в 27 лет она решила исправить ситуацию, которая требовала удаления зуба и установки имплантата с коронкой. Первая проблема, выявленная при анализе состояния пациентки перед имплантацией, заключалась в том, что объем кости и толщина компактной пластинки не позволяли установить имплантат без трансплантации костной ткани. Пациентка не была готова к такой операции и хотела получить предсказуемый косметический результат. На первом этапе изготовили мостовидный протез типа Мэриленд (рис. 2). Это решение позволило обеспечить защиту области имплантации в период остеоинтеграции. Через несколько месяцев после хирургической процедуры имплантат (в данном случае – Ankylos, DENT-

SPLY Friadent) раскрыли. При этом обнаружили, что он установлен слишком небно. Задача заключалась в восстановлении симметричности естественного контура десны. Небное расположение имплантата требовало использования углового абатмена (30°). К сожалению, в то время было невозможно индивидуализировать абатмен в лаборатории (сегодня это легко осуществимо).

Изготовление циркониевого абатмена с углом наклона 15° являлось бы очень рискованным решением. Поэтому решили модифицировать коронку, сохранив форму абатмена. При таком подходе стоматолог играет важнейшую роль, поскольку сформированный им вестибулярный контур абатмена и коронки должен идеально соответствовать естественному зубу. С помощью композитного материала стоматолог формирует временную реставрацию с учетом зазора под окончательную коронку, и через несколько недель эта реставрация служит моделью при изготовлении постоянной коронки. Важно

помнить, что, поскольку десна может деформироваться, временную реставрацию устанавливать необходимо, так как она формирует контур мягких тканей.

Для перенесения вестибулярного контура реставрации на модель с временной коронки с абатментом получили силиконовый ключ. Получив дубликат вестибулярного контура поддесневой части, временную коронку сняли с имплантата, слепочный трансфер с дубликатом поддесневой части установили на имплантат и получили оттиск. Одновременно с этим в лаборатории стандартный циркониевый абатмен модифицировали с помощью бора в высокоскоростном наконечнике с водяным охлаждением и выполнили его сканирование. На это изображение наложили другое, полученное при сканировании поддесневой части коронки. Эти изображения соединили с помощью программы CAD; полученную таким образом промежуточную часть коронки изготовили из композитного материала Provi Disc (Robocam), который часто применяется для временных реставраций, сделав таким образом модель промежуточной части. На этом этапе необходимо провести примерку модели промежуточной части (субструктуры) и при необходимости скорректировать ее размер и форму. Только после идеальной припасовки модели поддесневой части можно приступать к изготовлению ее окончательного варианта из диоксида циркония.

К выбору материала следует подходить очень ответственно. Он зависит от расположения абатмена, цветовых характеристик и необходимой диффузии света в реставрации. Последний фактор оказывает огромное влияние на внешний вид реставрации. Именно по этой причине при замещении зубов фронтальной группы следует прежде всего рассматривать возможность установки цельнокерамических реставраций.

В данном случае использовали диоксид циркония (Robocam), который фрезеруется с помощью станка Robomill 5 той же компании. Станок

может фрезеровать любые мягкие материалы, а использование при фрезеровании воды позволяет обрабатывать и керамику IPS e.max (Ivoclar Vivadent).

После консультации с лечащим врачом решили, что ввиду особенностей реставрации и десневой ткани пациентки в вестибулярной области реставрацию следует зафиксировать с помощью винта. Такое решение позволяет хорошо следить за гигиеной в области реставрации. Коронку зафиксировали на абатмен в лаборатории во избежание осложнений, связанных с наличием излишков цемента после фиксации реставрации в полости рта. Промежуточную часть керамики и глазурью не покрывали, а лишь отполировали до блеска. Обработанная таким образом поверхность циркония плотнее прилегает к десне.

Этот клинический случай наглядно показывает, что современная ортопедическая стоматология не может существовать без таких систем, как CAD/CAM.

Заключение

Какие инновации удивят нас в ближайшем будущем? Придет ли на смену традиционному методу изготовления керамических реставраций что-то новое? Пока неизвестно, но вполне вероятно, что вскоре работа техника сведется лишь к «обещанию» с компьютером.

Благодарности

Автор хотел бы поблагодарить свою супругу, Dorota Michalik, за искусную облицовку описанной здесь реставрации, а также доктора Krystian Owczarczak, с которой мы подготовили разбор данного клинического случая, за ее огромный вклад в качестве стоматолога.

Все реставрации были изготовлены с помощью системы CAD/CAM Robocam и использованием диоксида циркония Robocam, керамики IPS e.max (Ivoclar Vivadent) и облицовочной керамики Vision. DT

От редакции

Статья впервые опубликована в журнале CAD/CAM №2, 2012

Информация об авторе



Роберт Михалик (Robert Michalik)

окончил Варшавскую медицинскую школу по специальности «стоматологический техник» в 1987 г. Проработав 2 года в стоматологической лаборатории Медицинского университета, он открыл собственную лабораторию, Inter-Dent, которую возглавляет и по сей день. В 2003 г. он первым в Польше начал работать со стоматологическими системами CAD/CAM. В 2007 г. в сотрудничестве с компаниями Delsam и 3Share начал разработку первой польской системы CAD/CAM. В том же году подал патентную заявку на метод изготовления телескопических коронок с промежуточной частью. Он является автором ряда статей в специализированных журналах.

Laboratorium Inter-Dent
Ul. Pustu eczki 23
02-811 Warsaw
Poland (Польша)
www.inter-dent.plinfo@inter-dent.pl

Цифровая фотография в клинической стоматологии

Амит Пател, Великобритания



Рис. 1. Цифровой однообъективный фотоаппарат Canon EOS 40D с объективом 105 мм, круговой и двойной вспышками.



Однако существует довольно много компактных любительских фотоаппаратов, которые более дешевы и позволяют делать отличные снимки даже с большим увеличением. Автор с 2003 г. пользуется аппаратом Nikon Coolpix 4500 (рис. 2, 3), который позволяет проводить макросъемку на расстоянии 2 см от объекта и дает высокое качество изображений (рис. 6–14).

Преимущество подобных любительских камер перед DSLR-камерами состоит в том, что они гораздо компактнее и легче. Кроме того, отпадает необходимость в сменных объективах.

Словарь цифровой фотографии

Цифровые камеры фиксируют изображение, разбивая его на отдельные элементы – пиксели. Мегапиксель равен 1 млн пикселей. Чем больше пикселей содержит изображение, тем выше разрешение снимка. Показатель разрешения связан в первую очередь с размером печатного оттиска и степенью детализации снимка на мониторе компьютера при 100% увеличении.

Изображения, содержащие больше мегапикселей, лучше выглядят при печати. Многие фотографии ча-

сто кадрируют снимки, иногда заметно уменьшая их размер, чтобы выделить какую-то деталь изображения. Понятно, что чем больше пикселей содержит изображение, тем больше от него можно отрезать, сохранив при этом определенное качество снимка.

По мнению автора, для нужд клиники вполне достаточно разрешения в 6 мегапикселей. Оно позволяет использовать фотографии для демонстрации пациентам, а также во время лекций, с помощью таких программ, как Microsoft PowerPoint (www.microsoft.com) или скачиваемое из Интернета программное обеспечение OpenOffice (www.openoffice.org), и распечатывать фотографии в размере 300 на 400 мм для стендовых докладов.

Изображения можно сохранять на картах памяти CompactFlash (CF card) или Secure Digital (SD card). Существует несколько типов файлов (RAW, JPEG и TIFF), которые предназначены для разных целей. Файл формата RAW можно сравнить со скрытым изображением на уже экспонированной, но еще не проявленной пленке. Это означает, что фотограф может получить изображение максимального качества как сегодня, так и в будущем. Данный формат наиболее широко используется в профессиональной фотографии.

→ ДТ стр. 6

Сегодня, когда пациенты предъявляют высокие требования, а количество судебных тяжб, особенно в отношении эстетической стоматологии, заметно увеличилось, тщательное документирование клинических случаев совершенно необходимо. Фотография является крайне важным инструментом регистрации процесса лечения вообще и в случае эстетической стоматологии в частности [1].

Клиническая фотография и способы ее использования на семинарах и лекциях претерпели за последние 10 лет существенную трансформацию [2]. Раньше «золотым стандартом» стоматологии и медицины в целом были лекции с показом слайдов. В последнее десятилетие цифровая фотография, системы получения цифровых изображений и программное обеспечение для презентации цифровых снимков произвели революцию в области обучения.

До появления цифровых технологий стоматолог, решавшийся на покупку дорогого специализированного оборудования и пленки 35 мм, чаще всего оказывался еще и фотографом-любителем [3]. Сегодня, когда цифровые камеры стали уже привычными, их стоимость заметно снизилась, что сделало их покупку для повседневного использования в клинике более реальной. Преимуществом цифровой фотографии перед пленочной технологией является мгновенное получение изображения, отсутствие расходов на проявку и печать и относительная простота обучения работе с цифровой камерой.

В наши дни технологии развиваются с такой скоростью, что обогнать их невозможно, остается лишь догонять. Поэтому не стоит рассчитывать на то, что закупленное сегодня цифровое оборудование прослужит вам до конца вашей жизни – оно устареет уже через пару лет. По мере приобретения навыков работы с цифровой фотографией и знаний о ней возникает и желание улучшить качество получаемых изображений, поэтому регулярное обновление «технического парка» является всего лишь частью стремления к совершенству.

Одним из самых больших преимуществ цифровой фотографии является возможность немедленного просмотра изображения, а также его редактирования на компьютере спустя годы, – например, улучшение яркости и контрастности снимка, его кадрирование, изменение оттенка и насыщенности цвета, добавление надписей.

Типы камер

Цифровые однообъективные зеркальные камеры (DSLR) представляют собой устройства высокого технического уровня, предназначенные для полупрофессиональных и профессиональных фотографов (рис. 1). В последние годы большинство ведущих компаний-производителей DSLR-камер разработало линейки бюджетных моделей, что позволяет нам использовать их в клинической работе для достижения высочайших стандартов.

К преимуществам DSLR-камеры относят возможность установки различных объективов, включая объективы для макро- и телесъемки, и дополнительных вспышек, например, кольцевых или двойных. Кроме того, фокусное расстояние можно настраивать вручную или автоматически. Хотя большинство современных камер способны автоматически управлять некоторыми ос-

новыми настройками, касающимися времени экспозиции и режима работы вспышки, все эти функции можно, как правило, настраивать и вручную.

Такие камеры могут быть дороги и несколько громоздки для клиники.



Рис. 2. Компактная любительская камера Nikon Coolpix 4500.



Рис. 3. Компактная любительская камера Nikon Coolpix 4500 с круговой вспышкой.

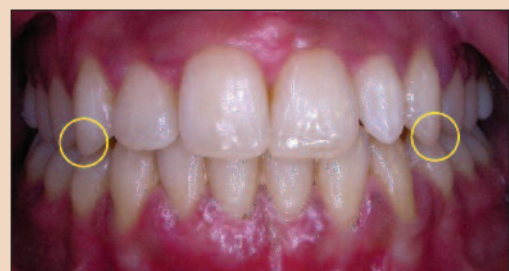

Рис. 4. Малая диафрагма обеспечивает большую глубину резкости.

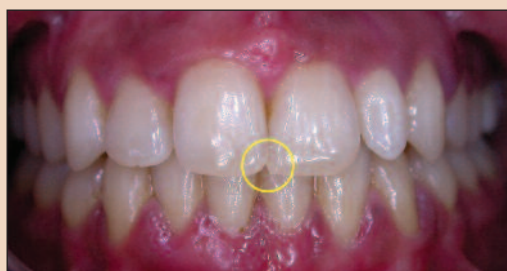

Рис. 5. Большая диафрагма обеспечивает меньшую глубину резкости.

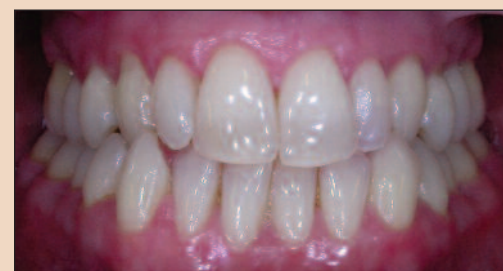

Рис. 6. Фронтальный снимок.

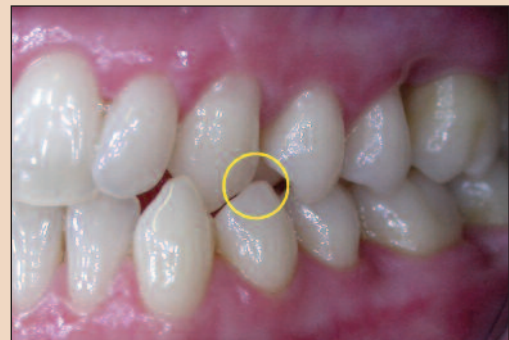

Рис. 7. Вид справа, снимок сделан с помощью зеркала.

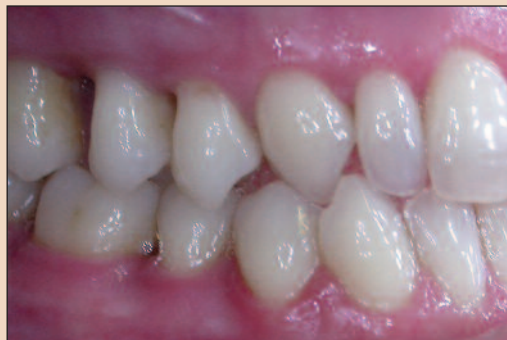

Рис. 8. Вид слева, снимок сделан с помощью зеркала.

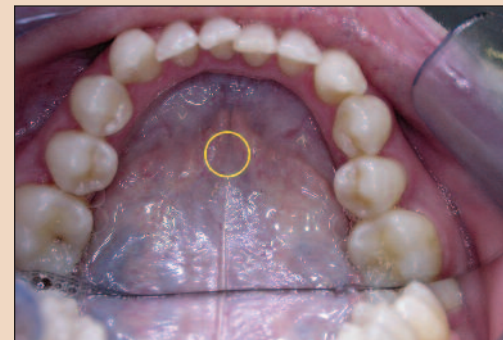


Рис. 9. Снимок окклюзионных поверхностей зубов верхней челюсти, сделанный с помощью зеркала.

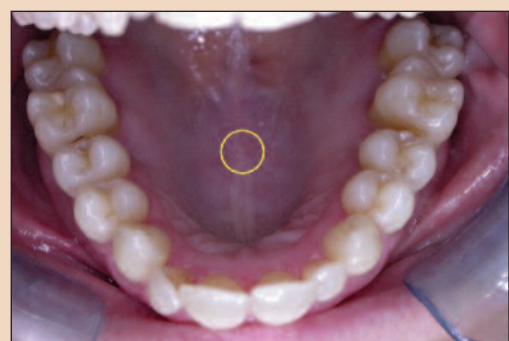


Рис. 10. Снимок окклюзионных поверхностей зубов нижней челюсти, сделанный с помощью зеркала.

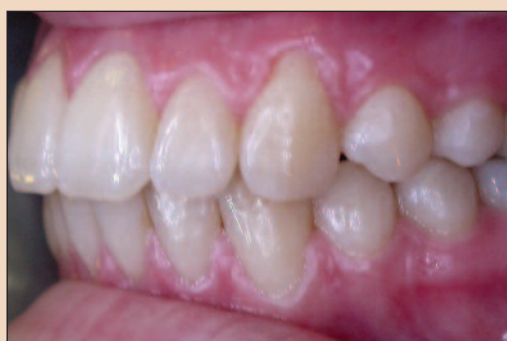
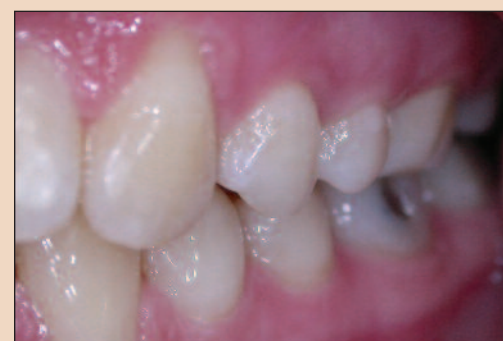
Рис. 11: а – вид справа, снимок сделан с помощью зеркала; б – вид справа, снимок без зеркала.



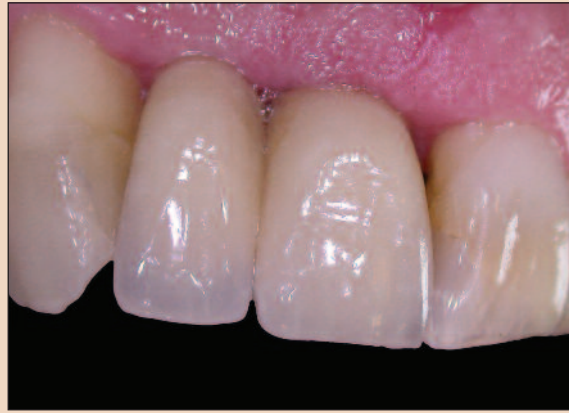
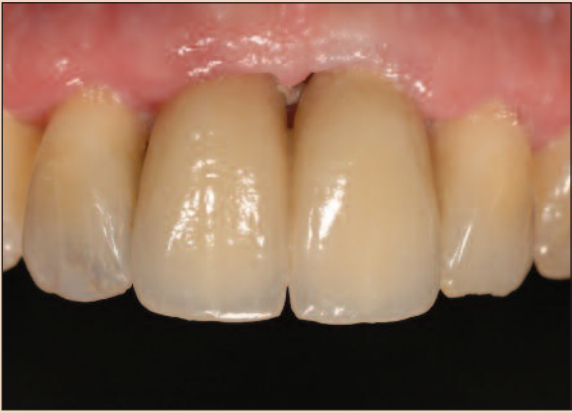
Рис. 12, 13. Черный фон улучшает качество изображения и подчеркивает полупрозрачность отдельных участков зубов.

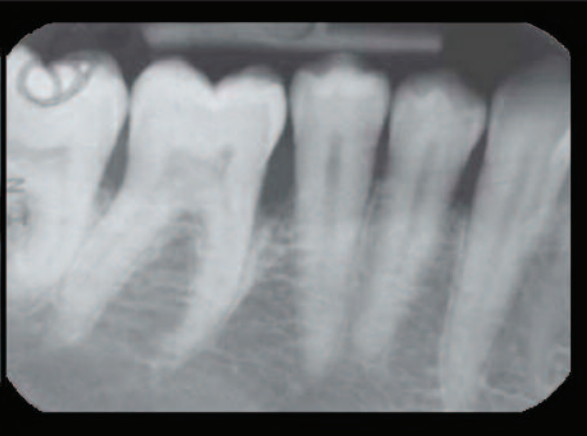
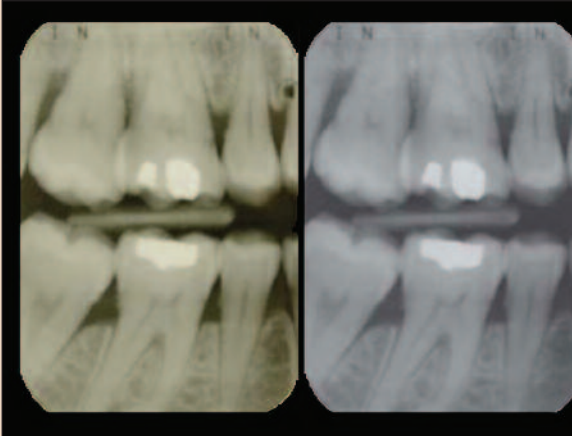


Рис. 14: а – фотография рентгенограммы на негатоскопе; б – тот же снимок, превращенный с помощью программы GIMP в черно-белое изображение.

← DT стр. 5

Файл JPEG формируется путем сжатия данных с потерей качества. Однако в большинстве случаев даже такого качества более чем доста-

точно. Малый «вес» файлов облегчает их электронную передачу. Файлы TIFF также подвергаются сжатию при сохранении, однако качество изображения остается прежним, поэтому они имеют больший размер, чем файлы формата JPEG. TIFF

можно использовать для компьютерных презентаций; единственным недостатком является несколько замедленная работа программы вследствие большого размера файлов. Изображения удобно сохранять в формате JPEG Fine, который позволяет легко переносить их на компьютер и использовать демонстрации.

Стандартизация изображений

Никогда раньше получение стандартизированных снимков и использование высококачественных клинических изображений не было столь простым. Стандартное фокусное расстояние легче всего обеспечить, прикрепив к низу камеры зубную нить или цепочку и удерживая другой ее конец вблизи, например, подбородка пациента [4]. Это гарантирует, что при любом угле съемки вы будете находиться на одинаковом расстоянии от пациента.

Для получения увеличенных изображений можно использовать DSLR-камеру с макрообъективом и подходящей вспышкой. Также существуют и устройства подсветки (как правило, светодиодной) для большинства компактных фотокамер (рис. 3). Обзаводиться всеми этими дополнительными принадлежностями не обязательно – современные фотоаппараты автоматически компенсируют условия освещения и имеют функцию макросъемки.

При слишком малом расстоянии между объектом и камерой со вспышкой одни области окажутся засвеченными, тогда как другие уйдут в глубокую тень. Для приближения объекта съемки лучше всего использовать оптическое увеличение. При таком подходе свет вспышки распределяется более равномерно. Впоследствии с помощью компьютерной программы редактирования изображений можно отрезать от снимка ненужные участки. При достаточно большом разрешении камеры снимок после такого редактирования сохранит необходимое качество и будет похож на результат макросъемки [5].

Основные функции

Большинство цифровых DSLR-камер имеет 4 режима выбора экспозиции, и все они основаны на анализе светового потока, идущего через объектив:

Приоритет диафрагмы

Диафрагма – это отверстие объектива. Управление диафрагмой позволяет фотографу регулировать величину открытия объектива при съемке. Чем больше диаметр отверстия, тем больше света попадает внутрь камеры и тем светлее получится снимок. После выбора величины диафрагмы камера автоматически настраивает выдержку, чтобы обеспечить необходимую экспозицию. Задавая величину диафрагмы, фотограф определяет фокусное расстояние (глубину резкости) снимка. При малой диафрагме (большем апертурном числе объектива) в фокус попадет больше объектов, находящихся на разном расстоянии от камеры (рис. 4), а при большой диафрагме (меньшем апертурном числе объектива) четкими будет выглядеть только те объекты, расстояние от которых до камеры примерно одинаково (рис. 5).

Проблема глубины резкости состоит в том, что получить резкое изображение всего зубного ряда можно только при правильном размещении фокальной плоскости. Ввиду этого не следует фокусировать объектив на фронтальных зубах (желтый круг на рис. 5). При получении фронтальных снимков объектив должен быть сфокусирован на области клыкков (желтые кружки на рис. 5).

Приоритет выдержки

От скорости срабатывания затвора камеры зависит количество света, проходящего через объектив. Чем более светлым должен быть снимок, тем большую выдержку (меньшую скорость срабатывания затвора) следует использовать. После настройки выдержки камера автоматически выбирает соответствующее апертурное число объектива, чтобы обеспечить необходимую экспозицию. При внутриротовой съемке эта настройка не используется.

Программы

Камера автоматически выбирает апертурное число объектива и выдержку в соответствии с заранее заданными программами съемки.

Ручное управление

Фотограф сам выбирает апертурное число объектива и выдержку, однако для определения правильной экспозиции он может пользоваться подсказками встроенного экспонометра камеры.

При клинической съемке важно контролировать экспозицию, поэтому предпочтительно использовать режим с приоритетом диафрагмы или ручной режим.

Принадлежности для внутриротовой съемки

Для съемки необходимы щечные ретракторы и фотографические внутриротовые зеркала (табл. 1). Использование этих инструментов помогает практикующим врачам обучать свой персонал и активнее привлекать его к работе. Важно поручать фотографирование другим сотрудникам клиники, поэтому следует обучать их навыкам работы с камерой и принадлежностями для внутриротовой съемки, чтобы любой работник умел делать стандартизированные снимки высокого качества.

Большое значение имеет ориентация снимка. Линия окклюзии должна располагаться горизонтально и проходить примерно по середине фотографии, так как при съемке под углом искажается перспектива зубных рядов. Съемку сбоку следует производить с помощью зеркала (рис. 7, 8, 11а). Без зеркала на снимке в фокусе окажутся лишь несколько зубов, так как камера будет фокусироваться в области клыкков и первых премоляров (рис. 11б). При съемке окклюзионных поверхностей зубов камеру следует располагать по возможности перпендикулярно зеркалу (рис. 9, 10).

Одним из способов улучшения изображения при съемке отдельных зубов является использование черного (контрастного) фона. Это повышает качество изображения и подчеркивает полупрозрачность отдельных областей зуба (рис. 12, 13).

Рентгенограммы

Съемка рентгенограмм – довольно сложная задача. Рентгенограмма помещается на негатоскоп и фотографируется. В большинстве случаев такие снимки отличаются серовато-зеленым оттенком, который связан с мерцающим флуоресцентным светом негатоскопа. Именно это мерцание влияет на цвет фотографии (рис. 14а).

Существует множество сложных способов коррекции цвета, однако есть и два довольно простых метода. Снимок можно преобразовать в черно-белое изображение с помощью специальных лицензионных программ редактирования, например, Adobe Photoshop (www.adobe.com) или программного обеспечения с открытым исходным кодом, например, GIMP (www.gimp.org). Второй – и самый простой способ состоит в том, чтобы установить на цифровом фотоаппарате режим черно-белой съемки (рис. 15).

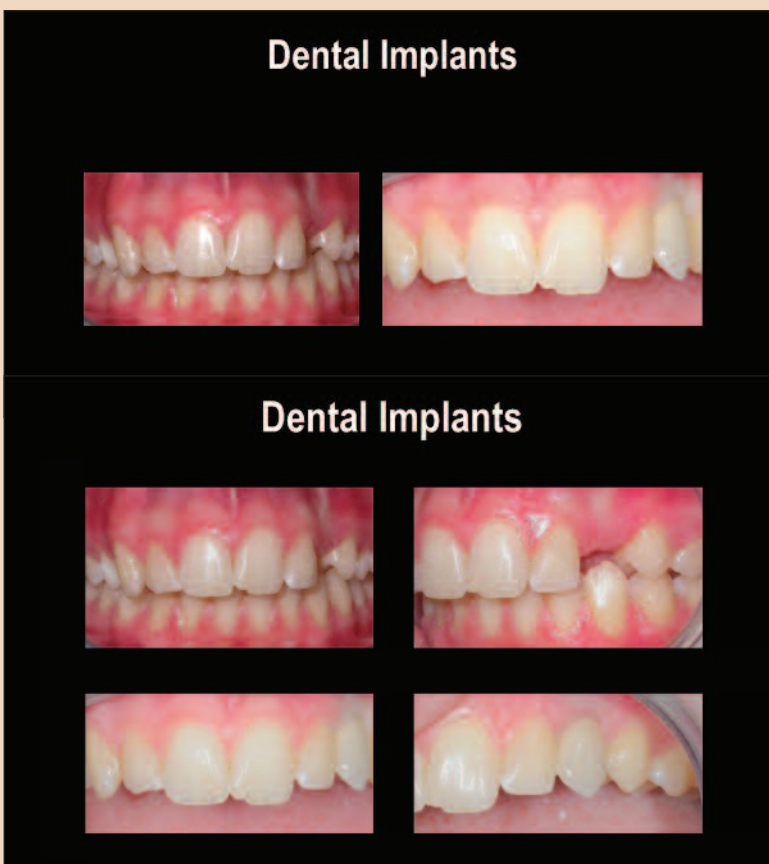


Рис. 16. Презентация клинического случая, подготовленная с помощью программы OpenOffice Impress.

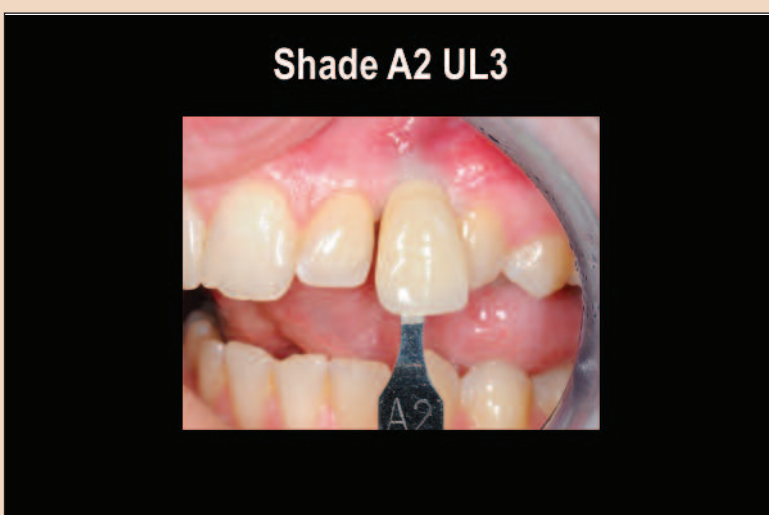

Рис. 17. Образец цвета, сфотографированный для техника.

Таблица 1. Советы по цифровой фотосъемке
- Используйте щечные ретракторы
- Используйте зубооральные фотографические зеркала (чтобы избежать запотевания и возникновения пузырьков слюны, зеркало нужно согреть)
- Если изображение получается слишком светлым, увеличьте апертурное число объектива (уменьшите размер диафрагмы)
- Если изображение получается слишком темным, уменьшите апертурное число объектива (увеличьте размер диафрагмы)
- Делайте много снимков – лишние фотографии впоследствии можно удалить

Таблица 2. Советы по подготовке презентаций
- Используйте кадрирование, чтобы удалить с изображений щечные ретракторы
- При подготовке слайдов презентации помещайте снимки на черный или белый фон
- Не используйте слишком много разных переходов между слайдами, так как это отвлекает зрителей
- Ни в коем случае не используйте звуковые эффекты

Таблица 3. Рекомендуемые DSLR-камеры и их настройки для внутриротовой съемки	Камера	Nikon DSLR	Canon DSLR	Nikon DSLR
Вспышка	Nikon R1C1	Круговая вспышка Sigma или Canon	Круговая вспышка Sigma	
Управление вспышкой	TTL	eTTL	1/4	
Апертурное число	F22	F25	F25	
Выдержка	1/160	1/125	1/160	

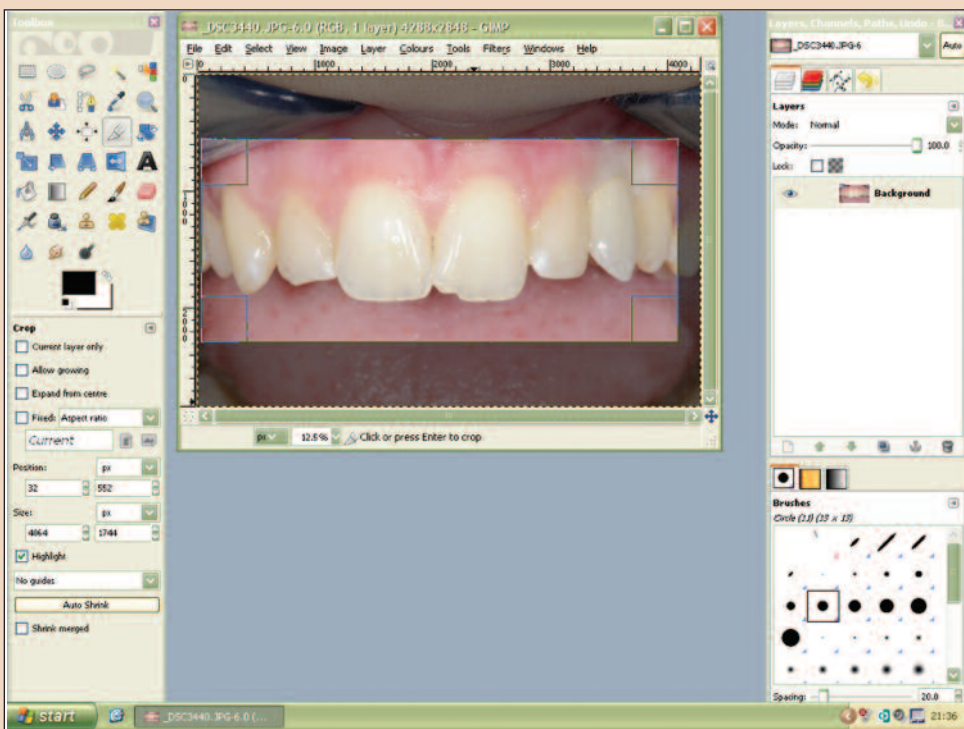


Рис. 18. Кадрирование с помощью программы GIMP.

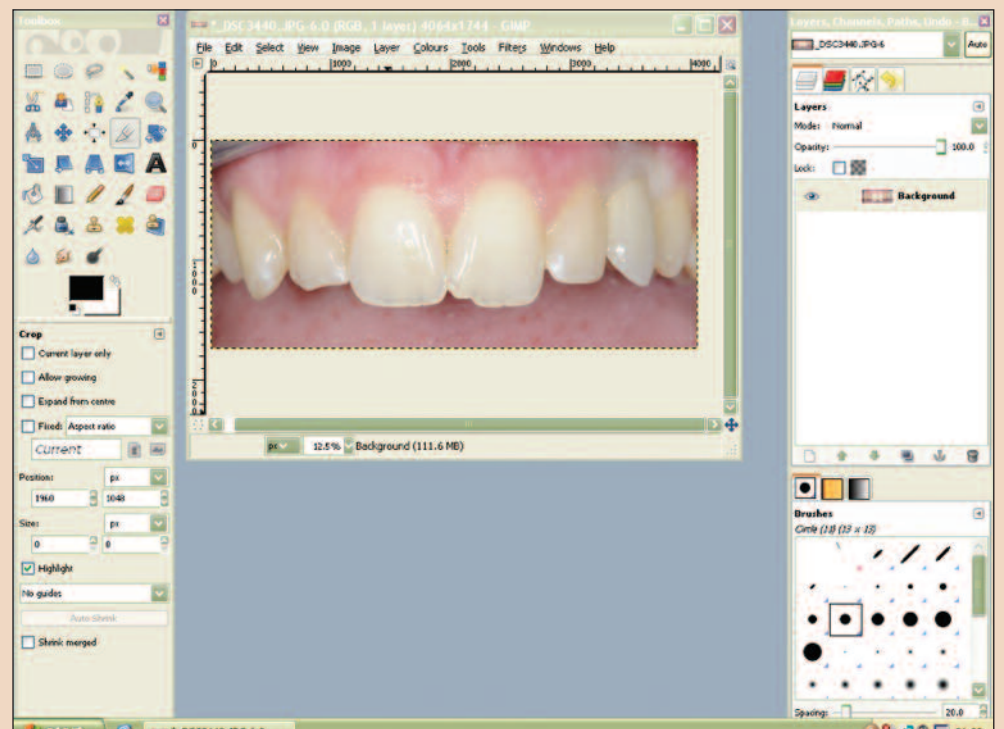


Рис. 19. Кадрированный с помощью программы GIMP снимок без изображения ретракторов.



Рис. 20. Планшетные компьютеры можно использовать для просвещения пациентов.

в образовательных целях, на лекциях. Также при регистрации цвета полезно делать снимки выбранного образца оттенка и соседнего зуба, чтобы затем отправить такую фотографию вместе со всей остальной информацией в лабораторию (рис. 17). Снимок должен иметь формат JPEG или представлять собой файл OpenOffice Impress. Благодаря такой фотографии техник получает возможность при изготовлении реставрации учесть характерные особенности зубов пациента. Фотографии, сделанные до и после реставрации, также можно отправить технику, ведь в лаборатории редко видят окончательные результаты своего труда.

Автор также пользуется GIMP для редактирования снимков, то есть их кадрирования и удаления ненужных деталей изображения, например, ретракторов (рис. 18, 19; табл. 3). Эта программа позволяет изменять ориентацию снимка с тем, чтобы выровнять линию окклюзии по отношению к горизонту. Затем изображение просто сохраняют и импортируют в программу для презентации.

Заключение

Согласно закону Мура, количество транзисторов, размещаемых на кристалле интегральной схемы, каждый год удваивается. Мур предсказал, что такая тенденция будет сохраняться и впредь. Это означает, что к моменту публикации настоящей статьи технологии сделают еще один шаг вперед, однако принципы фотосъемки останутся прежними. Соблюдение простых правил получения стандартизированных изображений позволит всем работникам стоматологической клиники делать качественные снимки. Важной особенностью цифровой фотографии является возможность коррекции изображений.

Пока создавалась эта статья, в Барселоне прошла выставка World Mobile Congress (февраль 2011). На ней было представлено множество планшетных компьютеров (рис. 20). Та-

кие устройства являются важным инструментом коммуникации с пациентами. Изображения можно сохранять на планшете и импортировать в программу для презентаций, делая их просмотр более удобным для пациента. Планшетные компьютеры облегчают и общее просвещение пациентов в области стоматологического здоровья. Важно помнить, что клиническая фотография является

необходимым инструментом с точки зрения не только документирования лечения, но и общения с пациентами и их образования. DT

От редакции
Список литературы можно получить в издательстве. Статья впервые опубликована в журнале CAD/CAM №3, 2012.

AD

Информация об авторе



Доктор Амит Пател (Amit Patel), имплантолог и пародонтолог, младший специалист Бирмингемской стоматологической больницы, почетный клинический преподаватель стоматологического факультета Университета Бирмингема.

iRaCe
Быстрый, эффективный и безопасный

www.iRaCe.ch

Только 3 инструмента в большинстве случаев

R1 - 15/06 R2 - 25/04 R3 - 30/04

BUSINESS AWARD WINNER
FKG DENTAIRE
prix de l'entreprise suisse romande

Новые горизонты в прямой реставрации жевательных зубов

И.О.Толмачев, г. Воронеж



Новое тысячелетие ознаменовалось бурным ростом и развитием мира высоких технологий, промышленности, медицины. Я уверен, мы живем в очень интересный период развития человечества. Каждый день мы являемся свидетелями новых открытий, достижений науки, технологических разработок. Особенно активно развивается отрасль IT-технологий. И, как ни парадоксально, стремление разработчиков высокосложной техники на-

правлены на простоту использования его конечным потребителем. К примеру, компьютеры: первые персональные компьютеры, появившиеся около 30 лет назад, требовали от человека инженерных знаний и навыков программирования для сбора компонентов и самостоятельного использования. А сегодня некоторые компьютеры имеют всего одну кнопку, и пользоваться ими может даже ребенок!

Простота – основная тенденция, пронизывающая развитие большинства окружающих нас технологий. И стоматология не исключение! Уверен, у большинства практикующих врачей, занимающихся терапевтическим приемом, не раз возникало желание иметь материал, который бы позволял быстро и надолго, в любой клинической ситуации восстанавливать целостность коронки зуба и имел бы свойства, подобные тканям зуба. Но это стоматологическая утопия. Хотя, возможно, когда-нибудь она окажется достижима.

И первые предпосылки к этому уже есть. Стоматологический композитный материал SDR™ в английской аббревиатуре – «умное восстановле-

ние дентина». Материал, без преувеличения, «взорвал» российский стоматологический рынок 2 года назад и продолжает активно внедряться в ежедневную практику множества докторов во всем мире. В нашей стране материал полюбился многим стоматологам, а иные уже не мыслят своей практики без него.

О композите SDR™ сказано много. В данной статье представлена попытка автора поделиться собственным опытом использования материала в ежедневной клинической практике.

Главным и удивительным свойством материала SDR™ является возможность одномоментного восстановления дентина порцией до 4 мм, что значительно снижает время и трудоемкость прямой реставрации. Это стало возможно благодаря применению патентованной поперечно-сшивающей смолы, которая позволяет значительно снизить полимеризационное напряжение в структуре материала. Другими словами, при полимеризации материал дает традиционную для всех композитов усадку, но напряжение, силы сжатия в материале при этом прак-

тически отсутствуют. Именно напряжение при полимеризации материалов являлось причиной отрыва композита от дна полости и трещин в эмали, что зачастую вело за собой развитие постпломбировочной чувствительности.

Клинический случай 1

Традиционная картина советского прошлого стоматологии. Амальгамовая пломба на зубе 2.6 с обширным развитием кариозного процесса под пломбой, о чем свидетельствует потемнение внутренних структур зуба (рис. 1). В ходе препарирования обнаружен глубокий кариозный процесс, полностью удалены некротизированные ткани дентина до плотных, но пигментированных слоев (рис. 2). Оставлена краевая эмаль, не подкрепленная дентином. Еще не так давно это являлось грубой ошибкой препарирования, но с развитием адгезивных систем шадящее препарирование – основной приоритет!

Главной клинической проблемой в таких ситуациях является появление горизонтальных трещин у основания оральной и небной стенок после реставрации в результате полимеризационной усадки и напряжения в композитном материале. Использование материала SDR™ в качестве замещения дентина обещает избавление от этой проблемы.

На зуб 2.6 установлены секционные матрицы и фиксирующие кольца. После проведения адгезивной

техники материал SDR™ был тонким слоем нанесен на дно полости и запломбирован. Это важный этап, который способен предупредить появление «эффекта пузырьков». Композитным материалом Esthet X® HD цвета A3 восстановлен дистальный, а затем и медиальные контактные пункты в активной технике восстановления с использованием материала SDR™ в качестве герметизации микрощели между матрицей и зубом (рис. 3).

Следующим слоем внесен материал SDR™ на весь объем дентина глубиной 4 мм. Обладая текучей консистенцией, материал заполнил все поднутрения полости, великолепно продемонстрировав свойство «самовыравнивания» (рис. 4). Без извлечения матрицы был восстановлен объем эмали с воссозданием точной морфологии композитом Esthet X® HD цвета A3 и YE (рис. 5).

Характеризация фиссур зуба проводилась краской для композитных материалов фирмы Coltene Whale-dent.

Ситуация после финишной обработки реставрации и интеграции в окклюзию. Заметно свежее десневое края, что свойственно при проведении подобного рода реставраций.

Спустя неделю после реставрации десневой край демонстрирует здоровый цвет (рис. 6). Реставрация замечательно интегрирована, воссоздана природная морфология. Трещин в результате полимеризации не обнаружено. Постпломбировочная чувствительность пациента не беспокоит.

Не секрет, что большинство стоматологов крайне консервативны. Некоторые новшества, изменения в существующей технике воспринимаются врачами достаточно трудно, а иногда даже болезненно. Показательный пример – использование лечебных и изолирующих прокладок. Бурное развитие и усовершенствование композитных материалов оставило в прошлом такие понятия, как токсический пульпит при глубоком кариесе. Хотя пульпит как осложнение в результате прямой реставрации возникает достаточно часто, причины этого совершенно не связаны с токсичностью композитных материалов. И следующий клинический пример – наглядное тому подтверждение.

Клинический пример 2

Такую картину часто можно встретить у пациентов, редко посещающих врача-стоматолога с профилактической целью. Примечательно, что развитие кариозного процесса шло без развития болевых ощущений (рис. 7).

Препарирование полости проводилось под обильным водяным охлаждением, наконечником с 3-мя душевыми отверстиями (Рис. 8). Именно это является профилактикой термического повреждения пульпы зуба и развития термического пульпита! В результате препарирования пульповая камера не вскрыта. Витальность зуба подтвердилась температурными тестами и электроодонтодиагностикой.

Состояние полости, разрушение дистальных участков вестибулярной и небной стенок не позволяют адекватно установить матричную систему.

Основной проблемой прямой реставрации глубоких кариозных полостей двойного типа является постпломбировочная чувствительность, болезненность жевания на реставрированном зубе. Причиной этого зачастую выступает полимеризационный отрыв композитного материала от дна полости в результате нарушения правил адгезивной техники либо «эффекта пузырьков»: дентинная жидкость под давлением, создаваемым витальной пульпой, просачивается через адгезивно подготовленную поверхность дентина и пре-

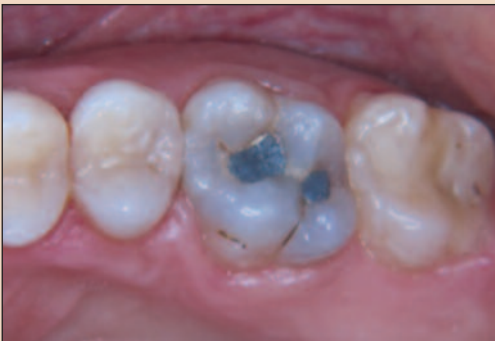

Рис. 1. Амальгамовая пломба на зубе 2.6.

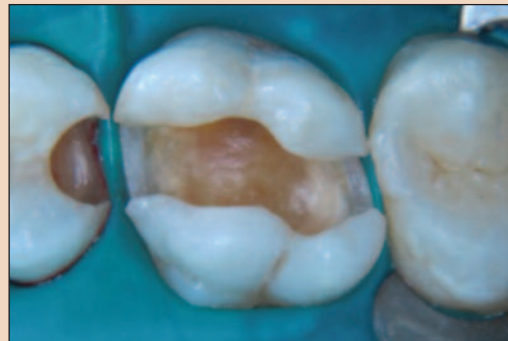

Рис. 2. Препарирование зубов.

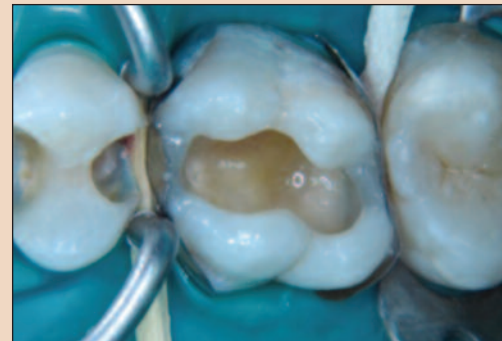

Рис. 3. После проведения адгезивной техники материал SDR™ был тонким слоем нанесен на дно полости и запломбирован.

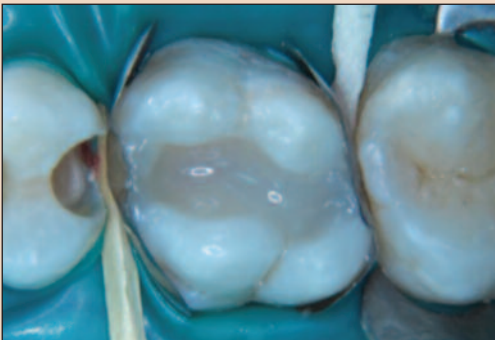

Рис. 4. Внесение материала SDR™ на весь объем дентина глубиной 4 мм.

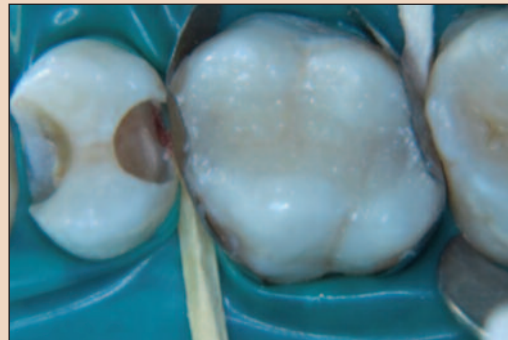


Рис. 5. Восстановление объема эмали с воссозданием точной морфологии композитом Esthet X® HD цвета A3 и YE.

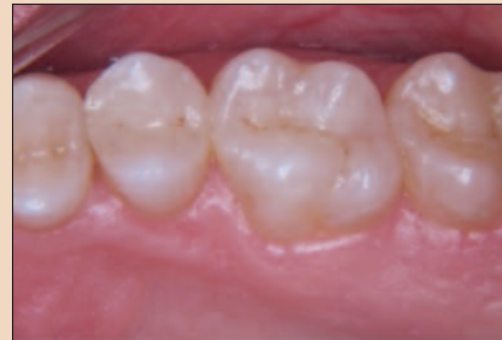

Рис. 6. Ситуация спустя неделю после реставрации.

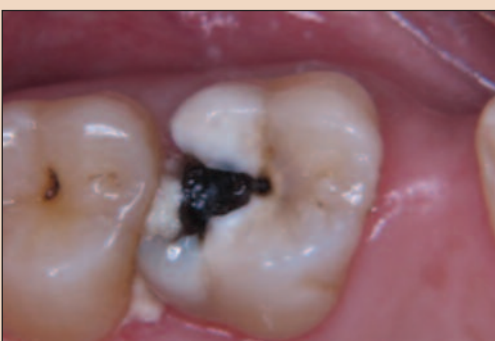

Рис. 7. Картина до лечения.

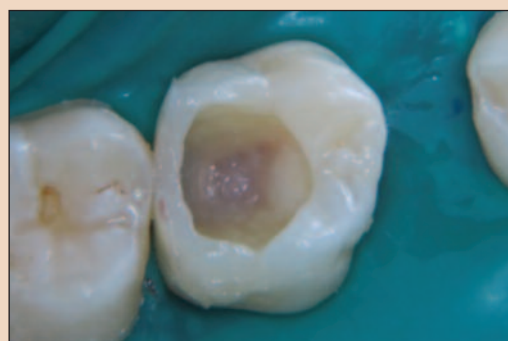

Рис. 8. Микроматричным композитом Esthet X® HD восстановлен дистальный контактный пункт зуба 2.6.

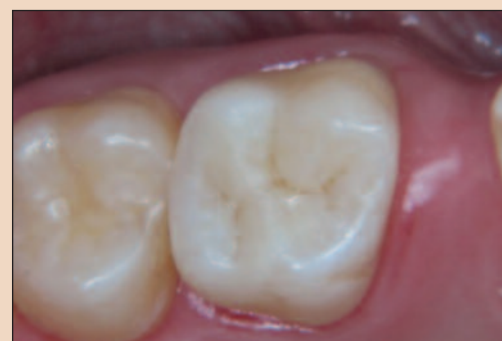

Рис. 9. Ситуация после лечения.

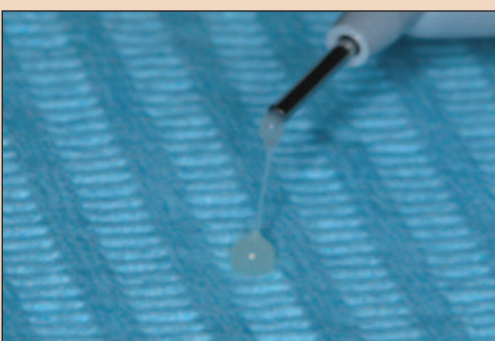


Рис. 10. Отличительной чертой материала SDR™ является повышенная текучесть.

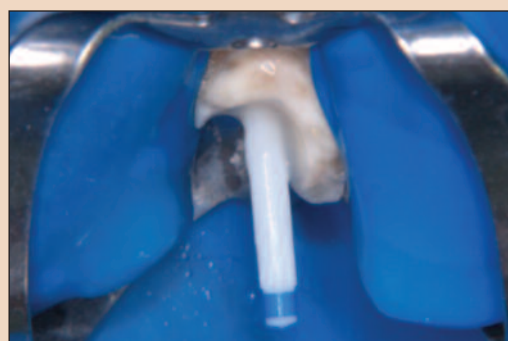

Рис. 11. Внесение композитного цемента двойного отверждения в корневой канал зуба 13.

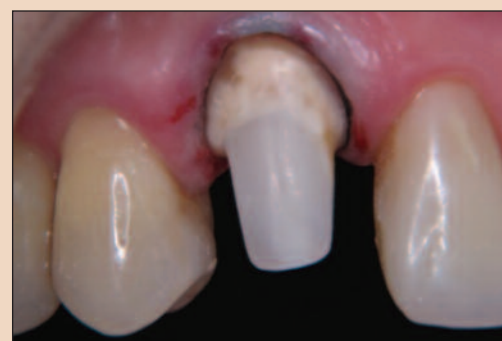

Рис. 12. В корневой канал зуба 13 на композитный цемент двойного отверждения зафиксирован стекловолоконный имплант Easy Post™.

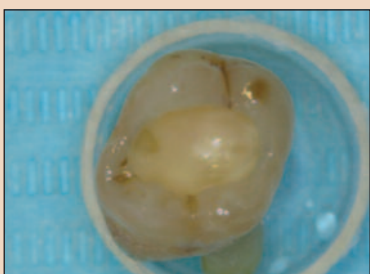


Рис. 13. SDR был внесен в полость на глубину 4 мм.

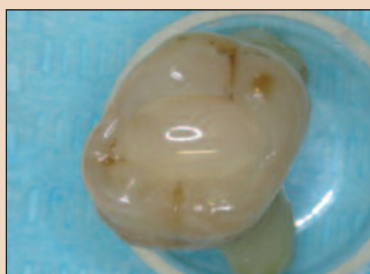

Рис. 14. Материал SDR «размазывался» по дентину тонким шпательком.

пятствует склейке композитного материала и тканей зуба. Для предотвращения этого явления 1-м этапом реставрации должно быть быстрое закрытие адгезивно подготовленной поверхности дентина композитным материалом. И материал SDR™ прекрасно подходит для выполнения этой задачи.

Следующим этапом стало восстановление разрушенных стенок зуба для возможности правильной установки матричной системы и создания плотного контактного пункта. Микроматричным композитом Esthet X® HD восстановлен дистальный контактный пункт зуба 2.6. (рис. 8).

Следующей порцией SDR™ восстановлен весь объем отсутствующего дентина одной порцией на глубину 4 мм. В настоящее время композит SDR™ выпускается одного универсального оттенка, который благодаря некоторой прозрачности позволяет полимеризовать материал на значительную глубину. В реставрации прозрачность порции материала воспринимается как незначительная серость, но для эстетического вида этот факт не принципиален.

Зубу 2.6 отведена важная роль в процессе жевания, и восстановление точной морфологии является важным и ответственным этапом реставрации. Точное окклюзионное моделирование потребовало незначительной коррекции по прикусу. Между зубами восстановлен плотный контактный пункт. В реставрированном зубе 2.6 гармонично сочетаются эстетика и функциональность (рис. 9).

Отличительной чертой материала SDR™ является повышенная текучесть даже в сравнении с традиционными текучими материалами – такими как, к примеру, X-Flow™. Если говорить языком химии, в материале SDR™ снижена тиксотропность, т.е. способность к загустеванию (рис. 10).

Положительной стороной этого явления является использование SDR™ при выполнении процедуры герметизации фиссур зуба. Всепроницающая способность материала обещает качественное и надежное заполнение всех микропространств. Это качество отличает SDR™ от большого многообразия традиционных текучих композитов.

Но повышенная текучесть SDR™ может являться также и причиной смещения материала в полости при несвоевременной полимеризации. Для проявления свойства самовыравнивания, заполнения всех микропространств полости материалу необходимо в среднем 10 с. Этого более чем достаточно для комфортной работы!

Физические свойства материала SDR™ близки свойствам дентина. Механическая прочность на сжатие: дентин – 240 МПа, SDR™ – 242 МПа (Anusavice K. Compressive strength & modulus of SDR™ material & other flowable composites. Science of Dental Materials 1996; 10th Edition). Это позволяет расширить показания использования материала не только в терапевтической стоматологии, но и в ортопедической – для восстановления культи зуба под искусственную коронку, что значительно облегчает, ускоряет и удешевляет эту процедуру. Но использование SDR™ для восстановления культи зуба не отменяет главных постулатов ортопедической стоматологии, таких как использование штифта и соблюдения эффекта «обода» (рис. 11, 12).

Нерешенным и спорным остается вопрос взаимодействия текучих композитов и слоя, ингибированного кислородом на адгезивно подготовленной поверхности. Как известно, текучие композиты невозможно «пригладить», подобно традиционным материалам. И что происходит со слоем, ингибированным кислородом, до конца не понятно. Разобраться в этом вопросе поможет небольшой «настойный» опыт.

Реставрация удаленных зубов производилась с использованием материала SDR™ и композита Esthet X® HD. В 1-м случае SDR™ был внесен в полость на глубину 4 мм и заполимеризован (рис. 13). Эмаль восстанавливалась композитом Esthet X® HD с тщательной механической адаптацией шпательком. Во 2-м слу-

чае при внесении материал SDR™ «размазывался» по дентину тонким шпательком (рис. 14). Спустя сутки нахождения в дистиллированной воде были произведены шлифы зубов с последующей окраской раствором метиленового синего.

В 1-м случае между материалом SDR™ и дентином зуба была заметна прокрашенная полоса, предположительно, слоя, ингибированного кислородом. Во 2-м случае, когда проводилась механическая адаптация SDR™ шпательком, прокрашенная полоса практически отсутствовала, а значит, качество адгезии SDR™ и адгезивно подготовленного дентина значительно лучше.

Исходя из этого примера, можно сделать вывод о желательном использовании механической адаптации

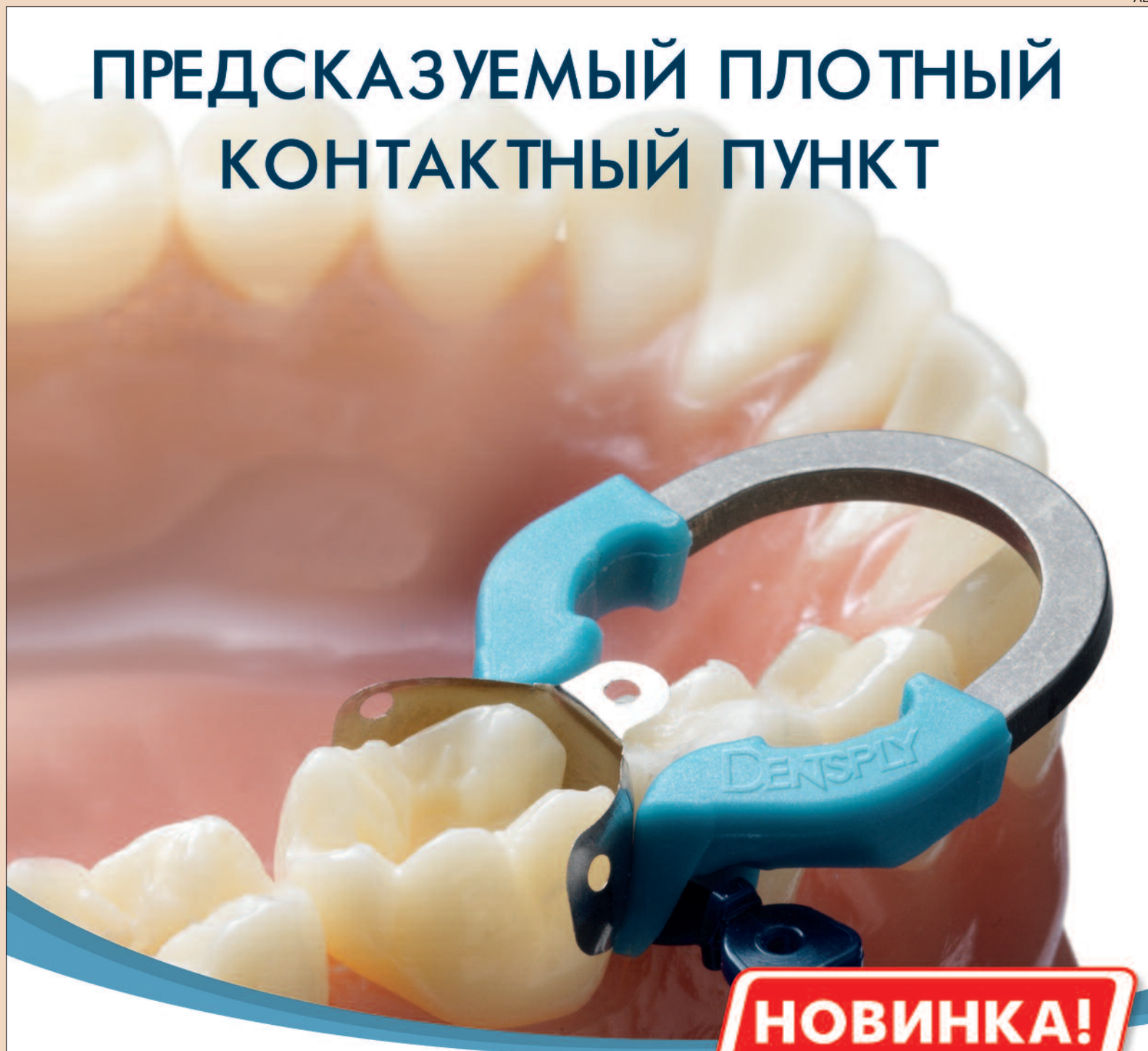композита SDR™ к адгезивно подготовленной поверхности дентина.

В заключение хочется отметить, что в материале SDR™ сочетаются качественно новые свойства материалов, что дает надежду на новый этап в развитии композитов. **DT**

Список использованной литературы
1. Guntzer M. Техника пломбирования SDR™ – более простое и быстрое снижение постоперационной чувствительности. Новости Dentsply. 2012; 6–7.
2. Грютцнер А. Текучий композит SDR™ – умный заменитель дентина. ДентАрт. 2011; 2: 45–52.
3. Радлинский С. Полимеризационный стресс в боковых зубах. ДентАрт. 2011; 3: 45–54.
4. Блохина А. Варианты решения актуальной проблемы восстановления полостей в боковых зубах. ДентАрт. 2012; 1: 50–5.

AD

ПРЕДСКАЗУЕМЫЙ ПЛОТНЫЙ КОНТАКТНЫЙ ПУНКТ



Palodent[®]Plus Система секционных матриц

- Прочные никель-титановые кольца
- Меньше финишной обработки
- Удобная в использовании система
- Уникальные клинья WedgeGuards защищают соседние зубы



Дентсплай Россия Лимитед | г. Москва | пр-т Мира, д. 6 | www.dentsplycis.com

Для лучшей стоматологии

DENTSPLY