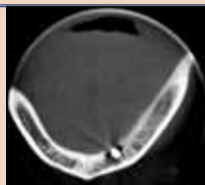



## News

Test atrakcyjności uśmiechu

► Strona 3



## Praktyka

Atypowe powikłania w leczeniu implantologicznym

► Strona 4

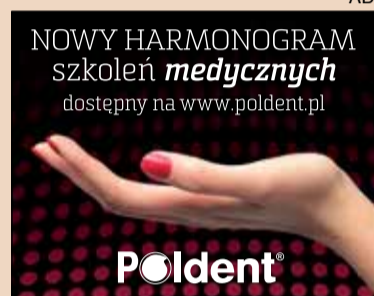

## Wydarzenia

9. Sympozjum CEIA w Krakowie

► Strona 8

## Leasing atrakcyjną formą finansowania



**Prywatna opieka medyczna cieszy się coraz większą popularnością – prawie połowa Polaków leczy się w niepublicznych placówkach. Wartość tego sektora zwiększa się systematycznie o ok. 10% rocznie.**

Siłą napędową jest m.in. duży popyt na usługi abonamentowe wśród pracodawców, zwiększone zapotrzebowanie na usługi zdrowotne w związku ze starzeniem się społeczeństwa oraz wzrost świadomości zdrowotnej.

Sektor publicznej opieki zdrowotnej od kilku lat znajduje się w ciągłym kryzysie. Zadłużone placówki i limity ustalane przez Narodowy Fundusz Zdrowia odbijają się negatywnie na jakości świadczonych usług. Zamiast szybkiej diagnozy i komfortowego leczenia, pacjent często spotyka się z niedostępnością lekarzy specjalistów i badań diagnostycznych. Nic więc dziwnego, że Polacy świadomi roli, jaką odgrywa profilaktyka, coraz chętniej swoje zdrowie powierzają prywatnym szpitalom i przychodniom. W korzystaniu z odpłatnych świadczeń decydującą rolę odgrywają takie czynniki, jak krótszy czas oczekiwania na wizytę oraz dostępność specjalistów i nowoczesnej aparatury medycznej.

Popyt na prywatne usługi medyczne systematycznie wzrasta. Już teraz w Polsce zarejestrowanych jest blisko 120 000 niepublicznych podmiotów medycznych (szpitale, przychodnie, indywidualne praktyki). Największe zapotrzebowanie na świadczenia notowane jest w kardiologii, ortopedii i okulistyce. Wartość rynku zdrowotnego w tym roku może wynieść ok. 100 mld zł, w tym środki publiczne to ok. 63 mld zł. Dla porównania – w 2010 r. było to blisko 80 mld zł,

a liczba posiadaczy prywatnych abonamentów medycznych przekroczyła ponad 1,5 mln osób. W 2020 r. liczba ta ma wzrosnąć ponad 6-krotnie – do 10 mln osób.

Prywatna opieka zdrowotna jest naturalną odpowiedzią na zapotrzebowanie rynku. Razem z koniunkturą wzrastają także wymagania pacjenta. Tylko wszechstronność usług, polegająca na szerokim dostępie do lekarzy specjalistów i nowoczesnym sprzęcie medycznym mogą sprawić, że gabinet czy placówka będą wyróżniać się na tle konkurencji, a inwestycja zwróci się w możliwie jak najkrótszym czasie.

Rynek usług medycznych stwarza więc duże możliwości rozwoju oraz realnego zwrotu za-inwestowanego kapitału. Potencjał branży medycznej sprawia, że zainteresowani sektorem są zarówno polscy, jak i zagraniczni inwestorzy.

Z przeprowadzonego w 2012 r. przez CBOS badania wynika, że niepubliczna opieka zdrowotna kojarzy się przede wszystkim z dużym komfortem (77%), szybkimi terminami (75%), nowoczesną aparaturą medyczną (74%), uprzejmością personelu (73%), zaangażowaniem lekarzy i dogodnymi godzinami przyjęć (72%). To kluczowe wartości, które zadecydują o sukcesie przedsiębiorcy na tym rynku.

Inwestycje w środki trwałe w sektorze usług medycznych to ok. 5-6 mld zł rocznie. W części zapotrzebowanie zarówno publicznych, jak i prywatnych placówek na finansowanie zakupów pokrywają firmy leasingowe. W ubiegłym roku ich wkład wyniósł ok. 600 mld zł, co stanowi niemal 10% wszystkich inwestycji w branży. Przy wyborze sprzętu medycznego należy kierować się przede wszystkim jakością i możliwościami, jakie sprzęt będzie stwarzał. Cena nie powinna być pierwszorzędym czynnikiem decydującym o zakupie.

Z usług firm leasingowych korzystają nie tylko duże centra medyczne. Podobne rozwiązania

stosują także szpitale publiczne, przychodnie, prywatne gabinety lekarskie, stomatologiczne i weterynaryjne. Wartość transakcji może wynosić od kilkunastu tysięcy zł do kilku czy nawet kilkunastu mln zł. Takie rozwiązania są stosowane nie tylko

w przypadku zakupu urządzeń medycznych, ale i mebli czy sprzętu IT.

Procedury związane z leasingiem są dużo prostsze i znacznie szybsze niż te związane z kredytem, a koszty finansowania nie-

jednokrotnie niższe. W uproszczonej procedurze stosowanej w przypadku leasingu oferowanego branży medycznej nie ma konieczności przedstawiania zabezpieczeń poza przedmiotem leasingu. **DT**

Na podst.: BRE

## IDEALNY WYMIAR

### WYPEŁNIANIA KANAŁÓW

**ĆWIEKI ENDOSTAR**  
ĆWIEKI PAPIEROWE I GUTAPERKOWE

**ENDO SMART 100**  
MIKROMOTOR ENDODONTYCZNY

**S5 BIG APICAL**  
PILNIKI ROTACYJNE

**ES5 ENDOSTAR**  
PILNIKI ROTACYJNE

**GENESYS**  
SYSTEM WYPEŁNIANIA KANAŁÓW ROZGRZANĄ, PŁYNNĄ GUTAPERKĄ

SZEROKA OFERTA SZKOLEŃ  
WWW.POLDENT.PL

**Poldent®**

www.poldent.pl

# Technologia NBI we wczesnej profilaktyce onkologicznej

Co roku u blisko 4 000 Polaków diagnozuje się nowotwory górnych dróg oddechowych. Choroba ta może dotyczyć zarówno palaczy, jak i niepalących, w różnym wieku i obu płci.

Nowotwory te często rozwijają się skrycie, nie dając objawów i wykrywane są w stadium, w którym medycyna jest już bezsilna. Dlatego lekarze uczulają, by w ramach wczesnej

Objawami, które bezwzględnie nakazują wizytę u specjalisty, najlepiej u laryngologa są przede wszystkim: przewlekła chrypka, uporczywe bóle w okolicy czoła, oczodołów, nosogardła, krtani i uszu, nawracające uporczywe krwawienia z nosa, niedosłuch jednostronny. Często zdarza się, że pacjent nie wie o zmianach chorobowych w górnych drogach oddechowych, ponieważ nie odczuwa żadnych

dzące się z gruczołów ślinowych czy tkanki limfatycznej.

„Od niedawna dla polskich pacjentów dostępna jest nowoczesna aparatura diagnostyczna, wykorzystująca światło NBI, dzięki której bezboleśnie i kompleksowo możemy sprawdzić stan górnych dróg oddechowych podczas jednej wizyty. Badanie endoskopowe z użyciem NBI jest powszechnie stosowane, np. w gastroenterologii” – podkreśla dr n. med. Michał Michalik, specjalista otolaryngologii, chirurgii głowy i szyi.

Badanie NBI (Narrow Band Imaging) wykorzystuje różnice we właściwościach pochłaniania światła przez krew i tkanki otaczające naczynie krwionośne. Zdrowa śluzówka pokrywająca górne drogi oddechowe ma zabarwienie różowoczerwone. Dzięki NBI możliwa jest ocena jej koloru oraz zidentyfikowanie w niej miejsc o wzmożonym metabolizmie i nadmiernym unaczynieniu, co może świadczyć o zmianie nowotworowej. Badanie to pozwala na wczesne wykrycie nawet niewielkich zmian, również tych słabo widocznych przy zwykłym badaniu. Wcześniej wykryty stan zapalny, czy zmiana nowotworowa to większa szansa na szybsze i skuteczne wyleczenie.

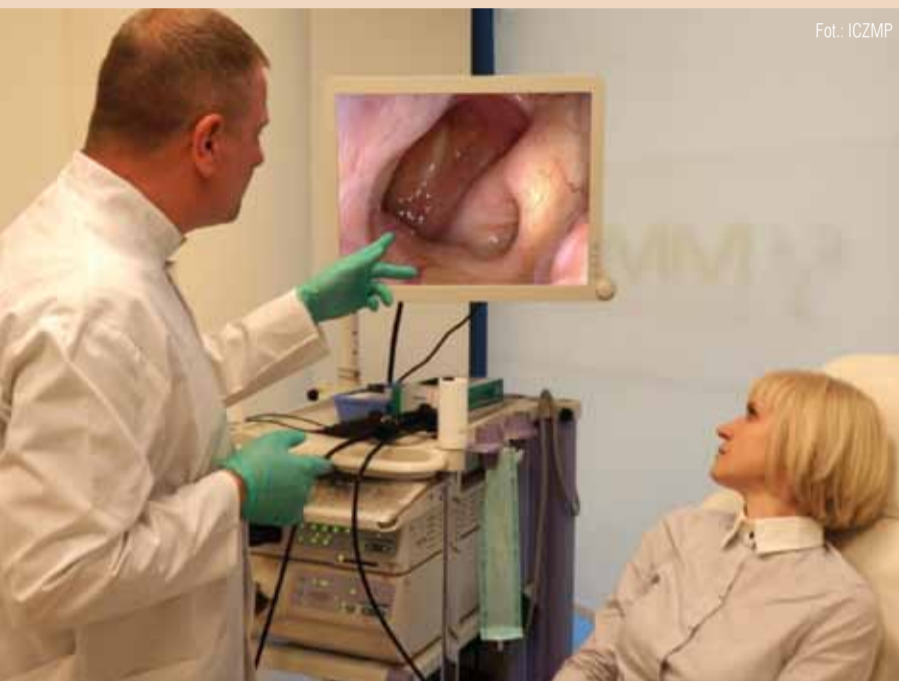„NBI jest badaniem pomocnym również w zabiegach chirurgicznych, gdzie zobrazowanie tkanek wąską wiązką światła w wiarygodny sposób wskazuje lekarzowi granicę zdrowej błony

śluzowej i tkanki nowotworowej. Dzięki temu możliwe jest precyzyjne usunięcie chorej tkanki” – powiedział prof. dr hab. med. Wiesław Konopka z Kliniki Otolaryngologii ICZMP w Łodzi.

Celem badań jest wykrycie nieprawidłowych zmian poprzedzających nowotwór lub choroby w stadium bezobjawowym. Badaniom z użyciem endoskopu NBI powinny poddać się osoby z grupy zwiększonego ryzyka. W przypadku tzw. pozytywnego wyniku testu, czyli wykryciu nieprawidłowych naczyń krwionośnych w obrębie błony śluzowej, pacjenci poddawani są szczegółowej diagnostyce. Znaczenie badań przesiewowych jest nieocenione, gdyż pozwalają one na wykrycie nowotworu w bardzo wczesnym stadium, co daje możliwość szyb-

kiego wdrożenia leczenia i szansę na całkowite wyleczenie.

„Procedura badania jest prosta, a samo badanie nieinwazyjne i niebolesne. Polega na wprowadzeniu do światła górnych dróg oddechowych endoskopu, czyli giętkiego przewodu o średnicy kilku milimetrów zakończonego kamerą o wysokiej rozdzielczości, pozwalającej na dokładne oglądanie wnętrza organizmu. W czasie badania tkanki oświetlane są dodatkowo wąską wiązką światła NBI, co pozwala na uzyskanie wysoko wykontrastowanego obrazu pozwalającego na różnicowanie i wstępną ocenę nieprawidłowości” – wyjaśnia lek. med. Grzegorz Sobczyk, specjalista otolaryngolog z Centrum Onkologii w Warszawie, konsultant z zakresu onkologii w diagnostyce górnych dróg oddechowych. □



Fot.: ICZMP

profilaktyki onkologicznej kontrolować również błony śluzowe górnych dróg oddechowych. Nowoczesny sprzęt diagnostyczny NBI wykryje nawet te zmiany, które dotąd były niewidoczne dla wprawnego oka lekarza i tradycyjnych urządzeń diagnostycznych.

objawów. Stany przedrakowe zwiększają ryzyko nowotworu nawet o kilkadziesiąt procent, dlatego tak ważne jest wczesne ich wykrycie. Najczęstsze nowotwory spotykane w okolicy górnych dróg oddechowych to rak krtani, rak gardła, a także rak jamy ustnej i nowotwory wywo-

## Bezsenność i nadmierna senność występują coraz częściej

Najnowsze badania wskazują, że nawet połowa Polaków ma problem z bezsennością, a u 25% występuje nadmierna senność. Zaburzenia te dotyczą nie tylko osób starszych – występują już nawet u 18-latków.

Główną przyczyną są zmiany rytmu dobowego wywołane przez ciągłe narażenie na sztuczne światło. Do poradni zaburzeń snu, lekarzy pierwszego kontaktu, neurologów i psychiatrów zgłasza się coraz więcej Polaków cierpiących na bezsenność lub nadmierną senność.

„Najczęściej pacjenci zgłaszają się z bezsennością. Był to do niedawna problem tylko osób starszych lub w średnim wieku. W tej chwili coraz więcej widzimy osób młodych, przed lub niewiele po 20 r.ż. Drugim problemem, z którym wiele osób nie może sobie poradzić jest nadmierna senność” – mówi specjalista neurolog, Aleksandra Wierzbicka z

Instytutu Neurologii i Psychiatrii w Warszawie.

Nadmierna senność może pojawić się na skutek wcześniejszej bezsenności lub zaburzeń zwanych parasomniami. Są to nieprawidłowe zachowania występujące podczas snu, np. niezamierzone ruchy, które mogą powodować zmęczenie po przebudzeniu. Stałe uczucie niewyspania w ciągu dnia może być również następstwem bezdechu sennego, czyli powtarzających się wielokrotnie w czasie snu epizodów zatrzymania oddechu na co najmniej 10 s.

„Na bezdech senny cierpią najczęściej mężczyźni po 60 r.ż., ale dotyka on również kobiet, a ostatnio coraz częściej osób młodszych” – dodaje Aleksandra Wierzbicka. Wg specjalistki, główną przyczyną bezsenności i nadmiernej senności u ludzi jest narażenie na sztuczne światło do późnych godzin nocnych. Zaburzenia naturalnego cyklu światło-ciemność wywołują zmiany w wydzielaniu melatoniny

– hormonu, który reguluje rytm okołodobowy. W terapii problemów ze snem stosuje się techniki behawioralne oraz wprowadza zasady higieny snu.

„Jedną z zasad higieny snu mówi o tym, że łóżko służy tylko do spania, tzn. w łóżku nie należy czytać, oglądać telewizji, rozwiązywać krzyżówek. Jeżeli nie możemy spać, zasnąć, należy z łóżka wyjść i powrócić do niego dopiero, kiedy zaczynamy znowu czuć się senni” – podkreśla Wierzbicka.

Przed snem trzeba również unikać bodźców świetlnych, takich jak komputer czy telewizor, obfitych posiłków oraz gorących kąpiel. Rano warto wystawić się na naturalne światło, a na aktywność fizyczną przeznaczyć godziny popołudniowe, a nie wieczorne. W przypadku bezdechu sennego konieczne może okazać się leczenie maską wspomagającą oddychanie. □

źródło: Newseria

### O wydawcy

Wydawca:

**dti** Dental Tribune International

Zespół redakcyjny:

Redaktor naczelna:

Marzena Bojarczuk  
m.bojarczuk@dental-tribune.com

Marketing i reklama:

Grzegorz Rosiak,  
g.rosiak@dental-tribune.com

Informacje w sprawie prenumeraty:

dentalnews@dental-tribune.com  
Tel.: 600 019 616

Nakład:

10.000 egz.

Biuro w Polsce:

Aleje Jerozolimskie 44  
00-024 Warszawa

www.dental-tribune.com

Wydawca i redakcja nie ponoszą odpowiedzialności za treść reklam i ogłoszeń. Publikacja ta jest przeznaczona dla osób uprawnionych do wystawiania recept oraz osób prowadzących obrót produktami leczniczymi w rozumieniu przepisów ustawy z dnia 6 września 2001 r. – Prawo farmaceutyczne (Dz. U. Nr 126, poz. 1381, z późn. zmianami i rozporządzeniami). Redakcja *Dental Tribune* dokłada wszelkich starań, aby publikować artykuły kliniczne oraz informacje od producentów jak najrzetelniej. Nie możemy odpowiadać za informacje, podawane przez producentów. Wydawca nie odpowiada również za nazwy produktów oraz informacje o nich, podawane przez ogłoszeniodawców. Opinie przedstawiane przez autorów nie są stanowiskiem redakcji *Dental Tribune*.

*Dental Tribune* makes every effort to report clinical information and manufacturer's product news accurately, but cannot assume responsibility for the validity of product claims, or for typographical errors. The publishers also do not assume responsibility for product names or claims, or statements made by advertisers. Opinions expressed by authors are their own and may not reflect those of *Dental Tribune International*.

**DENTAL TRIBUNE**  
The World's Dental Newspaper

Licensing by  
Dental Tribune International

Group Editor  
Daniel Zimmermann  
newsroom@dental-tribune.com  
+49 341 48 474 107

Clinical Editor  
Magda Wojtkiewicz

Online Editors  
Yvonne Bachmann  
Claudia Dusчек

Copy Editors  
Sabrina Raaff  
Hans Motschmann

Publisher/President/CEO  
Torsten Oemus

Director of Finance & Controlling  
Dan Wunderlich

Business Development Manager  
Claudia Salwiczek

Media Sales Managers  
Matthias Diessner (Key Accounts)  
Melissa Brown (International)  
Peter Witteczek (Asia Pacific)  
Maria Kaiser (USA)  
Weridiana Mageswki (Latin America)  
Hélène Carpentier (Europe)

International Editorial Board

Dr Nasser Barghi, USA – Ceramics  
Dr Karl Behr, Germany – Endodontics  
Dr George Freedman, Canada – Esthetics  
Dr Howard Glazer, USA – Cariology

Marketing & Sales Services

Esther Wodarski  
Nicole Andrä

Accounting  
Karen Hamatschek

Executive Producer  
Gernot Meyer

Dental Tribune International  
Holbeinstr. 29, 04229 Leipzig, Germany  
Tel.: +49 341 48 474 302  
Fax: +49 341 48 474 173  
www.dental-tribune.com  
info@dental-tribune.com

Regional Offices

Asia Pacific  
Dental Tribune Asia Pacific Limited  
Room A, 20/F, Harvard Commercial Building,  
105-111 Thomson Road,  
Wanchai, Hong Kong  
Tel.: +852 3113 6177  
Fax: +852 3113 6199

The Americas  
Tribune America, LLC  
116 West 23rd Street, Ste. 500,  
New York, N.Y. 10011, USA  
Tel.: +1 212 244 7181  
Fax: +1 212 244 7185

Prof. Dr I. Krejci, Switzerland – Conservative  
Dentistry,  
Dr Edward L. ynch, Ireland – Restorative  
Dr Ziv Mazor, Israel – Implantology  
Prof. Dr Georg Meyer, Germany – Restorative  
Prof. Dr Rudolph Slavicek, Austria – Function,  
Dr Marius Steigmann, Germany – Implantology



Fot. Unident Union Dental Spa

## Test atrakcyjności uśmiechu

Z ankiety Amerykańskiej Akademii Stomatologii Estetycznej (American Academy of Cosmetic Dentistry) wynika, że najważniejszym elementem dobrego wizerunku jest uśmiech.

48% przebadanych Amerykanów potwierdza, że po pierwszym spotkaniu właśnie uśmiech jest najbardziej pamiętaną cechą. Tylko 9% uczestników ankiety potwierdziło, że ubrania zapadają w pamięć, gdy poznajemy nową osobę. Jeszcze mniejsze znaczenie ma rodzaj perfum (8%). Nawet to, co mówimy wpłynęło na pierwsze wrażenie tylko w 25%.

Wg badania AACD 85% z nas uważa, że osoby z ładnym uśmiechem są bardziej atrakcyjne. Wyniki ankiety są z kolei bezlitosne dla posiadaczy zepsutych, krzywych lub przebarwionych zębów. 1/3 badanych Amerykanów stwierdziła, że prawdopodobnie nie będzie się całować i nie umówi się z kimś, kto nie dba o zęby. Nieatrakcyjny uśmiech to także przeszkoda w życiu zawodowym – 3 na 4 osoby stwierdziły, że może on zamknąć drogę do kariery.

„Atrakcyjny uśmiech jest spontaniczny i pewny siebie. Kąciki ust podnoszą się bez przeszkód, pokazujemy wtedy górne zęby, a w uśmiech angażują się również mięśnie okrężne oczu” – mówi dr Iwona Gnach-Olejniczak, dentystka z Wrocławia. Jednak nawet zęby dalekie od perfekcji mogą współgrać z urodą twarzy, a gdy są akceptowane przez posia-

dacza, zdołają bardziej niż biżuteria. „Diastema, zbyt dziąsłowy uśmiech, szparowatość zębów, nietypowe ustawienia kłów – wszystko to może dodawać uroku, jeśli w całości uśmiech jest estetyczny i prezentowany bez kompleksów” – podkreśla dentystka, która w swojej praktyce zajmuje się m.in. smile designem.

Niestety, takiego szczerzego uśmiechu brakuje wielu z nas. „Najczęściej pacjenci dorośli zakrywają usta rękami, bo krępują ich wady zgryzu. Przez lata żyją z krzywymi zębami, które już w okresie dojrzewania stały się dla nich powodem kompleksów. Uśmiechają się więc bez pokazywania zębów, przez co na pierwszy rzut oka mogą wyglądać na osoby nieszczerze, nieśmiałe lub zakłopotane” – mówi dr Gnach-Olejniczak. Takie wrażenie jest szczególnie kłopotliwe, gdy od pierwszego wrażenia zależy zdobycie nowej pracy czy negocjacje z klientem. Także w życiu prywatnym pierwsze wrażenie liczy się coraz bardziej. To dobry powód, by zrobić test atrakcyjności swojego uśmiechu.

### Jaki jest kolor zębów?

Jeśli są pożółkłe, dodają lat. Zbyt żółta barwa uzębienia wywołuje także obawy o stan zdrowia. Z pomocą przyjdzie konsultacja u dentysty estetycznego, który dobierze skuteczną i bezpieczną metodę wybielania. Warto poradzić się także w przypadku przebarwień, niektóre z nich przykryją dopiero porcelanowe licówki.

### Co pokazujesz w uśmiechu?

Jeśli zęby dolne zamiast górnych, możesz sprawiać wrażenie osoby agresywnej i starszej. Z pomocą przyjdzie leczenie ortodontyczne, przy niewielkich wadach wystarczające może się okazać konturowanie oraz wydłużenie

górných zębów za pomocą bondingu.

### Czy zęby się błyszczą?

Jeśli są matowe, będą wyglądać na ciemniejsze. Zabieg polerowania szkliwa za pomocą mikroabrazji rozjaśni uśmiech i zmniejszy podatność zębów na gromadzenie płytki nazębnej i osadów.

### Czy na zębach widać kamień?

Jeśli tak, będziesz odbierany jako osoba zaniedbana, która ma problemy z higieną. Regularny skaling z piaskowaniem (standardowo 2 razy w roku) z pewnością rozjaśni uśmiech.

### Czy w kącikach ust widać zęby, czy puste przestrzenie?

Jeśli nie lśnią tam zęby, to znaczy że masz zbyt wąskie łuki

zębowe. Można je rozszerzyć ortodontycznie, przy okazji likwidując stłoczenia zębów. Uśmiech stanie się jaśniejszy i bardziej pełny.

### Jaki kształt ma w uśmiechu linia górnych zębów?

Jeśli odwrotną niż linia ust, to nawet przy szczerym uśmiechu, sprawi on wrażenie smutnego. Tzw. odwrócona linia uśmiechu psuje wizerunek. Dentysta poprawi jej kształt za pomocą leczenia ortodontycznego lub konturowania i bondingu.

### Czy zęby są proste?

Krzywe zęby, które nie układają się w harmonijne łuki, zawsze pogarszają wygląd, są także szkodliwe dla zdrowia. Szybciej się psują, są narażone na choroby przyzębia itd. Jeśli chcesz pewnie

się uśmiechać, załóż aparat ortodontyczny. Leczenie zajmie 1-2 lata, ale już w trakcie poczujesz różnicę i nabierzesz pewności siebie, ponieważ lekarz odbuduje prawidłowe zwarcie kompozytem, a aparat zmieni położenie zębów już w pierwszych miesiącach kuracji.

### Czy uzębienie jest kompletne?

Braki w uzębieniu robią złe wrażenie, nawet wtedy, gdy łuki znajdują się w głębi jamy ustnej. Zamiast rezygnować ze spontanicznego zachowania, od razu uzupełnij braki w uzębieniu. Implanty to powszechna technologia, stosuje się ją bez względu na wiek, a sama procedura ich wszczepienia w kość trwa ok. godziny i jest mniej inwazyjna niż usuwanie „ósemki”.

■

## Rozpuszczalny opatrunek

Opatrunek z rozpuszczalnej tkaniny opracowany przez naukowców z Oxfordu ma poprawić wyniki operacji chirurgicznych mięśni i ścięgien – informuje serwis BBC News.

Tkanina owijana wokół operowanych tkanek miękkich to efekt prac zespołu, na czele którego stoi prof. Andrew Carr z University of Oxford. Nowy opatrunek będzie testowany u pacjentów z urazami barku. Co roku w Anglii i Walii przeprowadzanych jest ok. 10 000 operacji chirurgicznych, dotyczących ścięgien, które łączą mięśnie z kośćmi. W ciągu ostatniej dekady ich liczba wzrosła o 500%, jednak co czwarta operacja kończy się niepowodzeniem. To szczególnie częste u pacjentów po 40. i 50. roku życia.

Aby zapobiec pękaniu, naukowcy z Oxfordu postanowili zabezpieczyć operowane miejsce tkaniną. Jedna strona implantowanej tkaniny wykonana jest z bardzo odpornych włókien, aby mogła wytrzymać naprężenia związane z ruchem, druga – z włókien setki cieńszych od włosa. Te ostatnie pobudzają procesy naprawcze. Po kilku miesiącach implant ma ulegać rozpuszczeniu, by nie powodować odległych powikłań.

Implant został opracowany dzięki połączeniu nowoczesnej i tradycyjnej technologii – wytworzone z użyciem pionierskiej technologii włókna tkano na miniatury, ręcznie obsługiwanych krosnach. ■

na podst.: PAP

FKG  
swiss endo

BT  
RACE

Scouting  
Apical  
Shaping

Biologiczne & Zachowawcze

STERILE  
SINGLE USE

FKG Dentaire SA  
www.fkg.ch

AD

# Atypowe powikłanie w leczeniu implantologicznym bezzębnej żuchwy – opis przypadku

Damian Dudek, Michał Matuszek, Katarzyna Sołtykiewicz, Krzysztof Helewski, Grażyna Kowalczyk-Ziomek, Grzegorz Wyrobiec i Romuald Wojnicz, Polska

Leczenie rekonstrukcyjne braków uzębienia z wykorzystaniem tytanowych wszczepów, które ulegają osteointegracji staje się coraz powszechniejsze w praktyce lekarzy dentystów. Implantologia stomatologiczna rozwija się i ewoluje niezwykle dynamicznie. Coraz więcej pacjentów decyduje się na leczenie implantoprotetyczne, oczekując długotrwałych efektów funkcjonalnych i estetycznych, jednak ogromna liczba wykonywanych zabiegów w kraju i na świecie potencjalnie obciążona jest możliwością występowania w pewnym odsetku powikłań, głównie pod postacią szeroko rozumianego *perimplantitis*. Jest to rodzaj miejscowego zapalenia tkanek wokół szyjki implantu prowadzący do powstania ubytków okolicznych.

Stan taki może być wynikiem nieprawidłowo przeprowadzonych procedur chirurgicznych, niewłaściwej higieny, obecności zjadliwych szczepów bakterii lub też nierzadko przeciążeń funkcjonalnych, a także osłabienia układu immunologicznego organizmu w wyniku chorób ogólnoustrojowych. Utrata kości wokół implantu wymaga postępowania chirurgicznego lub niekiedy prowadzi do konieczności reimplantacji.

Czasami powikłania zapalne mogą mieć niecharakterystyczny i podstępny przebieg, co autorzy prezentują w opisywanym przypadku. Dotyczy on leczenia implantoprotetycznego żuchwy u 54-letniej kobiety. Nietypowa liza tkanki kostnej wystąpiła po kilku tygodniach gojenia zamkniętego. Zmiany zostały stwierdzone przypadkowo w ba-

daniu fizykalnym i radiologicznym.

## Opis przypadku

54-letnia pacjentka, ogólnie zdrowa, zgłosiła się do poradni chirurgii stomatologicznej i implantologii celem sanacji jamy ustnej oraz leczenia implantologicznego żuchwy.

W badaniu fizykalnym stwierdzono obecność pozostawionych korzeni oraz zębów paradentalnych i zmian zapalnych. (Ryc. 1). Po rozmowie z pacjentką uzgodniono zastosowanie w żuchwie 2 implantów w pozycjach kłów i konstrukcję protezy całkowitej opartej na łącznikach typu „locator”. Ze względów ekonomicznych pacjentka zgodziła się na użytkowanie klasycznej protezy całkowitej osiadającej w szczęce. Przed wykonaniem zabiegu przy-

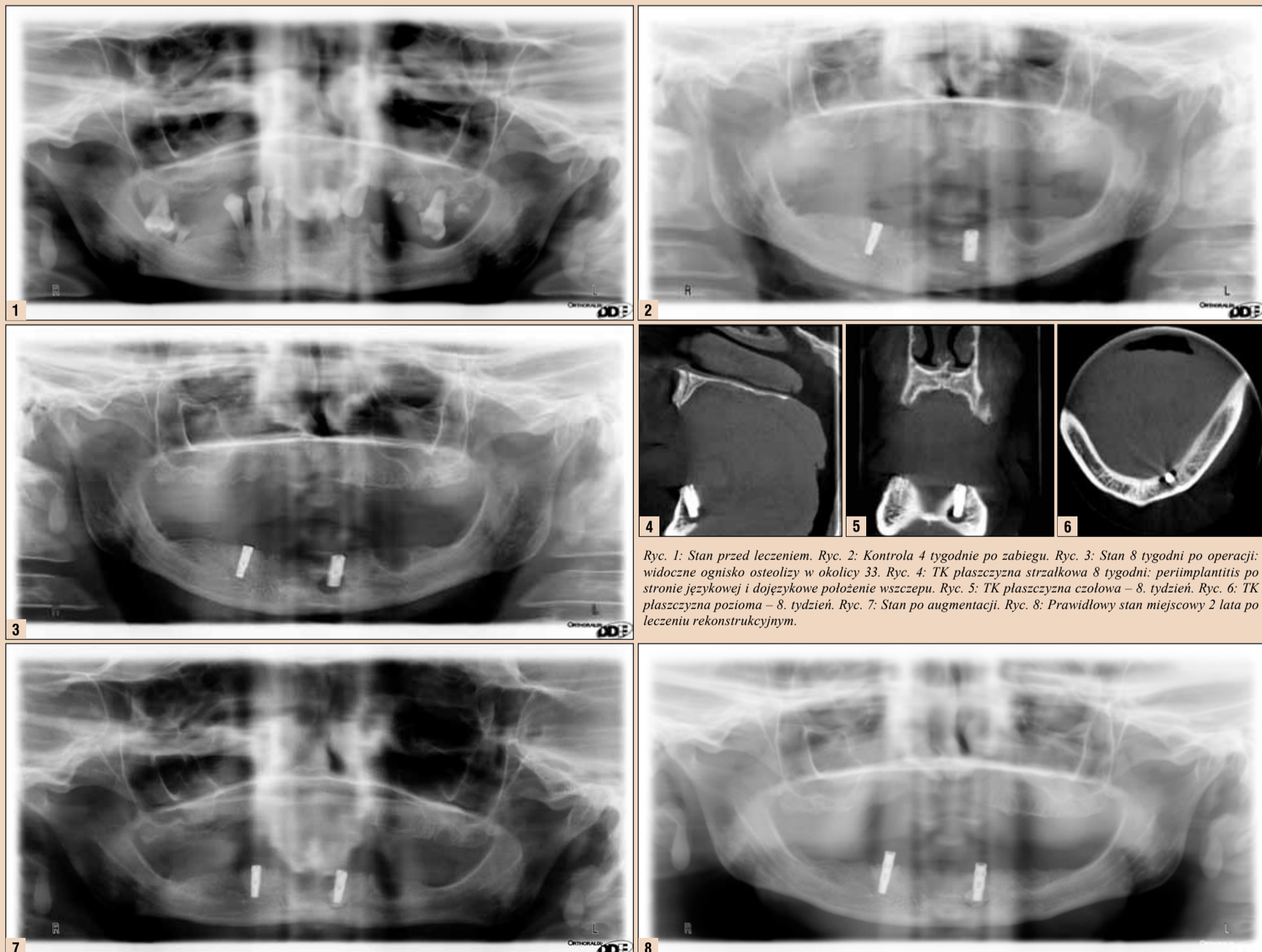
gotowano protezy całkowite górna i dolna.

Zabieg wykonano w znieczuleniu miejscowym 4% chlorowodorkiem artykainy z dodatkiem noradrenaliny. Usunięto wszystkie zęby i korzenie oraz wyluszczone z okolicy 34-35 zmianę makroskopowo mającą wygląd torbieli korzeniowej, co potwierdzono w badaniu histopatologicznym. Następnie, po przecięciu i odwarstwieniu błony śluzowej wraz z okostną, wykonano preparację kości części żębołowej żuchwy w pozycjach 33 i 43. W prowadzono wszczepy o  $\varnothing$  4,0 mm i długości 14 mm w okolicy 33 oraz  $\varnothing$  3,5 mm i długości 14 mm w pozycji 43. Rany zszyto szwami pojedynczymi nylon 5-0. Po zabiegu zalecono doustną antybiotykoterapię z amoksyliny w dawce 2 g na dobę, w 2 dawkach podzielonych

przez 7 dni. W celu zmniejszenia dyskomfortu pooperacyjnego, stosowano nimesulid w dawce 0,1 g doustnie 2 razy na dobę. Gojenie przebiegało bez powikłań, szwy usunięto w 7. dobie. Odciążono płytę protezy w miejscach położenia implantów oraz nieznacznie zwiększono jej zasięg w wymiarze przedśionkowym i językowym celem poprawy retencji.

Przyjęto 12-tygodniowy protokół gojenia zamkniętego. W tym czasie wykonano 3 wizyty kontrolne w odstępach 4-tygodniowych. Pierwsza wizyta nie wykazała żadnych nieprawidłowości w osteointegracji, pacjentka nie zgłaszała dolegliwości (Ryc. 2). Utrzymanie protezy górnej pacjentka określiła jako wystarczająco komfortowe, ale zgłaszała trudności w użytkowaniu protezy dolnej.

→ strona 6



Ryc. 1: Stan przed leczeniem. Ryc. 2: Kontrola 4 tygodnie po zabiegu. Ryc. 3: Stan 8 tygodni po operacji: widoczne ognisko osteolizy w okolicy 33. Ryc. 4: TK płaszczyna strzałkowa 8 tygodni: *perimplantitis* po stronie językowej i dojęzykowe położenie wszczepu. Ryc. 5: TK płaszczyna czołowa – 8. tydzień. Ryc. 6: TK płaszczyna pozioma – 8. tydzień. Ryc. 7: Stan po augmentacji. Ryc. 8: Prawidłowy stan miejscowy 2 lata po leczeniu rekonstrukcyjnym.

PRZEDSTAWIAMY

**Two Striper**<sup>®</sup>

THE P.B.S.<sup>®</sup> BOND  
ADVANTAGE

#### TRWALSZE WIERTŁA

- Dzięki trwałemu zamocowaniu kryształów diamentu nie dochodzi do ich wypadania

#### SZYBKIE, GŁADKIE CIĘCIE

- Więcej ziaren diamentu na powierzchni w każdej chwili zwiększa skuteczność

#### SZYBKIE USUWANIE TKANEK

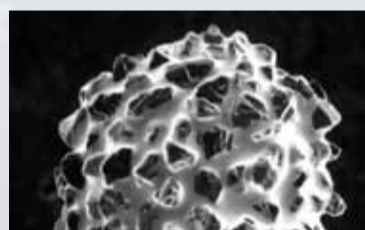
- Równomierne rozmieszczenie i duża gęstość kryształów diamentu

#### INNOWATOR W DZIEDZINIE PRZEMYSŁU

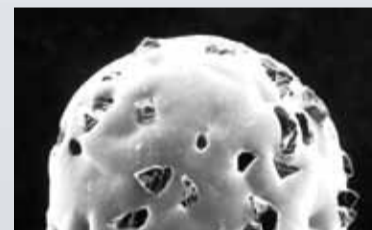
- Jedyne na rynku wiertło wytwarzane z użyciem technologii osadzania P.B.S.<sup>®</sup>



#### Wierzchołek nowego wiertła diamentowego

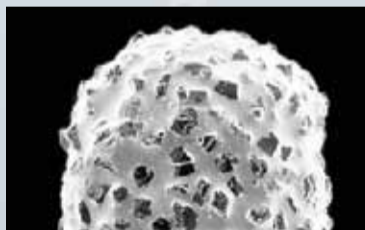


Nowe wiertło Two Striper<sup>®</sup>

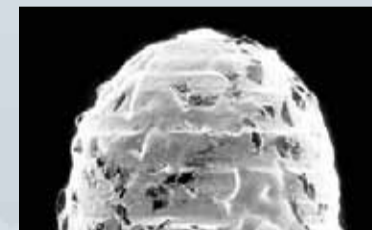


Nowe wiertło w technologii galwanicznej

#### Wierzchołek używanego wiertła diamentowego



Używane wiertło Two Striper<sup>®</sup>



Używane wiertło w technologii galwanicznej



**abrasive  
technology**



USA 1.740.548.4100 | [www.abrasive-tech.com](http://www.abrasive-tech.com)

← strona 4

Kolejna kontrola została wykonana po następnych 4 tygodniach. Także i tym razem pacjentka nie zgłaszała bólu, jedynie dyskomfort w utrzymaniu dolnej protezy oraz utrudnione spożywanie posiłków. W badaniu wewnątrzustnym stwierdzono odległą stronę językową w okolicy 33. Ponadto, podczas palpacji tego fragmentu części zębodołowej, na granicy dziąsła i dna jamy ustnej stwierdzono miejsce poddające się uciskowi, który wywoływał niewielką tkliwość. W rtg pantomograficznym i TK stwierdzono w okolicy wierzchołka implantu 33 obecność ogniska lizy tkanki kostnej z uszkadzaniem blaszki językowej. Zmiany przypominały „zapalenie okołowierzchołkowe”. Ognisko powyższe osiągnęło rozmiar 6 mm w wymiarze przedsionkowo-językowym oraz 7 mm mezjalno-dystalnie. Blaszka kostna przedsionkowa nie została zniszczona, tkanka kostna przedsionkowo miała szerokość 4 mm w rzucie zapalenia. Co ciekawe, kość i tkanka miękka wokół szyjek implantów nie wykazywały żadnych zmian patologicznych (Ryc. 3-6).

W takiej sytuacji podjęto decyzję o leczeniu chirurgicznym zapalenia z jednoczasową rekonstrukcją ubytku kostnego. Zabieg wykonano w takim samym znieczuleniu miejscowym, jakie zastosowano podczas implantacji. W przedsionku jamy ustnej wykonano cięcie trapezowate w okolicy 33 ok. 4 mm poniżej szczytu części zębodołowej. Następnie wykonano otwór trepanacyjny w blaszce przedsionkowej, docierając do zmiany mającej makroskopowo charakter ziarniny. Zmianę usunięto w całości, uwidaczniając odsłoniętą powierzchnię wszczepu i ubytek kostny. Nie stwierdzono przerwania ciągłości okostnej po stronie językowej. Usunięty materiał przesłano do badania histopatologicznego.

Ostrożnie oczyszczono powierzchnię implantu za pomocą kirety tytanowej. Do jamy kostnej wprowadzono roztwór klindamycyny na kilka minut celem jej odkażenia. Do augmentacji użyto materiał Tigran Natix™ White. Zawiera on porowate granulki czystego tytanu, które zwiększają retencję materiału do powierzchni implantu. Producent rekomenduje jego zastosowanie w wypełnianiu ubytków kostnych spowodowanych m.in. periimplantitis. Materiał ten znajduje również zastosowanie w innych procedurach augmentacyjnych, np. po zabiegach podniesienia dna zatoki szczękowej, w poszerzaniu wymiaru wyrostka zębodołowego, a także w wypełnianiu jam kostnych po cystektomiach.

Po dokładnym wypełnieniu ubytku materiałem nasączonym dodatkowo roztworem klindamycyny, otwór trepanacyjny zamknięto membraną kolagenową Evolution (Osteobiol®Tecnoss®). Ranę zaopatrzono szwami nylon 5-0. Wykonano rtg kontrolne (Ryc. 7). Nie stosowano antybiotykoterapii doustnej, nimesulid był zalecony do użycia doraźnego. Pacjentka zgłaszała dolegliwości bólowe jedynie w pierwszej dobie po zabiegu. Szwy usunięto w 7. dobie. Wykonano także dokładną korektę płyty protezy dolnej.

Po kolejnych 4 tygodniach odsłonięto wszczepy i umocowano protezę całkowitą dolną na łącznikach typu „locator”. Na wizytę kontrolną pacjentka zgłosiła się po 2 tygodniach. W badaniu nie stwierdzono nieprawidłowości, retencja protezy została określona przez badaną jako bardzo dobra.

W badaniu histopatologicznym uzyskano wynik: inflammatio chronica granulomatosa. Po 2 latach od rekonstrukcji odnotowano prawidłową przebudowę i konsolidację ubytku (Ryc. 8), nie stwierdzono ponadto innych ognisk litycznych w okolicy wsz-

czepów, pacjentka nie zgłaszała żadnych dolegliwości. Kobieta pozostaje pod kontrolą poradni chirurgii stomatologicznej.

### Dyskusja

Powikłania zapalne w postaci *periimplantitis* są niejako wkalikulowane w ryzyko zabiegów implantologicznych i późniejszego funkcjonowania implantów. Występują w różnym odsetku i mogą doprowadzić do utraty wszczepu. Oprócz typowych objawów w postaci zapalenia tkanek miękkich wokół szyjki implantu oraz widocznych radiologicznie ubytków kostnych, mogą wystąpić także zapalenia niecharakterystyczne, jak w zaprezentowanym przypadku. Dzięki m.in. prostemu badaniu fizykalnemu, które przeprowadzono podczas wizyty kontrolnej zdiagnozowano nietypowe powikłanie o wysoce prawdopodobnej etiologii jatrogennej. Potwierdzono je następnie w obrazach radiologicznych. Zapalenie zostało wywołane najprawdopodobniej punktowym uciskiem płyty protezy w okolicy wierzchołka implantu 33 po stronie językowej. Dodatkowym czynnikiem mogło być nieco dojęzykowe położenie wszczepu i stosunkowo cienka otaczająca blaszka językowa. Oczywiście, nie można także wykluczyć miejscowego występowania agresywnych szczepów bakterii.

Opisany przypadek nie jest odosobniony. W literaturze przedmiotu znajdują się interesujące obserwacje podobnych zmian patologicznych. I tak, Flanagan opisał powstanie zapalenia wokół wierzchołka implantu w pozycji pierwszego przedtrzonowca szczęki. 46-letnia pacjentka zdecydowała się na rekonstrukcję implantologiczną po nieudanym leczeniu endodontyczno-periodontologicznym zęba 14. Pacjentka była ponadto leczona z powodu uogólnionej paradontozy. Natychmiastowa implantacja po ekstrakcji zęba przebiegła pomyślnie. Po 10 tygodniach gojenia zamknięte-

go pacjentka zgłosiła się z bólem w okolicy implantu. Radiologicznie stwierdzono defekt tkanki kostnej wokół wierzchołka wszczepu. Wykonano chirurgiczne leczenie rekonstrukcyjne z zastosowaniem hydroksyapatytu w postaci pasty wodnej zawierającej ponadto siarczan baru jako znacznik radiologiczny. W okresie 11 miesięcy obserwacji po obciążeniu funkcjonalnym nie odnotowano nieprawidłowości w konsolidacji materiału, a pacjentka nie zgłaszała żadnych dolegliwości.

Także Mohamedi wsp. przedstawili przypadek „okołowierzchołkowego” *periimplantitis* u 27-letniego pacjenta, który został poddany natychmiastowej implantacji po ekstrakcji złamanego korzenia zęba 22. Zęby 21 i 22 wykazywały ponadto obecność zmian okołowierzchołkowych po leczeniu endodontycznym i protetycznym z powodu wcześniejszego urazu. Implantacja została prawidłowo przeprowadzona po dokładnym oczyszczeniu zębodołu 22. Po 4 miesiącach od zabiegu podczas kontroli radiologicznej stwierdzono obecność zapalenia wokół implantu 22, przy jednoczesnym braku objawów klinicznych i ruchomości wszczepu. Przeprowadzono leczenie regeneracyjne z zastosowaniem ksenograftu i membrany z osocza bogatopłytkowego. Wcześniej odsłonięta powierzchnia tytanowa została zdezynfekowana. W okresie 12 miesięcy od wykonania augmentacji nie odnotowano żadnych zmian patologicznych – zarówno implant, jak i sąsiednie zęby funkcjonowały prawidłowo. Autorzy skłaniają się ku twierdzeniu, iż główną przyczyną tego typu powikłań mogą być bakterie pozostające w tkance zębodołu. Mogą one być aktywowane i zakażać powierzchnię wszczepu podczas jego wprowadzania po ekstrakcji.

Ciekawe doniesienie na temat nietypowego *periimplantitis* i równie ciekawego sposobu jego lecze-

nia przedstawili Thompson-Sloan i wsp. 61-letni mężczyzna został poddany 10 lat wcześniej implantacji wyrostka zębodołowego szczęki w okolicy zębów 12, 11 i 21. W badaniu fizykalnym w miejscu implantu 11 stwierdzono przetokę ropną, a w badaniu radiologicznym rozrzedzenie struktury kostnej przy wierzchołkach 11 i 21. Zmiany przypominały ziarniniaki. W obrazach TK potwierdzono perforację blaszki przedsionkowej w okolicy 11. Wykonano operację płatową. Po usunięciu ziarniny zapalnej wykonano „resekcję” wierzchołków implantów 11 i 21 w celu eliminacji zakażonych części ich powierzchni. Ubytki kostne odkażono roztworem klindamycyny przez 3 min. Od strony podniebiennej umieszczono membranę kolagenową. Do wypełnienia ubytków użyto zdeminiarizowanej kości i przedsionkowo także zastosowano membranę z kolagenu. Po 12 miesiącach potwierdzono radiologicznie i histopatologicznie prawidłową regenerację kości oraz klinicznie prawidłowy stan miejscowy.

W podsumowaniu należy podkreślić konieczność regularnych kontroli klinicznych i radiologicznych pacjentów poddanych zabiegom z zakresu implantologii. Zarówno zaprezentowany przez autorów przypadek, jak i obserwacje innych klinicystów potwierdzają, iż diagnostyka i leczenie nietypowych powikłań zapalnych na wczesnym etapie skutkuje długotrwałymi efektami leczniczymi, które znacząco podnoszą zadowolenie i zaufanie pacjentów. ■

### Piśmiennictwo

1. Algraffee H, Borumandi F, Cascarini L. Peri-implantitis. *Br J Oral Maxillofac Surg* 2012; 8: 689-94.
2. Manjavidze N, Vadachkoria N, Gumberidze N. Prophylaxis and treatment of periimplantitis. *Georgian Med News* 2013; 222: 17-23.

*Pelen spis piśmiennictwa dostępny w wydawcy.*

## NATPOL o aktywności fizycznej Polaków

**Ponad połowa dorosłych Polaków w ogóle nie ćwiczy w czasie wolnym lub robi to bardzo rzadko – wynika z analizy danych zebranych w ogólnopolskim badaniu NATPOL.**

Badaniem NATPOL (Ogólnopolskie Badanie Rozpoznania Czynnika Ryzyka Chorób Układu Krążenia) objęto 2418 Polaków w wieku 18-79 lat. Dobrano ich losowo ze względu na płeć, wiek i miejsce zamieszkania. Analizowano 3 obszary aktywności fizycznej: aktywność w pracy zawodowej, aktywność komunikacyjną w czasie drogi do pracy, uczelni czy szkoły oraz aktywność fizyczną w czasie wolnym od pracy (wykonywaną przez 30 min. bez przerwy).

Wyniki badania wskazują, że 26% osób zawodowo aktywnych wykonuje ciężką pracę fizyczną. Znacznie częściej są to mężczyźni i przeważnie mieszkający na wsi. Tylko 18% dorosłych Polaków chodzi pieszo do pracy lub jeździ do niej rowerem i zajmuje im to przeważnie nie dłużej niż 15 min. Większość dociera do pracy samochodem lub transportem publicznym.

Aż 66% dorosłych mieszkańców Polski, tj. 19,6 mln, nie wykonuje aktywnego wysiłku związanego z przemieszczaniem się do lub z pracy (albo w ogóle nie pracuje zawodowo, nie studiuje, nie uczy się). Najmniej aktywni w trakcie przemieszczania się do lub z pracy są mieszkańcy dużych

miast, co jest prawdopodobnie związane z lepszym systemem komunikacji miejskiej. W mniejszych miastach aktywność fizyczna jest większa, zwłaszcza w przypadku kobiet.

60-70% badanych (zależnie od płci) zadeklarowało, że zdarza im się uprawiać aktywność fizyczną w czasie wolnym od pracy. Jednak bardziej szczegółowa analiza ujawniła, że regularną aktywność, tj. przynajmniej 2-3 razy tygodniowo przez więcej niż 30 min. uprawia 48%, a 32% deklaruje, że robi to codziennie lub przez 4-6 dni w tygodniu.

Regularna aktywność fizyczna jest najniższa w najmłodszych grupach wiekowych od 18. do 39 r.ż.,

a najwyższa w najstarszej grupie wiekowej 60-79 lat.

„Można podejrzewać, że jedną z przyczyn tych różnic jest to, iż osoby z najmłodszej grupy wiekowej są najbardziej obciążone zawodowo oraz opieką nad dziećmi i dlatego mają najmniej czasu na regularne ćwiczenia. A jeśli w ogóle ćwiczą, to mniej niż wymagałyby tego względy zdrowotne” – powiedział prof. Wojciech Drygas, współautor badań NATPOL, kierownik Zakładu Epidemiologii, Prewencji Chorób Układu Krążenia Instytutu Kardiologii w Warszawie. „W porównaniu z badaniami z lat 90. obraz aktywności rekreacyjnej polskiego społeczeństwa jest o wiele korzystniejszy. Nastąpiła tu znaczna poprawa i niewykluczone,

że jest to sukces kampanii promujących ruch” – dodaje. Wg prof. Drygasa, dane uzyskane w badaniu opinii publicznej Eurobarometr pozwalają ocenić, że aktywność fizyczna polskiego społeczeństwa nie odbiega obecnie od aktywności mieszkańców większości krajów Europy Zachodniej.

Głównym realizatorem badania NATPOL jest zespół Katedry Nadciśnienia Tętniczego i Diabetologii Uniwersyteckiego Centrum Klinicznego w Gdańsku pod kierunkiem dr. hab. Tomasza Zdrojewskiego i prof. Bogdana Wyrzykowskiego. Pierwsza edycja badania została zrealizowana w 2002 r.

na podst. PAP

# Bonding – sposób na udoskonalenie uśmiechu

**Bond, czyli cieniutkie warstwy kompozytu, lekarz nakłada na zęby podczas jednej wizyty. Za jego pomocą perfekcyjnie zamaskować można wiele niedoskonałości: bond poprawi kształt zębów, przykryje diastemę, ujednolici powierzchnię licową wielokrotnie plombowanego zęba.**

„Materiały kompozytowe nowej generacji dobrze naśladują naturalne uzębienie” – mówi dr Iwona Gnach-Olejniczak, lekarz dentysta z Wrocławia. „Są bardziej przezierne i wysokopolepowane, przez co nie chłoną tak szybko barwników i osadów” – dodaje.

Najczęściej na taki delikatny bonding decydują się osoby, które nie mają zbyt wiele do zarzucenia swoim zębom i nie chcą ingerować w szkliwo, by przy-

mocować do niego pełnowymiarowe licówki.

„Tacy pacjenci stawiają na bonding, który łączy się szczerlnie z powierzchnią zęba wyłącznie za sprawą adhezji bez potrzeby nawiercania, tworzenia w nim zaczepów” – wyjaśnia wrocławska dentystka. Szkliwo przed zabiegiem jest tylko delikatnie wytrawiane, co usuwa tzw. osłonekę nabytą. A potem można bez przeszkód zmniejszyć diastemę, wydłużyć za krótki ząb albo odbudować uszczerbienie. Za pomocą delikatnego bondingu lekarz rozjaśni pojedyncze zęby. Kompozytowy kameleon ukryje też anomalie w budowie szkliwa.

Zwłaszcza osoby młode, ale także niezdecydowane wybierają bonding jako sposób na sprawdzenie, czy do twarzy będzie im

np. z mniejszą diastemą. Nieinwazyjność metody zachęca do takiej metamorfozy na próbę, zanim zdecydujemy się na poważniejszą zmianę. Właśnie diastema, jej szerokość lub całkowity brak to poważna decyzja dla osób, dla których szpara między „jedynkami” była do tej pory cechą charakterystyczną. Bonding umożliwia im wybór najlepszego rozwiązania.


To rozwiązanie ekonomiczne w porównaniu do protetyki opartej na ceramice. „Wydaje się najbardziej rozsądny, jeśli przeszkadzają nam w uśmiechu drobne wady, niewymagające od razu zakładania licówek czy koron ceramicznych. Taka metamorfoza daje często spektakularny efekt estetyczny bez dużych nakładów finansowych” – wyjaśnia dr Gnach-Olejniczak. Ceny bondingu zależą od

zakresu korekty, ale zaczynają się od stawek zbliżonych do kosztów plombowania zębów.

W niektórych przypadkach bonding stosuje się zamiast leczenia ortodontycznego. „Trzeba pamiętać, że takie modelowanie kształtów zębów nie wpłynie na prawidłowe funkcjonowanie zgryzu, ale poprawi wygląd nieprawidłowo ustawionych zębów, jeśli z różnych przyczyn nie chcemy zakładać aparatu” – mówi dentystka i proponuje bonding jako terapię zastępczą, gdy wady zgryzu są niewielkie (dotyczą np. rotacji pojedynczych zębów). Dzięki bondingowi anomalie staną się mniej widoczne.

Przeciwwskazaniem względnym do zastosowania bondingu jest bruksizm, czyli nawykowe zaciskanie zębów. Lekarz i temu może zaradzić. Zaleci zakładanie

na noc specjalnej szyny przypominającej ruchomy aparat ortodontyczny. Ochroni ona zęby przed ukruszeniem i wyeliminuje nawyk. Zęby zakwalifikowane do bondingu muszą być też zdrowe, zwłaszcza bez dużej skłonności do próchnicy oraz chorób przyzębia.

Coraz częściej stosowanym zabiegiem jest także konturowanie. Polega na delikatnym zeszlifowywaniu nadmiaru szkliwa tam, gdzie zęby mają niewłaściwy rozmiar lub kształt. Konturowanie zębów odbywa się tylko w obrębie szkliwa i jest bezpieczne dla zębów. „Dyskretne modelowanie zębów za pomocą specjalnych wiertel, soflexów i finirów to zabieg wymagający poczucia estetyki. Daje efekt uporządkowania i harmonii, zwłaszcza gdy połączy się tę technikę z bondingiem” – podkreśla dr Gnach-Olejniczak. 

## Dieta „przeciwpróchnicowa”?


**Problemy z próchnicą dotyczą każdego. Podatność na tę chorobę jest uzależniona od wielu czynników, w tym także genetycznych.**

Przestrzeganie podstawowych zasad higieny oraz systematyczne wizyty u dentysty pozwolą na utrzymanie zębów w dobrej kondycji. Jednak żeby te starania nie

czyć produkty pełnoziarniste. Są one przede wszystkim doskonałym źródłem błonnika, witamin z grupy B oraz żelaza i magnezu. Wszystkie te składniki mają działanie przeciwpróchnicze.

Głównym budulcem zębów jest wapń. Znajdziemy go w produktach mlecznych i niektórych rybach. Dzięki niemu szkliwo jest odporne nie tylko na próchnicę, ale także różnego rodzaju uszkodzenia. Nabiał jest również źródłem witaminy D, która bierze udział w przyswajaniu wapnia i fosforu. Substancja ta wpływa na prawidłową mineralizację szkliwa. Mleczne produkty zawierają witaminę A, która ma działanie przeciwbakteryjne i odpowiada za prawidłową kondycję dziąseł.

Po każdym posiłku trzeba pamiętać o oczyszczeniu jamy ustnej z resztek pokarmowych. Nie zawsze jednak mamy możliwość szczotkowania zębów. W takiej sytuacji najlepiej napić się wody, która pozwala na usunięcie nagromadzonych bakterii. Najlepiej wybierać wodę z dodatkiem fluoru. Jego antybakteryjne działanie rozcieńcza kwasy atakujące zęby. Źródłem tego pierwiastka jest też herbata i owoce morza. Dobrym rozwiązaniem jest guma do żucia. Należy jednak wybierać tę bez dodatku cukru.

„Trzeba ograniczać jedzenie słodczy i lepkich produktów skrobiowych. Kwasy powstałe po ich spożyciu nie są wypłukiwane przez ślinę, a z czasem mogą doprowadzić do ubytków. Unikajmy również napojów słodzonych oraz przekąsek między posiłkami i przed snem” – dodaje dr hab. n. med. Piotr Fudalej. 

poszły na marne, należy pamiętać również o odpowiedniej diecie. „Przyczyn powstawania próchnicy jest kilka. Cały proces polega na stopniowej demineralizacji i rozpadzie twardych tkanek zęba. Z czasem próchnica może doprowadzić do ubytków – wyjaśnia dr hab. n. med. Piotr Fudalej z University of Bern.

Świeże owoce i warzywa to największe źródło witamin oraz substancji niezbędnych do prawidłowego funkcjonowania organizmu. Witamina C wraz z rutyną wzmacniają naczynia krwionośne i mają działanie przeciwbakteryjne. Zawarty w nich błonnik stymuluje też produkcję śliny, która pomaga w usuwaniu resztek pokarmowych, a także przyczynia się do zobojętnienia kwaśnego odczynu jamy ustnej. Co więcej, niektóre z nich, np. jabłko czy marchewka, potrafią w naturalny sposób oczyścić płytkę nazębną z osadu.

Aby prawidłowo zadbać o uśmiech, do diety warto włą-



Fot.: Fotolia

AD



**24<sup>TH</sup> Central European  
Dental Exhibition**

**cede**  
2014

www.cede.pl

The Best Place  
in Central Europe  
for Dental Business!



 Poznań, Poland  
**11-13.09.2014**

CEDE mobile app.

# Dentamed® 2013

**Dołnośląskie Targi Stomatologiczne Dentamed® odbyły się po raz 12. we Wrocławiu, w dniach 8-9 listopada 2013 r.**

Implanty drukowane 3D, bezbolesne znieczulenie komputerowe czy pasta wybielająca zęby podczas uśmiechu – to wybrane nowości, z którymi można było zapoznać się w czasie Targów Dentamed® we Wrocławiu. W Wielofunkcyjnej Hali Sportowej AWF przy al. Paderewskiego 35, 115 wystawców zaprezentowało nowoczesne rozwiązania, które sprawiają, że wizyty u den-

tysty przestaną kojarzyć się jedynie z bólem i nieprzyjemnymi doświadczeniami.

Targi Dentamed® to trzecia pod względem wielkości impreza stomatologiczna w Polsce. W tym roku targi odwiedziło 2453 zwiedzających, którzy mogli zapoznać się z ofertą 115 firm z Polski, Chin, Czech, Danii, Holandii, Niemiec, Słowacji, USA i Włoch, a także dodatkowo 69 firm reprezentowanych z całego świata.

Wśród tegorocznych wystawców zaprezentowali się producen-

ci, przedstawiciele, dystrybutorzy sprzętu, narzędzi, materiałów dentystycznych, środków farmaceutycznych, odzieży medycznej i oprogramowania medycznego z całej Polski.

Prezentacje firm i ich nowości uzupełniły kursy medyczne i szkolenia, w których udział wziąć mógł każdy, kto się zarejestrował. Jak co roku, poprowadzili je specjaliści i przedstawiciele firm specjalizujących się w znajdowaniu nowszych i lepszych rozwiązań, ułatwiających codzienną pracę oraz zwiększających komfort pacjentów.

Podczas tegorocznej edycji targów Dentamed® odbyły się 2 całonocne szkolenia. Oba kursy wzbudziły duże zainteresowanie i zebrały bardzo dobre oceny wśród uczestników. W pierwszym dniu odbył się kurs medyczny pt.: „Błędy i problemy w leczeniu endodontycznym: rozszczenia pacjentów a prawo medyczne”. W kursie wzięło udział 130 osób. W drugim dniu targów odbyła się I Ogólnopolska Sesja stomatologiczna pt.: „Okluzja. Teoria i praktyka. Dlaczego warto się uśmiechać?”. W sesji wzięło udział 70 osób.

Dentyści obecni na targach mogli również poddać się specjalnym badaniom kręgosłupa, które miały pokazać, jak z punktu widzenia narządu ruchu wyglądają sposoby pracy najczęściej wybierane przez lekarzy dentyistów.

Badania także „wytykały błędy” osobom, które się im poddały. Ukazały pozycje przeciążające części ciała, zwróciły uwagę na błędy ruchowe popełniane w czasie pracy oraz dały odpowiedź, jak pracować, aby zachować zdrowie. [D](#)



## 9. Sympozjum CEIA w Krakowie!

*Beata Czekaj, Polska*

**Prawie 500 uczestników z Polski, Czech, Litwy i Słowacji uczestniczyło w 9. Sympozjum Central European Implant Academy (CEIA). Podobnie, jak w roku poprzednim, główna sesja wykładowa odbyła się w Teatrze im. Juliusza Słowackiego w Krakowie.**

Prof. Dennis Tarnow, jak przystało na jednego z największych na świecie wykładowców i ekspertów w swej dziedzinie, zaprezentował 2 znakomite sesje na temat natychmiastowej implantacji

i chirurgii bezpłatowej oraz aktualnego stanu wiedzy i nowych perspektyw dotyczących zagadnień konturu tkanek miękkich.

Uwieńczeniem dnia był wieczorny „CEIA Evening”, na którym rozdano wyróżnienia BIOMET3i i najnowsze certyfikaty umiejętności. Wśród wyróżnionych tytułem „Platinum Preferred Member” znalazły się 4 laboratoria dentystyczne oraz 25 lekarzy, managerów, dyrektorów gabinetów i centra medyczne. Po raz pierwszy mieliśmy przyjemność

wręczyć certyfikaty kolejnym osobom, które w ostatnim czasie ukończyły międzynarodowe programy podyplomowe akredytowane przez CEIA.

Do grona lekarzy, którzy ukończyli międzynarodowy program „Implant Continuum Education NYU OSIS CEIA” dołączyli: dr n. med. Krzysztof Gronkiewicz, dr n. med. Witold Jurczyński i dr Tomasz Parfienowicz.

Kolejne certyfikaty końcowe autorskiego programu prof. Mar-

kusa Hurzelera odebrali: dr Bogusława Czarnowska i dr Radosław Jadach. Dotychczas w tym gronie znajdowali się: dr Katarzyna Suckiel-Papiór, dr Piotr Puchała, którzy odebrali certyfikat osobiście od prof. Markusa Hurzelera.

Drugiego dnia sympozjum ponad 200 osób spotkało się na warsztatach prof. Roberto Cocchetto. Prawie 4-godzinna sesja dotyczyła leczenia bezzębia i wariantów postępowania w zależności od stopnia skomplikowania przypadku. Ostatnią częścią sesji

były prezentacje własne lekarzy praktyków: dr. n. med. Krzysztofa Gronkiewicza i dr. Radosława Jadacha na temat podniesienia dna zatoki od strony podniebiennej oraz prezentacja końcowa najciekawszych przypadków klinicznych z praktyki w ramach egzaminu międzynarodowego programu NYU dr. Tomasza Parfienowicza.

Organizatorzy dziękują wszystkim uczestnikom 9. Sympozjum CEIA za tak liczne przybycie i już dziś zapraszają na jubileuszowe 10. Sympozjum CEIA w 2014 r. [D](#)







# CROIXTURE

PROFESSIONAL MEDICAL COUTURE



EXPERIENCE OUR ENTIRE COLLECTION ONLINE

[WWW.CROIXTURE.COM](http://WWW.CROIXTURE.COM)