

## Новости

**Ливан и Марокко обвиняют в бесконтрольном использовании ртути**

**Dental Tribune International**

**БЕЙРУТ, Ливан.** По мнению природоохранной группы InduACT, органы здравоохранения Ливана и Марокко должны принять меры к исключению промышленного использования ртути. Широкомасштабное исследование концентрации ртути в обеих странах показало, что уровень этого ядовитого металла в медицинских учреждениях, в частности, стоматологических клиниках, заметно превышает норму. Согласно InduACT, в некоторых районах этих стран концентрация ртути в стоматологических клиниках составляет 3000 нг/м<sup>3</sup>, что в 150 раз выше уровня концентрации ртути в крупных городах.



Во многих стоматологических клиниках Ливана и Марокко обнаружен высокий уровень концентрации ртути (DPI/фото Kzenon/Shutterstock).

По словам активистов природоохранного движения, медицинские работники обеих стран мало осведомлены о рисках, связанных с долговременным контактом с ртутью; кроме того, в этих странах ощущается дефицит безопасных систем хранения для содержащих ртуть отходов, например, удаленных амальгамовых пломб. Активисты рекомендуют обеим странам начать тщательный мониторинг выбросов ртути в окружающую среду и ввести законодательство, соответствующее международным усилиям по их сокращению, например, Глобальной конвенции по сокращению выбросов ртути.

Ни одна из этих стран еще не присоединилась к данному проекту, который был запущен Программой ООН по защите окружающей среды в 2009 г. для уменьшения и прекращения выбросов ртути. Предполагается, что все еще находящаяся на этапе переговоров Глобальная конвенция будет ратифицирована в начале 2013 г.

«Министерства, отвечающие за охрану окружающей среды, должны как можно скорее запретить использование ртути и внедрить альтернативные решения, взяв в этом пример с развитых стран», – сказал доктор Najj Kodeih, эксперт InduACT по токсикологии.

Сегодня ртуть все еще широко используется в Ливане и Марокко при изготовлении стоматологических амальгам и других химических соединений, например, гидроксида натрия.

Хотя влияние повышенных доз ртути на стоматологов широко обсуждается, недавнее исследование, проведенное в Финляндии, не дало доказательств того, что профессиональный контакт стоматологов с ртутью увеличивает риск неврологических расстройств, например, болезни Альцгеймера.

## Эндодонтия



### Прохождение корневого канала с помощью специальных никель-титановых файлов

Появление никель-титановых вращающихся инструментов облегчило и ускорило работу эндодонтиста. Кроме того, результаты препарирования корневых каналов такими инструментами более последовательны и предсказуемы. Тем не менее, существенным риском процедуры по-прежнему остается поломка инструмента, возникающая в результате циклической усталости или усталости при вращении.

стр. 8

## Пародонтология



### Практическая пародонтология в повседневной практике

Эстетическая стоматология и имплантология приобретают все большую популярность среди врачей и пациентов. Однако вместе с развитием этих областей стоматологии увеличивается и число судебных исков в связи с ними.

стр. 12

## Тенденции и практика

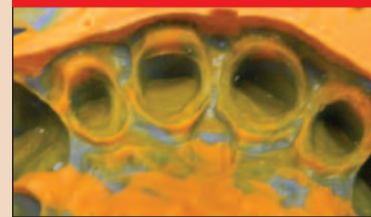


### Обзор методик получения оттисков при имплантации: применение оттискового трансфера в сравнении с прямым оттиском абатмена

Неточность оттисков при имплантации остается распространенной и пока не решенной проблемой. Она настолько серьезна, что на ее фоне теряет значение высокая доля успешной остеоинтеграции большинства имплантатов.

стр. 22

## Клиническая практика



### Особенности снятия оттисков под коронки и мостовидные протезы в зависимости от клинических условий

Обязательным условием качественного и долговечного протезирования является прецизионный оттиск [1]. Однако большинство практикующих стоматологов-ортопедов при получении оттиска зачастую выбирают методику по наитию и используют всего один-два привычных материала.

стр. 28

## TRIPOD – новый протокол немедленной нагрузки имплантатов

*Жан-Николя Ассон, Жак Ассид, Доминик Фрикер, Франция*

Немедленная полная нагрузка имплантатов ортопедической конструкцией пользуется все большим спросом у пациентов с высокими эстетическими и функциональными требованиями, придающих большое значение своему внешнему виду и имиджу. С 1977 г. немедленная нагрузка имплантатов давала положительные результаты [1, 2], но они касались в первую очередь съемных балочных конструкций для замещения зубов нижней челюсти. В 1997 г. Tarnow и соавт. [3] опубликовали исследование, демонстрирующее сходные успешные результаты в отношении верхней челюсти и полных протезов нижней челюсти с опорой на имплантаты, а в последнее время вни-

плотность, а кость – сходную степень твердости на разных участках. К сожалению, как недавно показал обзор Schneider и соавт. [6] и подробная статья Valente и соавт. [7], запланированное и фактическое расположение и ориентация имплантата почти всегда отличаются друг от друга. Именно это в основном сказывается на результатах установки имплантатов без мобилизации лоскута. Еще одним негативным фактором может являться плохое охлаждение при препарировании ложа [8].

Как сказано выше, погрешности могут возникать в связи с неточностью шаблона или размещения пациента, а также быть связаны с рентгенологической техникой.

Другим важным фактором является

вания на анатомических материалах или моделях не могут воспроизвести этот специфический рентгенологический фактор [9, 10].

Другие погрешности возникают в связи с особенностями самого рентгенологического оборудования и включают артефакты, связанные с геометрией, плотностью изучаемых тканей и пороговыми значениями. Геометрические артефакты определяются способностью программного обеспечения воссоздавать трехмерную структуру на основе серии плоских изображений [11, 12]. Плотностные артефакты возникают вследствие разной плотности соседних объектов. Рентгеновский луч состоит из отдельных фотонов с разной

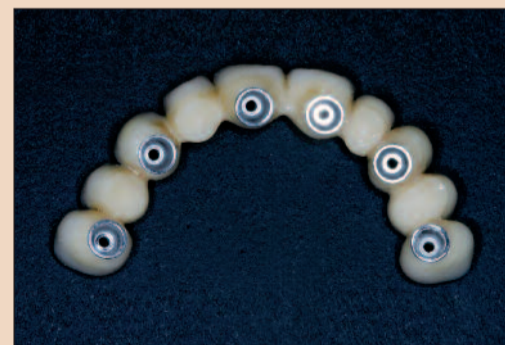
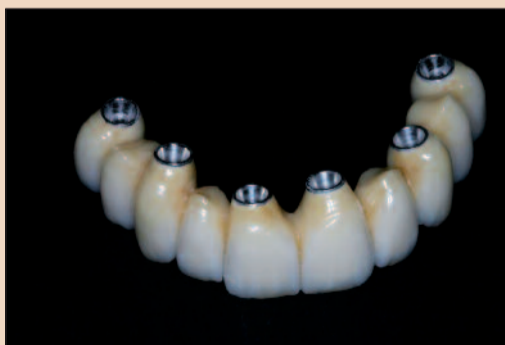
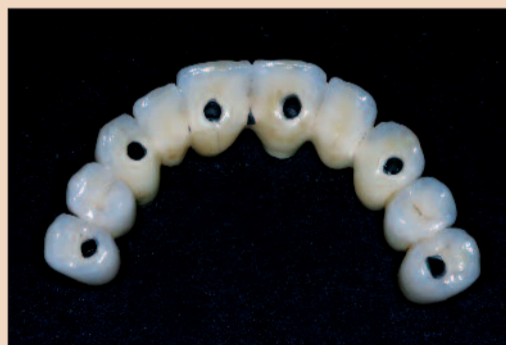Рис. 1. Точное позиционирование имплантатов обязательно для правильного размещения абатменов и винтов.

мание ученых переключилось на разработку компьютеризированных методов для получения лучших результатов.

Чтобы помочь удовлетворить требования пациентов, были созданы такие сложные технические инструменты, как NobelGuide (Nobel Biocare) и SAFE SurgiGuide (Materialise Dental), в настоящее время появляются и сопутствующие техники, например, All-on-4 (Nobel Biocare) [4, 5]. Все они связаны с созданием полных протезов верхней че-

возможная утрата существенного объема альвеолярной кости после удаления зуба, что создает дополнительные сложности для имплантолога.

Размещение имплантатов зависит от точности расположения хирургического шаблона в полости рта пациента и от точности самого шаблона. В случае NobelGuide эта точность зависит от способности пациента к воспроизводимому накусыванию и от допущения, что десна имеет одинаковую толщину и

в случае установки имплантатов без мобилизации лоскута размещение шаблона обуславливается толщиной и состоянием мягкой ткани, а также способностью пациента к воспроизводимому накусыванию с определенной точностью. Кроме того, при томографическом сканировании всегда имеет место некоторая подвижность пациента, которую едва ли можно контролировать; в этом случае погрешность носит название «механического артефакта». Естественно, что никакие исследо-

энергией. Проходя через объект, луч приобретает большую энергию, поскольку фотоны с низкой энергией поглощаются быстрее фотонов высокой энергии [13]. Последний значительный тип, цифровые артефакты, связан с использованием масок для сегментации при построении объемного изображения. Чтобы создать маску, определяют пределы рентгеноконтрастности, для чего используют максимальные

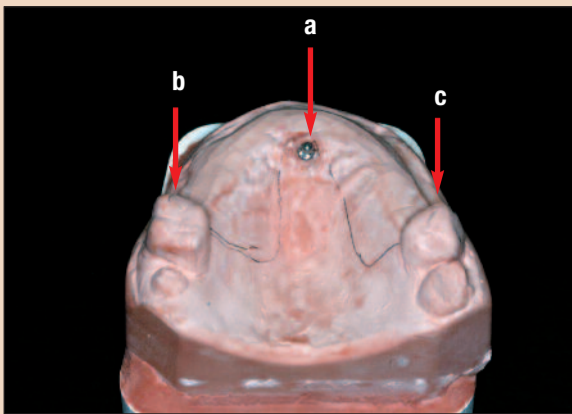


Рис. 2. Система Positioning TRIPOD состоит из временного имплантата (а) и двух сохранных зубов (b, c).

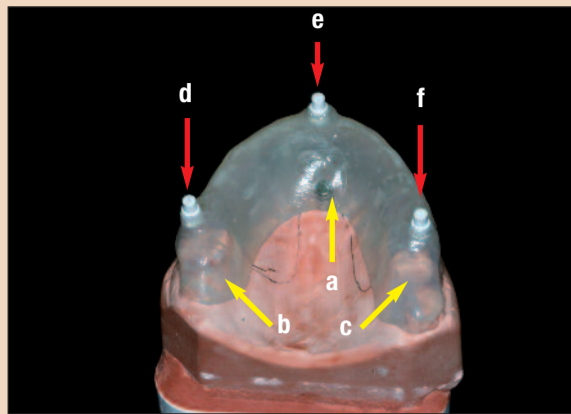


Рис. 3. а. Рентгенологический шаблон, зафиксированный на системе Positioning TRIPOD с помощью стандартных рентгеноконтрастных пинов.

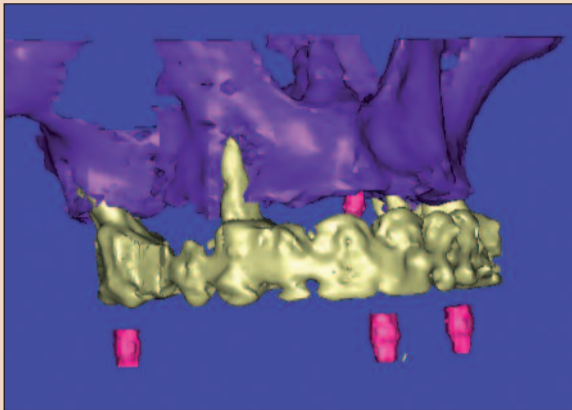


Рис. 3, б. Система Computing TRIPOD.

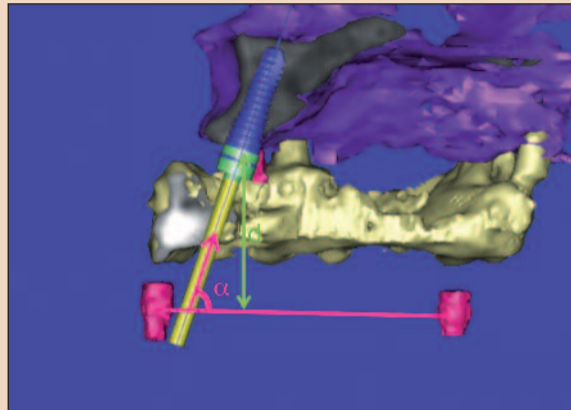


Рис. 4. Расположение стандартных рентгеноконтрастных пинов позволяет рассчитать координаты имплантатов.



Рис. 5, а. Координаты имплантата для трансферного столика.

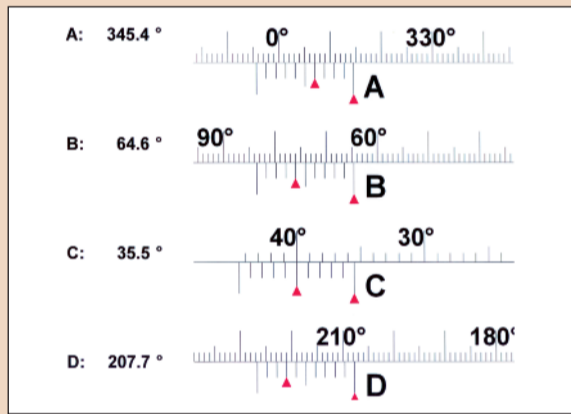


Рис. 5, б. На трансферном столике гильзы сверла располагаются на рентгенологическом шаблоне.

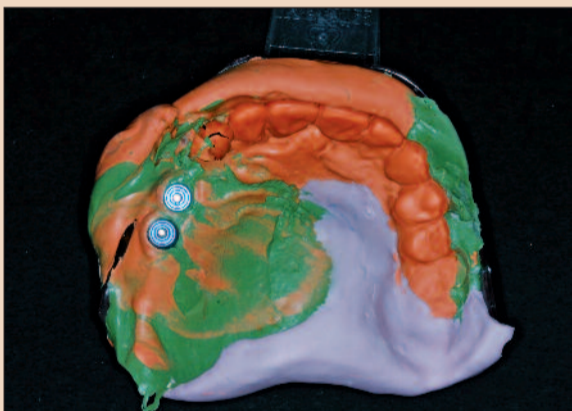


Рис. 6. Исходный оттиск двух ранее установленных имплантатов.

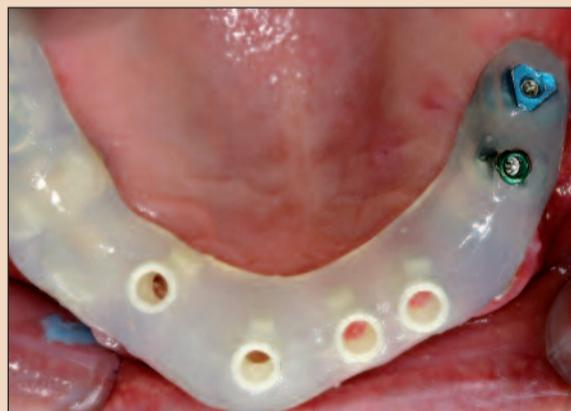

Рис. 7. Хирургический шаблон размещают на зубах и винтами фиксируют к ранее установленным имплантатам, формируя систему Positioning TRIPOD.

зубы, который можно использовать в качестве «отправной точки» при установке имплантатов. Необходимо точно оценить состояние кости в области установки каждого имплантата. Чтобы выполнить такие измерения, нужно определить положение систем Positioning TRIPOD и Computing TRIPOD.

Термин «Positioning TRIPOD» («треугольник позиционирования») относится к трем определенным точкам (рис. 2) на нижней или верхней челюсти, которыми могут быть:

- зубы, достаточно стабильные для размещения на них хирургического шаблона при препарировании ложа имплантата;
- имплантаты, установленные в области жевательных зубов;
- временные мини-имплантаты, которые будут удалены по окончании препарирования ложа.

Выбор правильных точек системы Positioning TRIPOD критически важен для точности имплантации. В силу своей податливости десневая ткань не может служить частью системы. С собственными зубами пациента также могут возникнуть проблемы, связанные с заболеванием пародонта, вызывающим сильную подвижность зубов. В некоторых случаях используют временные мини-имплантаты, однако зачастую объем кости альвеолярного отростка верхней челюсти настолько мал, что эти устройства только мешают правильной установке постоянных имплантатов. Тем не менее, в отсутствие иных альтернатив они полезны. Клиницисты сообщают о случаях, когда объема кости достаточно для установки и постоянных имплантатов, но это редкость. Лучше всего сначала устанавливать имплантаты в области жевательных зубов и только потом – во фронтальном отделе. В этом случае исключительное точное позиционирование не требуется, поскольку большой размер будущих искусственных зубов дает технику, конструирующему протез, определенную свободу. Зачастую в области жевательных зубов бывает нужно провести некоторую реконструкцию кости (например, синус-лифтинг или трансплантацию), которая не позволяет нагружать имплантаты немедленно. Последние затем обеспечивают самое точное размещение не только рентгенологического и хирургического шаблонов, но также окклюзионного шаблона и оттисковой ложки, поскольку все эти устройства с помощью винтов крепятся к ранее установленным и остеоинтегрированным имплантатам.

Чтобы перенести рассчитанное с помощью компьютерной программы положение имплантата на хирургический шаблон, необходима система Computing TRIPOD (расчетный треугольник). Система Computing TRIPOD подготавливается с помощью трех реперных пинов SKYplanX (Bredent), которые размещаются на рентгенологическом шаблоне (рис. 3, а). Пациента сканируют с рентгенологическим шаблоном, зафиксированным на системе Positioning TRIPOD. Положение стандартных рентгеноконтрастных реперных пинов считывается программой, которая строит схему Computing TRIPOD (рис. 3, б), и используется для вычисления расположения имплантатов (рис. 4). Затем эти данные переводятся в координаты для трансферного столика (рис. 5, а) с тем, чтобы разместить в соответствии с ними направляющие гильзы сверла и перенести рентгенологический шаблон на шаблон хирургический (рис. 5, б). За несколько дней до операции, когда подготовлена необходимая система TRIPOD и установлены исходные имплантаты в области жевательных зубов, необходимо получить исходный оттиск (рис. 6), чтобы изготовить модель, оттисковую ложку, окклюзионный шаблон, хирургический шаблон на основе рентгенологического шаблона, а также временный протез. Хирургический шаблон изготавливают из подлежащей стерилизации пластмассы с рентгеноконтрастными гильзами (DOPlaque). Особое внимание следует уделить изготовлению оттисковой ложки, размер которой должен соответствовать всей длине верхней челюсти, однако место для оттискового материала должно быть строго ограничено участками предполагаемой установки имплантатов. Все эти принадлежности должны быть готовы к моменту операции.

В день процедуры стоматолог сошлифовывает все коронки, которые будут мешать установке шаблона. Шаблон затем размещают на зубах или, что предпочтительнее, винтами фиксируют к уже установленным имплантатам, формируя, таким образом, систему Positioning TRIPOD (рис. 7). Для проверки точек препарирования делают компьютерную томограмму. Если необходимы какие-то изменения, у имплантолога на этом этапе еще есть время для того, чтобы скорректировать положение гильз и заново стерилизовать шаблон.

Следующим этапом является перенос окклюзии в артикулятор. Обычно окклюзионный шаблон изготавливается до хирургического вмешательства и фиксируется в нужном положении. После этого его корректируют, добавляя некоторое количество силикона для обеспечения идеальной окклюзии (рис. 8). Окклюзионный шаблон переносится в артикулятор до начала хирургического этапа. Иногда имеющий неблагоприятный прогноз моляр можно сохранить вплоть до установки постоянного протеза с тем, чтобы оставить реперную точку исходной окклюзии.

После стерилизации всех материалов выполняют обычную процедуру имплантации. Лоскут моби-

лизируемый лоскут мобилизуют и фиксируют к имплантатам в области жевательных зубов. Надлежащее охлаждение и визуализация во время препарирования.

После стерилизации всех материалов выполняют обычную процедуру имплантации. Лоскут мобилизируемый лоскут мобилизуют и фиксируют к имплантатам в области жевательных зубов. Надлежащее охлаждение и визуализация во время препарирования.

После стерилизации всех материалов выполняют обычную процедуру имплантации. Лоскут мобилизируемый лоскут мобилизуют и фиксируют к имплантатам в области жевательных зубов. Надлежащее охлаждение и визуализация во время препарирования.

После стерилизации всех материалов выполняют обычную процедуру имплантации. Лоскут мобилизируемый лоскут мобилизуют и фиксируют к имплантатам в области жевательных зубов. Надлежащее охлаждение и визуализация во время препарирования.

После стерилизации всех материалов выполняют обычную процедуру имплантации. Лоскут мобилизируемый лоскут мобилизуют и фиксируют к имплантатам в области жевательных зубов. Надлежащее охлаждение и визуализация во время препарирования.

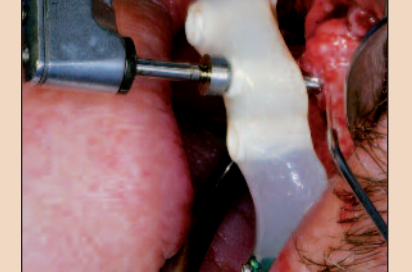


Рис. 9. Надлежащее охлаждение и визуализация во время препарирования.

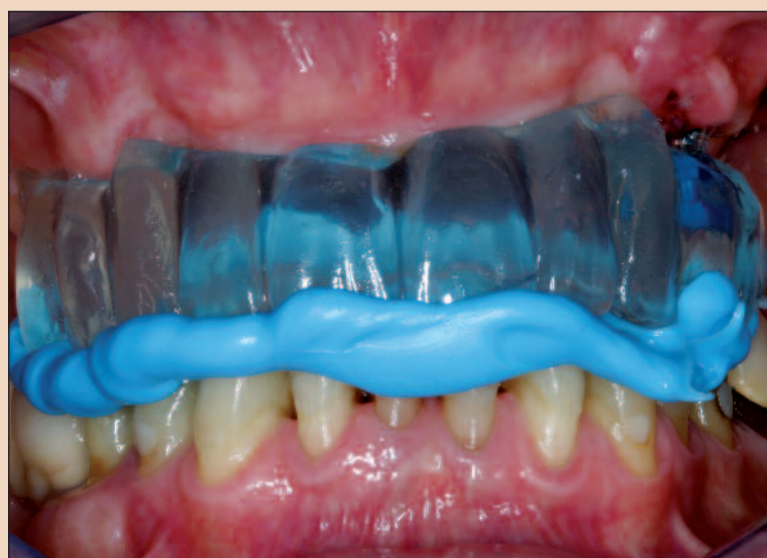

Рис. 8. Окклюзионный шаблон привинчен к имплантатам в области жевательных зубов.

← DT стр. 1

и минимальные показатели плотности исследуемой костной ткани по шкале Хаунсфилда. При таком подходе область с плотностью больше или меньше заданного порогового значения может быть отсечена при построении окончательного объемного изображения. Особенно ярко это может проявиться при создании хирургического шаблона с помощью цифровых технологий. Наконец, изображения, получаемые с помощью доступных на сегодня технологий, слишком ненадежны, чтобы их можно было использовать при имплантологическом лечении. В настоящей статье авторы предлагают новый протокол, позволяющий уменьшить погрешности и обеспе-

чить лучшую надежность реставраций, их эстетику и функцию.

#### TRIPOD: описание нового клинического метода

Сначала проводят надлежащую оценку клинического случая, предлагают разные варианты лечения и определяют, является ли пациент подходящим кандидатом для установки на верхней челюсти полного протеза с опорой на имплантаты. Этот этап подразумевает первичную оценку, включающую, возможно, изготовление восковой модели и рентгенографического шаблона для визуализации положения коронки на томографическом изображении, а также оценку необходимости в процедурах аугментации кости/мягкой ткани. Зачастую у пациентов уже имеется мостовидный протез с опорой на естественные

лизуют, удаляют зубы согласно плану и на оставшиеся зубы устанавливают хирургический шаблон либо фиксируют его к имплантатам. Отверстия диаметром 2,0 и 2,8 мм сверлят через гильзы с помощью боров VECTODrill (Thommen Medical). Контроль глубины отверстий осуществляется визуально, поскольку отметки на борах хорошо различимы поверх шаблона. Скорость и вращающий момент должны соответствовать инструкциям изготовителя. Охлаждение осуществляют с внешней стороны шаблона (рис. 9), который удерживает лоскут в области неба.

По завершении сверления шаблон снимают и с помощью соответствующих имплантатов боров, костных расширителей или пьезоэлектрических инструментов проводят окончательное препарирование ложа имплантатов. Выбор имплантата обуславливается не только его диаметром, но также длиной и профилем, от которых зависит стабильность устройства. Предпочтительными являются имплантаты с современными покрытиями, обеспечивающими дополнительную стабильность на этапе первичного заживления, например, имплантаты со сверхгидрофильной поверхностью INICELL компании Thommen Medical – ELEMENT (цилиндрические) и CONTACT (коническо-цилиндрические). Чтобы немедленно нагрузить имплантат, его следует устанавливать с вращающим моментом не менее 25 Нсм. Если кость обеспечивает недостаточную первичную стабильность, необходимо отказаться от немедленной нагрузки имплантата и сначала обеспечить его надлежащую остеоинтеграцию. Абатменты VARIOmulti (Thommen Medical) нужной ширины, высоты и наклона устанавливают на имплантаты. Затем на абатменты VARIOmulti надевают оттиксные колпачки, и на кость наносят костный заменитель, например, материал BioOss (Geistlich), чтобы предотвратить резорбцию кости [14]. Весь синтетический заменитель кости закрывают тонкой и долговечной мембраной, например, BioGuide (Geistlich), после чего выполняют репозицию лоскута и ушивают его, тщательно следя за тем, чтобы рана была полностью закрыта.

Оттиксную ложку фиксируют на ранее установленных имплантатах, силикон вводят вокруг оттиксных трансферов на тех участках, где в ложке предусмотрены объемы для оттиксного материала (рис. 10). После извлечения ложки на абатменты VARIOmulti надевают защитные колпачки, обеспечивающие ретракцию десны на заключительном этапе изготовления протеза. Для подтверждения правильного размещения имплантатов и абатментов, а также удаления всего рентгеноконтрастного стерильного силиконового материала делают ортопантограмму.

Гипсовую модель верхней челюсти подрезают, чтобы освободить место для аналогов имплантатов, и после фиксации на модели оттиксной ложки заливают эти объемы гипсом (рис. 11). Модифицированная модель одновременно демонстрирует две части: первая соответствует исходному, вторая – новому оттиску (рис. 12). Временный протез припасовывают на модели, проверяя окклюзию. По завершении этого этапа защитные колпачки снимают с абатментов и винтами фиксируют к ним протез (рис. 13). Если все сделано правильно, может потребоваться лишь минимальная корректировка окклюзии. Временные колпачки VARIOmulti наполняют временным светоотверждаемым пломбирочным материалом, чтобы закрыть винтовой канал, пациента инструктируют бережно обращаться с временной ортопедической конструкцией.

Швы снимают через 10 дней. Через 3 мес после хирургического вмешательства, перед началом изготовления окончательного протеза ввиду возможной утраты объема мягкой ткани еще раз проверяют эстетические характеристики конструкции. Зачастую перед изготовлением окончательного протеза требуется создать дополнительный временный протез, с помощью которого добиваются необходимой эстетики постоянной ортопедической конструкции.

#### Обсуждение

Метод TRIPOD обладает множеством технических преимуществ. Точная установка имплантатов

обеспечивается за счет устранения геометрических и механических артефактов, особенно в тех случаях, когда хирургический шаблон фиксируется винтами к стабильным имплантатам. Другими словами, исключаются движения, связанные с изменением прикуса или различиями в состоянии тканей; если же пациент подвижен в томографе, то шаблон перемещается вместе со сканируемыми тканями. Тем не менее, способа избавиться от геометрических, плотностных или цифровых артефактов не существует. При установке имплантата по-прежнему остается определенная (менее 1 мм) степень свободы, и, при необходимости, окончатель-

ную корректировку его расположения можно выполнить после сверления бором 2,8 мм. Таким образом, в случае ложа диаметром 3,5 мм максимальное отклонение по диаметру может составлять приблизительно 0,7 мм. Однако если принять, что второе сверление выполняется строго по центру первого, отклонение в 7 мм по диаметру соответствует 3,5 мм по радиусу, что дает возможность небольшой адаптации препарирования к анатомическим условиям. Это расстояние в 3,5 мм достаточно важно и становится особенно значимым с точки зрения сохранения вестибулярной костной пластинки, но при этом, к сожалению, не оставляет

технику простора для коррекции с целью идеального размещения винтового крепления супраструктуры. Тем не менее, при установке имплантата превышать эту погрешность нельзя, что требует крайне точного исходного сверления и дополнительных усилий по проверке правильности хирургического шаблона.

По сравнению с безлоскутной операцией описанный здесь метод позволяет не только визуально контролировать препарирование ложа, но также сохранить драгоценную кератинизированную

→ DT стр. 4

Реклама



## Агентство «Медиа Медика» предлагает маркетинговые услуги для стоматологических клиник:

- POS-материалы
- Разработка сайтов
- Проведение мероприятий



Контактная информация:

Жуков проезд, 19

Тел. +7(495)926-29-83 <http://www.media-dentica.ru>

Руководитель проекта Владислава Егорова



MEDIA MEDICA

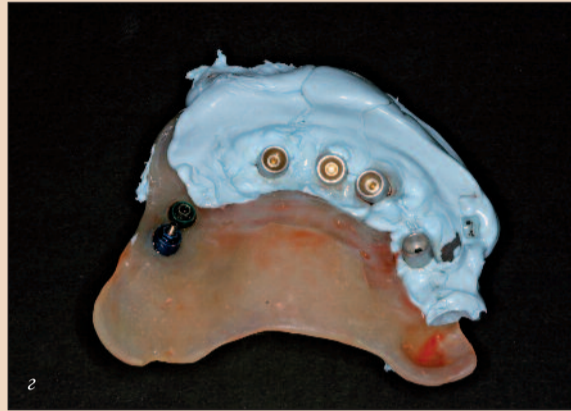
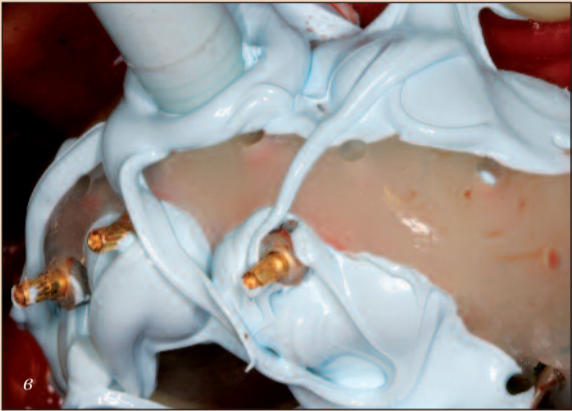
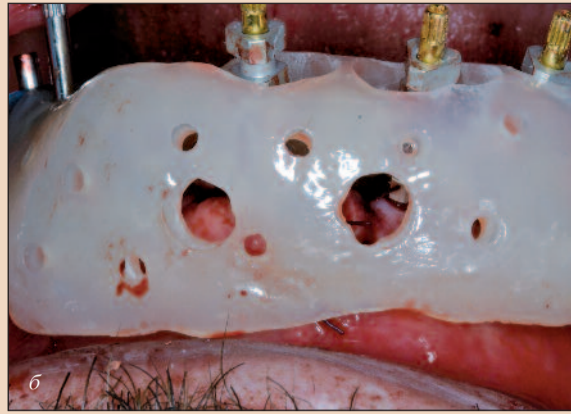
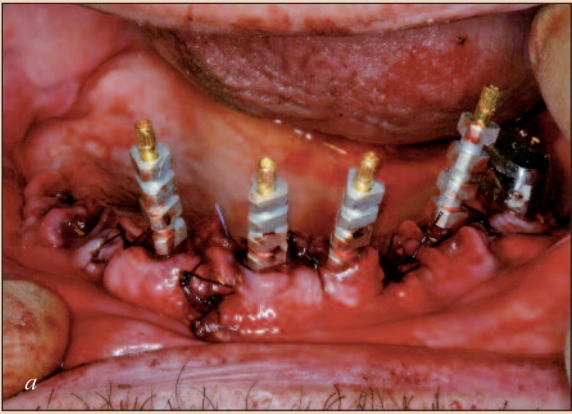


Рис. 10. Второй оттиск получают во время хирургической процедуры.




Рис. 11. Второй оттиск соединяют с редуцированной исходной моделью.

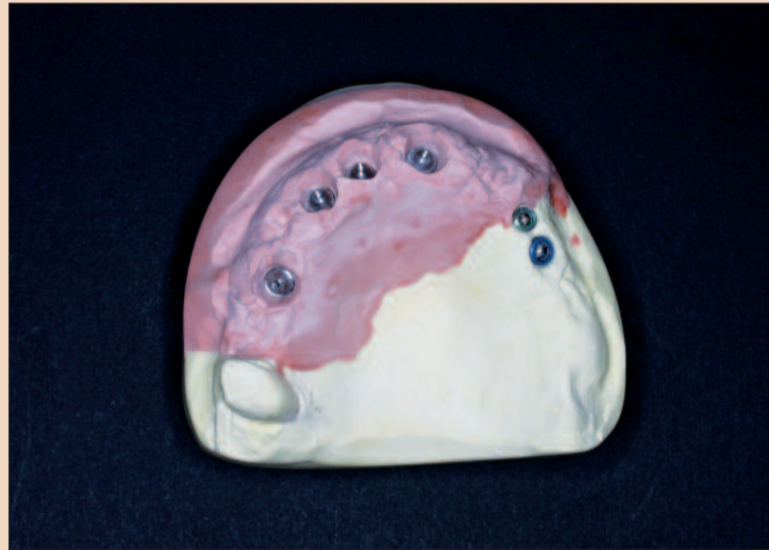

Рис. 12. Модифицированная модель: желтая часть соответствует исходному оттиску, сиреневая – оттиску, полученному во время хирургической процедуры.

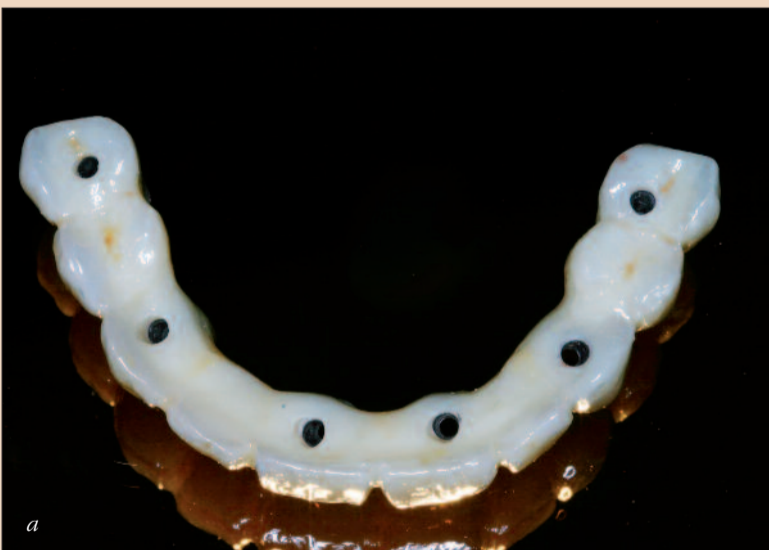
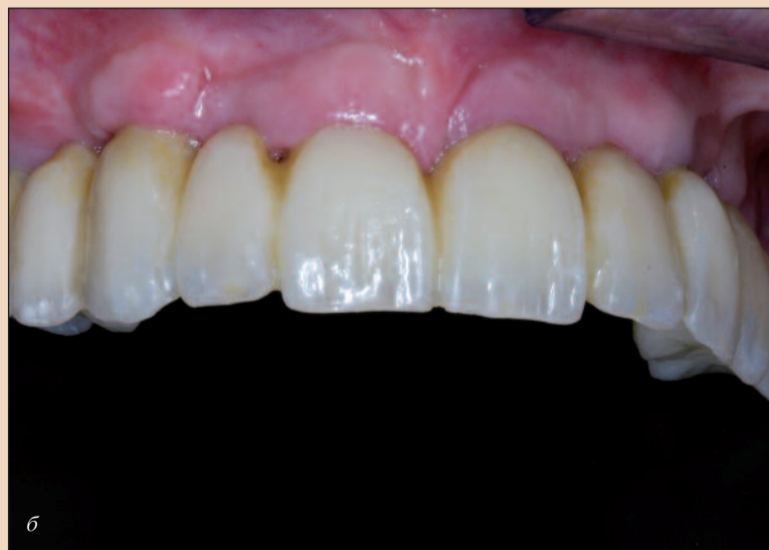

Рис. 13. Временный протез в полости рта пациента.



ции вестибулярной костной пластинки. В некоторых ситуациях вместо сверла можно использовать костный расширитель, который уплотняет кость вокруг ложа и обеспечивает дополнительную стабильность имплантата. Наконец, перед самым завершением препарирования ложа можно проверить и скорректировать правильность выбора имплантата, то есть его диаметр, длину и профиль (например, взять вместо цилиндрического устройства коническо-цилиндрический имплантат).

Ранее установленные в области жевательных зубов имплантаты обеспечивают не только точность препарирования костного ложа с помощью шаблона, ни и необходимую стабильность для немедленной установки супраструктуры в области, где стабильность на этапе первичного заживления является основным залогом успеха. Большинство имплантологических пациентов имеют преклонный возраст, пародонтит и утрату зубов в анамнезе, разнообразные заболевания полости рта, и возможно, пониженную способность к заживлению ран. Таким образом, чрезвычайно важно оценить возможность заживления по стабильности ранее установленных имплантатов, прежде чем пред-

Поверхность INICELL имплантатов компании Thommen Medical продемонстрировала лучший контакт с костью и больший вращающий момент при удалении устройств через 2 нед, чем имплантаты с обычной поверхностью [15]. Этот аспект, обуславливающий дополнительную стабильность, особенно полезен на раннем этапе заживления. Кроме того, компания Thommen Medical выпускает имплантаты разного диаметра, длины и профиля, удовлетворяющие требованиям разных клинических случаев и обеспечивающие наилучшую стабильность.

**Вывод**

Протокол TRIPOD основан на новейшем клиническом опыте. Он подразумевает использование конусно-лучевой компьютерной томографии и современных разработок в области программного обеспечения для планирования и проведения имплантации. Эффективность данной техники пока еще требует оценки, основой которой должен стать анализ доли успешных результатов имплантации в разных условиях, а также отклонений конечного положения имплантатов по сравнению с исходным планом и необходимости в дополнительной проверке правильности хирургического шаблона после надлежащего овладения техникой. Наконец, необходимо провести исследование удовлетворения пациентов данной процедурой с точки зрения уровня боли, степени дискомфорта и эстетических результатов. Нужно определить, перевешивают ли преимущества лоскутной операции в сочетании с применением хирургических шаблонов такие недостатки, как боль и дискомфорт: является ли это серьезной проблемой для пациентов, улучшается ли эстетика благодаря сохранению кератинизированной ткани, и соответствует ли эта техника ожиданиям с учетом того, что утрату объема кости на этих участках альвеолярного отростка зачастую бывает сложно ограничить?

Предлагаемый метод TRIPOD, безусловно, более трудозатратен, чем современные безлоскутные процедуры с использованием шаблонов, поскольку лоскут необходимо мобилизовать, а после хирургической операции пациент получает лишь временный, а не постоянный протез. Тем не менее, этот метод также является более гибким, так как план лечения предполагает сохранение или увеличение объема кости в зависимости от конкретного клинического случая. Риск неудачи заметно снижается благодаря «привязке» устанавливаемых имплантатов к уже остеоинтегрированным устройствам. Кроме того, данный подход позволяет использовать каждый миллиметр, ведь типичные клинические случаи характеризуются недостаточным объемом кости и требуют установки самых толстых и самых длинных имплантатов в сложных анатомических условиях. Хотя имплантолог должен, разумеется, обладать всеми необходимыми знаниями и тесно сотрудничать с техником, данный метод фундаментально повышает безопасность и предсказуемость имплантации и, безусловно, может быть адаптирован для применения в разных клинических случаях и в рамках разнообразных одноэтапных процедур. **DT**

От редакции  
Список литературы можно получить в издательстве.  
Статья впервые была опубликована в журнале CAD/CAM №3, 2011.

**Контактная информация**

**Dr Jean-Nicolas Hasson**  
5 Rue du Werkhof  
68100 Mulhouse  
France (Франция)  
Адрес электронной почты:  
hasson@hrnet.fr

← DT стр. 3

ткань, необходимую для обеспечения стабильности краевой ткани и ее объема. Предметом дальнейшего исследования должна стать реакция пациента на эту процедуру, сопряженную с болью и дискомфортом.

Другим преимуществом данного метода является сохранение стерильности на протяжении всей процедуры, поскольку все используемые материалы подлежат стерилизации; это выгодно отличает данный метод от использования таких распространенных шаблонов, как NobelGuide или SAFE SurgiGuide, материал которых не позволяет проводить стерилизацию. Кроме того, точность процедуры позволяет не модифициро-

вать – т.е., сохранять стерильной – оттисковую ложку на протяжении всего хирургического этапа.

Yong и Moy [8] указывают, что утрата имплантатов в их исследовании была главным образом связана с невозможностью правильного охлаждения при использовании шаблона NobelGuide, поскольку большинство случаев утраты приходилось на длинные имплантаты, при установке которых шаблон входил в непосредственный контакт с десной. Действительно, при этом эффективно охлаждается только задняя часть сверла (удаленная от кончика), чего, возможно, недостаточно. И наоборот, при процедуре TRIPOD шаблон размещается на десне при его изготовлении, но оставляет простран-

ство для охлаждения во время лоскутной операции. Кроме того, становится видна кость, что позволяет имплантологу видеть отметки глубины на сверле непосредственно рядом с альвеолярным отростком; это облегчает и удешевляет препарирование костного ложа, поскольку отпадает необходимость в специальных сверлах с механическим ограничением глубины. Ложе можно корректировать с помощью пьезоэлектрического инструмента, который позволяет избирательно обрабатывать определенную стенку отверстия, в отличие от обычного препарирования, при котором обработке подвергаются все стенки, причем с «перекосом» в направлении более мягкой кости, что зачастую приводит к перфора-

принимать полное протезирование с опорой на имплантаты, для которых желательна усовершенствованная поверхность. В большинстве клинических случаев требуется аугментация кости в области жевательных зубов, что дает дополнительное время для первичного заживления перед установкой и нагрузкой имплантатов во фронтальном отделе. На деле некоторые имплантаты можно нагружать сразу, в то время как другие – наиболее критичные с точки зрения объема костной ткани и расположения – следует нагружать в соответствии с классическим двухэтапным методом. Это необходимо учитывать при сравнении с другими процедурами с использованием хирургического шаблона.

## Уникальные новинки на российском стоматологическом рынке: LABORATORIOS KIN и СИМБЕКО ФАРМА представляют продукцию KIN® в России

В.Ю.Дорошина, М.Г.Аракелян

Кафедра терапевтической стоматологии ГБОУ ВПО Первый МГМУ им. И.М.Сеченова Минздрава РФ



Дорошина  
Владлена Юрьевна

Аракелян  
Марианна Георгиевна

В патогенезе большинства заболеваний пародонта и слизистой оболочки полости рта важная роль принадлежит воспалению, что обуславливает широкое применение в процессе лечения средств, обладающих антисептическими и противовоспалительными свойствами [1]. Во время лечения перед врачами зачастую встает вопрос выбора наиболее эффективных лечебно-профилактических препаратов, в том числе – как для терапевтического, так и для ежедневного ухода за полостью рта. В связи с этим большой интерес представляет продукция испанской компании LABORATORIOS KIN – производителя широкого спектра препаратов для полости рта, которая теперь появится и в России. Официальным дистрибьютором LABORATORIOS KIN в России является компания СИМБЕКО ФАРМА. Запуск бренда KIN® на российский рынок стартует с нескольких линий.

KIN® GINGIVAL ALPANTHA – ополаскиватель для полости рта и зубная паста. Активными ингредиентами являются хлоргексидин 0,12% и ALPANTHA® (аллантион + пантенол). Хлоргексидин является антисептиком широкого спектра, обладающим бактерицидным действием в отношении вегетативных форм грамотрицательных и грамположительных микроорганизмов, а также дрожжей. Этот антисептик достаточно широко используется в медицине в целом и в стоматологии в частности. Содержание ALPANTHA® в зубной пасте составляет 1,5 г, в ополаскивателе – 0,75 г. Аналогов данной линии, содержащей хлоргексидин в комбинации с ALPANTHA®, нет. Аллантион – растительный компонент, содержащийся в корнях окопника лекарственного. Наряду с пантенолом, он обладает эпителизирующим действием и хорошим увлажняющим эффектом. Благодаря уникальному сочетанию этих компонентов, паста и ополаскиватель оказывают антисептическое, противовоспалительное и регенерирующее действие. Продукты линии KIN® GINGIVAL ALPANTHA, как и вся продукция KIN®, не содержат спирта. Рекомендуются в комплексной терапии любых воспалительных процессов полости рта, в том числе для устранения кровоточивости при лечении гингивита и пародонтита.

Ополаскиватель в дозе 15 мл неразведенного средства используют утром и вечером в течение 2-х недель. Рекомендуется полоскать рот не менее 30 с. Желательно не принимать пищу и напитки в течение 30 мин после использования. Может применяться в виде орошения с помощью ирригатора – в этом случае следует разбавить его водой в соотношении 1:1 или 2:1. Для достижения оптимального эффекта рекомендовано сочетанное использование зубной пасты и ополаскивателя.

PERIOKIN® – гель для локального применения в полости рта (30 мл) и спрей для полости рта (40 мл). Активным ингредиентом этой линии является хлоргексидин 0,20%. Благодаря более высокой концентрации хлоргексидина, средства этой линии рекомендуются в комплексной терапии пародонтита, а также после хирургических вмешательств в полости рта. Гель обладает уникальными биоадгезивными свойствами, позволяющими его пленке фиксироваться на пораженном участке, не растекаясь, и тем самым оказывать пролонгированный терапевтический эффект. Гель следует наносить мягкими массирующими движениями 2–3 раза в день с помощью зубной щетки или ватного тампона. Спрей PERIOKIN®, имеющий идентичную с гелем формулу, очень удобен в приме-

нении: он позволяет наносить хлоргексидин на пораженную область, не травмируя ее. Рекомендуется орошать поверхность полости рта, производя 4–5 впрыскиваний при каждом использовании, 2–3 раза в день в течение 2-х недель.

В линейке препаратов для ухода за полостью рта есть и гель, облегчающий неприятные ощущения при прорезывании зубов у детей. Это KIN® BABY – детский гель для десен (30 мл). Продукт эффективно используется при прорезывании зубов у малышей. В отличие от большинства других препаратов, присутствующих на рынке и содержащих лидокаин и прочие химически активные ингредиенты, увеличивающие риск побочных эффектов и аллергии, KIN® BABY – полностью натуральный гель, в состав которого входят шалфей, ромашка, провитамин B<sub>5</sub>, D-Пантенол. Следовательно, гель не только эффективен, но и абсолютно безопасен для детей, поскольку минимизирует риск аллергии и других побочных эффектов. Цветки ромашки оказывают противовоспалительное, а следовательно, болеутоляющее действие. Шалфей обладает дезинфицирующим, противовоспалительным, вяжущим и кровоостанавливающим эффектом. Провитамин B<sub>5</sub> и D-Пантенол оказывают эпителизирующее действие, стимулируя процесс заживления. Приятный клубничный аромат обеспечивает превосходное ощущение свежести. Сочетание экстрактов ромашки, шалфея и провитамина B<sub>5</sub> в KIN® BABY детском геле для десен облегчает процесс прорезывания временных зубов. Гель используют 3–4 раза в день или по мере необходимости, нанося небольшое количество на десну в проекции гиперемии.

Известно, что сегодня большая группа пациентов нуждается в специальном уходе за полостью рта, что связано с явлением ксеростомии. По данным разных источников, от 10 до 25% всех пациентов стоматолога страдают пониженной секрецией слюнных желез (так называемый синдром сухого рта). У пожилых людей частота ксеростомии возрастает до 43–52% [2]. Сухость полости рта ведет к нарушению, затруднению и болезненности пережевывания пищи во рту, к трудностям в формировании пищевого комка нужной консистенции, что может негативно отразиться на состоянии желудочно-кишечного тракта в целом. Такие пациенты не могут принимать пищу, не запивая ее водой, они склонны к разным воспалительным заболеваниям слизистой оболочки полости рта. Уменьшение слюноотделения, называемое также ксеростомией, может быть вызвано разными заболеваниями слюнных желез (болезнь и синдром Шегрена, хронические сиалоадениты), приемом лекарственных препаратов, таких как антигистаминные, антидепрессанты, гипотензивные, мочегонные средства и т.д. Жалобы на сухость рта могут быть вызваны реактивным процессом в слюнных железах на фоне сопутствующих заболеваний (системная красная волчанка, склеродермия, ревматоидный артрит) [3]. Лучевая терапия, стрессовые состояния также являются факторами, снижающими секрецию слюны.

Лечение пациентов с ксеростомией должно быть комплексным и обязательно включать дополнительные средства для увлажнения слизистой. На сегодняшний день фармацевтические компании производят препараты искусственной слюны в виде гелей и аэрозолей [4].

Стоматологам, у которых есть пациенты с ксеростомией, следует обратить особое внимание на целую линейку увлажняющей продукции. Это KIN® HIDRAT – увлажняющая зубная паста (125 мл) и увлажняющий спрей для полости рта (40 мл), так называемая искусственная слюна. Это абсолютно уникальная линия, аналога которой на российском рынке отсутствуют.

Спрей для полости рта KIN® HIDRAT содержит минеральные соли, аналогичные имеющимся в естественной слюне человека. В состав входят: ксилит, хлорид калия, хлорид натрия, хлорид кальция, хлорид магния, дигидрофосфат калия, тиоцианат калия, другие вспомогательные вещества. Полость рта орошают несколько раз в день по мере необходимости,

производя 2–3 впрыскивания при каждом использовании. Не рекомендуется принимать пищу и напитки и полоскать рот водой в течение 15 мин после применения средства. Спрей способствует восстановлению баланса слюны, обладает увлажняющим и освежающим эффектом, обеспечивает естественный и оптимальный уход за полостью рта.

Зубная паста KIN® HIDRAT обладает противокариозным эффектом за счет содержания фторида натрия (1450 ppm F). Ксилит (10,00), входящий в ее состав, стимулирует выработку слюны. Пантенол (1,00 г) и витамин E (0,20 г) в составе зубной пасты KIN® HIDRAT оказывают защитное и антиоксидантное действие. Благо-

даря своему уникальному составу и свойствам, зубная паста KIN® HIDRAT может быть рекомендована для ежедневного постоянного применения пациентам с ксеростомией разного генеза для профилактики кариеса зубов, в комплексной терапии воспалительных заболеваний пародонта.

Включение указанных продуктов производителя LABORATORIOS KIN в комплексную терапию заболеваний слизистой оболочки полости рта и пародонта позволит существенно повысить эффективность и качество оказываемой стоматологической помощи в России. ■

### Литература

1. Данилевский Н.Ф., Леонтьев В.К., Несин Д.Ф., Рахнин Ж.И. Заболевания слизистой оболочки полости рта. М.: ОАО «Стоматология», 2001.
2. Хатагуров В.В., Симонова М.В., Лебедево И.Ю. и др. Использование гелеобразного заменителя слюны при ортопедическом лечении больных с ксеростомией. Панорама ортопедической стоматологии. 2001; 4: 25–9.
3. Архипов В.Д., Веткова С.Ф., Стоволкова Т.А. Изменение слюнных желез при эндокринных заболеваниях. Медицинские и социальные проблемы в геронтологии. Материалы и тезисы докладов международного семинара по проблемам пожилых. Самара, 1996; с. 96.
4. Гринин В.М., Корсакова Т.В. Искусственная слюна Oralbalance и ее роль при синдроме ксеростомии. DentalMarket. 2003; 2: 13–5.

### LABORATORIOS KIN

Приверженность инновациям – ключ к успеху.

LABORATORIOS KIN – испанская фармацевтическая компания, расположенная в Барселоне, специализируется на производстве продукции для полости рта. Начиная с 1964 г., компания KIN занимается исследованиями и разработкой продукции, ориентированной на профессиональное стоматологическое сообщество и потребительский рынок. KIN всегда находится в авангарде развития и вывода на рынок новых продуктов, применяемых при разных заболеваниях полости рта, таких как гингивит, пародонтит, гиперчувствительность, ксеростомия; средств, применяемых в ортодонтии и для отбеливания зубов, средств по уходу в детской стоматологической практике.

В 1970 г. LABORATORIOS KIN стала первой испанской компанией, разработавшей и запустившей в серийное производство ополаскиватель с фтором. С тех пор компания KIN разработала более 70 продуктов для полости рта, на сегодняшний день представленных уже более чем в 60 странах мира. Благодаря этим разработкам компания стала держателем патентов в разных странах. В настоящее время в портфолио компании есть уникальные препараты, используемые как для профилактики, так и для лечения стоматологических заболеваний.

Если вас заинтересовала данная продукция, вы сможете приобрести ее в аптечной сети А5.



Реклама

## Иновационные продукты для полости рта

<p><b>Воспалительные заболевания полости рта (в том числе гингивит, пародонтит)</b> Антисептический эффект (Хлоргексидин 0,12%) Противовоспалительный и регенерирующий эффект (Alpantha®)</p>	<p><b>Местное лечение пародонтита</b> Антисептическое действие, направленное непосредственно на пораженный участок (Хлоргексидин 0,20%)</p>
<p><b>Ксеростомия</b> Ежедневный уход и симптоматическое лечение при сухости рта</p>	<p><b>Прорезывание зубов</b> Натуральный продукт для облегчения процесса прорезывания зубов у малышей</p>

Официальный дистрибьютор в России – компания СИМБЕКО ФАРМА  
Тел.: +7 (495) 509-27-19, e-mail: simbeco.pharma@gmail.com  
LABORATORIOS KIN S.A.  
Ciutat de Granada, 123 – E-08018 Barcelona (Spain) - www.kin.es - kin@kin.es

## Клиника детской челюстно-лицевой хирургии и стоматологии ЦНИИС и ЧЛХ

Клиника детской челюстно-лицевой хирургии и стоматологии – научно-практическое подразделение в структуре ФГБУ «ЦНИИС стоматологии и челюстно-лицевой хирургии» Минздрава РФ. Научный руководитель клиники – заслуженный деятель науки России, доктор медицинских наук, профессор В.В.Рогинский; главный врач – челюстно-лицевой хирург, врач-стоматолог-хирург, кандидат медицинских наук Д.Ф.Смирнов.

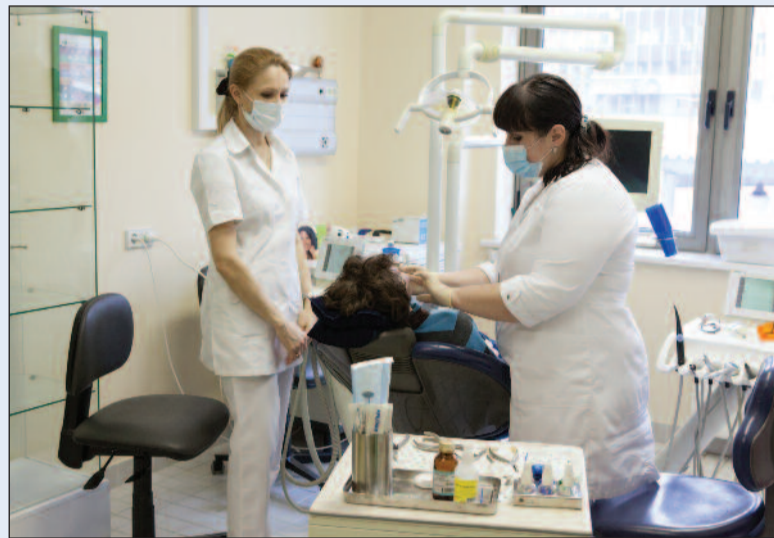
Клиника работает в тесном сотрудничестве с научным подразделением – отделом детской челюстно-лицевой хирургии и стоматологии, основными задачами которого являются разработка, усовершенствование и внедрение в практику методов раннего выявления, диспансерного наблюдения, диагностики, лечения и реабилитации детей и подростков с врожденными и приобретенными заболеваниями челюстно-лицевой области, опухо-

лями лица и шеи, заболеваниями полости рта и зубов.

### Структура клиники включает:

- консультативно-диагностическое отделение;
- отделение детской челюстно-лицевой хирургии;
- отделение хирургической стоматологии детского возраста;
- отделение анестезиологии-реанимации с палатой реанимации и интенсивной терапии;
- отделение реабилитации;
- группу госпитальной детской терапевтической стоматологии;
- группу госпитальной детской ортодонтии;
- операционный блок.

В своей практической деятельности клиника придерживается концепции ранней и сверхранней помощи детям с врожденной и приобретенной патологией челюстно-лицевой области, использует лучшие международные методики, а также уникальные методики, разработанные специалистами ФГБУ «ЦНИИС и ЧЛХ». Опыт сотрудников – это 20 лет работы на базах института и более 250 тыс. пролеченных больных, в том числе более 20 тыс. стационарных больных.



### Концепция работы клиники

Для каждого ребенка должна быть открыта и доступна медицинская помощь – помощь квалифицированных специалистов.

Приоритетное направление работы клиники – комплексная помощь детям с первых дней, месяцев и лет жизни и их полная медицинская и социальная реабилитация в раннем возрасте. Такая задача определяется концепцией клиники – максимальный объем выполняемых в раннем детстве хирургических вмешательств, поэтапность и комплексность лечения.

Полная реабилитация детей с врожденными заболеваниями и синдромами возможна лишь при взаимодействии на самых ранних этапах специалистов всех профилей, участвующих в реабилитации маленьких пациентов. Благодаря такому подходу создаются условия для формирования полноценной личности, снятия с инвалидности и включения бывшего пациента в нормальную социальную сферу жизни.

Поскольку реабилитация заканчивается в ряде случаев уже к школьному периоду, наши пациенты могут посещать обычные общеобразовательные школы. Такие алгоритмы реабилитации разработаны и успешно используются.

Целью работы клиники является повышение эффективности диагностики, планирования оперативного вмешательства и лечения детей с использованием эксклюзивных методик. Совместно с рядом медицинских учреждений и фирм разрабатываются и внедряются современные методы лечения, а также материалы и технические средства для их реализации. Большинство из них уже апробированы и показали свою эффективность.

Разработка принципиально новых методов и улучшение техники проведения операций в области пластической хирургии позволили существенно улучшить функциональные и косметические результаты лечения детей со сложной челюстно-лицевой патологией.

Обнащение клиники и кадровый состав позволяют проводить лечение детей и подростков с любой патологией челюстно-лицевой области, включая пациентов со сложными синдромами, опухолями, сосудистыми поражениями, посттравматическими деформациями, анкилозами, краниофациальной патологией.

Детская челюстно-лицевая хирургия – достаточно молодое направление в российском здравоохранении. В ФГБУ «ЦНИИС и ЧЛХ» развитие этого направления началось в 1980-е годы. Теоретические разработки, практические результаты, научно-технический прогресс – все это обусловило новый подход ко многим

## Интервью с научным руководителем Клиники детской челюстно-лицевой хирургии и стоматологии, заслуженным деятелем науки РФ, доктором медицинских наук, профессором В.В.Рогинским

– **Виталий Владиславович, пожалуйста, расскажите немного о Вашей клинике. Каким образом строится в ней работа?**

– Новое здание клиники открылось в 2011 г. Собственно новое здание стало домом для Московского центра детской челюстно-лицевой хирургии, который был основан еще в 1991 г. До 2011 г. центр работал на двух базах: ЦНИИС и Детской городской клинической больницы им. И.В.Русакова.

ся очень хорошо, у нас очень хороший коллектив, очень хорошая команда.

В нашей клинике работа идет по двум взаимосвязанным направлениям – научному и лечебному. Мы занимаемся серьезной наукой и стараемся, чтобы у нас научная работа была в приоритете. Раньше мы работали на чужих базах и не могли в полной мере планировать свою работу, в том числе лечебную. Бывало, нашим сотрудникам вменялось в ви-

высокотехнологичная и специализированная – и хозрасчет. Если больному не положены высокотехнологичная или специализированная медицинская помощь, он может лечиться на собственные средства. Так лечатся у нас пациенты из стран ближнего зарубежья – Белоруссии, Украины и т.д.

– **Можно ли в детской клинике проходить обучение?**

– Да, конечно, у нас есть ординатура и аспирантура. Обучение возможно по любому из направлений стоматологии.

– **Есть ли еще в Москве отделения, в которых детям оказывают помощь по челюстно-лицевому направлению?**

– Есть примерно такое же отделение в МГМСУ им. А.И.Евдокимова. Там также на хорошем уровне проводится хирургическое лечение, есть терапевтическая служба. Основное отличие в том, что в МГМСУ на первом месте стоит учебный процесс, а у нас только лечебный и научный.

Есть детские челюстно-лицевые отделения в Российской детской клинической больнице (РДКБ), в Московском областном научно-исследовательском клиническом институте им. М.Ф.Владимирского (МОНИКИ).

– **Какая из тем, разрабатываемых в клинике, кажется Вам наиболее интересной?**

– Последние годы мы разрабатывали концепцию сосудистых поражений, создавали научную базу и лечили больных в соответствии с

этой новой концепцией. Я думаю, мы на базе клиники со временем откроем сосудистый центр. Сейчас предпринимаем шаги в этом направлении.

– **В чем заключается новизна концепции сосудистых поражений?**

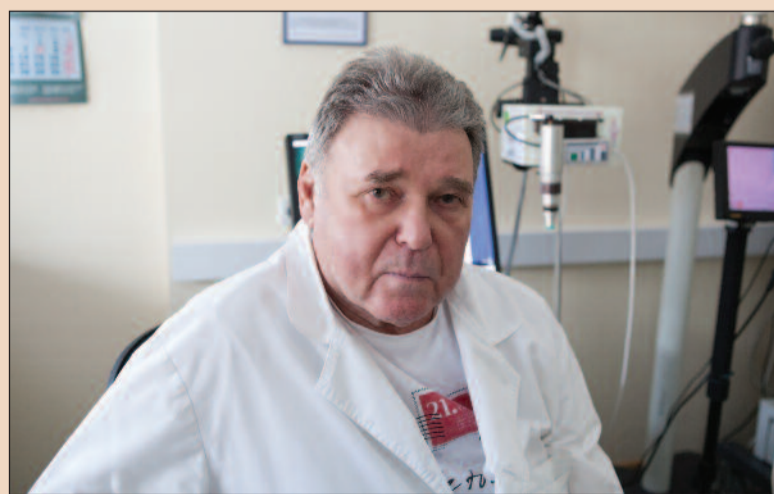– Мы вышли на принципиально новые понятия. Согласно классификации ISSVA (1996 г.), все сосудистые аномалии делятся на сосудистые опухоли и сосудистые мальформации. Так называемые инфантильные гемангиомы и врожденные гемангиомы, согласно этой классификации, относятся к группе опухолей. Мы с группой исследователей выделили в группе сосудистых поражений нозологическую форму «гиперплазия». Это форма заболевания, которая наблюдается только у детей, является самой многочисленной по сравнению с мальформациями и опухолями. Мы высказали мнение, что детские и врожденные гемангиомы есть гиперплазии кровеносных сосудов. Предположительно, возникновение гиперплазий связано с гипоксией тканей плода. Лечение детей с сосудистыми гиперплазиями должно проводиться дифференцированно и наиболее щадящими методами. Этим мы и занимаемся.

– **Много ли детей с сосудистыми гиперплазиями?**

– Это одна из самых больших групп патологии. Гиперплазия встречается чаще других сосудистых поражений. У детей они встречаются у 1 на 100, а у недоношенных даже у 1 на 10. Мальформации встречаются примерно у 1 на 7 тыс. Опухоли же крайне редки, истин-

ных, так называемых сосудистых опухолей, гемангиом, у детей практически не бывает, процент их ничтожный. То, что раньше широко называлось гемангиомами, является сосудистыми гиперплазиями и представляет собой реактивные, развивающиеся, а затем часто самопроизвольно инволютирующие образования. Это важно понимать, поскольку терминология определяет подходы к лечению. Когда ставится диагноз опухоли, врачи имеют право лечить ребенка любыми, в том числе варварскими, методами. В нашей стране это – криодеструкция, рентгенотерапия, электролизис, гормоны и т.д. Иногда ужас охватывает, когда на консультации приносят детей после этих видов лечения «гемангиом».

Недавно шведский врач, одна из ведущих специалистов по сосудистой патологии в этой стране Ангелина Троллинг давала мастер-класс в нашей стране, узнала о наших разработках и приехала к нам в клинику. Ей у нас очень понравилось, она с пониманием восприняла нашу концепцию. Мы вместе смотрели больных, я специально пригласил ее на день консультаций. Мы ей показали двух больных: одного после рентгенотерапии, а другого после криотерапии, проведенных в Москве в других лечебных учреждениях. Она была крайне удивлена, ведь так уже давно никто не лечит. У европейцев такие методы и их результаты вызывают шок. В прошлом году я был в Мальме на XIX Всемирном конгрессе ассоциации сосудистых аномалий, там было сделано 95 докладов. Мы с сотрудниками провели их анализ, ни одного доклада по криоде-



Доктор медицинских наук, профессор В.В.Рогинский.

Здание строилось 8 лет. Теперь это одна из крупнейших клиник европейского уровня с разными отделениями, в которых можно лечить все виды патологии у детей в челюстно-лицевой области. Мы хорошо оснащены, в том числе уникальными приборами. Мы сами все здесь планировали, у нас даже есть музей. С сотрудниками клиники работает

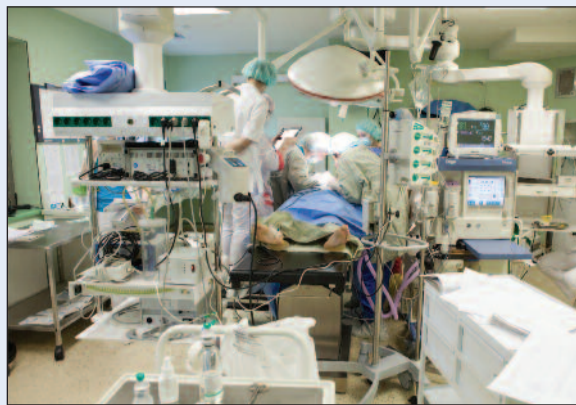ну то, что мы брали на лечение тяжелых больных. Теперь такого, конечно, нет.

– **У Вас в центре могут лечить дети из всех регионов?**

– Наш центр – федеральный, мы лечим детей со всей страны. Сейчас в клинике осуществляются три вида медицинской помощи: бюджетная –

проблемам хирургической медицины. Методики челюстно-лицевой хирургии, относящейся к высокотехнологической отрасли медицины, постоянно совершенствовались.

В 1990 г. профессор В.В.Рогинский сформировал позицию о необходимости раннего комплексного лечения детей с разными видами патологии в челюстно-лицевой области. Ее разделили коллеги и руководство. «Надо пробовать», – сказал профессор М.М.Соловьев, директор ЦНИИС в тот период, и поддержал инициативы по созданию специализированного детского центра. Так началась организация Московского центра детской челюстно-лицевой хирургии – объединения научного отдела детской челюстно-лицевой хирургии, поликлинического отделения хирургической стоматологии детского возраста института и клинической базы – отделения детской челюстно-лицевой хирургии Детской городской клинической больницы им. И.В.Русакова. Начиная с 1991 г. работа осуществлялась под брендом «Московский центр детской челюстно-лицевой хирургии». Организованный на базе ЦНИИС и Детской городской клинической больницы им. И.В.Русакова центр за 20 лет превратился в крупное научно-практическое, консультативно-методическое объединение по проблемам детской челюстно-лицевой хирургии, разработке основных научных направлений в этой области и подготовке специалистов.



За 20 лет в центре разработаны и внедрены алгоритмы комплексной помощи детям с разными видами патологии в черепно-челюстно-лицевой области. Многие разработки центра стали стандартом в детской челюстно-лицевой хирургии. Реабилитированные пациенты и высокое качество услуг центра подтверждают это.

В 2011 г. центр перебазировался в клинику – новое шестистажное здание в центре Москвы. Здание построено по заказу Минздрава на территории ФГБУ «ЦНИИС и ЧЛХ». К этому времени был сформирован основной кадровый состав, поддерживающий своей квалификацией высокое качество оказания услуг по направлениям «детская челюстно-лицевая хирургия», «детская стоматология», «госпитальная ортодонтия». При оснащении нового здания были учтены самые передовые разработки, создавались условия для предоставления

всего комплекса медицинских услуг детям с черепно-челюстно-лицевой патологией и болезнями зубов, в том числе по типу «семейной медицины». Комфортные 2- и 4-местные палаты, учитывающие возможность пребывания мам с детьми, в сочетании с современным оборудованием создали предпосылки для позиционирования нового лечебного учреждения как клиники европейского уровня.

#### В новом здании у клиники появились новые возможности, и с 2011 г. она оказывает следующие услуги:

- комплексное обследование, лечение и реабилитация пациентов с любым видом патологии черепно-челюстно-лицевой области (врожденная патология лица и головы; опухоли; травмы; дефекты и деформации костей и мягких тканей; ожоги; рубцы, сочетанная черепно-челюстно-лицевая патология и др.);

- полный комплекс услуг по подготовке пациентов к сложным операциям (компьютерная томография; магнитно-резонансная томография; компьютерное и стереолитографическое биомоделирование; цефалометрические и компьютерные расчеты; ортодонтическая предхирургическая подготовка к пластике губы и неба, изготовление эндопротезов и имплантатов и др.);
- лечение и удаление зубов детям и их родителям, в том числе лечение сложных каналов зубов под микроскопом (услуги могут выполняться под общим наркозом с возможностью пребывания в «стационаре одного дня»);
- ортодонтическое лечение (с применением самых современных аппаратов и систем);
- патология ЛОР-органов (аденоиды, тонзиллит, деформация перегородки носа, нарушение носового дыхания, заболевания околоно-

совых пазух, воспалительные заболевания среднего уха);

- нейротипии лицевого нерва (хирургическое лечение параличей, парезов мимической мускулатуры, ботулинотерапия, консервативное лечение, физиотерапевтическое лечение).

- любые виды анестезии (ингаляционная, внутривенная, многокомпонентная) – индивидуальный подход к каждому ребенку;

- реабилитация после сложных операций в условиях стационара с участием специалистов разных специальностей (педиатр, челюстно-лицевой хирург, стоматолог, ортодонт, ортопед, физиотерапевт, логопед и психолог).

Многое стало иным в 2011 г. – поразительно расширились возможности для оказания высококачественной и комплексной медицинской помощи детям с заболеваниями черепно-челюстно-лицевой области, появились новые возможности по оказанию стоматологических услуг детям и их родителям, проведению разных видов анестезии и реабилитационных мероприятий. Одно осталось неизменным: принцип, по которому пациенты клиники должны получать услуги, – комплексная помощь детям с врожденной патологией с первых дней, месяцев и лет жизни, их полная медицинская и социальная реабилитация в раннем возрасте и качество выполнения услуг, полностью соответствующее самым высоким мировым стандартам. **И**

струкции, по рентгенотерапии не было. Весь мир уже оставил эти методы в прошлом.

#### – Что принципиально отличает диагностику и терапию сосудистых гиперплазий?

– Сейчас, например, в нашей клинике внедрен новый метод под названием «компьютерная капилляроскопия», этот метод не применяется еще нигде в мире для диагностики и мониторинга больных с сосудистой патологией. Из последних наших научных разработок эта самая интересная. Прибор капилляроскоп создан отечественными разработчиками, а насадки для решения конкретных целей мы уже дорабатывали совместно. Капилляроскопия – это та же микроскопия, только по всей поверхности очага поражения, при этом абсолютно безвредная, безболезненная. Пациент несколько раз за время лечения контролируется с помощью капилляроскопа. По сути метод помогает ставить диагноз и оценивать эффективность лечения. Разрешение 200 и 400, как и у микроскопа. Но капилляроскоп гораздо интереснее микроскопа, он позволяет на мониторе, например, хорошо видеть кровоток, даже отдельные эритроциты. При инволюции можно отследить разрастание интерстиция и исчезновение капилляров. Есть возможность количественного обсчета плотности капиллярной сети, при инволюции она снижается, что является доказательством эффективности терапии. Мы можем осматривать интересующую нас область и в режиме видеосъемки, и в режиме фотографии, имеем возможность сравнивать предыдущие изображения и текущий статус. Благодаря этому прибору мы приближаемся к раскрытию звеньев патогенеза сосудистых поражений. Мы с сотрудниками начали готовить атлас сосудистых поражений, который мы планируем издать и на английском языке.

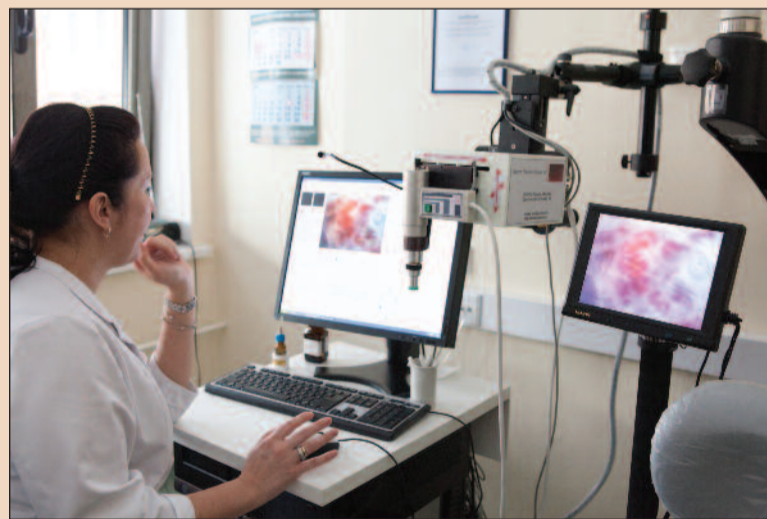Что касается подходов к лечению, то самый интересный новый метод,

который появился в последние несколько лет – это лечение сосудистых гиперплазий кардиологическим препаратом пропранололом. Открытие его дополнительных свойств принадлежит французам. Делу помог случай, когда у ребенка, лечившегося преднизолоном по поводу сосудистого поражения, началась аритмия. Был назначен пропранолол, а на следующий день увидели, что область сосудистого поражения побледнела, через несколько дней эффект стал еще более заметным. Страшно заинтересовались, организовали исследование – собрали группу пациентов из 9 человек, которым стали давать пропранолол. Увидели, что он хорошо работает. Этот опыт был проанализирован и опубликован. Буквально за 4 года весь мир взял пропранолол на вооружение. Наша команда также активно его применяет. С помощью капилляроскопии мы можем отслеживать эффективность лечения пропранололом: в течение ближайших нескольких месяцев капилляров становится меньше, появляется фиброзная интерстициальная ткань, а на заключительном этапе измененные капилляры практически исчезают, также значительно уменьшаются и местные проявления гиперплазии. Излечение на фоне терапии пропранололом происходит за 6–7 мес.

#### – А при кавернозных поражениях пропранолол применяется?

– На кавернозные поражения пропранолол не влияет, хотя многие пытались. Кавернозные изменения бывают только при мальформации. При гиперплазии каверн нет, и хотя многие их называют кавернозными гемангиомами, это не так. При гиперплазии есть только клубки капилляров. Мы просмотрели сотни гиперплазий и каверн не нашли, поэтому гиперплазии можно спокойно оперировать, не опасаясь кровотечений. Мальформации – другое дело, поэтому их обязательно надо дифференцировать. Те действительно бывают с полостями, фистулами, прямым пе-

ретоком от вен к артериям и т.д. Они бывают и капиллярные, и кавернозные. Гиперплазии – совсем другой тип поражения, который ничего общего с пороком развития, с мальформацией не имеет. При гиперплазии имеет место про-



Аппаратура для проведения компьютерной капилляроскопии.

лиферация эндотелия, близкая к опухолевому типу, а при мальформации – изменение строения сосудистой стенки и гемодинамические нарушения.

#### – Всегда ли происходит полная инволюция?

– Не всегда, очень часто бывает неполная инволюция. Или у одного пациента инволютирует сосудистая гиперплазия одной локализации, и это не происходит в другом месте. Если не происходит инволюция или она произошла частично, мы этих детей оперируем. Чаще всего полная инволюция не происходит, если кто-то вмешивается с местным лечением. Когда происходит самопроизвольная инволюция, там все, как правило, заканчивается благополучно.

Пропранолол, хирургическое лечение и лазеротерапия – основные методы лечения сосудистой гиперплазии у детей.

#### – Распространяется ли этот подход на другие клиники?

– Да, но недостаточно быстро. Некоторое время назад мы искали педиатрическую кафедру или клинику, которая бы поддержала нашу концепцию лечения пропранололом.

– Да, но недостаточно быстро. Некоторое время назад мы искали педиатрическую кафедру или клинику, которая бы поддержала нашу концепцию лечения пропранололом.

– Да, но недостаточно быстро. Некоторое время назад мы искали педиатрическую кафедру или клинику, которая бы поддержала нашу концепцию лечения пропранололом.

К тому времени весь мир уже несколько лет применял этот метод. Я обошел пять кафедр, клиник, все под изящными предложениями отказывались. Заинтересовалась только профессор Н.П.Котлукова из РНИМУ им. Н.И.Пирогова. Она первая согласилась. Мы взяли разрешение в этическом комитете, и она начала лечить. Сейчас мы успешно сотрудничаем. Мы всех больных, кому показано лечение пропранололом, отправляем в РНИМУ, а хирургически методами лечим у нас в детской клинике.

#### – В чем, на Ваш взгляд, причина недостаточного быстрого распространения новаторских методов терапии сосудистых поражений?

– Таких причин, на мой взгляд, три. Первая – консерватизм. Врачам проще мыслить так, как учат в институте, применять заученные схемы лечения. Вторая – определяется

оборудованием, имеющимся в распоряжении у врачей. Есть рентгенотерапевтическая установка – будут проводить только рентгенотерапию, есть ангиограф – будут делать эмболизацию, есть аппарат электролитического лизиса – будут делать его. Третья составляющая, на мой взгляд, – коррупционная, поскольку старые методы – это гарантированный приток денег. Важно понимать, что гиперплазии всегда инволютируют. Поэтому, например, Вы проводите 3–4 курса рентгенотерапии в течение 1 года, и патологическое образование уменьшается в объеме. «Ваш» успех! Вот поэтому на рентгенотерапию никогда не берут пациентов после 2 лет. К этому времени инволюция, как правило, заканчивается, и рассчитывать уже не на что. Кстати, при активном местном лечении обратного развития не происходит, поскольку нарушается естественный процесс инволюции. Очевиден вред для пациентов при применении устаревших местных методов лечения.

#### – Каким образом Вы планируете популяризировать свой подход?

– Мы с сотрудниками наметили 29 докладов по стране в этом году. Мы активно выступаем на разных конференциях, конгрессах, в том числе международных. Так, в феврале я выступил с большим докладом на съезде педиатров. Чтобы донести свою концепцию до всех, мы издали специальный журнал наполовину на русском, наполовину на английском языке, и с ним поехали на международный конгресс по челюстно-лицевой хирургии в Хорватию в сентябре прошлого года. Там его вручили всем участникам. Мы хотим добиться пересмотра международной классификации болезней в части сосудистых аномалий, по мере сил боремся за это.

– **Виталий Владиславович, благодарим Вас за интервью.** **И**

## Эволюция средств гигиены полости рта на примере борьбы с кровоточивостью десен

История борьбы с кровоточивостью десен насчитывает не одно тысячелетие. Скажем лишь, что 4–5 тыс. лет назад люди применяли целебные травы и минералы для лечения кровоточащих десен. Об этом свидетельствуют некоторые медицинские трактаты древнего Китая, Индии, Междуречья, Египта. В Средние века, как известно, гигиена полости рта была «не в почете». По описанию героев средневековых романов можно понять, насколько было запущено состояние их зубов и десен, какой запах разил изо рта. Так, писатель Николай Костомаров в книге «Быт и нравы русского народа в XVI–XVII веке» отмечает, что русские люди пытались затушевать запах изо рта и вылечить воспаление десен чесноком, луком, чабрецом. Однако, по мнению иностранцев, бывавших в Москве в те годы, изо рта у русских пахло так жутко, что неприятно было разговаривать с собеседником. При этом должной чистки зубов и заботы о деснах как таковой не было. Правда, необходимо отметить, что знахари и ведуны применяли для прекращения кровоточивости десен квасцы, обладающие вяжущим действием. В 1920-х годах известный немецкий профессор Берингер выявил вяжущее и гемостатическое действие лактата алюминия. Запатентовав формулу, он первым в мире начал производство зубного порошка под торговым наименованием LACALUT®. Название родилось из первых двух слогов активного вещества – ЛАКТАТ АЛЮМИНИЯ.

Сегодня бренд LACALUT® производится по стандартам Good Manufacturing Practice в Германии, в г. Хомбург, на фармацевтическом заводе компании Dr. Theiss Naturwaren GmbH.

Несмотря на прорывные технологии XXI в. в профилактике заболе-

ваний полости рта, кровоточивость и воспаление десен являются одной из ключевых проблем для каждого 7-го пациента. И здесь на помощь приходит «старый добрый» комплекс LACALUT® aktiv, основой которого является проверенный временем лактат алюминия.

В состав данного комплекса входят 2 зубных пасты (LACALUT® aktiv и новинка – LACALUT® aktiv Herbal), зубной порошок LACALUT® aktiv forte, ополаскиватель LACALUT® aktiv и зубная щетка LACALUT® aktiv. Каждый продукт выполняет свою функцию, дополняя и потенцируя действие другого. Показания к применению комплекса: гингивит, пародонтит, стоматит, глоссит, пародонтоз, кровоточивость в результате механического повреждения десны.

Так, зубная паста LACALUT® aktiv благодаря лактату алюминия повышает силу поверхностного натяжения слизистой и десен, что приводит к развитию вяжущего и гемостатического действия. Хлоргексидин – уничтожает кариесогенную и пародонтопатогенную микрофлору полости рта. Аллантоин и бисаболол стимулируют регенерацию десен и слизистой, оказывают противовоспалительный эффект. Фторид алюминия, подавляя рост бактерий, борется с кариесом. Именно благодаря наличию в составе столь мощных компонентов данная паста требует курсового применения (4 нед с перерывом на 2 нед).

Зубной порошок LACALUT® aktiv отличается от пасты большим абразивно-полирующим действием в отношении эмали. Эффективно разрушает и удаляет зубной налет. Дополнительно порошок содержит комплекс лечебных трав (шалфей, ромашка, ратания, лапчатка, мирра), оказывающих вяжущее, противовоспалительное, ан-

тиоксидантное, ранозаживляющее действие на кровоточащие десны. Также его можно применять в виде аппликаций на десны продолжительностью 20–30 мин.

Ополаскиватель LACALUT® aktiv усиливает эффект пасты и порошка, проникая в труднодоступные места полости рта. Мягко обволакивает десны и слизистую, создавая особую защитную пленку, из которой активные вещества (лактат алюминия, хлоргексидин, аллантоин, бисаболол, фторид алюминия) проникают

в десны и оказывают терапевтический эффект. Является эффективным средством гигиены при отсутствии возможности почистить зубы щеткой.

Зубная щетка LACALUT® aktiv имеет мягкую филированную щетину Со-пex®, которая обеспечивает деликатнейшую и безболезненную чистку кровоточащих и воспаленных десен.

Новинка в комплексе – зубная паста LACALUT® aktiv Herbal. Рецептура этой пасты основана на использовании мощнейшего вяжущего, крово-

останавливающего и противовоспалительного эффекта лактата алюминия в сочетании с комплексом из 8 целебных трав (эвкалипт, фенхель, бадьян, мирра, мята, шалфей, ромашка, тимьян). Такое сочетание обеспечивает быстрое прекращение кровоточивости и воспаления десен, ускоряет их регенерацию, подавляет избыточный рост и размножение патогенной микрофлоры полости рта. Ее применение можно чередовать с использованием пасты LACALUT® aktiv. Идеально сочетается с ополаскивателем LACALUT® aktiv. Зубная паста LACALUT® aktiv Herbal – ваш надежный щит от кровоточивости и воспаления десен. **Dr**

На правах рекламы



## Прохождение корневого канала с помощью специальных никель-титановых файлов

Джилберто Дебелиан, Норвегия  
Мартин Троуп, США

Появление никель-титановых вращающихся инструментов облегчило и ускорило работу эндодонтиста. Кроме того, результаты препарирования корневых каналов такими инструментами более последовательны и предсказуемы. Тем не менее, существенным риском процедуры по-прежнему остается поломка инструмента, возникающая в результате циклической усталости или усталости при вращении [1–8].

В клинической практике усталость при циклической нагрузке возрастает в случае искривленных каналов (чем меньше диаметр канала и чем больше в нем изгибов, тем больше риск отлома), а усталость при вращении – в случае узких и облитерированных каналов (блокировка кончика инструмента в канале); рис. 1–3. За счет правильного выбора типа файлов (конструкции, конусности и раз-

мера) и техники препарирования можно преодолеть эти анатомические трудности и избежать поломки инструмента. Другим важным с этой точки зрения клиническим приемом является расширение коронковой трети и создание конического просвета в ручную перед использованием вращающихся никель-титановых инструментов [9–11]; рис. 4. Согласно литературе, создание конического просвета за

счет предварительного расширения коронковой трети канала и его прохождения ручным файлом является фундаментальным условием безопасного использования вращающихся никель-титановых инструментов. Verutti и соавт. [12] продемонстрировали, что прохождение канала ручным стальным файлом №20.02 в 6 раз сокращает частоту поломок вращающихся никель-титановых инструментов.

Тем не менее, создание конического просвета и расширение коронковой трети канала малыми ручными файлами (№06–08) в случае искривленных, суженных или облитерированных каналов приводит к ряду клинических осложнений, например, деформации файла, его продольному изгибу, отлому, а также необходимости в использовании нескольких инструментов (рис. 5). Это связано с тем, что стальные файлы большого диаметра обладают большой гибкостью, что зачастую приводит к усталости при кручении и деформации режущих кромок. Кроме того, при прохождении сильно искривленных каналов или каналов, имеющих двойной изгиб, даже такими малыми файлами может произойти спрямление канала.

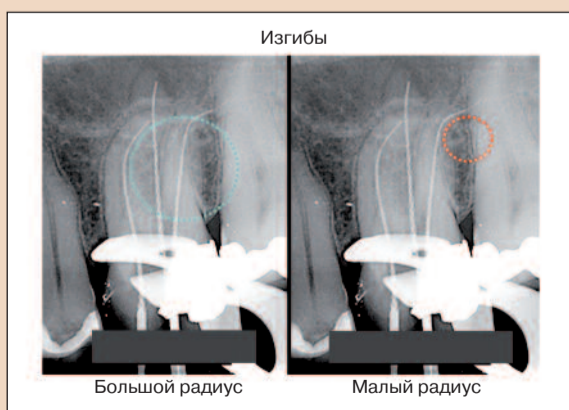


Рис. 1. Большой радиус изгиба (отмечен голубым) мезиально-щечного канала и малый радиус изгиба (отмечен красным) дистально-щечного канала. Усталость металла никель-титановых файлов увеличивается при уменьшении радиуса изгиба.

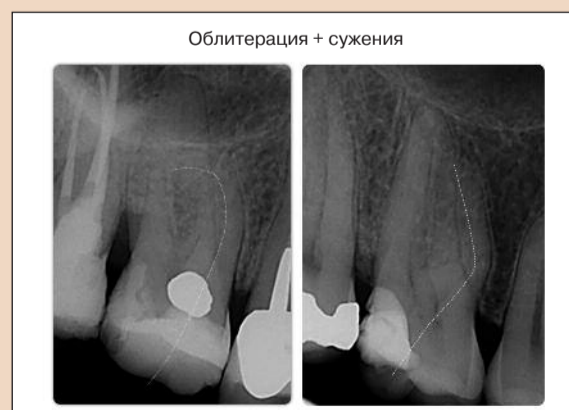

Рис. 2. Облитерация (случай 1) и сильная искривленность коронковой части канала и/или сужения в последней (случай 2) могут способствовать усталости металла никель-титановых файлов.

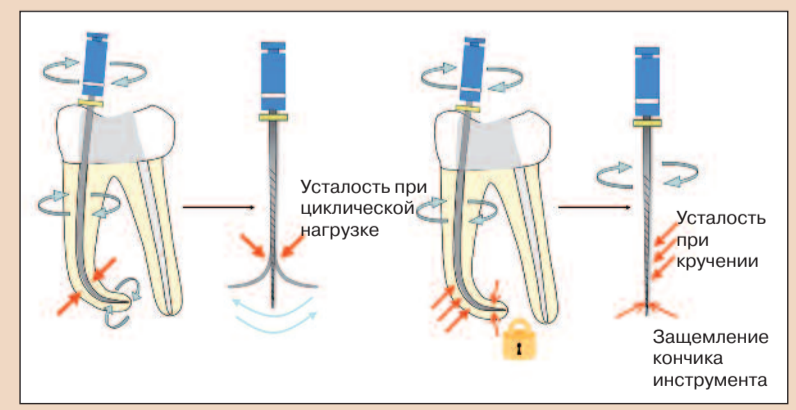


Рис. 3. Усталость никель-титановых файлов при циклической нагрузке увеличивается при малом радиусе изгиба канала и еще более усиливается при фиксации файла в одном положении во время вращения или в случае негибких инструментов. Усталость при кручении увеличивается в случае сужения канала и его облитерации; она особенно сказывается на гибких файлах и при чрезмерном вертикальном давлении.



Недавно компания FKG Dentaire выпустила системы файлов Scout-RaCe и RaCe ISO 10, вращающиеся никель-титановые инструменты для механического предварительного расширения коронковой части канала и создания конического просвета без использования ручных стальных файлов. Было продемонстрировано, что применение этих инструментов перед основными вращающимися никель-титановыми файлами позволяет лучше сохранить исходную анатомию канала, его изгиб и расположение по сравнению с ручными К-файлами [8, 12]. Кроме того, сложные каналы, прохождение которых с помощью стальных ручных файлов занимает много времени, благодаря этой новой технологии можно пройти очень быстро.

Ниже представлены показания и протоколы применения файлов Scout-RaCe и RaCe ISO 10 (рис. 6).

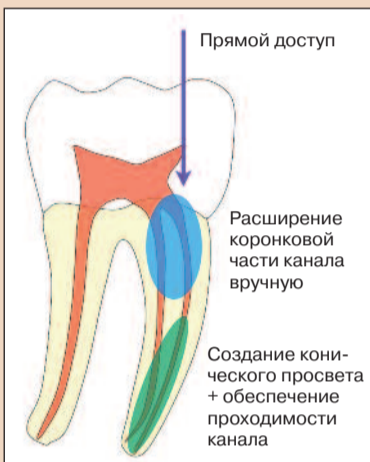


Рис. 4. Риск отлома никель-титанового файла уменьшается при обеспечении прямого доступа в канал, расширении его коронковой трети и создании конического просвета.

#### Файлы Scout-RaCe

Данная система состоит из трех никель-титановых файлов с желобками RaCe (переменным шагом режущей кромки), которые обеспечивают гладкость стенок канала за счет постепенного изменения расположения режущих кромок [14–17]. Благодаря электрополировке поверхность этих файлов абсолютно гладкая. Файлы имеют нерезущий закругленный кончик, выпускаются длиной 21 и 25 мм и конусностью 0,02. Они имеют треугольное поперечное сечение и размеры 10 (сиреневая маркировка), 15 (белая маркировка) и 20 (желтая маркировка). Файлы также оснащены двумя силиконовыми ограничителями, один – для определения длины, второй – для подсчета частоты использования файла SMD («ромашка»). Последний расположен рядом с рукояткой, имеет желтый цвет и указывает на конусность файла (0,02), а первый, меньшего диаметра, служит указателем длины инструмента (красный – 21 мм, синий – 25 мм). Эти файлы используются для первичного прохождения сильно искривленных каналов с одним или двумя изгибами и минимального расширения коронковой трети (рис. 7).

Клинический протокол для файлов Scout-RaCe (сильно искривленные каналы с одним или двумя изгибами):

1. По возможности используют К-файл размера 06 или 08 для прохождения канала на предполагаемую рабочую длину. Рабочую длину подтверждают с помощью апекслокатора.
2. Канал промывают гидрохлоритом натрия (NaOCl).
3. Легкими движениями при скорости вращения инструмента 600 оборотов в минуту каналы расширяют на всю длину файлами Scout-RaCe №10, 15 и 20. Ввиду гибкости этих инструментов необходимо избегать чрезмерного давле-

ния на них, чтобы предотвратить их продольный изгиб. Между введением файлов канал обрабатывают NaOCl, сами инструменты также очищают, если используют их больше чем для четырех проходов канала. С помощью К-файла №15 придают стенкам канала дополнительную гладкость, рабочую длину подтверждают с помощью апекслокатора.

4. Препарирование канала продолжают с помощью обычных никель-титановых файлов (BioRaCe, Sequence files и т.п.); рис. 8, 9.

→ DT стр. 10



**Осложнения**

- Деформация
- Продольный изгиб
- Отлом инструмента
- Необходимость нескольких файлов
- Стоймость

**Малый диаметр и конусность**

- Большая гибкость
- Недостаток жесткости
- Высокая усталость при кручении

Рис. 5. Прохождение канала ручными файлами из нержавеющей стали.

Реклама

**Attend At No Cost**  
Never a pre-registration fee at the Greater New York Dental Meeting

**Mark Your Calendar**  
Educational Programs:  
Friday through Wednesday,  
November 29 - December 4

**Exhibits:**  
Sunday through Wednesday,  
December 1 - December 4

**More than 600 Exhibitors**  
Jacob K. Javits Convention Center  
11th Avenue between 34-39th Streets (Manhattan)

**Headquarters Hotel**  
New York Marriott Marquis Hotel

**Live Dentistry Arena - No Tuition**

**Latest Dental Technology & Scientific Advances**

**More Than 350 Scientific Programs**  
Seminars, Hands-on Workshops, Essays & Scientific  
Poster Sessions as well as Specialty and Auxiliary  
Programs

**Educational Programs in various languages**

**Social Programs for the Entire Family**

**ENJOY NEW YORK CITY AT ITS BEST DURING THE  
MOST FESTIVE TIME OF THE YEAR!**

**The Largest Dental Meeting/Exhibition/  
Congress in the United States**

**89th ANNUAL SESSION**



For More Information:  
Greater New York Dental Meeting®  
570 Seventh Avenue - Suite 800, New York, NY 10018 USA  
Tel: (212) 398-6922 / Fax: (212) 398-6934  
E-mail: victoria@gnydm.com / Website: www.gnydm.com

**WWW.GNYDM.COM**

Sponsored by: The New York County Dental Society and The Second District Dental Society