



## Entrevista al Dr. Francisco Alpiste, Presidente del Comité Organizador de la 50ª Reunión Anual SEPA

Por DT Spain

**¿Qué expectativas tiene ante la 50ª Reunión Anual SEPA?**

Muchas. Lo cierto es que se han superado todas las previsiones iniciales que teníamos de participación de congresistas, así como de colaboraciones de empresas. Del 12 al 14 de mayo habrá unos 3.600 profesionales de la salud bucodental en la Feria de Valencia, para asistir tanto a la 50ª Reunión Anual como a la 6ª Reunión de Higiene Bucodental. Estamos muy satisfechos y, al mismo tiempo, muy responsabilizados con lo que supone organizar un evento de estas dimensiones.

**Los datos no parecen dejar lugar a la duda de que estamos ante un evento científico de gran relevancia...**

Cierto. Con unos 3.600 inscritos, 250 comunicaciones científicas, 90 ponentes nacionales e internacionales y 80 empresas expositoras.

**Además, tiene la particularidad de que se celebra la 50ª Reunión, que se trata de una cifra de congresos nacionales nada desdeñable...**

Así es. En 2012, cuando se me propuso ser el presidente de la 50ª Reunión Anual de 2016, además de la responsabilidad del encargo tuve claro que quería que el evento fuese "especial". Cincuenta es un número que impone, y más cuando el primer Congreso de la Sociedad Española de Periodoncia fue aquí, en la ciudad de Valencia, en 1961. Y esto está muy bien porque te hace reflexionar, te hace parar y replantear.

**¿Qué nos ofrece SEPA Valencia '16?**

Una visión amplia de la Periodoncia y la Higiene Bucodental que, partiendo desde los conocimientos más actualizados en Periodoncia e Implantología, se dirige hacia otras disciplinas no solo odontológicas sino médicas, además con una visión de futuro; al fin y al cabo la interrelación es una realidad biológica. La 50ª Reunión SEPA tiende puentes entre los profesionales de la salud, puentes para el conocimiento científico y la excelencia. Estoy seguro que el Congreso SEPA Valencia 2016 va a ser histórico y muy especial. Nuestra intención es que SEPA Valencia 2016 sea el evento odontológico del año, y para ello ponemos todo nuestro empeño. Queremos que Valencia se convierta por unos días en la capital de la odontología, yo me atrevería a decir no solo la capital española sino europea.

**¿Destacaría algunos atractivos adicionales al programa científico?**

Aparte de los atractivos turísticos que todo el mundo ya conoce de Valencia, sí hay otros muchos alicientes. Esta ciudad acogió la primera reunión de SEPA, y esto ha marcado la preparación del 50º Congreso SEPA. No obstante, los días de congreso coinciden con otros dos eventos también importantes como son la celebración del veinticinco aniversario de la fundación de la Federación Europea de Periodoncia y la celebración del Día Europeo de la Periodoncia.

**¿Cuáles son los ejes argumentales del programa científico?**

La oferta del programa científico es extraordinariamente completa, ya

cas o la influencia de la genética y el estudio de la epigenética y del microbioma en la salud bucodental.

También se revisarán las últimas novedades en cirugía plástica periodontal, las mejoras estéticas con cirugía de implantes o los casos complejos desde la perspectiva estética, cursos sobre regeneración periodontal y ósea (previa a la colocación de implantes), o cursos que repasarán las tareas a realizar desde la extracción a la rehabilitación. Se celebrarán sesiones conjuntas entre diferentes disciplinas, Orto-Perio, Endo-Perio, Perio-Prótesis,... Los temas sobre gestión también estarán presentes, con el objeto de optimizar el manejo y satisfacción del paciente en la consulta odontológica.



que va desde temas eminentemente prácticos hasta temas de investigación puntera, y toda esta oferta es de primerísima calidad.

Se abordará aspectos muy clínicos, como sucederá en la sesión de "Casos excepcionales", donde cuatro expertos de muy contrastado prestigio deberán exponer aquellos casos clínicos (fracaso / éxito) que mayor impacto tuvo en su desarrollo profesional, y tendrán que argumentarlo con la evidencia científica porque se discutirá entre los componentes de la mesa del simposio.

Además de las sesiones clásicas, entre las que destaca el Simposio de Patrocinadores Platino, se incluyen las Sesiones Innova, donde se abordarán los temas de mayor actualidad y controversia, como el cese tabáquico desde la consulta dental, el tratamiento odontológico desde el punto de vista del paciente, las conexiones sistémi-

**¿Parece que aquí cualquier congresista, independientemente de su formación académica y clínica, puede encontrar algo interesante que aprender?**

Ese es el objetivo. SEPA Valencia 2016 aspira a ser un Congreso muy abierto. Abierto hacia las distintas disciplinas de la odontología, periodoncistas, protodoncistas, ortodoncistas, endodoncistas, odontopediatras, dentistas generalistas, higienistas y personal auxiliar administrativo, técnicos de laboratorio,... en definitiva, a todos los profesionales que, desde sus diferentes ámbitos de actuación, colaboran en la atención integral del paciente odontológico. Además, está abierto a estudiantes de Odontología y a otros colectivos profesionales que están relacionados con la salud y la prevención, como asistentes sociales.

**¿Y con ponentes de prestigio?**

Así es. Hay numerosos ponentes de gran prestigio internacional: me es difícil resaltar algunos de ellos. En el campo de la Implantología podría destacarse a Christophe Hammerle, Giovanni Salvi, Juan Blanco, Luca de Stavola, Javier Gil, Markus Hürzeler. En el apartado de conexiones sistémicas: José Vicente Bagán, Mariano Sanz, Angel Carracedo, Oriol Sibila, Alejandro Mira y a José Luis García Jiménez. En regeneración, pronóstico y plan de tratamiento, Maurizio Tonetti. En el apartado novedades en cirugía plástica periodontal, destacaría a Sofía Aroca y Massimo de Sanctis. En el apartado de sesiones conjuntas con otras disciplinas, Ramón Gómez Meda, Filippo Graziani, Paulo Fernández Mesquita, Victor Clavijo, José Nart, Vicente Sada, Fernando Durán y Leandro Fernández.

**¿Y qué resaltaría de la sede de la reunión?**

El congreso se celebra en el Centro de Eventos Feria Valencia, el mejor escenario para celebrar una reunión de este calibre. El Centro dispone de 24 salas, dos auditorios con capacidades para 390 y 730 congresistas, y el Pabellón 5 con una superficie útil de casi 10.000 metros cuadrados. Al ser un espacio diáfano, el Pabellón 5 resulta muy espectacular a la vez que versátil, permite la ubicación de una gran sala principal y una amplia entrada donde se alojará la exposición comercial, la zona de posters y el espacio "Integra", además de dos amplias zonas laterales para servicio de catering. Esta distribución de este gran espacio resulta muy atractiva para la industria puesto que permite un contacto muy directo con el congresista.

**Entonces, todo parece indicar que ExpoPerio puede resultar especialmente brillante en esta ocasión, ¿no?**

Más de 80 empresas e instituciones relacionadas con la salud bucodental se darán cita en la magnífica sala de exposiciones de la Feria de Valencia. Un espacio amplio, abierto, diáfano y repleto de la oferta más sobresaliente de avances tecnológicos y de conocimiento en el ámbito de la Periodoncia y la Salud e Higiene Bucodental. Las compañías más punteras del sector, acompañadas también de editoriales científicas y de otras empresas afines, se ponen a nuestra disposición en SEPA Valencia '16.

**¿Cómo valora la acreditación que se ha concedido a la 50ª Reunión SEPA?**

Muy positivamente. Para la 50ª Reunión Anual SEPA se ha conseguido un importante reconocimiento de su valor formativo, asignándosele un total de 7,1 créditos por parte de la Comisión de Formación Continuada de las Profesionales Sanitarias de la Comunidad Valencia.



## DENTAL TRIBUNE

El periódico dental del mundo  
www.dental-tribune.com

Publicado por Dental Tribune International

## DENTAL TRIBUNE

Spanish Edition

### Director Editorial

Francisco Soriano López  
francisco@atlantiseditorial.com

### Director Comercial

Jorge Luis Cacuango  
jorge@atlantiseditorial.com

### Director Científico

Dr. Juan José Solerí Cocco  
soleri.clinicavndelpilar@gmail.com

ISSN: 2586-3692

Depósito legal: M-20440-2014

Atlantis editorial

Science & Technology S.L.L.

### Editado por:

Atlantis Editorial Science & Technology SLL  
C/ Alpujarras, 4 Local 1  
28915 Leganés (Madrid)  
Telf. (+34) 912 282 284  
www.atlantiseditorial.com

## DENTAL TRIBUNE

Spanish Edition

Edición que se distribuye a todos los odontólogos de España, latinoamericanos y a los profesionales hispanos que ejercen en Estados Unidos.

### Dental Tribune Study Club

El club de estudios online de Dental Tribune, avalado con créditos de la ADA-CERP, le ofrece cursos de educación continua de alta calidad. Inscríbese gratuitamente en [www.dtstudyclubspanish.com](http://www.dtstudyclubspanish.com) para recibir avisos y consulte nuestro calendario.

## DT International

Licensing by Dental Tribune International

Group Editor: Daniel Zimmermann  
newsroom@dental-tribune.com  
+44 161 223 1830

Clinical Editor: Magda Wojtkiewicz  
Online Editor / Social Media Manager: Claudia Duschek  
Editor: Anne Faulmann  
Editorial Assistant: Kristin Hübner  
Copy Editors: Sabrina Raaff, Hans Motschmann

Publisher/President/CEO: Torsten Oemus  
Chief Financial Officer: Dan Wunderlich  
Chief Technology Officer: Serban Veres  
Business Development: Claudia Salwiczek  
Jr. Man Business Devment: Sarah Schubert  
Project Manager Online: Tom Carvalho  
Event Manager: Lars Hoffmann  
Education Manager: Christiane Ferret  
Intern. PR & Project Man.: Marc Chalupsky  
Marketing & Sales Services: Nicole André  
Event Services: Esther Wodarski  
Accounting Services: Karen Hamatschek, Anja Maywald, Manuela Hunger

Media Sales Managers  
Matthias Diessner (Key Accounts)  
Melissa Brown (International)  
Antje Kahnt (International)  
Peter Witteczek (Asia Pacific)  
Weridiana Mageswki (Latin America)  
Maria Kaiser (North America)  
Hélène Carpentier (Europe)  
Barbora Solarova (Eastern Europe)  
Executive Producer: Gernot Meyer  
Advertising Disposition: Marius Mezger

### Dental Tribune International

Holbeinstr. 29, 04229 Leipzig, Germany

Tel.: +49 341 4 84 74 502 | Fax: +49 341 4 84 74 173

[www.dental-tribune.com](http://www.dental-tribune.com) | [info@dental-tribune.com](mailto:info@dental-tribune.com)

### Dental Tribune Asia Pacific Limited

Room A, 20/F, Harvard Commercial Building,

105-111 Thomson Road, Wanchai, Hong Kong

Tel.: +852 3113 6177 | Fax: +8523113 6199

Tribune America, LLC

116 West 25rd Street, Ste. 500, New York, N.Y.

10011, USA

Tel.: +1 212 244 7181 | Fax: +1 212 224 7185

La información publicada por Dental Tribune International intenta ser lo más exacta posible. Sin embargo, la editorial no es responsable por las afirmaciones de los fabricantes, nombres de productos, declaraciones de los anunciantes, ni errores tipográficos. Las opiniones expresadas por los colaboradores no reflejan necesariamente las de Dental Tribune International.

©2016 Dental Tribune International.

All rights reserved.

# Un Abordaje Endodóntico Contemporáneo con el Uso de Cemento Biocerámico

Por el Prof. Leandro Pereira

La endodoncia es la especialidad de la odontología que previene o trata las patologías de origen pulpar y periapical. El objetivo final es curar la enfermedad endodóntica y permitir que el diente afectado restablezca sus funciones estéticas/funcionales por medio de tratamiento restaurador complementario.

La obturación del sistema de canales radiculares es una etapa importante en el tratamiento endodóntico, y su función es sellar los canales, evitando la nueva posibilidad de contaminación. Con la evolución de los conocimientos microbiológicos intracanal y del impacto de los nuevos instrumentos de modelado de los canales con rotación continua y/o alternada, se sabe que no es posible la completa eliminación de los microorganismos del interior de la microanatomía endodóntica. Sin embargo, también se sabe que esto no es necesario para el éxito, y que la reducción significativa de los niveles de infección intracanal, la mayoría de las veces, es suficiente para tener éxito (SIQUEIRA). Siendo así, en el momento de la obturación se hace necesario crear un ambiente intracanal desfavorable para el crecimiento de las bacterias restantes. Por eso, otra función de la obturación es la de imposibilitar o dificultar el crecimiento de bacterias residuales no eliminadas durante el proceso de limpieza y desinfección.

Para alcanzar los objetivos esperados, los cementos obturadores deben poseer propiedades especiales, para poder ser usados clínicamente. Estas son: capacidad de llenar, sellar y presentar estabilidad dimensional, no ser soluble en fluidos orgánicos tisulares, presentar una espesura de película de como máximo 50 micrómetros, ser radiopaco, tener buena distribución, no producir alteraciones cromáticas, tener tiempo de trabajo adecuado, pegar y ser de fácil manipulación y fácil retirada caso necesario, promover cemento génesis, ser biocompatible y no irritante a los tejidos periapicales (Kenneth M. Hargreaves 2011).

Sin embargo, con la evolución de nuevos materiales y de los conceptos rehabilitadores de la era de la odontología adhesiva, la búsqueda por otras dos características se ha tornado cada vez más importante en el desarrollo de nuevos cementos endodónticos. Una de ellas es la ausencia de eugenol, que interfiere en la resistencia de unión de los sistemas resinosos (VANO et al 2006). La otra característica es la bioactividad. Bioactividad es la capacidad de un material de integrarse a los tejidos y estructuras del organismo con el que está en contacto.

La bioactividad del MTA es denominada biomineralización y fue descrita primero por Reyes y Carmona en 2009. En un estudio in vitro, los autores observaron en imágenes de microscopía electrónica de barrera la integración del MTA a la dentina por medio de la deposición de grandes grupos de apatita sobre las fibras de colágeno dental en toda la superficie de los túbulos dentales en contacto con el MTA. Otro factor muy interesante es que los autores observaron que, con el aumento del tiempo de contacto del material con la dentina, las mineralizaciones se volvieron más extensas. Estas mineralizaciones sucedieron integrando el material a la dentina y pueden ser responsables por la mejor adaptación de este material a la dentina (Torabinejad 1995, Reyes-Carmona 2009).

Sin embargo, la baja capacidad de distribución del MTA no permite su uso como cemento obturador. De esta forma, para buscar el beneficio de la biocompatibilidad de este material, fue creada una nueva clase de cemento endodóntico obturador denominada cementos a base de silicato. Esa denominación es proveniente de los componentes que constituyen el MTA y que están presentes en estos cementos. Son ellos: Silicato tricálcico, Silicato dicálcico, Óxido de Calcio y Aluminato tricálcico.

El caso clínico a seguir muestra el uso de cemento MTA Fillapex (An-



Prof. Leandro Pereira

El Profesor Leandro Pereira inició su trabajo en el área de microscopía operatoria en 1998. Desde entonces se ha dedicado al desarrollo de la microfotografía y microfilmación a través del microscopio. Ha desarrollado también nuevas alternativas microquirúrgicas siendo uno de los pioneros de la microcirugía endodóntica (full) piezoeléctrica. Actualmente divulga esta nueva modalidad microquirúrgica alrededor del mundo con charlas impartidas en diversos países como Estados Unidos, Grecia, Bulgaria, Perú, España, México, Argentina, Portugal, Chile y Brasil.

gelus) asociado a conos de guta percha para la obturación endodóntica de un caso de tratamiento endodóntico realizado en sesión única.

Paciente del sexo femenino con 56 años de edad, caucásica, compareció al consultorio quejándose de dolor espontáneo, pulsante, que no cesaba con el uso de analgésicos y antiinflamatorios, presente en la mandíbula izquierda. Presento respuesta negativa al examen de palpación apical y percusión vertical y lateral en todos los dientes del referido cuadrante. A los exámenes térmicos, presentó respuesta positiva exacerbada y de larga duración tanto al frío cuanto al calor, sólo en el diente 37. En los otros dientes del cuadrante, hubo respuesta positiva leve y de corta duración al frío, y respuesta negativa al calor.



## EL MUNDO EN SUS MANOS

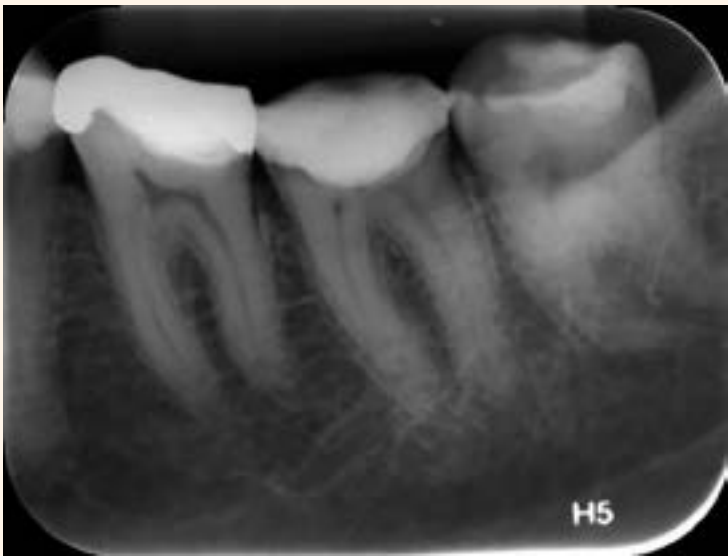Las noticias más relevantes de España y del mundo.  
Reciba Dental Tribune Spain en su consultorio  
sólo por el coste de su envío por correo.



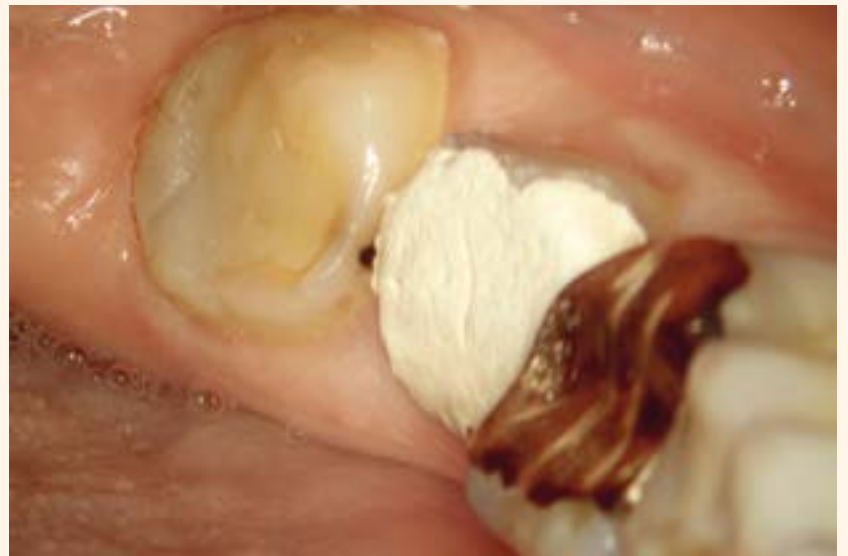
¡SUSCRÍBASE YA! VISITE [WWW.DENTAL-TRIBUNE.COM](http://WWW.DENTAL-TRIBUNE.COM)



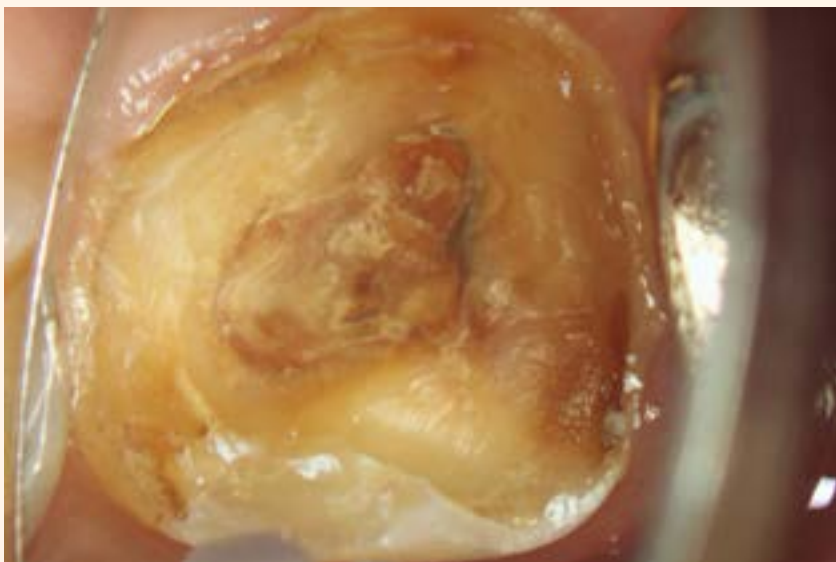




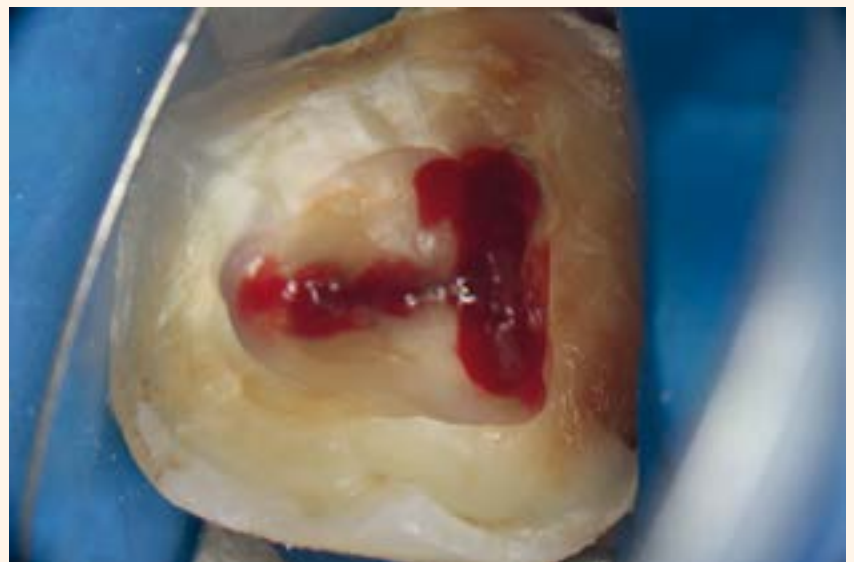*Imagen 1. Radiografía inicial.*



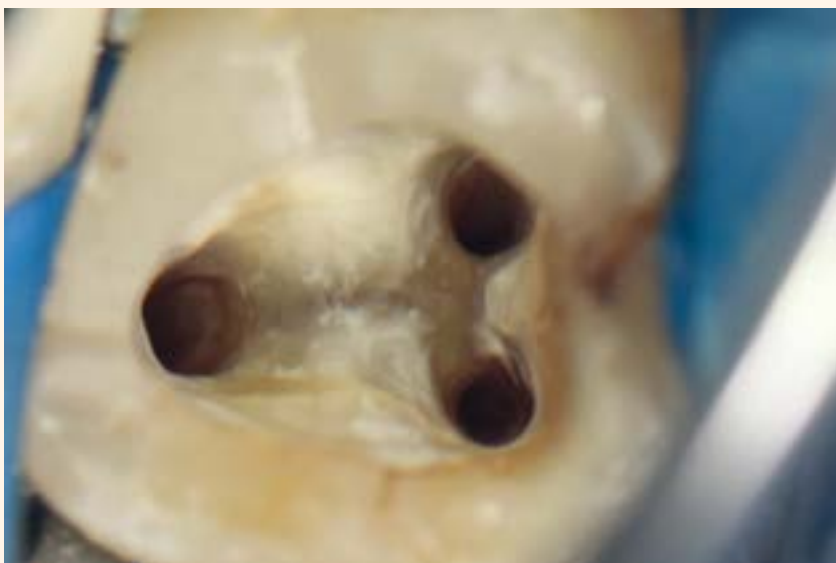*Imagen 2. Condición clínica inicial.*



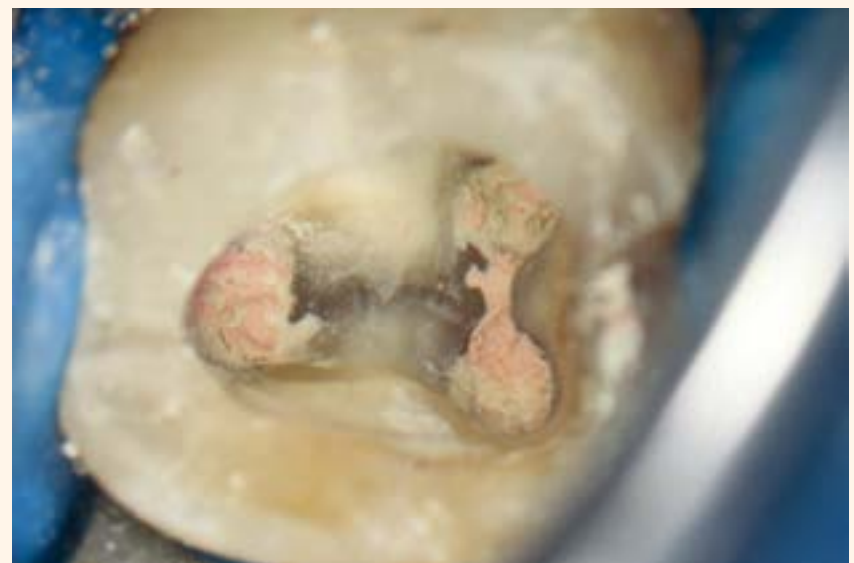*Imagen 3. Aspecto clínico después de la retirada de la restauración paliativa.*



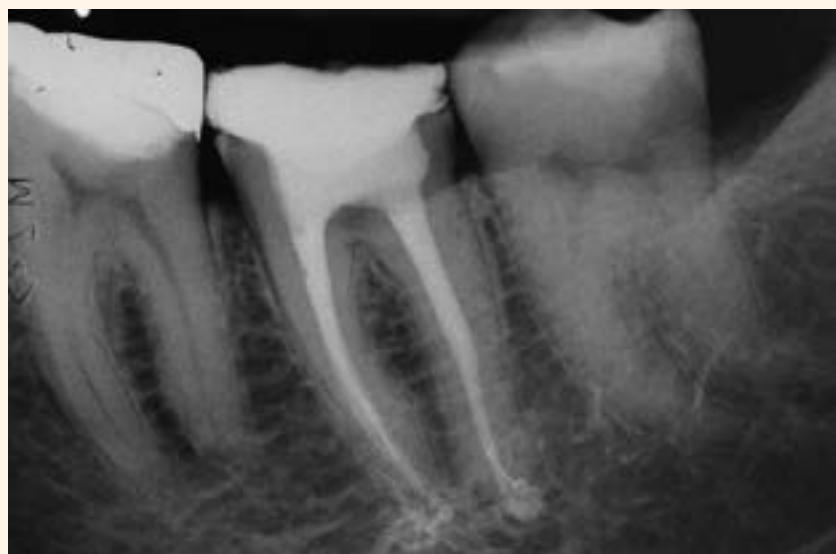*Imagen 4. Acceso a la cavidad pulpar y localización de los canales.*



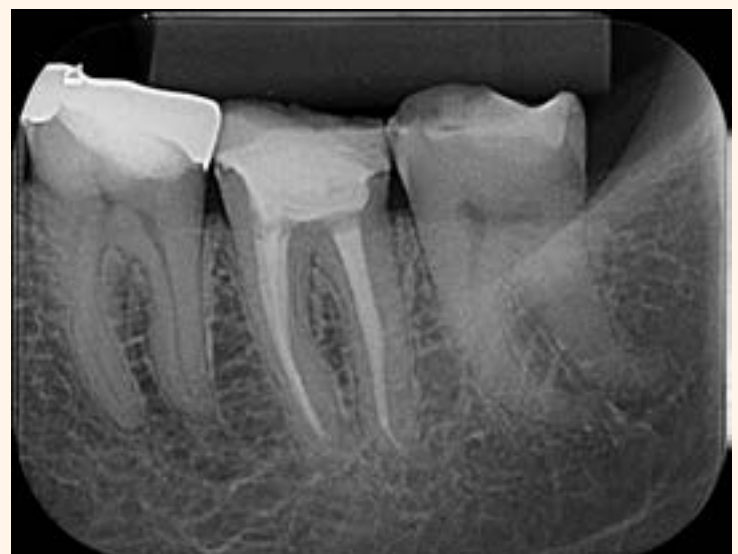*Imagen 5. Canales modelados y desinfectados.*



*Imagen 6. Canales obturados con Guta Percha y MTA Fillapex.*



*Imagen 7. Radiografía Final.*



*Imagen 8. Control Radiográfico después de 17 meses.*

Según la clasificación de la Asociación Americana de Endodoncia, el diente 36 tuvo un diagnóstico pulpar y periapical de pulpitis inflamatoria irreversible con periápice normal. El tratamiento indicado fue el tratamiento endodóntico.

El tratamiento fue realizado en su totalidad con el uso de un Microscopio Operatorio, variando la magnificación entre 2,5 y 12,5 X. El acceso a la cámara pulpar fue realizado con una broca esférica diamantada 1015, seguida de una broca tronco-cónica diamantada 3082, y la finalización fue realizada con punta ultrasónica tronco-cónica diamantada (E7D Helse). Después de la localización de los canales, una lima #10 tipo K manual fue lentamente introducida hasta alcanzar 2/3 del largo radiográfico inicial del diente. Esta fue seguida de un instrumento recíprocante #25.06 (Reciproc-VDW) con progresión apical en secuencias de 3 movimientos alrededor de 1 milímetro de amplitud en dirección apical. A cada secuencia de movimientos con el instrumento recíprocante, una irrigación con 5 ml de hipoclorito de sodio a 2,5% fue realizada, y la lima #10 del tipo K fue llevada hasta 2/3 del largo radiográfico del diente. Este pro-

cedimiento fue repetido hasta que el instrumento Reciproc 25 alcanzase el largo preestablecido.

El paso posterior fue realizar la odontometría electrónica con un localizador apical y establecer el largo real de trabajo. En el largo de trabajo, fue verificado el diámetro de la región por medio de la introducción de diferentes calibres de limas manuales de tipo K hasta observar el ajuste de una de ellas a las paredes laterales de los canales. En los canales mesiales, el instrumento que se adaptó a esa región fue el #50, y en el canal distal fue el #40. De esta forma, y en la misma secuencia operatoria inicial de preparo, modelado e irrigación, los canales mesiales fueron preparados hasta el instrumento Reciproc 40 (VDW) y el canal distal hasta el instrumento Reciproc 50 (VDW).

Después del modelado de los canales, el sistema de canales fue seco y llenado con EDTA-T 17% y una punta de ultrasonido Irrisonic (Helse) fue usada para activar pasivamente la sustancia por 3 ciclos de 15 segundos, con renovación de la sustancia a cada ciclo. Después de la activación pasiva ultrasónica, los canales fueron nuevamente irrigados con 5 ml de Hipoclorito de So-

dio a 2,5%. Los conos principales de guta pecha fueron probados y regulados. Después de esto, el sistema de canales fue secado con microcánulas de aspiración conectadas a un aspirador.

El cemento MTA Fillapex (Angelus) fue manipulado y llevado al interior de los canales por los conos principales de guta percha. Los excesos de los conos fueron cortados con el uso de un sistema de transferencia de calor (Touch'n Heat Sybron Endo) y compactados verticalmente a frío. La cámara pulpar fue sellada con resina compuesta fotopolimerizable y la paciente fue encaminada a su dentista para la realización de restauración definitiva del elemento dental. Después de 17 meses, la paciente compareció a la consulta de control, y en la radiografía fue posible observar éxito endodóntico caracterizado por la ausencia de señales y síntomas, diente con función fisiológica, normalidad del periápice y reabsorción del surplus de MTA Fillapex.

#### BIBLIOGRAFÍA

José F. Siqueira Jr and Isabela N. Rôças. *Clinical Implications and Microbiology of Bacterial Persistence*

*after Treatment Procedures. J Endod. 2008 Nov; 34(11):1291-1301.*

Torabinejad M1, Hong CU, McDonald F, Pitt Ford TR. *Physical and chemical properties of a new root-end filling material. J Endod. 1995 Jul;21(7):349-53.*

Kenneth M. Hargreaves, Stephen Cohen, Louis H. Berman. *Cohen's Pathways of the Pulp. Ed 10; Mosby Elsevier, 2011*

Vano M, Cury AH, Goracci C, Chieffi N, Gabriele M, Tay FR, Ferrari M. *The effect of immediate versus delayed cementation on the retention of different types of fiber post in canals obturated using a eugenol sealer. J Endod 2006; 32(9):882-5.*

Reyes-Carmona JF1, Felipe MS, Felipe WT. *Biom mineralization ability and interaction of mineral trioxide aggregate and white portland cement with dentin in a phosphate-containing fluid. J Endod. 2009 May;35(5):731-6*

AAE Consensus Conference on Diagnostic Terminology: background and perspectives.

Glickman GN. *J Endod. 2009 Dec;35(12):1619-20*

## Línea completa de MTA

Materiales biocerámicos

angelus®



En breve

ENDO VATIONS - Tel: 984.491.808 - Fax: 984.491.809 - info@endovations.es - www.endovations.es

PROCLINIC,S.A. - Tel: +34 93 264 96 66 - Fax +34 93 336 38 17 - Ps.Zona Franca, 111

Torre Auditori-Plta.4 08038 - BARCELONA - www.proclinic.es

ASVADENT, S.L. - Tel: 902996538 Fax: 985277304 asvadent@asvadent.com

www.angelus.ind.br



# Expansores Óseos y su aplicación en la colocación de los Implantes Post Extracción

Dr. Alfredo R. Uequin / Dr. Ezequiel Bonacina / Dr. Santiago Mora / TPD Santiago M. Caldelari

Los implantes inmediatos seguidos a la extracción de los elementos dentarios siguen siendo en la actualidad un tema controversial aunque con el auge de nuevas técnicas, diseños de implantes y biomateriales esta técnica se está convirtiendo en un procedimiento de rutina en la consulta.

Sobre todo en los elementos uniradiculares en donde los seguimientos y estudios a largo plazo muestran resultados favorables, convirtiéndose en un procedimiento predecible.

No así en el sector posterior, sobre todo en los elementos multiradiculares. En estos casos la tendencia es a tratar de realizar exodoncias y una preservación alveolar para acceder a estos sitios luego de transcurrido el periodo de neoformación ósea. Otra opción utilizada en estos casos es la colocación del implante en una de sus raíces.

En este artículo ofrecemos una opción a este esquema de tratamiento, preconizando el cuidado por la anatomía del alveolo y de su estructura tanto ósea como gingival con el uso de expansores e implantes inmediatos.

Estudio a realizar por el equipo de Santiago del Estero (Argentina), liderando por el Profesor Dr. Alfredo Uequin.

## OBJETIVO

Demostrar la aplicación simple de la expansión ósea en la colocación post extracción de implantes dentales.

## MATERIAL Y MÉTODOS

Se usará el kit de expansores óseos GMI para la colocación de implantes Frontier en molares post extracción, en la zona del septum ínter radicular. El relleno óseo se realizará con fosfato tricálcico sintético (GMI Iceberg).

## RESULTADOS

Con la técnica de expansión ósea, aplicada a la zona del septum ínter radicular de los molares, podemos colocar con éxito implantes y obtener una buena osteointegración y relleno de los espacios alveolares radiculares, así como el manteniendo del volumen óseo vestibulo-bucal y en sentido vertical para obtener una buena área de tejido gingival sano que nos formará un buen sellado biológico una vez colocada la prótesis definitiva.

## CONCLUSIONES

En las extracciones de los molares, por razones obvias de volumen óseo

de alveolos remanentes, se tiene que esperar entre 4 y 6 meses para poder practicar la colocación de los implantes, tiempo que puede modificar el espacio vestibulobucal del hueso, así como en su altura vertical, esto provocara que:

- La pérdida del hueso en la zona de las papilar.
- El conjunto pilar y corona tendrá una mayor altura y un menor diámetro del implante y su plataforma protesica, por lo que será más desfavorable y predecible su supervivencia, así como una mayor propensión a problemas periimplantarios.

Con esta técnica de expansión del septum, podemos colocar el implante en el mismo momento de la extracción, asegurando un soporte del hueso y acortando el tiempo

del tratamiento al de cicatrización ósea.

## PROTOCOLO DE USO DE LOS EXPANSORES

La técnica consiste en la introducción progresiva de los diversos expansores de menor a mayor diámetro, después de la corticotomía y fresaado inicial, hasta conseguir la expansión adecuada para la inserción del implante correspondiente. Los expansores utilizados en el presente estudio se introducen, de forma progresiva, manualmente, presionando y rotando al mismo tiempo, dando tiempo entre uno y otro para lograr expansión gracias a la elasticidad ósea, hasta alcanzar la longitud adecuada. De esta forma, se desarrolla un aumento horizontal del hueso crestal que proporciona el contorno óseo adecuado y la condensación

ósea necesaria para la inserción de los implantes.

## DESCRIPCIÓN DE LOS EXPANSORES

Los expansores roscados son un grupo de instrumentos destinados a la expansión de crestas. A diferencia de los osteótomos que ingresan por compactación, estos labran el lecho mediante el avance por rotación. Tienen forma cónica agresiva, y penetran en el hueso con facilidad. Se presentan 4 expansores de aumento gradual 1,60/2,80 el segundo de 1,90/3,40 el tercero 2,30/3,90 el cuarto 2,90/4,30 y luego dos rectos para regularizar paredes en implantes de paredes paralelas, uno de 3,00 y otro de 4,00 mm. La principal ventaja por sobre los osteótomos es que son menos traumáticos para el paciente. La rotación para el labrado puede hacerse mediante una rodela, o bien, si hay más resistencia con una llave tipo carraca.

Como desventaja con respecto a los osteótomos puede señalarse la necesidad de labrar un lecho inicial con fresa para el ingreso y además que en casos de disyunción de tablas mediante fractura, el ingreso por rotación puede ser menos preciso, pudiendo perderse el eje fácilmente.

## APLICACIÓN DE LA TÉCNICA EN SITUACIÓN POST EXTRACCIÓN EN MOLARES

La técnica aquí descrita, se inicia con el correcto diagnóstico del caso siempre con imágenes de radiografía y de cone beam sobre todo para corroborar la dirección del septum interradicular, para así poder incidir de manera correspondiente (*imagen 1*). Nuestro grupo preconiza el intentar siempre realizar una carga inmediata no funcional. Realizamos, previo a la extracción de la pieza, una reconstrucción con composite de la misma a manera de encerado en la boca del paciente, luego confeccionamos una llave de silicona de laboratorio y la reservamos (*Imagen 2*).

En todos los casos de molares tanto superiores como inferiores realizamos odontosección con instrumental rotatorio de alta velocidad y mucha refrigeración con piedras diamantadas, antes de la extracción de la partes seccionadas utilizaremos la fresa lanza de la caja para colocación de implantes y a baja rotación la introduciremos entre medio de las raíces seccionadas, de esta manera generamos una guía exacta hacia la posición del septum y podemos labrar el primer lecho en dicho septum, siendo de otra manera muy

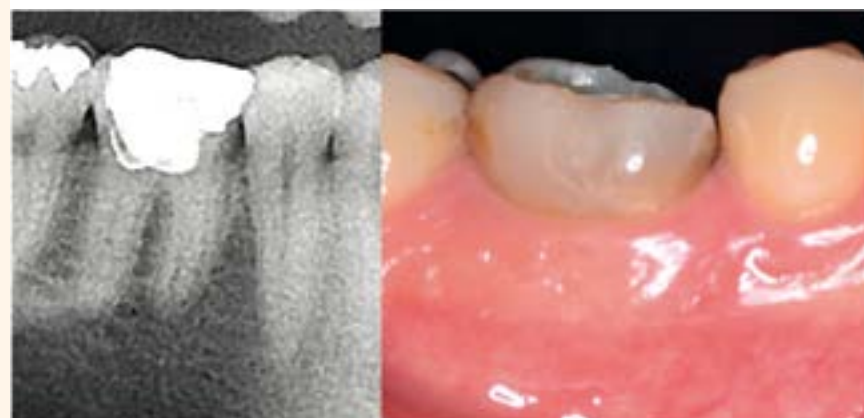

Imagen 1.

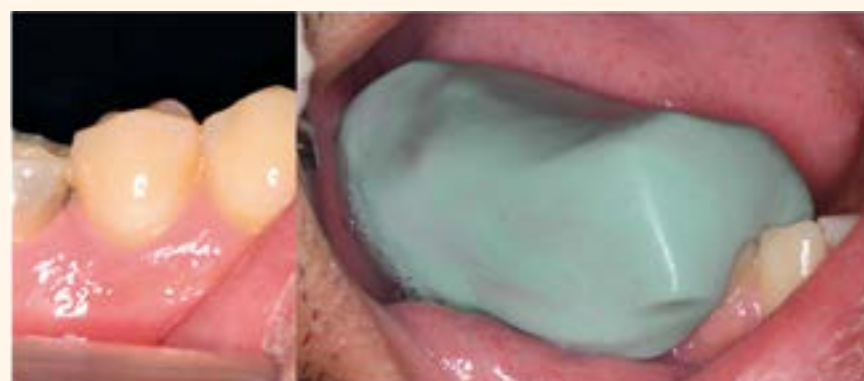

Imagen 2.



difícil de labrar en la cresta del mismo (Imagen 3).

Procedemos a la extracción de las partes y ahora con la fresa lanza profundizamos el lecho labrado hasta la profundidad final del implante. Comenzamos la expansión del septum colocando el primer expansor, lo vamos introduciendo de manera manual con presión hasta donde nuestra mano nos limite. En este momento realizaremos el relleno óseo de los lechos de las raíces, sin demasiada presión dejando lugar entre las partículas, para que de esta manera al realizar la expansión vayamos compactando dicho relleno con los expansores.

En este momento con llave carra iremos rotando e introduciendo nuestros expansores hasta la profundidad deseada, siempre con las dos manos una de apoyo y otra de rotación. Una vez en posición final lo dejaremos actuar unos minutos para darle tiempo a la elasticidad ósea.

Luego retiraremos y pasaremos al siguiente expansor y así hasta obtener el ancho correspondiente (Imagen 4).

Antes de la colocación del implante, se realiza el paso de la fresa final a baja velocidad, con el objeto de retirar las células óseas compactadas y muertas, de esta manera activaremos el lecho.

Se procede a la inserción del implante de manera manual y con mucho cuidado. Realizamos una segunda carga del relleno óseo para completar hasta la zona cervical (Imagen 5).

Atornillamos un pilar provisional y colocamos la llave de silicona cargada con bis acril (Luxatemp DMG) para confeccionar un provisorio. Una vez polimerizado retiramos y definimos en perfil de emergencia con composites foto polimerizables. Damos acabado y pulido (Imagen 6).

Transcurridos 4 meses tomamos las impresiones correspondiente para la confección de la corona definitiva. (imagen 7).

**BIBLIOGRAFÍA**

- 1) BRANEMARK PK, HANSSON BO, ADELL R, ET AL. Osseointegrated implants in the treatment of the edentulous jaw: Experience from a 10-year period. *Scand J Plast Reconstr Surg Suppl* 1977;16:1-132.
- 2) ADELL R, LEKHOLM U, ROCKLER B, BRANEMARK PI. A 15-year study of osseointegrated implants in the treatment of the edentulous jaw. *Int J Oral Surg* 1981;10:387-416.
- 3) LEKHOLM U, GUNNE J, HENRY P, ET AL. Survival of the Branemark implant in partially edentulous jaws: A 10-year prospective multicenter study. *Int J Oral Maxillofac Implants* 1999;14:639-645.
- 4) BECKER W, GOLDSTEIN M, BECKER BE, SENNERBY L. Minimally invasive flapless implant surgery: a prospective multicenter study. *Clin Implant Dent Relat Res.* 2005;7 Suppl 1:S21-7.
- 5) ALMEIDA EO, PELLIZZER EP, GOLATTO MC, MARGONAR R, ROCHA EP, FREITAS AC JR, ANCHIETA RB. *J Craniofac Surg.* 2010 Nov; 21(6):1917-21.
- 6) SUMMERS RB. A new concept in maxillary implant surgery: the osteotome technique. *Compendium.* 1994; 152, 154-6, 156 passim; quiz 162.
- 7) SUMMERS RB. The osteotome technique: Part 2. The ridge expansion osteotomy procedure. *Compendium* 1994; 15: 422, 424, 426 passim; quiz 436.
- 8) SUMMERS RB. The osteotome technique: Part 3. Less invasive methods of elevating the sinus floor. *Compendium* 1994; 15: 698, 700, 702-4 passim; quiz 710.
- 9) NOCINI PF, ALBANESE M, ET AL. Implant placement in the maxillary tuberosity: the Summers' technique performed

with modified osteotomes. *Clin Oral Implants Res* 2000; 11: 273-8.

- 10) ANITUA E. Ensanchamiento de cresta en el maxilar superior para la colocación de implantes: Técnica de los osteotomos. *Actualidad Implantológica* 1995;7:59-63.
- 11) ROSEN PS, SUMMERS R, MELLADO JR, SALKIN LM, SHANAMAN RH, MARKS MH, et al. The bone-added osteotome sinus floor elevation technique: multicenter retrospective report of consecutively treated patients. *Int J Oral Maxillofac Implants* 1999;14:853-8.
- 12) TOFFLER M. Site development in the posterior maxilla using osteocompression and apical alveolar displacement. *Compend Contin Educ Dent* 2001;22:775-80, 782, 784 passim; quiz 790. Review.
- 13) PEÑARROCHA M, SANCHIS JM, GUARINOS J, SORIANO I, BALAGUER J. Estudio comparativo entre la técnica convencional y la de los osteodilatadores para la creación del lecho implantológico. *A propósito de 226 implantes colocados en 80 pacientes. Avances en Periodoncia e Implantología* 2000;10:189-98.
- 14) ANITUA E. Expansión de cresta con osteotomos: Estado actual. Utilización del plasma rico en factores de crecimiento (P.R.G.F.). *Rev Esp Cirug Oral Maxillofac* 2001;23:158-62.
- 15) REBELE, S. F., ZUHR, O. & HURZELER, M. B. (2013) Pre-extractive interradicular implant bed preparation: case presentations of a novel approach to immediate implant placement at multirooted molar sites. *Int J Periodontics Restorative Dent* 33, 89-96.
- 16) KITICHAIRUNGCHARASSAENG · JOSEPH Y K KAN · SHUJI YOSHINO · TAICHIRO MORIMOTO · GRENITH ZIMMERMAN Immediate Implant Placement and Provisionalization With and Without a Connective Tissue Graft: An Analysis of Facial Gingival Tissue Thickness The International journal of periodontics & restorative dentistry.

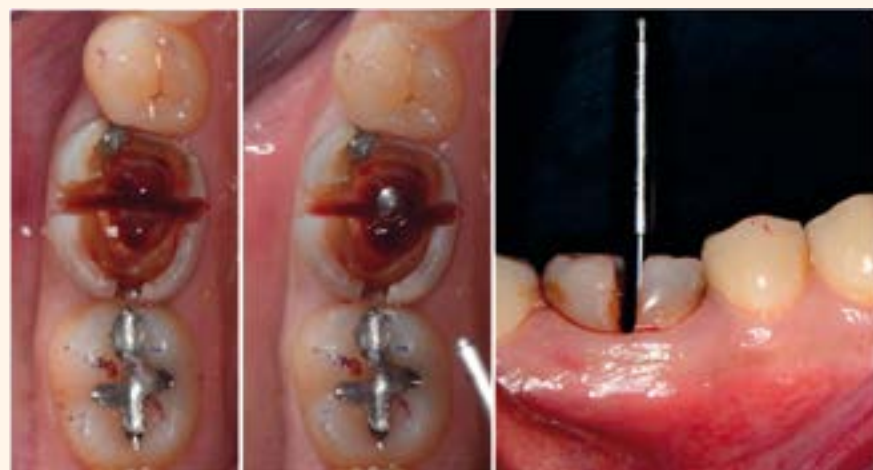

Imagen 3.

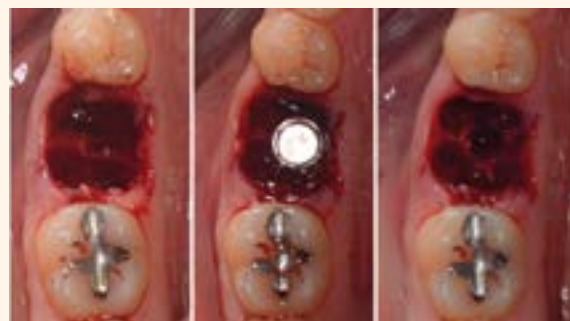

Imagen 4.

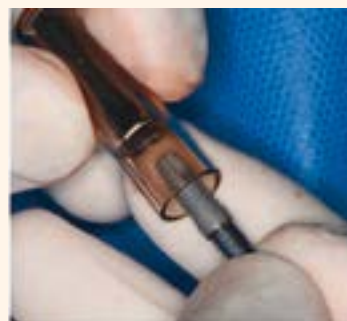

Imagen 5.

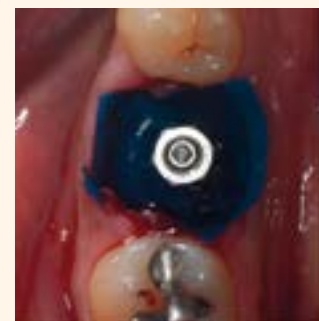
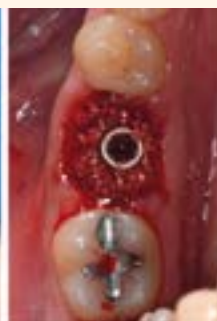
Imagen 6.

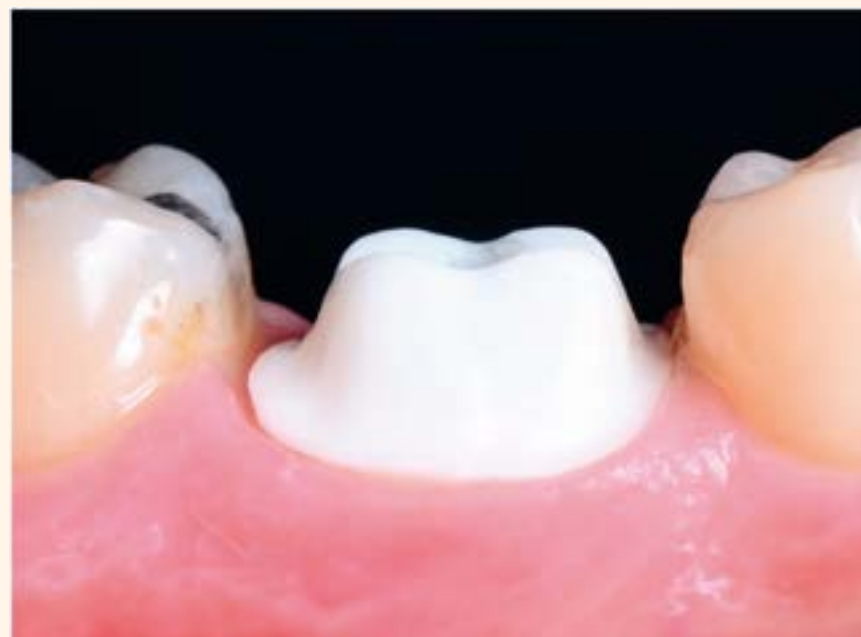
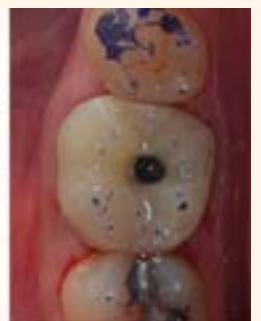
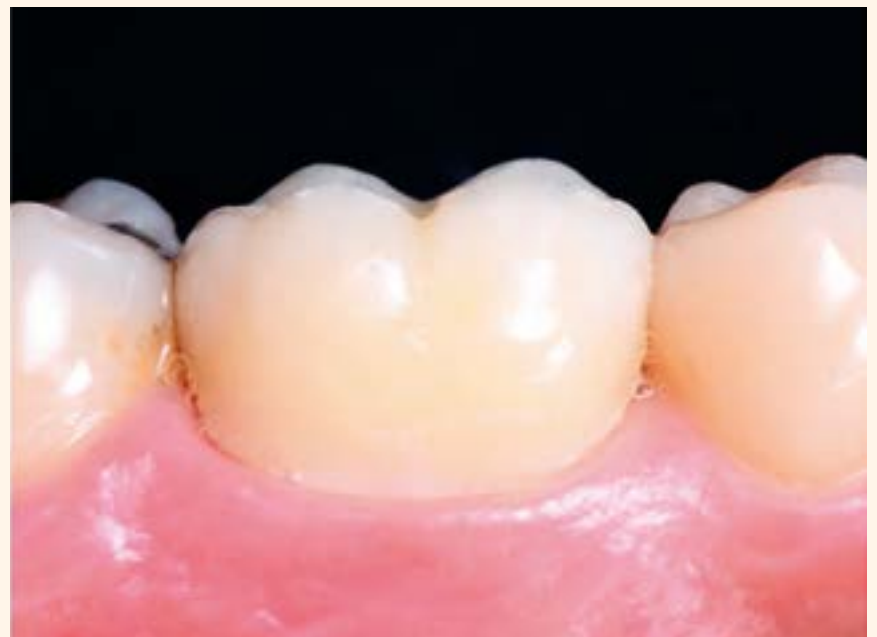Imagen 7.





## Entrevista con Francisco Soriano, director de la Editorial Atlantis y Dental Tribune Spain

**F**rancisco Soriano, director de la Editorial Atlantis, manifestó durante la reciente feria de Expodental, celebrada en Madrid del 10 al 12 de marzo, que la editorial lanzará próximamente sus primeros títulos.

*Por DT Spain*

Especializada en la publicación de libros odontológicos, Atlantis Editorial nace bajo la dirección de antiguos componentes de la editorial Ripano, que cerró recientemente. Así, se trata de una empresa nueva pero cuyos directivos tienen una amplia experiencia en el mundo editorial, tanto en España como en América Latina. «Hemos abierto hace cinco meses la editorial y estamos empezando a publicar nuestros primeros libros», explica Soriano. «Ya tenemos el primer libro del Dr. Juan José Soler Cocco, que vamos a publicar en verano. El libro trata un tema muy interesante, clínica y cirugía del nervio inferior en implantología bucofacial, que es algo sobre lo que todavía no hay ningún libro en el mercado».

Uno de los casos que el Dr. Soler presenta en el libro aparece precisamente en esta edición de Dental Tribune Latin America, con el título de «Técnica Sidestep del nervio dentario inferior» (ver página 24). El autor sostiene que dicha técnica para colocar implantes permite solucionar casos que presentan una atrofia moderada y severa en el sector posterior mandibular, reduce el tiempo de tratamiento y tiene menor morbilidad que otras técnicas.

Después, la editorial publicará el libro de Microimplantes en Ortodoncia y Cirugía Ortognática del Dr. Hyo-Sang Park, considerado el padre de los microimplantes. Editado recientemente en inglés, el libro del Dr. Hyo-Sang Park se presentará oficialmente en español, francés y ruso en el Congreso Mundial de la Federación Dental Internacional (FDI), que tendrá lugar en octubre en Polonia. Soriano explica que tienen planificado distribuir también el nuevo libro del Dr. David Suárez Quintanilla, que trata sobre la baja fricción en ortodoncia y sobre quien aparece un entrevista en esta edición (ver página 5). «Es un tema también muy interesante porque no hay tampoco casi nada publicado sobre ese tema, por lo que se espera con bastante ansia», explicó. Por otra parte, la Editorial Atlantis publica también el periódico Dental Tribune Spain, que es parte de la cadena de periódicos y revistas de Dental Tribune International. «El periódico está teniendo muy buena acogida, ya que es una publicación conocida desde hace años en España», comenta Soriano. «A los doctores les encanta y muchos están interesados en publicar artículos con nosotros».

En Expodental, la Editorial Atlantis contó un gran stand, y junto a su director comercial internacional, el Sr. Jorge Luis Cacuango, se presentaron una amplia serie de títulos que atrajeron la atención de los especialistas. La

feria madrileña de 2016, considerada un éxito tanto de organización como de asistencia, permitió percibir que el sector dental está superando la crisis económica por la que atraviesa España. «La situación ha mejorado bastante», manifestó Soriano. «El año va bien y esperamos que continúe la

mejoría y que poco a poco volvamos a los niveles que teníamos».

Además de libros y periódicos, Atlantis publica también una newsletter

semanal de suscripción gratuita, que llega prácticamente a todos los odontólogos de España.

DT





# ENDOFORUM

23 Y 24 DE SEPTIEMBRE DE 2016

**EL EVENTO DE ENDODONCIA MÁS IMPORTANTE DEL AÑO**



Conferencias y talleres prácticos de Endodoncia y Restauración con los profesionales más importantes a nivel mundial.



**Dr. James L. Gutmann (U.S.A.)**  
Advanced Concepts on the Future of Root Canal Negotiation, Enlarging, Shaping, Cleaning and Obturation

**Dr. Sergio Kuttler (U.S.A.)**  
La Era Dorada de la Instrumentación Endodóntica

**Dr. Francesc Abella (España)**  
3D ENDO CBCT Based Endo Planning

**Dr. Pablo Castelo (España)**  
Importancia de la activación del irrigante, hacia dónde nos dirigimos.

**Dr. Adrián Lozano (España)**  
Microcirugía Endodóntica

**Dr. José Aranguren (España)**  
Obturbación tridimensional: La clave del éxito

**Dr. Juan José Segura (España)**  
Patologías Periapicales

**Dr. Ernesto García Barbero (España)**  
Retratamiento de conductos

**Dr. Marco Martignoni (Italia)**  
Restauración del diente endodonciado

**PRECIO CONFERENCIAS**  
Antes del 15 de Junio  
**150€**  
Después del 15 de Junio  
**200€**

**PRECIO CONFERENCIAS**  
**MÁS DOS TALLERES PRÁCTICOS**  
(1 Endodoncia + 1 Restauración del diente endodonciado)  
Antes de 15 de Junio  
**200€**  
Después del 15 de Junio  
**250€**

Secretaría Técnica  
Carmen Seimeño    Manuel García Bonacho  
☎ 607534068    ☎ 671684083  
✉ endoforum2016@dentsplysirona.com

Colegio Oficial de Odontólogos y Estomatólogos de la Primera Región  
Calle de Mauricio Legendre, 38  
28046 Madrid




Pago mediante ingreso en nuestra cuenta: EDO 0251 0064 3701 0550 4714. Informativa, para garantizar su inscripción, el precio del y el número de participantes del evento tendrán la fuerza de letra en [endoforum2016@dentsplysirona.com](mailto:endoforum2016@dentsplysirona.com)



## El Dr. Suárez Quintanilla presentará el libro Ortodoncia. Eficiencia Clínica y Científica

El creador de la técnica de Arco Recto de Baja Fricción, Dr. David Suárez Quintanilla impartió recientemente un seminario sobre ortodoncia en Expodental, feria celebrada en Madrid del 10 al 12 de marzo, donde tuvimos la oportunidad de hablar con este reconocido especialista e investigador en Ortodoncia..

Por DT Spain

El Profesor Suárez Quintanilla cree que la importancia de su nueva obra en dos volúmenes, «Ortodoncia. Eficiencia Clínica y Evidencia Científica



**register for FREE**

- education everywhere and anytime
- live and interactive webinars
- more than 1,000 archived courses
- a focused discussion forum
- free membership
- no travel costs
- no time away from the practice
- interaction with colleagues and experts across the globe
- a growing database of scientific articles and case reports
- ADA CERP-recognized credit administration

[www.DTStudyClub.com](http://www.DTStudyClub.com)

Dental Tribune Study Club

# Join the largest educational network in dentistry!

ADA CERP® Continuing Education Recognition Program

ADA CERP is a service of The American Dental Association to assist dental professionals in identifying quality providers of continuing dental education. ADA CERP does not approve or endorse individual courses or instructors, nor does it imply acceptance of credit hours by boards of dentistry.

**DT STUDY CLUB** **dti**

ca», radica en la reevaluación de los procedimientos y las técnicas de ortodoncia actual a la luz de dos conceptos: la eficiencia clínica, es decir, conseguir los mejores resultados en el menos tiempo posible y a un costo reducido, y hacerlo siguiendo la evidencia científica, esto es, que los procedimientos diagnósticos y terapéuticos tengan un soporte científico.

La obra, que se presentará este mes en el congreso de la American Association of Orthodontists en Orlando, cuestiona muchos de los paradigmas y dogmas de la ortodoncia clásica y hace una revisión y actualización de las principales controversias de la especialidad: la expansión frente a la extracción, si existen o no brackets milagrosos, cuándo se han de iniciar los tratamientos, si las Clases II mandibulares se pueden tratar con éxito o siempre requieren de cirugía ortognática, la relación entre la ortodoncia y la disfunción de ATM, etc.

El Dr. Suárez Quintanilla cree que su obra va a ser polémica y generar un debate entre las escuelas y tendencias actuales de la ortodoncia, que es bueno para la especialidad. De acuerdo al profesor Suárez «de la época de la Ortodoncia basada en la Eminencia, estamos pasando, afortunadamente a la época de la Ortodoncia basada en la evidencia científica». Las escuelas o clanes cerrados, donde la opinión clínica del líder era dogma para sus seguidores, ya ha pasado. Ahora soplan aires de cambio, de abierta crítica, de eclecticismo. Ya no es época de imponer dogmas sino de estar abiertos a las corrientes del cambio, manifestó el experto.

El principal cambio de la ortodoncia, afirma el Prof. Suárez Quintanilla, procede de la tecnología digital 3D y la introducción y uso rutinario en la clínica del escáner intraoral, la radiología y fotografía 3D, que generan un sinnúmero de archivos STL y están produciendo una auténtica revolución que en menos de cinco años va a cambiar el ejercicio clínico de la ortodoncia. «En la obra nos centramos en conceptos muy novedosos, como el diagnóstico digital 3D, el mock-up electrónico digital (en pantalla y real), el diseño de sonrisas y el neuromarketing».



El Prof. Suárez Quintanilla ha desarrollado, junto a la empresa Rocky Mountain Orthodontics de Denver (EE UU), la técnica SWLF (Stright Wire Low Friction), que combina la técnica preajustada de Arco Recto con brackets y arcos que permiten un control selectivo de la fricción, mejorando la eficiencia biomecánica y acortando la duración total del tratamiento.

La SWLF es una filosofía, basada en la evidencia científica y en protocolos diagnósticos simples y claros, que utiliza las nuevas tecnologías de imagen 3D y los nuevos sistemas de anclaje óseo temporal (microimplantes y miniplacas) para obtener un tratamiento más rápido y corto con aparatos transparentes.

El Dr. Suárez Quintanilla manifestó que el libro, en el que lleva trabajando diez años y que distribuirá la editorial Atlantis, se titulará «Evidencia Científica y Eficiencia Clínica en Ortodoncia», dos términos que están considerados como los pilares de la ortodoncia actual.

«Tenemos que ofrecer tratamientos que sean lo más cortos y rápidos posibles y, lo que es igual de importante, con los aparatos estéticos que los pacientes quieren», manifestó Suárez Quintanilla.

El reconocido investigador y conferencista internacional afirmó que el libro va a causar impacto, «no solo porque tiene buenos casos clínicos y esquemas, sino por tres conceptos que son nuevos y muy interesantes», explicó.

«El primero es el capítulo que denomino Ortodoncia Ecológica. ¿Qué es ortodoncia ecológica? Pues es volver a los principios de la ortodoncia, es decir, utilizar los aparatos funcionales, utilizar las mismas fuerzas del paciente, los músculos, los ligamentos para hacer un tratamiento mucho más rápido y económico.

«El segundo es la parte correspondiente al diagnóstico digital, donde con la compañía Nemotec de España hemos desarrollado el mock up electrónico en ortodoncia».

El ortodoncista explicó que el mock up electrónico permite «lo que nosotros denominamos Ortodoncia Emocional, que se basa en conocer realmente el valor de la sonrisa, que es lo que hace que el paciente acepte el tratamiento y el presupuesto, que es lo más importante».

El tercer concepto que presenta el libro, explicó Suárez Quintanilla, es el tratamiento de las maloclusiones de Clase II mandibulares.


«Las oclusiones de clase 2 son las más frecuentes, no en la población pero sí en las clínicas de ortodoncia», comentó Suárez Quintanilla. «Las clases 2, tradicionalmente, se han tratado adoptando la maloclusión, o el problema, al aparato, y no

al revés. ¿Qué quiero decir? Pues que desde la época de Angle, de Roth y ahora de Damon, cualquier técnica ha adaptado la maloclusión al aparato porque no encontraban cómo hacer crecer la mandíbula. Por otro lado, la otra parte de la historia de la ortodoncia que viene de Europa, de los aparatos funcionales, es justo lo contrario. Gracias a mi formación en estos dos campos, presento muchos casos clínicos con 15 años fuera de retención, donde hemos combinado la aparatología fija con la aparatología funcional para lograr tratamientos en 18 meses de clase 2 de origen mandibular. Eso es el núcleo del libro».

El experto afirma que el libro va a ser polémico porque rompe paradigmas, pero que los casos clínicos a

largo plazo que presenta respaldan su investigación y sus tesis sobre la forma correcta de tratar la ortodoncia en el siglo XXI, basada en la evidencia científica.

El libro será presentado en el stand de Rocky Mountain Orthodontic Co. durante el congreso de la American Association of Orthodontists que se celebra a finales de abril en Orlando. Este año, también, la revista Clinical Review editada por la misma la compañía, dedicará un monográfico al Prof David Suárez Quintanilla y su técnica SWLF destinado a los ortodoncistas de EE UU y Canadá, con una tirada de 30.000 ejemplares.





**XXV Reunión Anual NYU-ESORIB-CEPG**  
NEW YORK UNIVERSITY COLLEGE OF DENTISTRY  
Center for Continuing Dental Education

**PRESIDENTES DE HONOR**

-  Dr. Yves COMMISSIONAT
-  Dr. J.R. ALONSO del HOYO
-  Prof. Francis POULMAIRE

**COMITE ORGANIZADOR**

-  Sr. H. Kendall BEACHAM  
NYU C.E.D.
-  Dr. Miguel CORTÉS  
Presidente Comité Organizador
-  Dr. Antonio ESPINEL  
Vicepresidente
-  Dr. Daniel TAFUR  
Vicepresidente Comité Científico
-  Dr. Carlos GAVIRA  
Vicepresidente Comunicaciones  
Orales y Pósteres
-  Dr. Antonio MAURI  
Secretario
-  Dra. Carmen CARRILLO  
Vocal
-  Dra. Estefanía COLLADO  
Vocal

**PONENTES**

-  Dr. Arnold WEISGOLD  
Former Clinical Faculty  
NY University
-  Dr. Cyril EVIAN  
Clinical Professor  
NY University
-  Dr. Guido SARNACHIARO  
Clinical Ass. Professor  
Columbia UCDM NY
-  Dr. Jonathan LEVINE  
Clinical Ass. Professor  
NY University
-  Dr. Ricardo COLOMBO  
Professor Máster ESORIB



**Spring Meeting in Málaga NYU-ESORIB-CEPG**  
June 10-11, 2016 (Friday and Saturday)

**“Pursuit of Excellence  
in Modern Implant and  
Aesthetic Dentistry”**

PROGRAMA	
VIERNES 10 de junio	SÁBADO 11 de junio
09:00 - 09:30 Prof. Kendall BEACHAM. Presentación y Bienvenida de las Jornadas.	09:00 - 11:00 Dr. G. SARNACHIARO Optimización Estética con técnicas adhesivas: Principios generales.
09:30 - 11:15 Dr. A. WEISGOLD Esthetic and Gingival Problems of the Single Tooth Implant.	11:00 - 11:30 CAFÉ.
11:15 - 11:30 CAFÉ.	11:30 - 12:30 Dr. G. SARNACHIARO Continuación.
11:30 - 13:00 Dr. A. WEISGOLD Continuación.	12:30 - 13:30 4 Comunicaciones Libres.
13:00 - 13:30 2 Comunicaciones Libres	13:30 - 14:30 Comida.
13:30 - 14:30 COMIDA.	14:30 - 16:30 Dr. J. LEVINE Integration of Smile Design and Occlusion Using a Three-Step Analysis.
14:30 - 16:30 Dr. C. EVIAN Advances and Innovations in Dental Lasers for Surgical Success.	16:30 - 17:00 CAFÉ.
16:30 - 17:00 CAFÉ.	17:00 - 18:00 Dr. J. LEVINE Continuación.
17:00 - 18:00 Dr. C. EVIAN Continuación.	18:00 - 19:00 Dr. R. COLOMBO Ortodoncia e implantes, una relación factible. Ferulización diente /implante, ficción o realidad.
18:00 - 19:00 4 Comunicaciones Libres	

PRECIO		LUGAR
Médicos Dentistas	100 €	Hotel ILUNION Málaga. Paseo Marítimo Antonio Machado, 10. 29002-Málaga, España.
Socios AIDOI, Socios SEI, Socios GEMD, SOCE:	75 €	
Ex-alumnos ESORIB y Alumnos Postgrado de Málaga:	50 €	<b>RESERVAS</b> Reserva de hoteles y/o medios de transportes: "Viajes GERMANIES" Tel: 963 52 57 23 (Sandra).
Estudiantes Odontología:	40 €	

**FICHA DE INSCRIPCIÓN**  
Deseo inscribirme en la "XXV Reunión Anual NYU-ESORIB-CEPG"

A tal efecto remito FICHA DE INSCRIPCIÓN y Resguardo de Transferencia a nombre de ESORIB  
c/c: 0182 2327 16 0101504258. Plaza de España, 5 - 10ª. 46007 Valencia. Tel: 963 80 32 45.  
Fax: 963 80 34 65. E-mail: esorib@esorib.com - www.esorib.com

Apellidos: \_\_\_\_\_ Nombre: \_\_\_\_\_ CIF/NIF: \_\_\_\_\_  
Domicilio: \_\_\_\_\_ Ciudad: \_\_\_\_\_ C.P.: \_\_\_\_\_  
E-mail: \_\_\_\_\_ Tel: \_\_\_\_\_ Movil: \_\_\_\_\_