

digital

international magazine of digital dentistry

2 2016 wydanie polskie

ICV: 4,62 pkt.



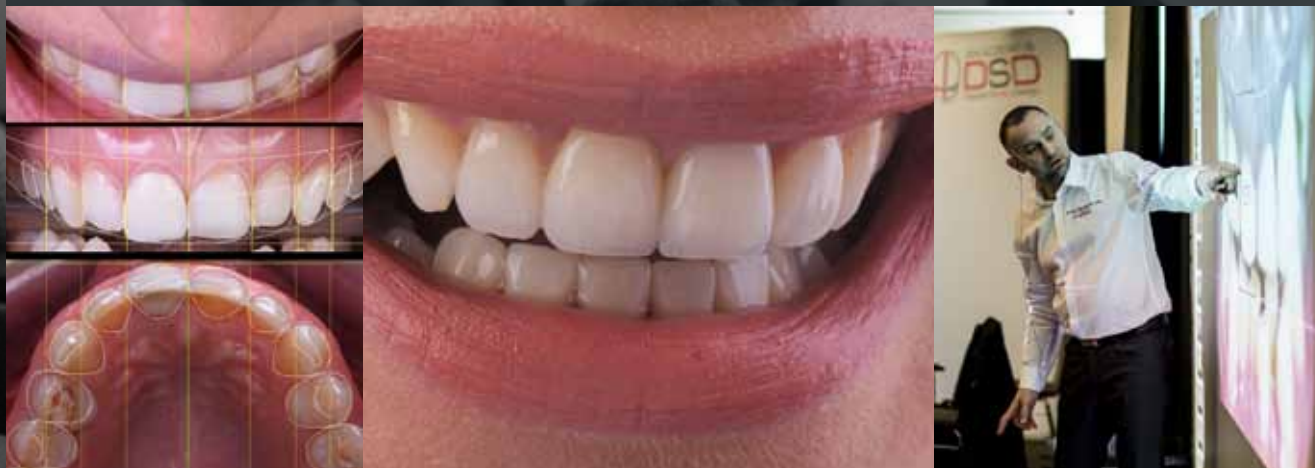■
marrodent® i CEREC
idealne połączenie

SPECIAL!





AKADEMIA
DSD
Digital Smile Design



DOSTARCZAMY JAKOŚĆ

TECHNOLOGIA DSD
ARCHITEKTURA LECZENIA
CYFROWA RAMA UŚMIECHU
TECHNIKI CYFROWE DSD
DYNAMICZNA ANALIZA VIDEO
KOMUNIKACJA ZESPOŁU

SYMULACJE DSD NA ŻYWO
STOMATOLOGIA EMOCJONALNA
INTEGRACJA DSD
WARSZTAT DSD
WYKŁADY GOŚCINNE
MIĘDZYNARODOWY CERTYFIKAT



POZNAŃ
02-04.12.2016 r.

OFFICIAL CERTIFIED DSD COURSE
approved by Christian Coachman & Livio Yoshinaga

DSD Experience

PRAKTYCZNY TRENING
PROJEKTOWANIA UŚMIECHU

Bartosz Cerkaski



www.akademia**d**sd.pl





Cyfryzacja..., informacja..., edukacja...

_Niedawno wpadł mi w ręce jeden ze znanych polskich dzienników, w którym na pierwszej stronie przeczytałem wielki tytuł: „ELEKTRONIKA TRACI MOC”. Zacząłem czytać z dużym zaskoczeniem: „Dla producentów i dystrybutorów pecetów w Polsce pierwsza połowa tego roku jest jednym z najgorszych okresów w historii...”, „50% – o tyle spadła w II kwartale 2016 r. sprzedaż komputerów sektorowi publicznemu...”, „W II kwartale 2016 r. popyt na komputery stacjonarne i notebooki spadł rok do roku o 20%, a sprzedaż desktopów w biznesie skurczyła się o 27%”. To tyle w Polsce. Firma Canalys z kolei podaje, że na świecie sprzedano o 16% mniej tabletów niż rok wcześniej”, ale jednocześnie okazuje się, że ludzie coraz częściej zastępują je smartfonami.

Jak to się ma do powszechnej digitalizacji życia? Jak to się ma do rozwoju na przykład diagnostyki w stomatologii? Biorę do ręki inny periodyk i czytam o generalnej zmianie nawyków u ludzi, bo okazuje się, że aż 6 na 7 osób korzysta ze swojego smartfona już w pierwszej godzinie po przebudzeniu, a 3/4 używa go na chwilę przed zaśnięciem. Co ciekawe, im młodszy właściciel smartfona, tym procent ten jest większy, a moment kontaktu z urządzeniem po obudzeniu następuje w ciągu kilku minut. Można rzec: Świat w zasięgu ręki... Dowodzi to jednak niezbitnie, że elektronika uzależnia i nie możemy się bez niej obejść. Myślę, że chodzi tu głównie o łatwość dostępu do informacji. Ciekawych informacji? Jakichkolwiek informacji?

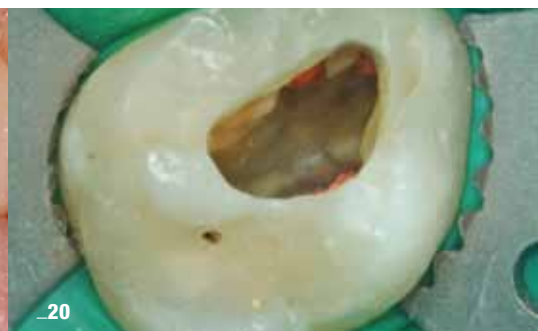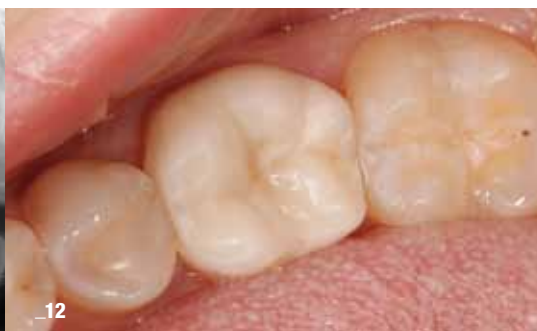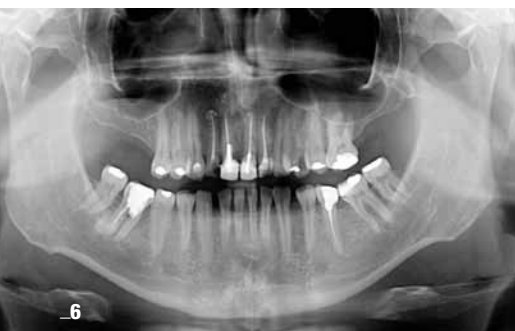Nasze wydawnictwo udostępnia wiele treści w formie e-paper i newsletterów, tworzy webinaria. Dlaczego? Bo nie jesteśmy w stanie przewidzieć, kiedy będzie najlepszy moment, aby COŚ przeczytać. Jeśli jednak już ten moment znajdujemy, to nie chcemy czekać. Takie możliwości daje nam właśnie smartfon, który i tak zawsze mamy przy sobie.

Bieżący numer *digital* w dużej części poświęcony jest Digital Smile Design (DSD) – treści przygotowane zostały przed dr. Bartosza Cerkaskiego, wybitnego specjalistę w tej dziedzinie. Miłośnicy technologii CAD/CAM i obrazowania 3D też nie będą zawiedzeni.

Zachęcam do ciągłej edukacji – w myśl francuskiego przysłowia: „Kamień, który się toczy, nie obrasta mchem” – najważniejsze wydarzenia tej jesieni, w których z pewnością warto uczestniczyć to: we wrześniu Światowy Kongres FDI w Poznaniu i Kongres ECSD „Royal Esthetic” w Krakowie, a na przełomie września i października: Zjazd Implant Masters Poland „Meet the Master” w Warszawie.

Życzę inspirującej lektury i zapraszam do współpracy!

Master of Science in Oral Implantology,
Założyciel i Członek Zarządu Implant Masters Poland (IMP)



| **Od wydawcy**

- 3 **Cyfryzacja...**, informacja..., edukacja...
_Tomasz Śmigiel

| **CBCT**

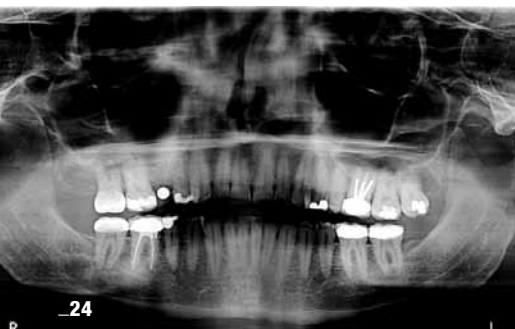- 6 **Kiedy leczyć**, a kiedy podjąć decyzję o ekstrakcji – **rola diagnostyki 3D w zwiększaniu skuteczności** leczenia
_Tomasz Nowak
- 12 **Precyzyjna ocena obecności**, lokalizacji i rozmiaru zmian okołowierzchołkowych z wykorzystaniem **CBCT**
_Bartłomiej Karaś i Wojciech Wilkoński
- 20 **Wykorzystanie CBCT** w pierwotnym leczeniu kanałowym **zęba z zębiniakiem**
_Jacek Szybalski

| **Skaner wewnętrzny**

- 24 Wirtualny **wycisk i implantoprotetyka** – **sprawniejsze procedury, lepsze wyniki** leczenia
_Bart W. Silverman

| **Informacje**

- 26 O wydawcy



CEREC

CEREC to innowacyjny gabinetowy system CAD/CAM, służący do wykonywania odbudów pełnoceramicznych w ciągu jednej wizyty. Dzięki najnowszej technologii wszystko jest pod Twoją kontrolą, począwszy od skanowania przez projektowanie, aż do finalnej odbudowy. Jest to możliwe dzięki wyjątkowej dbałości o szczegóły w całym procesie oraz w pełni rozwiniętemu i prostemu w obsłudze oprogramowaniu. W efekcie otrzymujemy klinicznie w pełni precyzyjną odbudowę bez nieoczekiwanych niespodzianek.

SIRONA

345 000 PLN

CEREC AC OMNICAM CEREC MC X

- skanowanie bezpudrowe i w kolorze
- pełne spektrum gabinetowe (w pełni anatomiczne pojedyncze uzupełnienia zębów, również mosty i łączniki implantologiczne)
- rozmiar bloczka do 40 mm

SIRONA

385 000 PLN

CEREC AC OMNICAM CEREC MC XL

- skanowanie bezpudrowe i w kolorze
- pełne spektrum gabinetowe (w pełni anatomiczne pojedyncze uzupełnienia zębów, również mosty i łączniki implantologiczne)
- rozmiar bloczka do 85 mm
- frezarka z dotykowym panelem sterowania

SIRONA

CEREC NOWE MOŻLIWOŚCI W TWOIM GABINECIE

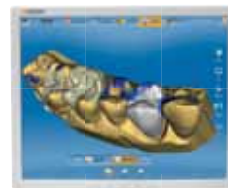
Specjaliści firmy Marrodent zaprezentują pełną skalę możliwości Systemu CEREC w Twoim Gabinetcie. Skontaktuj się z nami i przetestuj system Cerec.



Spec. ds CEREC Sirona
Michał Paciej
tel. 600 439 759
michal.paciej@marrodent.pl



Skanery 3D
Samuel Bartosik
tel. 539 905 229
samuel.bartosik@marrodent.pl



ODBUDOWY PEŁNOCERAMICZNE
PODCZAS JEDNEJ WIZYTY



NOWOŚĆ! SPEEDFIRE

SYSTEM CEREC Z NOWYM PIECEM SPEEDFIRE

30 lat doświadczenia CAD/CAM teraz umożliwia osiągnięcia odbudowy w pełnym kształcie anatomicznym z tlenku cyrkonu w Twojej praktyce lekarskiej. Frezowanie na sucho za pomocą frezarki CEREC materiałów Cerec Zirconia, pozwala na bardzo krótkie cykle spiekania w nowym piecu CEREC SpeedFire – wszystko jest zaprojektowane dla oszczędności czasu i prostoty działania, co sprawia, że proces ten jest wyjątkowo innowacyjny i pozwala na wykonanie odbudowy z tlenku cyrkonu zaledwie na jednej wizycie.



ZAPYTAJ SPECJALISTĘ FIRMY
MARRODENT O SYSTEM CEREC
Z NOWYM PIECEM SPEEDFIRE

Kiedy leczyć, a kiedy podjąć decyzję o ekstrakcji – rola diagnostyki 3D w zwiększaniu skuteczności leczenia

Continuation of treatment or extraction
– how 3D diagnostics can increase treatment efficiency

Autor_Tomasz Nowak

Streszczenie: W artykule przedstawiono sytuacje kliniczne, w których standardowa diagnostyka 2D jest niewystarczająca do postawienia prawidłowej diagnozy i zaplanowania leczenia. Autor szczegółowo opisuje przypadki, w których badania tomografii komputerowej (CBCT) wspomogły proces diagnostyczny i leczniczy.

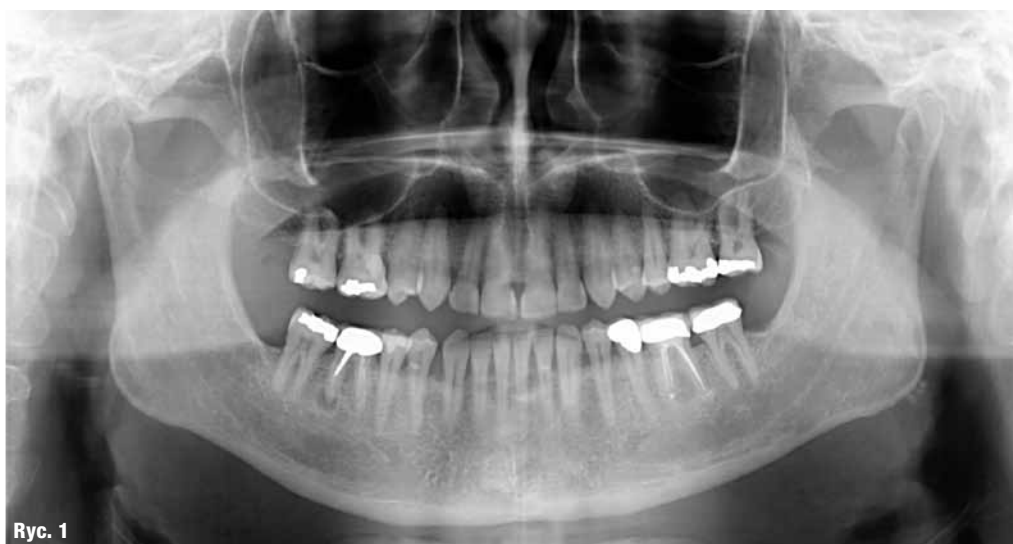Summary: The article presents clinical cases in which standard 2D X-ray diagnosis was not enough to correctly diagnose patient and plan the treatment. Author thoroughly describes cases in which the usage of cone-beam computed tomography (CBCT) empowered the diagnostic and clinical procedures.

Słowa kluczowe: badanie pantomograficzne, badanie tomografii komputerowej, CBCT.

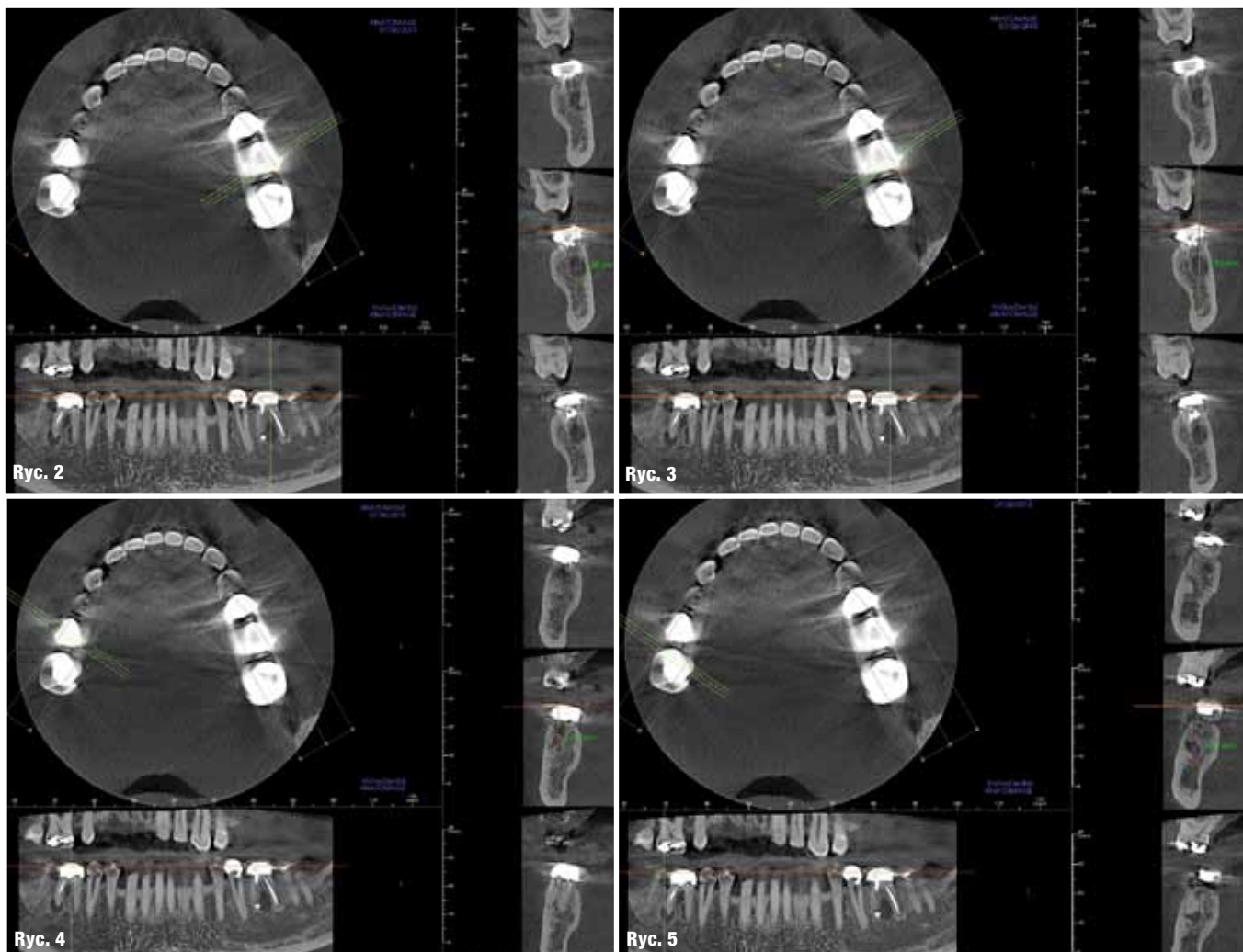
Key words: pantomographic X-ray, computed tomography, CBCT.

_Obecnie standardem w diagnostyce stomatologicznej jest wykonywanie podczas pierwszej wizyty przeglądowych zdjęć pantomograficznych. Jako zdjęcie dwuwymiarowe, badanie to pozwala na ocenę stanu uzębienia, uwidacznia ewentualne zmiany patologiczne w kościach szczęki i żuchwy, pozwala odnaleźć zęby zatrzymane, dodatkowe i nadliczbowe. Umożliwia wstępne zobrazowanie liczby i kształ-

tu korzeni zębów, stosunków topograficznych w zakresie układu stomatognatycznego. Jest to niewątpliwie ważne narzędzie diagnostyczne, posiada jednak pewne ograniczenia. Jest obrazem powiększonym, płaskim, dlatego dokładna ocena położenia poszczególnych struktur w zakresie kości szczęk i żuchwy oraz samych zębów jest niemożliwa. Ponadto, jako badanie 2D obarczone jest dużą niedoskonałością w postaci rzutowania



Ryc. 1_Zdjęcie pantomograficzne. Widoczne zmiany okołowierchołkowe przy zębach 36 i 46.



na siebie struktur obrazowanych. Jeżeli dodamy do tego artefakty występujące na tego typu zdjęciach radiologicznych, często otrzymujemy obraz, który jest bardzo trudny do interpretacji.

Aby ocenić w sposób prawidłowy stosunki topograficzne w 3 wymiarach, należy przeprowadzić badanie stożkowej tomografii komputerowej CBCT. Obecnie jest to badanie o dobrej dostępności, gdyż liczba gabinetów dysponujących aparatami CBCT w ostatnich latach uległa znacznemu zwiększeniu. O ile wykonanie takiego badania może być nieuzasadnione podczas leczenia zachowawczego (choć często badania takie są również zlecane i niezwykle przydatne w tych zabiegach), o tyle należy poważnie rozważyć wykonanie go przed zabiegami z zakresu chirurgii stomatologicznej.

Podczas podejmowania kluczowej dla pacjenta decyzji dotyczącej pozostawienia zęba w jamie ustnej lub jego ekstrakcji należy skorzystać ze

wszystkich dostępnych środków celem postawienia prawidłowej diagnozy. W większości przypadków wystarczająca będzie diagnostyka 2D, lecz u pewnej grupy pacjentów podjęcie decyzji jedynie na podstawie zdjęcia dwuwymiarowego nie będzie możliwe. Wtedy niezwykle pomocne będą zdjęcia 3D oraz towarzyszące im oprogramowanie komputerowe pozwalające nie tylko na obrazowanie badanych struktur w dowolnie wybranych przekrojach, ale również na pomiary wielkości i gęstości badanych struktur.

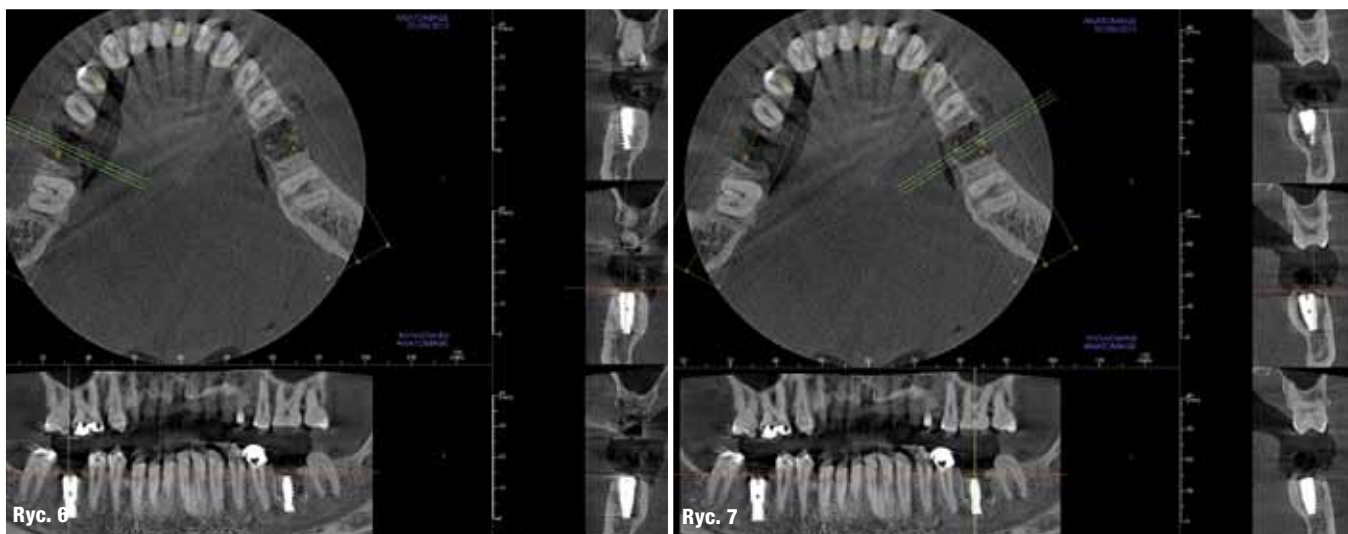
Przypadek 1: zmiany zapalne przy korzeniach zębów 36 i 46

Pacjent zgłosił się do gabinetu celem badania pierwszorazowego i ewentualnego leczenia ubytków próchnicowych. Nie podawał dolegliwości w obrębie jamy ustnej. Standardowo wykonywane pantomograficzne zdjęcie przeglądowe wykazało zmiany zapalne okołowierzchołkowe w ob-

Ryc. 2 i 3 Zdjęcie 3D z aparatu CBCT. Widoczny pomiar zmiany zapalnej zlokalizowanej przy zębie 36.

Ryc. 4 Zdjęcie 3D z aparatu CBCT. Widoczny pomiar zmiany zapalnej zlokalizowanej przy zębie 46 (korzeń mezialny).

Ryc. 5 Zdjęcie 3D z aparatu CBCT. Widoczny pomiar zmiany zapalnej zlokalizowanej przy zębie 46 (korzeń dystalny).



Ryc. 6 i 7 Zdjęcie 3D z aparatu CBCT. Stan po zabiegu.

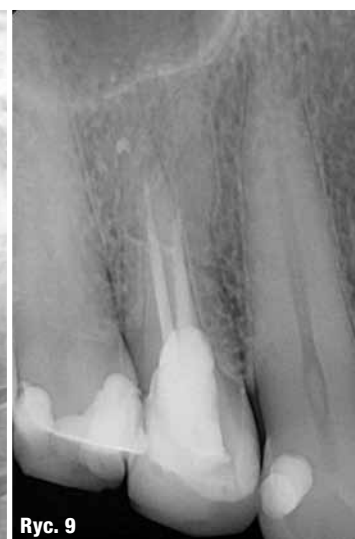
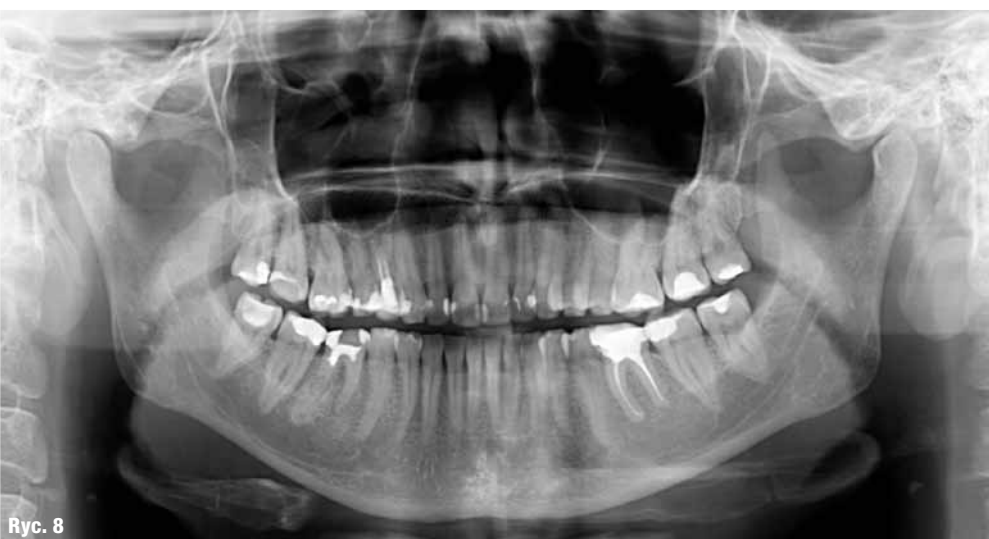szarze zębów 36 oraz 46 (Ryc. 1). W zakresie zęba 46 widoczne jest wyraźne przejaśnienie w okolicy wierzchołka korzenia dystalnego, zaś w okolicy zęba 36 bardzo delikatne przejaśnienie zlokalizowane pomiędzy korzeniami zęba.

wymiary, lecz już graniczne (5 mm) przy ocenie możliwości ich wyleczenia za pomocą zabiegów z zakresu endodoncji. Decyzja w przypadku zęba 46 była bardzo trudna – lekarze endodoncy wykazywali dużą chęć walki o ząb, lecz szanse na powodzenie określano na ok. 50%. Niestety, pacjent nie podjął ryzyka związanego z leczeniem, oczekiwał szybkich i pewnych rozwiązań, stąd zdecydowano o równoczesnej ekstrakcji zębów 36 i 46 i uzupełnieniu braków implantami (Ryc. 6,7).

Ryc. 8 Zdjęcie pantomograficzne. Widoczne dyskretne zmiany okołowierzchołkowe przy zębie 14. Ponadto widoczne niedopełnione kanały korzeniowe.

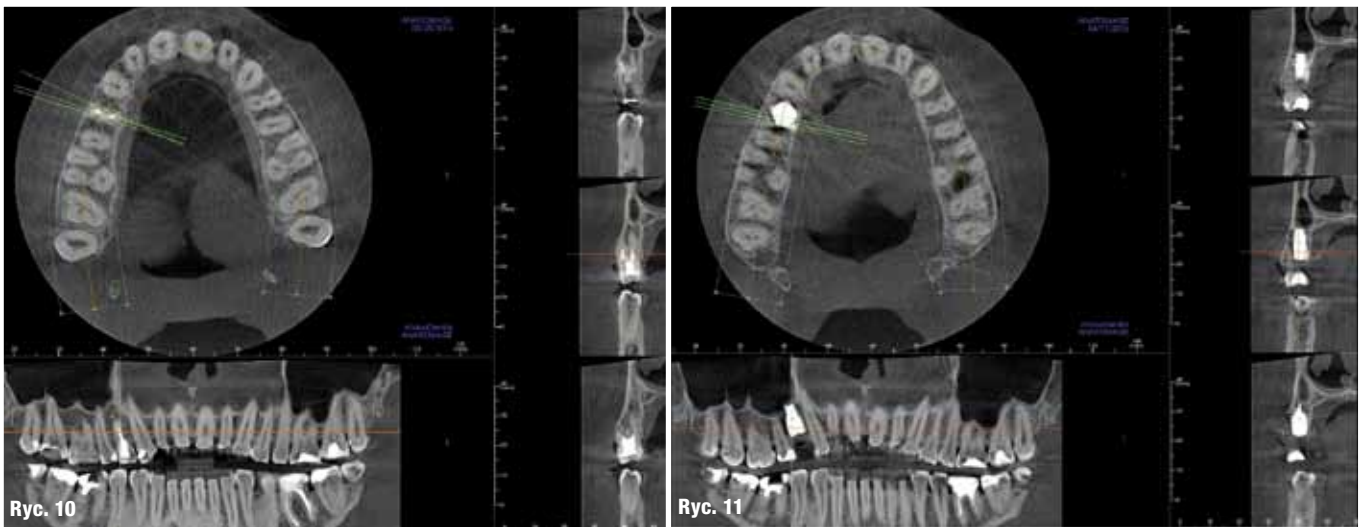
Bazując jedynie na pozyskanym obrazie radiologicznym, decyzja o ponownym leczeniu endodontycznym tych zębów wydaje się prawidłowa. Niestety, odmiennie przedstawia się analiza obrazów CBCT. W przypadku zęba 36 widoczna jest zmiana zapalna zlokalizowana w bifurkacji korzeni, o wielkości 6 x 7 mm (Ryc. 2 i 3). Zarówno lokalizacja zmiany, jak i jej rozmiar nie roszą pozytywnie przy podjęciu decyzji o leczeniu zachowawczym. Ząb 46 na zdjęciach CBCT wykazał zmianę zapalną nie tylko przy korzeniu dystalnym – jak wskazywało na to zdjęcie OPG – lecz również przy korzeniu mezialnym (Ryc. 4 i 5). W tym przypadku zmiany okazały się mieć mniejsze

W opisywanym przypadku decyzje podjęte jedynie na podstawie zdjęć dwuwymiarowych najpewniej doprowadziłyby do powikłań w postaci niepowodzenia leczenia w okolicy 36 i długotrwałego leczenia (lub braku efektu leczenia) w okolicy 46. W połączeniu z oczekiwaniami pacjenta wskazującymi na leczenie szybkie, pewne, z minimalną liczbą zabiegów mogłoby doprowadzić do przykrych sytuacji spornych. Wykonanie



Ryc. 8

Ryc. 9



badań 3D nie tylko pozwoliło na postawienie prawidłowej diagnozy, lecz także na obrazowe przedstawienie pacjentowi sytuacji w jego jamie ustnej – pacjent zgłosił się jedynie celem badania stomatologicznego bez żadnych dolegliwości, a otrzymał plan leczenia zawierający usunięcie 2 zębów i zastąpienie ich implantami.

Przypadek 2: dolegliwości bólowe w zakresie leczonego endodontycznie zęba 14

Pacjentka zgłosiła się z powodu długotrwałe utrzymujących się dolegliwości bólowych zęba 14. W przeszłości ząb był już kilkakrotnie leczony z powodu podobnych objawów. Standardowe zdjęcia 2D: pantomograficzne oraz przylegające wykazały niedopełnienie kanałów korzeniowych zęba 14 (Ryc. 8 i 9). Diagnoza, a co za tym idzie plan leczenia wydawał się prosty: ponowne le-

czenie kanałowe (prawdopodobnie pod mikroskopem) zęba 14, następnie wykonanie wkładów korono-korzeniowych i korony celem rekonstrukcji zęba. Tego typu leczenie próbowano już jednak wykonać u pacjentki kilkakrotnie – bez powodzenia. Zlecono badanie CBCT. Wynik diametralnie zmienił diagnozę i plan leczenia. Na przekrojach 3D uwidoczniło zarówno to, co było widoczne w badaniach 2D – niedopełnienie kanałów korzeniowych, jak również pojawiły się nowe fakty: znaczne poszerzenie kanałów korzeniowych zęba oraz perforacja dna komory (Ryc. 10). W obliczu takiej diagnozy zdecydowano o ekstrakcji zęba i natychmiastowej implantacji wraz ze sterowaną rekonstrukcją kości (Ryc. 11).

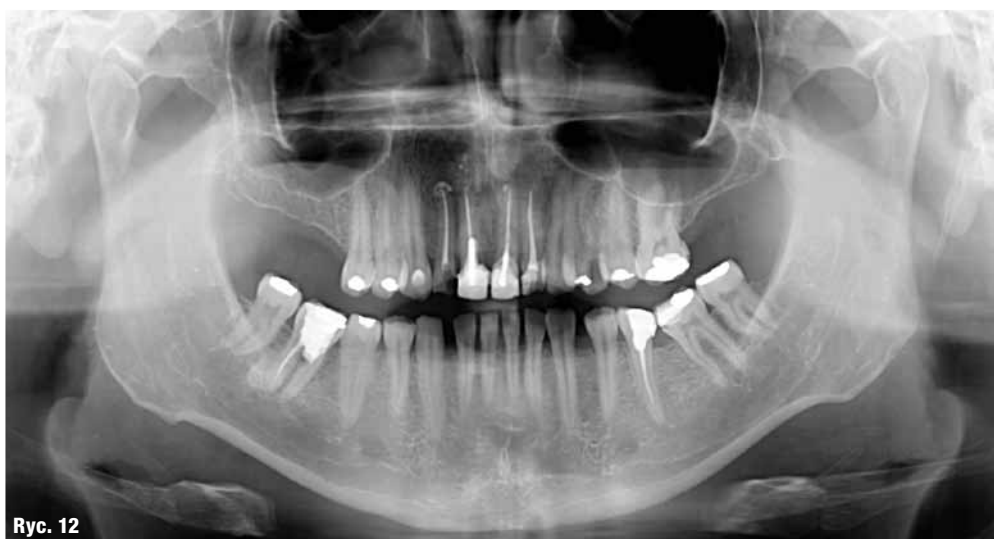W tym przypadku pacjentka była już zmęczona wielokrotnymi niepowodzeniami związanymi z leczeniem zęba. Oczekiwała leczenia, które uwolni ją od długotrwałego bólu i zakończy wie-

Ryc. 10 Zdjęcie 3D z aparatu CBCT. Widoczne zmiany zapalne oraz perforacja dna komory w zębie 14.

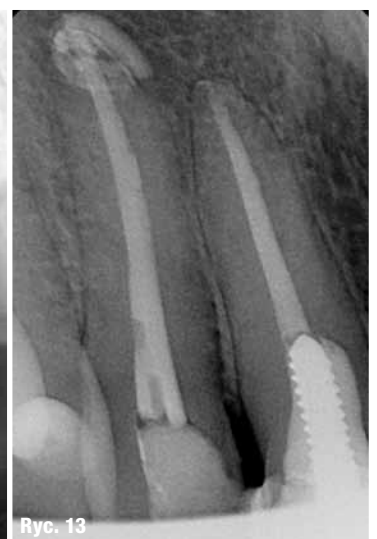
Ryc. 11 Zdjęcie 3D z aparatu CBCT. Stan po zabiegu.

Ryc. 12 Zdjęcie pantomograficzne. Widoczny przepchnięty materiał endodontyczny w okolicy wierzchołka korzenia zęba 12.

Ryc. 13 Zdjęcie przylegające. Widoczny przepchnięty materiał endodontyczny w okolicy wierzchołka korzenia zęba 12.



Ryc. 12



Ryc. 13