

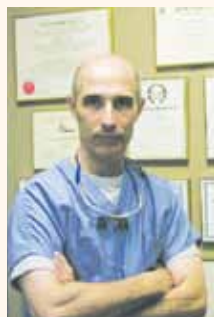
**EDITOR IN CHIEF**

Simple words from Dr. Sebastian Saba.

**RÉDACTEUR EN CHEF**

Quelques mots du Dr Sébastien Saba.

► Page A3



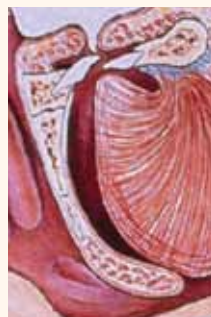**SNORING, SLEEP APNEA**

Part 2: Dentistry's emerging role.

**RONFLEMENT, APNÉE DU SOMMEIL**

Partie 2 : Rôle émergent des dentistes.

► Page A6



**IMPLANT TRIBUNE**

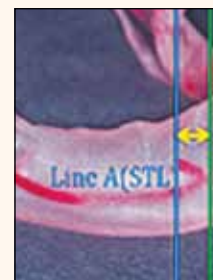
**COMPARING SCANNERS**

Recent research reveals winner.

**COMPARER LES SCANNEURS**

Une recherche récente révèle le gagnant.

► Page B1



## Possible stone-age filling identified *Obturation qui date de l'âge de pierre*

6,500-year-old mandible shows evidence of beeswax seal on upper canine

By Robert Selleck, Managing Editor

A team of Italian and Australian researchers appears to have found physical proof that restorative dentistry dates to the Stone Age. The researchers identified traces of a dental filling made of beeswax in a Neolithic human tooth discovered in Slovenia — and they are saying it may be the “earliest known direct evidence of [a] therapeutic-palliative dental filling.” The research findings were published in PLoS ONE, the peer-reviewed, open-access journal, accessible at [www.plosone.org](http://www.plosone.org).

The team acknowledges in its paper that it cannot be absolutely certain that the beeswax filling was placed in the tooth in an effort to address a dental problem the individual was experiencing while alive. But the paper identifies that as being the most likely of the possible scenarios that would explain the presence of the substance on a worn-down tooth that otherwise would have had exposed dentin.

“The tooth probably became very sensitive, lim-

► See FILLING, page A4

### *Obturation à la cire d'abeille pour canine supérieure sur une mandibule vieille de 6 500 ans*

Par Robert Selleck, Directeur de Rédaction

Une équipe de chercheurs italiens et australiens semble avoir trouvé des preuves que la dentisterie restauratrice existait à l'âge de pierre.

Les chercheurs ont identifié des traces de cire d'abeille dans une dent humaine découverte en Slovénie et datant du Néolithique.

Les résultats de recherche ont été publiés le 19 septembre dans PLoS ONE, un journal d'accès libre contrôlé par les pairs et accessible au [www.plosone.org](http://www.plosone.org).

► Voir OBTURATION, page A4



• Dining on Commune Street in Old Montréal is one of endless nearby options awaiting attendees of the 2013 Journées dentaires internationales du Québec, May 24 to 28. Photo/[www.old.montreal.qc.ca](http://www.old.montreal.qc.ca), le photographe masqué, Tourism Montréal  
 • Une expérience gastronomique sur la rue de la Commune dans le Vieux Montréal est seulement une des innombrables possibilités qui s'offrent aux congressistes des Journées Dentaires Internationales du Québec 2013, du 24 au 28 mai. Photo/[www.old.montreal.qc.ca](http://www.old.montreal.qc.ca), le photographe masqué, Tourism Montréal

► See page A9/Voir page A9

**CLINICAL CLINIQUE A6-8**

- Snoring and sleep apnea

**MEETINGS CONGRÈS A9-10**

- Many JDIQ education sessions already filled up
- Toronto Academy of Dentistry
- Greater New York Dental Meeting

**INDUSTRY L'INDUSTRIE A11-25**

- Prodont-Holliger: More than 60 years of global experience
- Barrier protection critical in gloves
- Handpiece maker sets its sights on global leadership
- BEAUTIFIL Flow Plus now available in B1, B2 and C2
- Online dental convention and C.E. forum, never closes
- Microscopic dentistry with the Zeiss OPMI pico
- CBCT system helps practice get more information more quickly
- Posiflex Elbow Supports converting more dental professionals
- Laser dentistry: solution for faster treatments and better outcomes
- Digital information signage in dental offices is growing trend

Publications Mail Agreement No. 42225022

AD

**FREE YOURSELF ...**

89% fillers by weight:  
 • Outstanding wear resistance  
 • Enhanced color stability  
 30-50% less resin compared to classic hybrid and pseudo nano composites:  
 • Low shrinkage of only 1.6 vol. %  
 • Non-sticky  
 • Prolonged working time under ambient light

**Designer Nano particles:**  
 • Excellent polishability and polish retention  
 • Tooth-like modulus of elasticity  
 • Tooth-like thermal expansion and flexural strength

... WITH OUR MOST TOOTH-LIKE COMPOSITE EVER!

REF 2646 Trial Kit 8 X 0.25 Caps (2 X A1, 2 X A2, 2 X A3, 2 X A3.25) 1 X 1g GrandiSO Heavy Flow syringe AZ, 1 X Densito Polisher

TRY GRANDISO NOW FOR JUST \$75

GrandiSO 89% filled universal Nano Hybrid Composite The Combination of handling, esthetics and performance.

VOCO THE DENTALISTS

Call 1-888-658-2584 · [www.voco.com](http://www.voco.com)

# EvoIve.

## GIOMER TECHNOLOGY

taking dentistry to the next level


Visit us  
**JDIQ**  
**Booth #1025**

**NEW SHADES!**

**COMING SOON!**


### Beautiful Flow Plus®

Finally, an Injectable Hybrid Restorative for All Indications




**F00**  
Zero Flow

Stackable



**F03**  
Low Flow

Self-leveling



### BeautiSealant

Fluoride Releasing Pit & Fissure Sealant System



### Beautiful® II

A Nano-Hybrid Composite with Fluoride Release & Recharge



### BeautiBond®

One Adhesive: Two Powerful Monomers




Visit [www.shofu.com](http://www.shofu.com) or call 800.827.4638

#### Key Features of Giomer Materials

S-PRG filler material clinically:

- Recharges fluoride when treated with fluoridated products
- Decreases acid production of cariogenic bacteria
- Neutralizes acid on contact
- Slows demineralization, while promoting remineralization of enamel
- Demonstrates an anti-plaque effect



Scan here for more information on Giomer Technology & watch the Acid Neutralization video.

# A leader characterized by simple words

## *Un leader caractérisé par de simples mots*

• What makes a good leader? The answer to the question is as individual as the person himself or herself. Individuals can find within themselves greatness — based on qualities that can't be duplicated. Leaders must have vision. They must be adept at looking forward and anticipating what might be. Leaders must listen. By listening they bring out the best in others and gain a wide perspective on the issues. Leaders must communicate. They must know how to deliver directives, guidance and instructions to others. Leaders must be able to take risks. Risk inspires change, which can inspire confidence. Confidence among followers is the basis of courage — courage to motivate and inspire people to greatness beyond what they otherwise would feel is possible. Leaders are catalysts for innovation,

and they dare to push the limits by finding unconventional solutions to traditional challenges.

### My role as editor in chief

It's with these thoughts in mind that I want to define my role as editor in chief with Dental Tribune Canada. I believe education and communication is the key to change and improvement in dentistry. The written word is its road map. I will help guide Dental Tribune Canada to function as a leader in communication of those changes and improvements in industry and clinical dentistry and act as a catalyst to encourage the leaders of tomorrow to find the solutions needed today.

• *Qu'est-ce qui fait un bon leader? La réponse à cette question est aussi individuelle que la personne elle-même. Les individus peuvent trouver en eux la grandeur, basée sur des qualités qui ne peuvent être copiées. Les leaders doivent avoir une vision. Ils doivent être doués à se projeter et anticiper ce qui est probable. Les leaders doivent écouter. Par leur écoute, ils font ressortir le meilleur chez les autres et obtiennent une large perspective des situations. Les leaders doivent communiquer. Ils doivent savoir comment donner des directives, des conseils, et des instructions aux autres. Les leaders doivent être capables de prendre des risques. Le risque inspire le changement, ce qui peut inspirer la confiance. La confiance parmi les adeptes est la base du courage, le courage de motiver et d'inspirer les gens à la grandeur au-delà de ce qu'ils croyaient possible. Les leaders sont des instigateurs*

*de l'innovation, et ils osent pousser les limites en trouvant des solutions non conformistes à des défis plus traditionnels.*

### Mon rôle comme Rédacteur en chef

*C'est avec ces idées à l'esprit que je veux définir mon rôle de rédacteur en chef du Dental Tribune Canada. Je crois que l'éducation et la communication sont la clé pour changer et améliorer la dentisterie. La parole écrite est comme une carte routière. En plus d'être l'instigateur qui encourage les leaders de demain à trouver des solutions nécessaires aujourd'hui, je vais aider le Dental Tribune Canada à fonctionner comme un leader dans la communication de ces changements et l'amélioration dans l'industrie ainsi que la dentisterie clinique.*

– Sebastian Saba, DDS, Pros. Cert., FADI, FICD, Editor in Chief/Rédacteur en chef

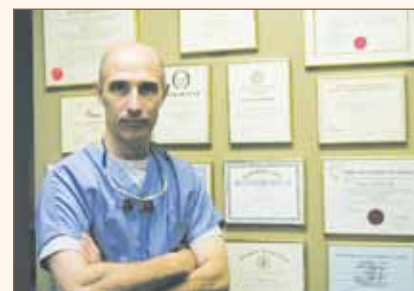## About the editor in chief

As editor in chief of Dental Tribune Canada, Sebastian Saba, DDS, Cert. Pros., FADI, FICD, will help guide the publication's editorial mission and promote engagement with readers throughout the dental community. Dr. Saba is a certified specialist in prosthetic dentistry. He is a graduate of McGill University, Montreal, and the Goldman School of Dental Medicine, Boston University. He has published extensively on the topics of prosthetic and implant dentistry and has a private practice in Montreal limited to prosthetic and implant dentistry.

He was instrumental in setting up a nationwide lobby of the federal government to raise funding for The Social Sciences and Humanities Research Council working directly with Prime Minister Brian Mulroney and Secretary of State Benoit Bouchard. In recognition of his leadership role, he received The Procter and Gamble, McGill Award of Excellence, which recognizes outstanding achievement in both academics and extracurricular activities.

Following graduation as a "university scholar" from the Faculty of Dentistry of McGill University in 1990, he continued studies at Boston University, specializing in prosthodontics and implant dentistry.

His performance at Boston University was recognized with the David J. Baraban University Award, which is presented annually to one outstanding graduate student who exemplifies excellence and clinical proficiency. During the past 20 years he has contributed as a clinical professor at McGill University, volunteered as editor/associate editor for several dental magazines, including The Journal of the Canadian Dental Association, Spectrum Dialogue, The Canadian Journal of Dental Technology and Teamwork. He also was a regular contributor to the Montreal Gazette medical column and was instrumental in starting a local bilingual dental magazine, Spectrum Quebec. During this time he published more than 50 manuscripts and editorials and received two fellowships: Fellow of the Academy of Dentistry International (recognition for outstanding contributions to the advancement of dentistry) and Fellow International College of Dentists (recognition for achievements in Dentistry, contributions to the art and science of dentistry and the community at large).



• Dental Tribune Canada Editor in Chief Dr. Sebastian Saba. • Dental Tribune Canada Rédacteur en chef Dr Sebastian Saba.

## *Au sujet du rédacteur en chef*

*En tant que rédacteur en chef du Dental Tribune Canada, Sebastian Saba, DDS, Cert. Pros., FADI, FICD, aidera à guider notre mission éditoriale en plus de promouvoir notre engagement avec le lectorat dans la communauté dentaire. Dr Saba est un spécialiste certifié en dentisterie prothétique. Il est gradué de l'Université McGill de Montréal et du Goldman School of Dental Medicine de l'université de Boston. Il a publié considérablement sur des sujets de prothétique et d'implantologie dentaire et possède une pratique privée à Montréal qui se limite à la prothétique et l'implantologie dentaire.*

*Il a joué un rôle important à l'élaboration d'un lobby national du Gouvernement fédéral pour amasser des fonds pour Le Conseil de recherches en sciences humaines, travaillant directement avec le premier ministre Brian Mulroney et le secrétaire d'État Benoit Bouchard. En reconnaissance de son leadership, il a reçu la distinction d'excellence The Procter and Gamble, McGill Award of Excellence, qui reconnaît l'accomplissement exceptionnel autant dans la sphère académique que les activités parascolaires.*

*Suite à sa graduation de la Faculté de Médecine Dentaire de l'Université McGill en 1990, il a complété sa spécialisation comme prosthodontiste et en implantologie den-*

*taire à l'Université de Boston. Sa performance à l'université de Boston a été reconnue avec la distinction David J. Baraban University Award, remise annuellement à un diplômé exceptionnel qui démontre l'excellence ainsi que ses compétences professionnelles. Durant les 20 dernières années, il a contribué en tant qu'enseignant clinique à l'université McGill, rédacteur et rédacteur associé bénévole pour plusieurs publications dentaires incluant Le Journal de l'Association Dentaire Canadienne, Spectrum Dialogue, le Canadian Journal of Dental Technology and Teamwork. De façon régulière, il a contribué à la rubrique médicale du Montreal Gazette et participa activement à la naissance d'un magazine dentaire local bilingue, Spectrum Québec. Durant cette période, il a publié plus de 50 documents manuscrits et éditoriaux en plus de recevoir deux postdoctorats : Fellow of the Academy of Dentistry International (reconnaissance pour une contribution exceptionnelle pour l'avancement de la dentisterie) et Fellow International College of Dentists (reconnaissance pour des accomplissements en dentisterie, contribution à la science, à l'art dentaire et la communauté en général).*

#### ◀ FILLING, page A1

iting the functionality of the jaw during occlusion. The occlusal surface could have been filled with beeswax in an attempt to reduce the pain [by] sealing exposed dentin tubules and the fracture from changes in osmotic pressure (as occurs on contact with sugar) and temperature (hot or cold relative to the oral cavity),” the team wrote.

The piece of jawbone with five teeth still attached was discovered long before the team’s research was conducted. It was excavated from a cave wall near the village of Loche, Istria, in Slovenia and was initially dated based on associated fauna remains, which traced to the Upper Pleistocene era.

The team reported that the specimen was considered to be “one of the most ancient anthropological remains from the northern-Adriatic area.” But the find had never been subjected to detailed analysis until the researchers secured permission to study the mandible using state-of-the-art scanning technology and radiocarbon dating techniques.

Permission was granted by Italy’s Natural History Museum of Trieste, to whom the original finders had donated the specimen. The mandible, determined to be from a male who died in his 20s, was described by the team as, “the left portion of an isolated adult mandible bear-

#### ◀ OBTURATION, page A1

Dans la publication, le groupe admet ne pouvoir être absolument certain que l’obturation en cire d’abeille a été placée dans la dent pour remédier à un problème dentaire que cet individu avait lorsqu’il était vivant. Cependant, il est présumé que cette hypothèse est la plus plausible pour expliquer la présence de cette substance sur une dent usée qui autrement aurait eu une dentine exposée.

De plus, la dent était probablement très sensible, limitant la fonctionnalité de la mâchoire pendant l’occlusion. La surface occlusale fût probablement remplie de cire d’abeille dans une tentative de réduire la douleur en scellant les tubules dentinaires exposés ainsi que d’enrayer la rupture du changement de la pression osmotique (comme il arrive au contact du sucre) et de la température (chaud et froid dans la cavité buccale).

Provenant d’une fouille effectuée dans les murs d’une caverne près du village de Loche, à Istrie en Slovénie, le morceau de mâchoire avec cinq dents bien attachées a été découvert bien avant que l’équipe ne mène sa recherche. Cet artefact a été initialement daté grâce à des résidus de la faune environnante datant de l’époque pléistocène supérieure.

Les chercheurs rapportent que ce spécimen est considéré comme un des plus anciens vestiges anthropologiques de la région du nord de l’Adriatique. Cependant, cet artefact n’avait jamais été l’objet d’analyses détaillées avant que l’équipe ne reçoive la permission d’étudier la mandibule en utilisant les techniques de pointe du balayage électronique ainsi que les techniques de datation par le radiocarbone. La permission est venue du musée d’histoire naturelle de Trieste en Italie qui avait reçu la mandibule des chercheurs de la fouille initiale. Les chercheurs ont défini le spécimen comme étant la partie gauche d’une mandibule d’un

ing a canine, two premolars, and the first two molars.” The 12-person team of researchers from university and governmental facilities in Italy and Australia used synchrotron radiation computed microtomography, accelerator mass spectrometry radiocarbon dating, infrared spectroscopy and scanning electron microscopy to separately analyze the tooth, bone and filling material.

Based on the radiocarbon analysis, the mandible was dated to an age range of 6,655–6,400 years Before Present and the filling 6,645–6,440 years BP.

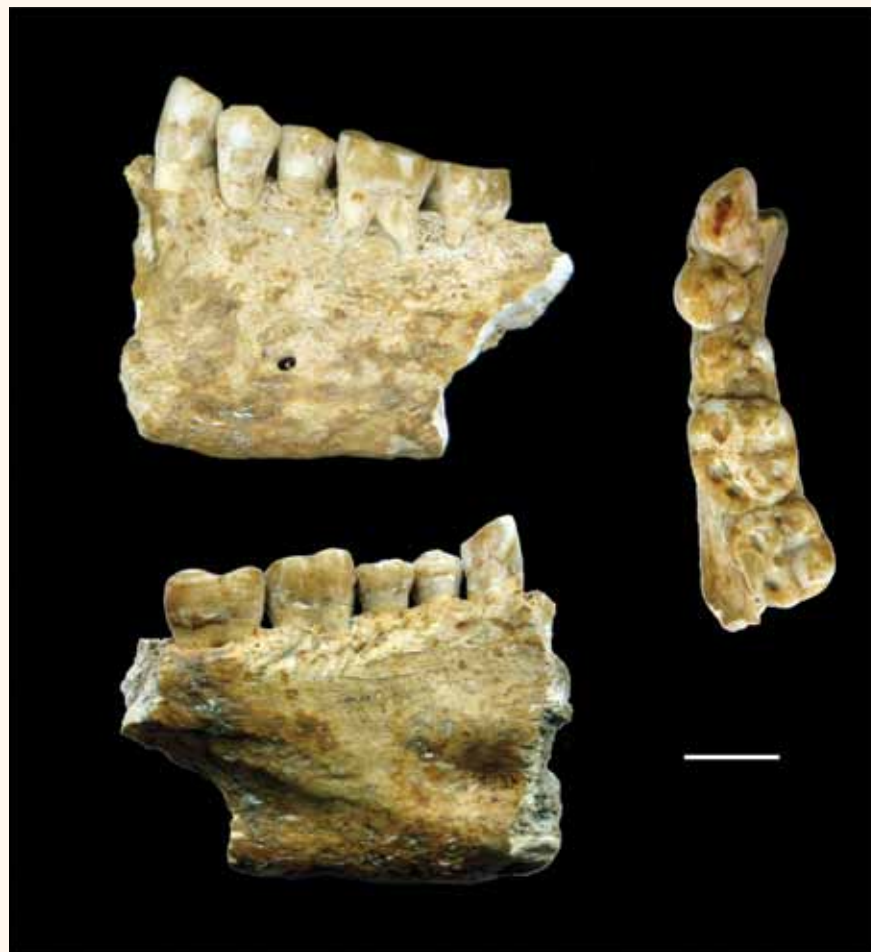The researchers listed several previously known examples of ancient dentistry but said there was no known published documentation of the use of “therapeutic palliative substance in prehistoric dentistry.”

The research team also referenced documentation on the use of beeswax as a binding agent in antiquity — and ex-

plained the substance’s ability to remain preserved for long periods of time because of its “extreme chemical stability.”

The team’s conclusion: “In this emerging framework of ancient dental therapeutic practices, the finding of a human partial mandible associated with contemporary beeswax, covering the occlusal surface of a canine, could represent a possible case of therapeutic use of beeswax during the Neolithic.”

In a note regarding the funding of the research project, the team wrote, “This work is part of the ICTP/Elettra EXACT Project (Elemental X-ray Analysis and Computed Tomography) funded by Friuli Venezia Giulia (Italy). The funders had no role in study design, data collection and analysis, decision to publish, or preparation of the manuscript.” The team’s paper is titled “Beeswax as Dental Filling on a Neolithic Human Tooth.”



• Various views of the mandible discovered in a cave in southern Slovenia. Scale bar, 10 mm. Photo/ Provided by Plos One, www.plosone.org, Sept. 19, 2012, Vol. 7, Issue 9 e44904. • Vues multiples de la mandibule découverte dans une caverne dans le sud de la Slovénie. Échelle 10 mm. Photo/ Gracieuseté de Plos One, www.plosone.org, 19 sept. 2012, Vol. 7, numéro 9 e44904

mâle adulte décédé dans la vingtaine avec une canine, deux prémolaires et les deux premières molaires.

L’équipe de 12 chercheurs issue des institutions gouvernementales et universitaires en Italie et en Australie, ont utilisé la microtomographie numérique par rayonnement synchrotron, la spectrométrie de masse par accélérateur pour la datation par le radiocarbone, la spectroscopie infrarouge ainsi que la microscopie électronique à balayage pour analyser séparément la dent, l’os et le matériel d’obturation.

D’après les résultats de l’analyse par le radiocarbone, l’âge de la mandibule se situe entre 6 655–6 400 ans avant notre ère et l’obturation entre 6 645–6 440 avant notre ère.

Les chercheurs ont répertorié plusieurs exemples déjà connus de la dentisterie ancienne, mais a dit qu’il n’y avait pas de documentation connue publiée de l’utilisation de l’équipe de recherche a également men-

tionné la documentation sur l’utilisation de la cire d’abeille comme liant dans l’antiquité « substance thérapeutique palliative en dentisterie préhistorique. » - Et a expliqué la capacité de la substance à rester préservée pendant de longues périodes de temps en raison de sa « stabilité chimique extrême. » La conclusion de l’équipe: « Dans ce nouveau cadre des anciennes dentaires pratiques thérapeutiques, le constat d’une mandibule humaine partielle associée à la cire d’abeille contemporaine, recouvrant la surface occlusale d’une canine, pourrait représenter un cas possible de l’usage thérapeutique de la cire d’abeille durant le Néolithique. »

Dans une note se rapportant au financement du projet de recherche, il est noté : Ce travail fait partie du ICTP/Elettra EXACT Project (Elemental X-ray Analysis and Computed Tomography) subventionné par Friuli Venezia Giulia (Italy).

Le document s’intitule: « Beeswax as Dental Filling on a Neolithic Human Tooth. »

## DENTAL TRIBUNE

The World's Dental Newspaper - Canada Edition

**PUBLISHER & CHAIRMAN**  
Torsten Oemus [t.oemus@dental-tribune.com](mailto:t.oemus@dental-tribune.com)

**CHIEF OPERATING OFFICER**  
Eric Seid [e.seid@dental-tribune.com](mailto:e.seid@dental-tribune.com)

**GROUP EDITOR**  
Robin Goodman [r.goodman@dental-tribune.com](mailto:r.goodman@dental-tribune.com)

**EDITOR IN CHIEF**  
Dr. Sebastian Saba [feedback@dental-tribune.com](mailto:feedback@dental-tribune.com)

**MANAGING EDITOR**  
Robert Selleck [r.selleck@dental-tribune.com](mailto:r.selleck@dental-tribune.com)

**MANAGING EDITOR SHOW DAILIES**  
Kristine Colker [k.colker@dental-tribune.com](mailto:k.colker@dental-tribune.com)

**MANAGING EDITOR**  
Fred Michmershuizen  
[fmichmershuizen@dental-tribune.com](mailto:fmichmershuizen@dental-tribune.com)

**MANAGING EDITOR**  
Sierra Rendon [s.rendon@dental-tribune.com](mailto:s.rendon@dental-tribune.com)

**PRODUCT/ACCOUNT MANAGER**  
Will Kenyon [w.kenyon@dental-tribune.com](mailto:w.kenyon@dental-tribune.com)

**MARKETING DIRECTOR**  
Anna Wlodarczyk  
[a.wlodarczyk@dental-tribune.com](mailto:a.wlodarczyk@dental-tribune.com)

**ACCOUNTING ASSISTANT**  
Nirmala Singh [n.singh@dental-tribune.com](mailto:n.singh@dental-tribune.com)

**EDUCATION DIRECTOR**  
Christiane Ferret [c.ferret@dtstudyclub.com](mailto:c.ferret@dtstudyclub.com)

Tribune America, LLC  
Phone (212) 244-7181  
Fax (212) 244-7185

Published by Tribune America  
© 2013 Tribune America, LLC  
All rights reserved.

Tribune strives to maintain the utmost accuracy in its news and clinical reports. If you find a factual error or content that requires clarification, please contact Managing Editor Robert Selleck at [r.selleck@dental-tribune.com](mailto:r.selleck@dental-tribune.com).

Tribune cannot assume responsibility for the validity of product claims or for typographical errors. The publisher also does not assume responsibility for product names or statements made by advertisers. Opinions expressed by authors are their own and may not reflect those of Tribune America.

#### EDITORIAL BOARD

Dr. Joel Berg  
Dr. L. Stephen Buchanan  
Dr. Arnaldo Castellucci  
Dr. Gorden Christensen  
Dr. Rella Christensen  
Dr. William Dickerson  
Hugh Doherty  
Dr. James Doundoulakis  
Dr. David Garber  
Dr. Fay Goldstep  
Dr. Howard Glazer  
Dr. Harold Heymann  
Dr. Karl Leinfelder  
Dr. Roger Levin  
Dr. Carl E. Misch  
Dr. Dan Nathanson  
Dr. Chester Redhead  
Dr. Irwin Smigel  
Dr. Jon Suzuki  
Dr. Dennis Tartakow  
Dr. Dan Ward

#### Tell us what you think!

Do you have general comments, criticism or a story idea you would like to share? Let us know by e-mailing [feedback@dental-tribune.com](mailto:feedback@dental-tribune.com).

#### Dites-nous ce que vous en pensez!

Avez-vous une opinion ou une critique que vous aimeriez partager? Vous aimeriez voir plus d’articles sur un sujet en particulier? Laissez-nous le savoir par courriel au [feedback@dental-tribune.com](mailto:feedback@dental-tribune.com).

# Le Nouveau Philips Sonicare FlexCare Platinum

Plus d'innovation, moins de plaque entre les dents



## NOUVELLE TECHNOLOGIE DE TÊTE DE BROSSE INTERCARE

- Nettoyage interdentaire profond
- Enlève jusqu'à 6 fois plus de plaque entre les dents\*
- Une meilleure santé des gencives en seulement deux semaines



## NOUVEAU CAPTEUR DE PRESSION

- Vibre quand trop de pression est appliquée
- Conseils interactifs pour une bonne technique de brossage



## MODES AJUSTABLES ET RÉGLAGES D'INTENSITÉ

Une expérience de brossage personnalisée

- Propre : Léger, moyen et élevé
- Blanc : Léger, moyen et élevé
- Soins des gencives : Léger, moyen et élevé

Les caractéristiques et la performance du nouveau Sonicare FlexCare Platinum pour elles-mêmes. Il est prouvé que cette brosse enlève 6 fois plus de plaque entre les dents\*, notre nouvelle tête de brosse InterCare aux soies uniques pour une élimination avancée de la plaque interproximale et des soins supérieurs pour les gencives. Un capteur de pression intuitif et neuf expériences de brossage offrent des soins personnalisés et des conseils interactifs pour aider votre patient à brosser correctement.

**PHILIPS**  
**sonicare**

Veuillez contacter votre représentant Sonicare pour organiser une démonstration ou acheter une unité d'essai à prix spécial.  
[philipsoralhealthcare.com](http://philipsoralhealthcare.com) (800) 278-8282

\* Ou'un brossage manuel

Visitez notre stand à JDA – Stand #1520-1522

# Snoring and sleep apnea *Le ronflement et l'apnée du sommeil*

## Part 2: Many sufferers turning to oral appliances as alternative to masks

By Brock Rondeau, DDS, IBO, DABCP

### Nasal obstruction

After diagnosis of obstructive sleep apnea (OSA) by a sleep specialist or other appropriate medical professional, the

next step before treatment by clinicians is to determine whether or not there are any nasal obstructions that would interfere with the patient's ability to breathe through his/her nose. If the patient is a chronic mouth breather, the patient

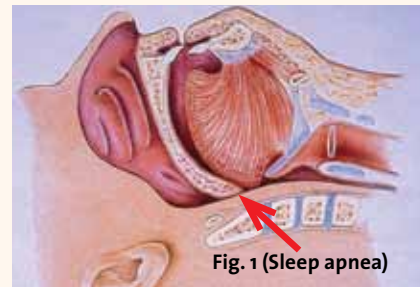


Fig. 1 (Sleep apnea)

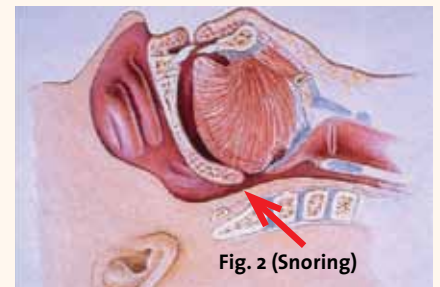


Fig. 2 (Snoring)

• Figs. 1, 2: With sleep apnea, the tongue completely blocks the airway; with snoring, the tongue partially blocks the airway and causes the palatal tissues to vibrate. Photos/Provided by Dr. Brock Rondeau • Figs. 1, 2 : Voici ce qui arrive à ceux qui souffrent d'apnée du sommeil : la langue bloque complètement les voies respiratoires. C'est ce qui arrive à ceux qui ronflent : la langue bloque partiellement les voies respiratoires et cause la vibration des tissus palatins. Photos/Gracieuseté de Dr Brock Rondeau

should be referred to an otolaryngologist to check for a deviated septum, enlarged turbinates, polyps or other nasal obstructions.

A determination must be made whether

► See APNEA, page A8

## *Partie 2: Plusieurs personnes affligées se tournent vers les dispositifs buccaux comme alternative aux masques*

Par Brock Rondeau, DDS, IBO, DABCP

### Obstruction nasale

Après un diagnostic de l'apnée obstructive du sommeil (SAOS) par un spécialiste du sommeil ou un autre professionnel médical qualifié, la prochaine étape pour le clinicien avant un traitement est de déterminer s'il y a ou non des obstructions nasales qui pourraient interférer avec la capacité des patients (tes) de respirer par le nez. Si le patient respire seulement par la bouche de façon chronique, ce patient devrait être référé à un ORL pour vérifier pour une déviation de la cloison nasale, un prolongement des cornets nasaux, des polypes ou autres obstructions du nez.

Une décision doit être prise pour déterminer si la muqueuse nasale est plus épaisse à cause des allergies qui pourraient causer une obstruction nasale.<sup>4</sup>

Dans notre clinique, nous avons un dispositif diagnostique connu comme un rhinomanomètre<sup>5</sup> que nous utilisons en tant qu'instrument initial de dépistage pour déterminer s'il y a obstruction nasale dans chacune des narines. Le rhinomanomètre est un dispositif précis et non invasif qui évalue le potentiel d'obstruction en envoyant un signal sonore dans le nez alors que toute obstruction sera enregistrée par un ordinateur.<sup>6</sup>

### Obstructions de l'hypopharynx

Notre clinique utilise un pharyngomètre pour diagnostiquer la dimension des voies respiratoires durant la journée et la nuit.<sup>7</sup> Il est utilisé lors de la première visite du patient pour vérifier la dimension des voies respiratoires normales (le jour) et les voies respiratoires effondrées (la nuit). Pour évaluer la dimension des voies respiratoires effondrées durant la nuit, le patient est avisé de faire sortir tout l'air de ses poumons et une mesure est alors prise.

La dimension normale des voies respiratoires effondrées est de 2 cm. Cette dimension diminue encore plus chez les patients souffrant de SAOS. L'enregistrement de l'occlusion est pris dans plusieurs positions pour évaluer la possibilité d'augmenter la dimension des voies respiratoires.

En bougeant la mandibule vers l'avant dans différentes positions sur la verticale,

► Voir L'APNÉE, page A8

AD

## What Entrance Is Best For You?

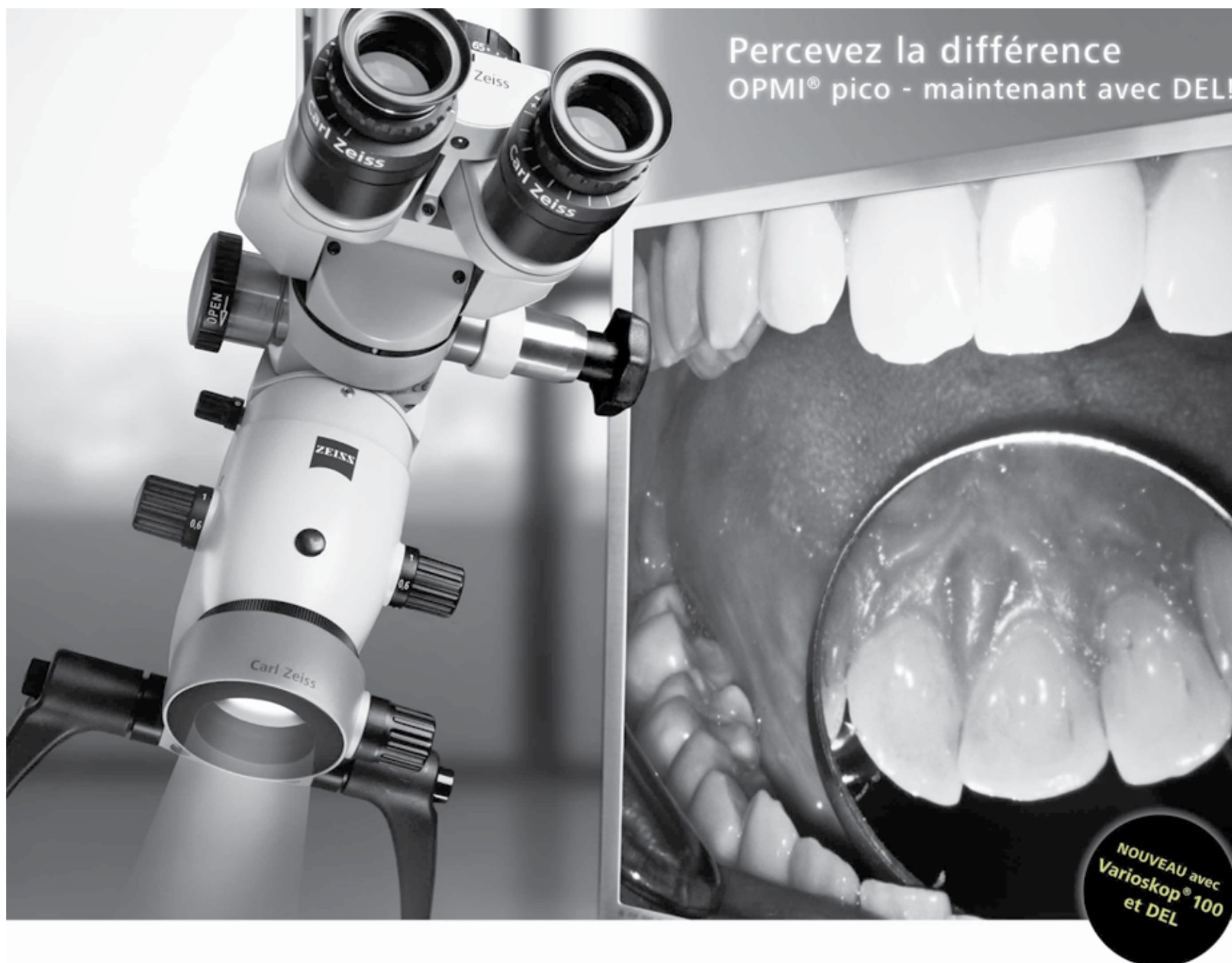
*At LVI there are many options available to become part of the enthusiastic alumni!*

*Which entrance is best for you?*

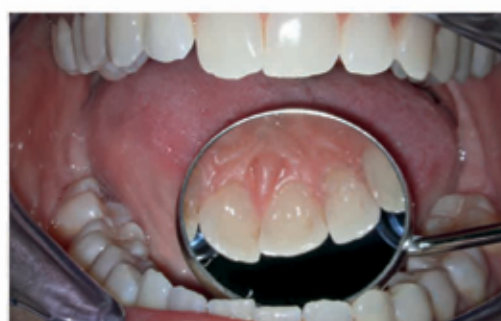 <p><b>Core I: Physiologic Based Dentistry</b> The most popular entrance into LVI's curriculum. The heart and soul of LVI's physiologic approach to restorative dentistry.</p>	 <p><b>Advanced Anterior Aesthetics</b> The premier anterior aesthetic program in the world. This is a live patient treatment course that will make you an expert at anterior aesthetics.</p>	 <p><b>Mastering Adhesive Dentistry</b> Become a master of adhesive dentistry with Dr. Ron Jackson's live patient aesthetic posterior restoration course.</p>
 <p><b>Profitable, Predictable Dentures</b> Simple, fun, and profitable, this provides the tools to immediately become a resource for one of the fastest growing patient populations!</p>	 <p><b>Physiologic Dental Sleep Medicine</b> There is a better way to treat OSA than you've ever been taught before. Learn why this type of treatment should be in every practice. OSA isn't "dental" but no dentist should practice without this knowledge!</p>	 <p><b>Implants Made Easy</b> Courses designed to quickly give you the confidence to place and restore implants in your practice. Improve your implant practice success both functionally and aesthetically, while dramatically enhancing practice profitability.</p>



For More Information contact [concierge@lviglobal.com](mailto:concierge@lviglobal.com) or call 888.584.3237  
[www.lviglobal.com](http://www.lviglobal.com)



**Voyez mieux. Traitez davantage. Pratiquez plus longtemps.**



Les qualités d'un instrument comme OPMI® pico de Carl Zeiss sont évidentes.

Vous pouvez maintenant explorer plus de fonctions:

- Grâce à Varioskop® 100 l'utilisateur peut ajuster la focale sur une grande distance pour focaliser sur la cavité buccale et percevoir d'infimes détails sur l'axe vertical sans quitter sa position de travail de prédilection. Ce système de mise au point offre une image complète et une profondeur accrue.
- L'éclairage à DEL fournit un rendu fidèle des couleurs et permet une économie d'énergie.

[www.meditec.zeiss.com/OPMI-pico](http://www.meditec.zeiss.com/OPMI-pico)

**Venez nous rendre visite lors des Journées Dentaires Internationales du Québec, au kiosque 2121. Rabais exclusif aux JDIQ: OPMI® PROergo® à éclairage au xénon et système de suspension-10,000\$! Prix de lancement: rabais de 50% sur le module d'éclairage à DEL d'OPMI® pico.**



Carl Zeiss Canada Ltd. | 45 Valleybrook Drive Toronto, ON M3B 2S6 | 1-800-387-8037 | [czcmed@zeiss.com](mailto:czcmed@zeiss.com) | [www.zeiss.ca](http://www.zeiss.ca)

← APNEA, page A6

er or not the nasal mucosa is swollen due to allergies, which might cause a nasal obstruction.<sup>4</sup>

In our office, we have a diagnostic device known as a rhinomanometer<sup>5</sup> that is an initial screening device to determine if there is a nasal obstruction in either nostril. The rhinomanometer is an accurate, non-invasive device that evaluates the potential obstruction by sending sound waves up the nose and any obstructions are recorded on a computer.<sup>6</sup>

### Hypopharyngeal obstructions

Our office uses a pharyngometer to diagnose the size of the airway during the daytime as well as nighttime.<sup>7</sup> It is used at the initial appointment to check the patient's normal airway (daytime) and the collapsed airway (nighttime). To assess the size of the collapsed airway at night, the patient is instructed to exhale all the air from his/her lungs and a measurement of the airway is taken.

The normal size of a collapsed airway is 2 cm. Patients with OSA usually have a much smaller collapsed airway. Bite registrations in different positions are taken to see how much the airway may be increased.

By moving the mandible forward at different vertical heights, we determine if there is a position where the oral appliance significantly opens the airway. In most cases, when a bite registration reveals that the airway opens significantly if the oral appliance is fabricated in that position, treatment is usually successful.

### Oral appliances

Oral appliances are extremely effective in eliminating snoring and OSA, particularly in patients with mild to moderate OSA.<sup>8</sup> They function by moving the lower jaw and, consequently the tongue, forward to open up the airway.<sup>9</sup> They hold the lower jaw forward when the patient sleeps on his/her back, which keeps the airway open all night.

The literature is replete with articles regarding the effectiveness of different oral appliances.<sup>10</sup> Patients find that oral appliances are extremely comfortable to wear. Three different oral appliances that are used to prevent snoring and OSA

include Respire, EMA and the Suad appliance. The appliances all work essentially the same way by gradually moving the lower jaw forward in small increments and increasing the vertical dimension, which ultimately increases the size of the pharyngeal airway.

It is imperative that dentists learn to treat patients with mild to moderate OSA and those who cannot tolerate a continuous positive airway pressure (CPAP) device.<sup>11</sup> There are thousands of patients who have been diagnosed with OSA and cannot wear the CPAP. The health of these patients is continuing to deteriorate and their life expectancy shortened while the dental profession holds the key to their treatment.

I have treated many patients with severe OSA who could not wear the CPAP device and successfully reduced their apneic events below five times per hour, which is normal. This treatment certainly improves their health and prolongs their life by reducing their blood pressure and their susceptibility to heart attack, stroke and type 2 diabetes.<sup>12</sup>

### Conclusion

The prevalence of OSA is exceedingly high in first-world countries mainly due to the increase in the rate of obesity. An estimated 25 percent of males and 9 percent of females will develop obstructive sleep apnea in their lifetime.<sup>13</sup>

It is important for the dental profession to educate their staff and themselves so they can learn to diagnose and treat the large number of appropriate patients with oral appliances.

The failure rate with CPAP is close to 70 percent, which means a large number of patients will seek alternative treatment.

The medical and dental profession has not done an adequate job in educating the CPAP-failure patients about the existence of oral appliances as an alternative.

Dentists can significantly improve the health of these patients, and the profession must get involved now when the need is so critical.

*Editorial Notes: Part 1 appeared in Dental Tribune Canada, Vol. 6, No. 6.*

*A complete list of references is available from the publisher.*

← L'APNÉE, page A6

nous déterminons si le dispositif buccal dans cette position ouvrira les voies respiratoires de façon significative. Dans la majorité des cas, lorsque l'enregistrement de l'occlusion démontre une ouverture significative des voies respiratoires quand le dispositif buccal est fabriqué dans cette position, le traitement est habituellement couronné de succès.

### Dispositifs buccaux

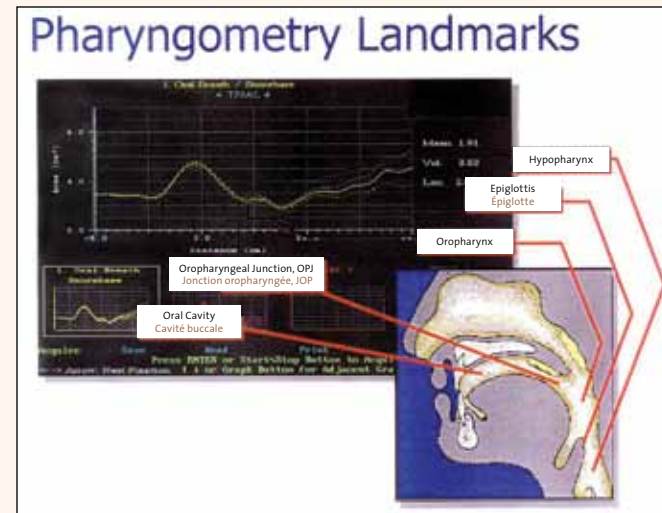
Les dispositifs buccaux sont extrêmement efficaces pour diminuer le ronflement et le SAOS, particulièrement chez les patients atteints de SAOS léger et modéré.<sup>8</sup> Ils fonctionnent en bougeant le maxillaire inférieur vers l'avant, par conséquent la langue aussi, ce qui ouvre les voies respiratoires.<sup>9</sup> Ils tiennent la mâchoire inférieure vers l'avant pendant le sommeil des patients sur le dos, ce qui garde les voies respira-

toires ouvertes toute la nuit.

La littérature est abondante d'articles qui traitent de l'efficacité de différents dispositifs buccaux.<sup>10</sup> Les patients trouvent que les dispositifs buccaux sont extrêmement confortables à porter.

Il existe trois différents dispositifs buccaux qui sont en utilisation pour prévenir le ronflement et le SAOS incluant Respire, EMA et le dispositif Suad. Les dispositifs fonctionnent tous essentiellement de la même façon, soit en bougeant la mâchoire inférieure par petites augmentations vers l'avant en augmentant la dimension verticale, ce qui augmente ultimement la dimension des voies respiratoires du pharynx.

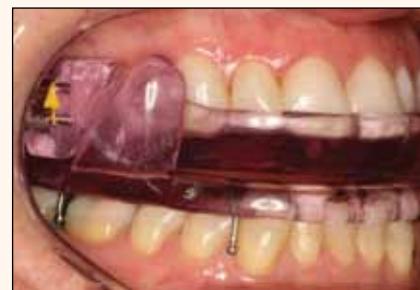Il est impératif que les dentistes apprennent à traiter les patients qui souffrent de SAOS léger et modéré en plus de ceux qui ne peuvent tolérer le dispositif VPPC.<sup>11</sup> Des milliers de patients ont été diagnostiqués avec le SAOS et ne peuvent



• Fig. 3: Pharyngometry Landmarks. Photo/Provided by Sleep Group Solutions  
• Fig. 3 : Repère anatomique pour Pharyngométrie. Photo/Gracieuseté de Sleep Group Solutions



• Fig. 4: A pharyngometer. Photo/Provided by Sleep Group Solutions  
• Fig. 4 : Un pharyngomètre. Photo/Gracieuseté de Sleep Group Solutions



• Fig. 5: This is a dorsal type appliance composed of two pieces. Photo/provided by www.respiremedical.com  
• Fig. 5 : Ceci est un dispositif de type dorsal composé de deux pièces. Photo/Gracieuseté de www.respiremedical.com

**BROCK RONDEAU, DDS, IBO, DABCP**, one of North America's most sought after clinicians, lectures more than 100 days per year. He is a master senior certified instructor for the International Association for Orthodontics and is a past president. More than 19,000 dentists have attended his courses and study clubs in the United States, Canada, China, Australia, England and Poland. He has a busy practice limited to the treatment of patients with orthodontic, snoring and sleep apnea and TMJ problems. Rondeau is a diplomate of the International Board of Orthodontics and a diplomate of the American Academy of Craniofacial Pain. For more information about his seminars and to contact him, you can visit [www.rondeauseminars.com](http://www.rondeauseminars.com).



**BROCK RONDEAU, DDS, IBO, DABCP**, est un des cliniciens les plus recherchés en Amérique du Nord, il donne des conférences plus de 100 jours par année. Il est un maître instructeur senior pour l'Association Internationale pour l'Orthodontie et est un de ces anciens présidents. Plus de 19 000 dentistes ont pris part à ses cours et ses groupes d'étude aux États-Unis, au Canada, en Chine, en Australie, en Angleterre et en Pologne. Il possède une pratique bien occupée qui se limite aux traitements de patients en orthodontie, ronflement et apnée du sommeil ainsi que de problèmes d'ATM. Rondeau est diplômé du Bureau International d'Orthodontie et est aussi diplômé de l'Académie Américaine pour la Douleur Cranio-faciale. Pour plus d'informations à propos de ses séminaires ou pour le contacter, bien vouloir visiter [www.rondeauseminars.com](http://www.rondeauseminars.com).

porter le VPPC. La santé de ces patients continue de se détériorer et leur espérance de vie diminue pendant que la profession dentaire possède la clé de leur traitement.

J'ai traité avec succès plusieurs patients souffrant du SAOS sévère qui ne pouvaient porter un dispositif VPPC. J'ai pu réduire les manifestations apnéiques en bas de cinq fois par heure, ce qui est normal. Ce traitement améliore certainement leur santé et prolonge leur vie en réduisant leur pression sanguine et leur susceptibilité aux crises cardiaques, AVC et le diabète de type 2.<sup>12</sup>

### Conclusion

La prévalence du SAOS est excessivement grande dans les pays industrialisés en partie due à l'augmentation de l'obésité. Un nombre estimé de 25 pour cent d'hommes et 9 pour cent de femmes développeront le syndrome d'apnées obstructives du sommeil durant leur vie.<sup>13</sup>

Il est important pour la profession den-

taire d'éduquer le personnel et les dentistes pour qu'ils puissent diagnostiquer et traiter un grand nombre de patients susceptibles de bénéficier d'un dispositif buccal. Le taux d'échec avec le VPPC est près de 70 pour cent, ce qui veut dire qu'un grand nombre de patients chercheront un traitement alternatif.

La profession médicale et dentaire n'a pas fait un bon travail d'éducation auprès des patients en ce qui concerne l'existence du dispositif buccal en tant qu'alternative pour ceux à qui le VPPC ne s'applique pas. Les dentistes peuvent améliorer la santé de ces patients de façon significative et doivent s'impliquer maintenant pendant que les besoins sont si essentiels.

Note Éditoriale : Partie 1 publiée dans Dental Tribune Canada, Vol. 6, No. 6.

Une liste complète des références est disponible de l'éditeur.



# JDIQ courses filling fast *Aux JDIQ, les cours réservés affichent complet rapidement*

Journées dentaires internationales du Québec is May 24–28

Courses are filling fast for the Journées dentaires internationales du Québec, May 24–28, at the Palais des congrès de Montréal. At press time numerous courses were already sold out, meeting organizers reported.

The annual meeting of the Ordre des dentistes du Québec continues to be Canada's largest dental meeting and expects to host more than 12,000 delegates from around the world. With a scientific program with more than 100 lectures and workshops in English and French, JDIQ maintains its status as the world's most highly attended English/French convention.

More than 225 exhibitors will span 500 booths in the exhibit hall, Monday and Tuesday, May 27 and 28. The exhibit hall will feature a continental breakfast from 8–8:30 a.m. on both days for the early risers — and a wine-and-cheese reception closing out both days.

Featured speakers for this 43rd edition of the event include Drs. Dan Nathanson, Gerard Kugel, David Clark, Gérard Chiche, Mark Piper, George Freedman, Paresh Shah and Rhonda Savage, to name a few.

(Source: JDIQ)

## *Les Journées dentaires internationales du Québec se tiendront du 24 au 28 mai*

*Aux Journées dentaires internationales du Québec qui se tiendront au Palais des congrès de Montréal du 24 au 28 mai, les cours réservés affichent rapidement complet. Les organisateurs du congrès nous informent qu'à la mi-février, de nombreux cours affichaient déjà complet.*

*Le congrès annuel de l'Ordre des dentistes du Québec demeure le plus important congrès dentaire au Canada et prévoit accueillir au-delà de 12 000 participants venus de partout à travers le monde. Avec un programme scientifique offrant plus de 100 conférences et ateliers présentés en français et en anglais, les JDIQ conservent leur statut du congrès international français/anglais ayant le plus haut taux de participation.*

*Le lundi 27 mai et le mardi 28 mai, plus de 225 exposants se partageront 500 kiosques dans la salle d'exposition. Un petit déjeuner continental sera offert gracieusement aux lève-tôt dans la salle d'exposition entre 8 h et 8 h 30 et dès que les conférences sont terminées, vins et fromages sera offert au cours de ces deux journées.*

*Parmi les conférenciers présents à cette 43e édition des JDIQ, mentionnons les docteurs Dan Nathanson, Gerard Kugel, David Clark, Gérard Chiche, Mark Piper, George Freedman, Paresh Shah et la docteure Rhonda Savage pour n'en nommer que quelques-uns.*

*Pour plus d'information, contactez les JDIQ au (800) 361-4887, ou par courriel à [congres@odq.qc.ca](mailto:congres@odq.qc.ca) ou visitez le [www.odq.qc.ca](http://www.odq.qc.ca)*

(Source: JDIQ)



• The bustling exhibit hall floor at the 2012 JDIQ in Montréal. Photo/Provided by JDIQ • Le hall d'exposition animé aux JDIQ 2012 de Montréal. Photos/Gracieuseté de JDIQ

May 24<sup>th</sup> to 28<sup>th</sup> 2013  
Palais des congrès de Montréal

ON LINE REGISTRATION • [www.odq.qc.ca](http://www.odq.qc.ca)  
E-MAIL • [congres@odq.qc.ca](mailto:congres@odq.qc.ca)

Journées dentaires internationales du Québec

ANNUAL CONVENTION  
OF THE ORDRE DES DENTISTES DU QUÉBEC