Dental Tribune

The World's Dental Newspaper

Россия | Октябрь, 2012 | №5, Том 11

Краткие выдержки

В ротовом отделе раков обнаружено вещество, сходное с эмалью зубов человека

Согласно статье Enamel-like Apatite Crown Covering Amorphous Mineral in a Crayfish Mandible, опубликованной в издании «Nature Communications», группа израильских и немецких ученых из Университета им. Бен-Гуриона в Негеве (BGU) и Института коллоидов и поверхностей им. Макса Планка обнаружила эмалеподобный слой на нижней челюсти пресноводных раков.

Доктор Shmuel Bentov из отделения биотехнологической инженерии им. Авраама и Стеллы Гольдштейн-Горен (BGU) обнаружил, что жевательные органы у данного вида раков защищены от стираемости весьма своеобразным и удивительным способом: у этих раков образуется сильно минерализованное защитное покрытие на основе фосфата кальция, поразительно похожее на эмаль позвоночных.

Фотография любезно предоставлена Ааса, www.dreamstime.com

«Эмаль является идеальным покрытием для жевательных органов, – объясняет Bentov. – Мы предполагаем, что в ходе эволюции у позвоночных и ракообразных независимо развились эмалеподобные ткани, позволяющие решать задачу защиты жевательных органов. Ракообразные несколько раз за свою жизнь меняют зубообразные хитиновые чешуйки; происходит это во время линьки, и новые жевательные органы быстро вырастают вместе с экзоскелетом».

Доктор Amir Berman, сотрудник того же отделения, и профессор Amir Sagi, работающий в отделении биологии BGU и Национальном институте биотехнологии в Негеве, изучали нижние челюсти австралийского пресноводного рака вида Cherax quadricarinatus в сотрудничестве с доктором Barbara Aichmayer и ее коллегами из Института Макса Планка в Потсдаме, Германия. Сейчас группа занимается исследованием процесса формирования данного вещества и его свойств.

Об Университете им. Бен-Гуриона в Негеве

Университет им. Бен-Гуриона в Негеве (American Associates, Ben-Gurion University of the Negev – AABGU) помогает воплотить мечту Давида Бен-Гуриона о создании образовательного и исследовательского учреждения мирового класса в израильской пустыне, помощи жителям Негева и обмене опытом на местном и международном уровнях.

Университет, около 20 тыс. студентов которого обучаются в отделениях, расположенных в городах Беер-Шева, Седе Бокер и Эйлат на юге Израиля, верен принципам соблюдения высочайших академических стандартов, участия в жизни общества и помощи устойчивому развитию Негева.

Источник: American Associates, Ben-Gurion University of the Negev.

www.dental-tribune.com

Достижения индустрии

Дисиликат лития, реставрационный материал с широким спектром применения

По мере развития стоматологии в распоряжении врачей оказываются все новые материалы и технологии. Тенденции и методы реставрации приходят и уходят. Одни разработки меняют лицо эстетической стоматологии, тогда как другие устаревают и забываются.

стр. 2

Достижения индустрии

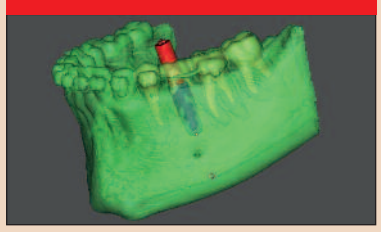

Новые концепции компьютеризированной имплантологии

Точность играет в имплантологии решающую роль. Исследователи активно занимаются поиском возможности перевода на цифровую основу всей процедуры установки имплантатов с их немедленной нагрузкой для обеспечения ее безопасности и точности. Точность важна и при классической двухэтапной установке имплантатов; сохранение твердых и мягких тканей обеспечивает их долгосрочную стабильность.

стр. 5

Новости индустрии

Новые техники и инструменты для смежных реставраций по II классу Блэка: клинический случай с использованием Palodent® Plus и SDR®

Растущие потребности пациентов и клиницистов в отношении эстетических реставраций наряду с постоянным совершенствованием адгезивных, композитных материалов и стоматологической керамики сделали возможным проведение консервативного эстетического лечения с долгосрочным результатом.

стр. 12

Хирургическая стоматология

Эстетика и функция: сотрудничество ортодонта и хирурга как ключ к успеху

Хирургическая стоматология играет важную роль в ортодонтическом лечении нарушений окклюзии. Перемещение зубов возможно лишь в ограниченных пределах и всегда зависит от степени несоответствия верхней и нижней челюстей, а также от деформаций челюсти по отношению к другим лицевым костям.

стр. 22

Исследование показало, что применение зубной нити может сокращать количество бактерий, вызывающих заболевания пародонта

Dental Tribune

Согласно недавнему исследованию использование зубной нити может способствовать сокращению количества бактерий в полости рта.

Во всем мире стоматологи отмечают, что пациенты недостаточно часто пользуются зубной нитью, и рекомендуют активнее использовать это средство гигиены полости рта. Для сохранения зубов необходимо использовать зубную нить, ведь пренебрежение ею может привести к развитию кариеса и заболеваниям пародонта – основной причине утраты зубов.

Недавнее исследование, опубликованное в Journal of Periodontology (JOP), официальном журнале Американской академии пародонтологии (AAP), показывает, что регулярное ежедневное использование зубной нити действительно помогает сократить количество бактерий, вызывающих заболевания полости рта, и тем самым вносит вклад в сохранение здоровья зубов и десен. К исследованию Нью-Йоркского университета была привлечена 51 пара близнецов в возрасте от 12 до 21 года. В каждой из этих пар один рандомизированно выбранный близнец в течение 2 нед пользовался мануальной зубной щеткой и зубной пастой, а второй – тем же набором средств по уходу за полостью рта и зубной нитью. Через 2 нед исследователи собрали образцы флоры у всех близнецов и провели анализ пародонтопатогенов. Результаты исследования показали, что у лиц, не пользовавшихся зубной нитью, наблюдалось значительно большее количество пародонтопатогенов, чем у их близнецов, которые, помимо зубной щетки и пасты, использовали нить. «Исследование наглядно демонстрирует влияние использования зубной нити на здоровье полости рта. Эксперименты с участием близнецов являются мощным исследовательским инструментом, позволяющим исключить генетические и средовые факторы, зачастую затрудняющие интерпретацию результатов. Данное исследование показывает, что применение зубной нити может оказывать важное и благотворное влияние на здоровье человека, если сравнивать его с другим лицом со сходной наследственностью и, возможно, привычками, но не использующим зубную нить, – объясняет доктор Kenneth Kornman, редактор JOP. – У близнецов, как правило, имеются сходные средовые факторы и пищевые привычки, совпадают уровень заботы о собственном здоровье и образ жизни, а также генетика. В данном случае единственным различием являлось использование зубной нити, и результат оказался значимым. Применение зубной нити способно существенно снизить уровень патогенных микроорганизмов в полости рта». Результаты исследования говорят в пользу давно бытующего мнения о зубной нити и показывают, как ее включение в повседневные процедуры по гигиене полости рта может помочь сократить количество вызывающих заболевание пародонта бактерий в полости рта и таким образом сохранить зубы. Зубная нить или межзубный ершик позволяют удалить бактериальный налет из межзубного пространства, недоступного для зубной щетки. «Как практикующий пародонтолог, я постоянно рекомендую своим пациентам более тщательно чистить межзубное пространство с помощью нити или ершиков, – говорит доктор Susan Karabin, президент AAP. – Пациенты склонны сомневаться, что использование зубной нити может дать такие существенные результаты. Однако это исследование показывает, что регулярное применение данного средства гигиены полости рта может помочь значительно сократить количество бактерий, вызывающих заболевание пародонта, всего за две недели!» DT

Чтобы получить дополнительную информацию, свяжитесь с Американской академией пародонтологии, www.perio.org

Дисиликат лития, реставрационный материал с широким спектром применения

Ли Калп, Эдвард Э. Макларен, США

Рис. 1. Исходная клиническая картина: подлежащий реставрации моляр нижней челюсти.

Рис. 2. Готовая реставрация моляра нижней челюсти, изготовленная из материала e.max с помощью системы CAD/CAM и техники окрашивания и глазурования.

Рис. 3. Исходная клиническая картина: подлежащие реставрации жевательные зубы нижней челюсти.

Рис. 4. Готовые реставрации жевательных зубов нижней челюсти, изготовленные из материала e.max с помощью системы CAD/CAM и техники нанесения дополнительных микрослоев керамики для получения необходимых эстетических результатов (лечение проведено доктором Michael Sesseman).

По мере развития стоматологии в распоряжении врачей оказываются все новые материалы и технологии. Тенденции и методы реставрации приходят и уходят. Одни разработки меняют лицо эстетической стоматологии, тогда как другие устаревают и забываются. Сегодня все большее распространение получают цельнокерамические реставрации из разных материалов, от прессуемой керамики до набирающего популярность оксида циркония и новых материалов, предназначенных для систем CAD/CAM. В настоящей статье рассматриваются новые способы применения цельнокерамического материала, известного как дисиликат лития, и новаторское использование цифровых технологий для проектирования и изготовления реставрации. Также представлен обзор материала и уникальных клинических процедур.

Введение

Использование надежных альтернативных решений и модификация традиционных методов могут стать сложной задачей для стоматологов, сталкивающихся со все возрастающими запросами пациентов. Сегодня цель состоит в том, чтобы создавать предельно прочные реставрации, отвечающие высоким эстетическим стандартам. Традиционная реставрация подразумевает наличие прочной основы из металла или оксидной керамики (например, оксида циркония или алюминия). Такой подход имеет два недостатка.

По сравнению со стеклокерамикой такая субструктура отличается высокой яркостью и непрозрачностью, что может быть неприемлемо с эстетической точки зрения [1]. Это особенно существенно при консервативном препарировании зуба, когда материал основы оказывается расположен близко к поверхности реставрации.

Другой недостаток состоит в том, что в то время как материал основы обладает отличными механическими свойствами, покрывающая его керамика имеет гораздо меньшую прочность на изгиб и изломостойкость [2, 3]. На оксид циркония (с прочностью на изгиб от 900 до 1000 МПа) приходится менее 1/2 толщины реставрации в поперечном сечении; такая основа облицовывается материалом с прочностью на изгиб 80–110 МПа [4]. В процессе эксплуатации верхний слой реставрации крошится или трескается. Кроме того, долговечность подобных реставраций в большой степени зависит от возможности создания прочной связи между такими разными материалами, как оксид циркония и силикатная стеклокерамика, что в принципе несложно [5]. Тем не менее прочность такой связи может заметно варьировать в зависимости от качества очищения соединяемых поверхностей, температуры печи, опытности техника и других факторов.

Сегодня монолитные стеклокерамические материалы, не требующие облицовки, обеспечивают превосходные эстетические результаты. За счет монолитности материала и отсутствия облицовки достигается структурная целостность реставрации [6]. Недостатком таких материалов является их относительно невысокая прочность (от 130 до 160 МПа), которая позволяет применять их только для изготовления одиночных реставраций, причем необходимо обеспечить распределение нагрузок между реставрацией и зубом с помощью адгезивной фиксации [6]. Эта проблема была решена благодаря разработке высокоэстетичных стеклокерамических материалов на основе дисиликата лития.

70% кристаллической фазы этого уникального стеклокерамического материала очень натурально отражают свет и одновременно обеспечивают высокую прочность на изгиб (360–400 МПа) [7]. Это позволяет расширить показания к применению материала и дает возможность фиксировать реставрации на цемент традиционным способом, обеспечивая при этом прочность и эстетичность реставраций.

Из монолитного дисиликата лития можно изготовить всю реставрацию целиком (рис. 1, 2). При таком подходе для создания окончательного оттенка реставрации необходимы поверхностные красители. «Внутренние» цветовые эффекты можно воссоздать с помощью техники частичного послойного нанесения материала. Хотя реставрация при этом перестает быть полностью монолитной (рис. 3, 4), теоретически она должна сохранять достаточную прочность, однако достоверных доказательств этому нет.

Эстетические возможности

Задачу создания реставрации нужно решать с учетом эстетики. Техник может претворить идею стоматолога в жизнь с помощью материала IPS e.max (Ivoclar Vivadent), поставляемого в виде монолитных заготовок или блоков. Материал IPS e.max имеет разную степень опаковости: высокую (HO), среднюю (MO), а также низкую прозрачность (LT) и высокую прозрачность (HT) [7]. При последующем нанесении на реставрацию дополнительного слоя керамики основа коронки может быть изготовлена из материала MO. Заготовку LT можно использовать при необходимости последующего окрашивания реставрации и глазурования либо для гибридной техники послойного нанесения материала, в качестве которого уже много лет успешно применяется керамика IPS Empress Aesthetic (Ivoclar Vivadent). Заготовки HT предназначены для последующей обработки реставрации с помощью поверхностных красителей и глазурования.

Выбор одного из этих четырех видов заготовок осуществляется в зависимости от препарирования зуба и техники последующего окрашивания реставрации. Кроме того, лаборатория может выбирать спо-

Рис. 5. Исходная клиническая картина: подлежащие лечению фронтальные зубы верхней челюсти.

Рис. 6. Зубы фронтальной группы, препарированные под виниры.

Рис. 7. Систему E4D LabWorks использовали для сканирования, проектирования и фрезерования виниров.

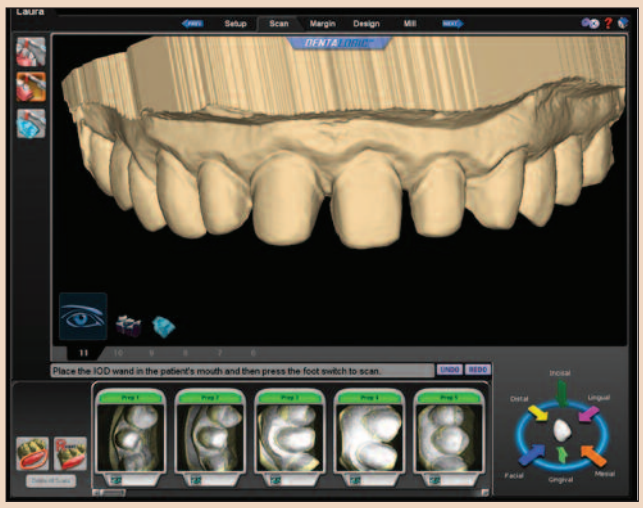

Рис. 8. Цифровая трехмерная модель.

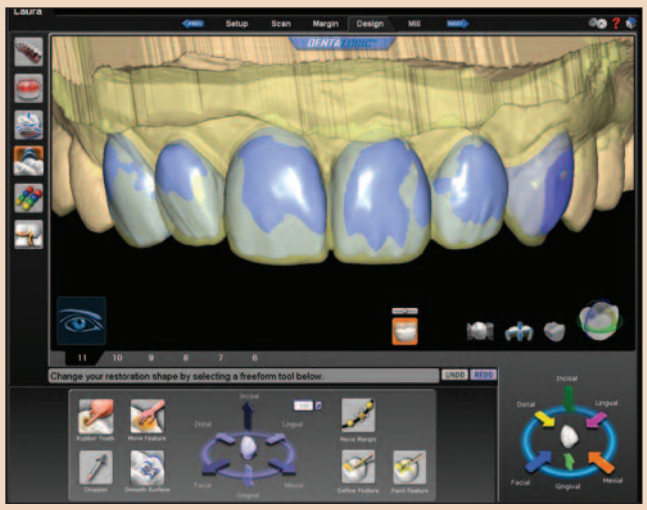

Рис. 9. Комбинированное изображение, демонстрирующее препарированные зубы, временные реставрации и конструкцию окончательных реставраций.

Рис. 10. Готовая модель окончательных реставраций, предусматривающая последующее нанесение слоя керамики в области режущего края.

Рис. 11. Блоки IPS e.max для фрезерования.

соб обработки заготовки в зависимости от типа реставрации. Система IPS e.max предусматривает возможность как прессования, так и изготовления с помощью технологии CAD/CAM, поскольку дисиликат лития можно и прессовать из заготовки, и фрезеровать – для этого материал поставляется в блоках. В случае технологии CAD/CAM реставрацию создают с помощью цифровых/компьютерных средств моделирования.

Варианты препарирования

Материалы LT и HT допускают определенную свободу препарирования благодаря полупрозрачности границ реставрации. Эти материалы подходят для изготовления частичных реставраций (вкладок и виниров) – границы реставрации можно расположить там, где это нужно с клинической точки зрения. Полупрозрачность материала IPS e.max позволяет полностью замаскировать границу между реставрацией и эмалью зуба.

Также стоматолог может традиционным способом сошлифовывать 1,0–1,5 мм тканей зуба (например, под полную коронку) и использовать более опаковый материал (HO и MO). Поскольку в этом случае реставрация будет отличаться легкой непрозрачностью, ее границы необходимо располагать на уровне или ниже уровня десны. Реставрация покрывается дополнительным слоем керамики. Материал IPS e.max позволяет проводить и традиционное, и нестандартное препарирование.

Варианты фиксации

Поскольку дисиликат лития можно полностью полимеризовать светом или фиксировать с помощью самопротравливающего праймера и обычного композитного цемента, материал IPS e.max также позволяет фиксировать реставрацию на цемент. В случае частичных реставраций предпочтительна адгезивная фиксация с фотополимеризацией.

Клинический случай

У пациентки 42 лет зубы фронтальной группы с дисколоритами, многократно подвергались реставрации с помощью разных композитных материалов (рис. 5). При осмотре и с помощью цифровых рентгенограмм выявили вторичный кариес в области амальгамовой пломбы на небной поверхности зуба 12, а также композитных реставраций на зубах 23, 21, 11 и 13. Пациентка не имеет серьезных заболеваний, осуществляет правильную гигиену полости рта, результатом которой является здоровый пародонт; зубы бессимптомны. С пациенткой обсудили такие варианты лечения, как установка циркониевых или металлокерамических коронок или цельнокерамических реставраций, изготовленных с помощью CAD/CAM.

Пациентка отдала предпочтение последнему варианту. При надлежащем препарировании и сохранении окклюзии правильно установленные реставрации, смоделированные и фрезерованные с помощью системы CAD/CAM, являются чрезвычайно удачным решением. Во время второго посещения старые реставрации удалили, зубы отпрепарировали под цельнокерамические виниры в соответствии с общепринятыми правилами препарирования под стеклокерамические реставрации, изготавливаемые с помощью CAD/CAM (рис. 6): удалили необходимый объем тканей зуба, закруглили проксимальные участки, границу препарирования расположили на уровне десны. После препарирования получили оттиски и изготовили модели из высококачественного стоматологического гипса, отражающего лазерное излучение.

Передача информации в лабораторию

Стоматолог является для техника тем же, кем для строителя – архитектор. Каждый из них играет существенную роль в создании непрямой реставрации, которая должна идеально воспроизводить функции и эстетику натурального зуба. Сотрудничество стоматолога и техника подразумевает точную передачу информации, охватывающей функциональные аспекты, параметры окклюзии, фонетику и эстетику, и продолжается на протяжении всего процесса лечения – от первой консультации до установки постоянной реставрации.

Вот главные традиционные средства передачи информации между стоматологом и техником:

- фотографии;
- письменная документация;
- оттиски исходных зубных рядов пациента;
- оттиски отпрепарированных зубов;
- оттиски зубов-антагонистов.

Эту информацию используют для создания моделей, которые затем устанавливают в артикулятор для имитации движений нижней челюсти.

→ DT стр. 4

AD

Рис. 12. Фрезерованная полная коронка из материала e.max до обжига.

Рис. 13. Готовая полная коронка из материала e.max после окрашивания, глазурования и обжига.

Рис. 14. Фрезерованные полные коронки из материала e.max до обжига.

Рис. 15. Фрезерованные полные коронки из материала e.max после окрашивания, глазурования и обжига.

← DT стр. 3

Традиционный процесс изготовления непрямых реставраций

Процесс изготовления непрямых реставраций состоит из следующих этапов:

1. Стоматолог препарирует зубы в соответствии с известными правилами, получает оттиски и отправляет их в лабораторию вместе со всей остальной существенной информацией.
2. Техник изготавливает модели, гипсует их в артикуляторе, обрабатывает края штампика.
3. Техник изготавливает реставрацию – прессованную, литую, фрезерованную и т.п.

Сегодня, когда реставрационная стоматология вступила в цифровую эпоху, стоматологам необходимо пересмотреть свои представления о лаборатории. Традиционная лаборатория занимается тем, что получает оттиски, работает с ними и возвращает готовую реставрацию стоматологу, который корректирует и устанавливает ее. Точно так же, как Интернет изменил наше общение, возможности электронной передачи цифровых данных для систем CAD/CAM изменили взаимодействие стоматолога и техника.

Цифровой процесс

Появившаяся в 2008 г. система E4D LabWorks (D4D Technologies) впервые дала возможность создавать точные объемные виртуальные модели и автоматически учитывать влияние на реставрацию соседних зубов и зубов-антагонистов (рис. 7). Эта система позволяет одновременно создавать цветные и анатомически верные модели 16 зубов. Устройство обрабатывает весь комплекс сложной и разнообразной информации о зубных рядах и выводит эту информацию на экран в удобном и понятном формате, позволяющем клиницисту, обладающему знаниями об анатомии и окклюзии, изменять конструкцию реставраций. По завершении этого этапа информация отправляется автоматизированному фрезеровальному станку.

Новаторство цифровых технологий заключается в том, что многие трудоемкие механические операции (например, создание восковой модели, отливка, прессовка и т.п.) сегодня по сути автоматизированы. Теперь стоматолог и техник располагают последовательным, точным методом создания функциональных реставраций.

Компьютерная программа работает с файлом пациента. В него можно внести имя или номер карты и указать число и расположение подлежащих лечению зубов. Каждая спроектированная реставрация (полная коронка, вкладка или винир) тщательно проверяется. Дополнительно файл содержит информацию о выбранном материале и оттенке. К настройкам по умолчанию, которые задаются заранее или меняются для каждого пациента, относятся плотность окклюзионных контактов и толщина виртуального «разделителя», который определяет зазор под цемент между реставрацией и штампиком/препарированным зубом. Всю эту информацию можно загрузить в систему до начала лечения и изменить в любой момент, если лечение отошло от первоначального плана.

После получения изображений препарированных зубов, временных реставраций и зубов-антагонистов компьютер располагает всей необходимой информацией для создания рабочих моделей. Затем он выводит на экран трехмерную виртуальную модель, которую можно поворачивать и изучать под любым углом (рис. 8). При проектировании реставрации первый этап состоит в определении ее окончательных параметров. Для этого используются данные о зубах-антагонистах и соседних зубах, а также границах препарирования.

Руководствуясь исходными данными и подробной информацией о соседних участках, программа позиционирует реставрации, но не в идеальном с клинической точки зрения положении. Здесь важна роль пользователя программы, который, исходя из своих знаний о форме и функции зубов, придает реставрациям нужное положение и контур. В процессе точного позиционирования реставраций программа автоматически пересчитывает параметры каждого треугольного гребня бугорков (а также контуров, контактов и границ реставраций) с помощью исходных установок и данных регистрации окклюзии. Виртуальная модель перестраивается в полном соответствии с новым пространственным положением. Одновременно с помощью цветовой маркировки демонстрируются положение и сила каждого контакта, которые легко можно изменить.

С помощью разнообразных инструментов виртуального моделирования реставрации можно придать индивидуальные характерные особенности. Эти инструменты, соответствующие реальным методам работы в лаборатории, используются для корректировки анатомии окклюзионной поверхности, рельефа и контуров реставрации. Изображение на экране обновляется после каждого шага, что позволяет немедленно увидеть результат любого изменения. В данном клиническом случае в компьютерную программу проектирования были загружены три файла. Сканы препарированных зубов, временных реставраций и зубов-антагонистов объединили в комбинированный файл, точно отражавший состояние полости рта пациентки (рис. 9). По завершении проектирования реставраций (рис. 10) в камеру фрезеровального станка поместили блок материала IPS e.max нужного размера, оттенка и опаковости. После нажатия кнопки на экране керамическая реставрация быстро изготавливается в полном соответствии с виртуальной моделью.

Стеклокерамика классифицируется по химическому составу и/или назначению. Дисиликат лития IPS e.max состоит из кварца, диоксида лития, триоксида фосфора, алюминия, оксида натрия и других веществ [7]. Их смешивают для получения расплавленной стекломассы, которую заливают в стальную форму, где она остывает до полного затвердевания. Такой способ изготовления обеспечивает минимум дефектов и эффективный контроль качества (благодаря полупрозрачности стекла). Блоки или заготовки производятся партиями, одинакового оттенка и размера. Благодаря малому термическому расширению материала на стадии его производства получается стеклокерамика с высокой устойчивостью к термическим воздействиям и ударам.

Затем заготовки или блоки обрабатывают на фрезеровальном станке системы CAD/CAM или с помощью технологии горячего прессования (IPS e.max Press; рис. 11). Материал IPS e.max CAD, предназначенный для обработки с помощью системы CAD/CAM, проходит двухэтапную кристаллизацию. Первый этап предусматривает осаждение кристаллов метасиликата лития. Готовый блок имеет голубой цвет. Такая керамика превосходно подходит для фрезерования. После фрезеровки выполняют повторную термическую обработку реставрации в печи с температурой около 850°C, при которой метасиликат растворяется и кристаллизуется дисиликат лития. В результате образуется мелкозернистая стеклокерамика с 70% кристаллической фазы в стеклянной матрице.

Благодаря такой двухэтапной кристаллизации материал IPS e.max CAD на каждом этапе обработки обладает определенными необходимыми свойствами. Промежуточный метасиликат лития легко и точно фрезеруется. Блок материала содержит примерно 40% метасиликата лития по объему, величина кристаллов составляет около 0,5 мкм. Образующийся после термической обработки дисиликат лития придает реставрации превосходные механические и эстетические свойства. На этом этапе стеклокерамика содержит около 70% дисиликата лития по объему, а размер кристаллов составляет порядка 1,5 мкм (рис. 12–15).

Обработка реставраций в лаборатории

Фрезерованные керамические реставрации из материала IPS e.max подготавливают к заключительной эстетической корректировке. С помощью алмазных и карбидных боров техник совершенствует текстуру реставрации и морфологию ее окклюзионной поверхности, тщательно избегая изменения окклюзионных и межпроксимальных контактов. После этого реставрацию промывают для удаления поверхностных загрязнений и высушивают. Фрезерованные реставрации помещают в обычную печь для обжига; происходит вторая фаза кристаллизации. В данном случае реставрации были спроектированы с учетом последующего нанесения слоя керамики в области режущего края для имитации натуральных особенностей этого участка зуба. Анатомически точные реставрации только выигрывают в эстетическом плане от легкого окрашивания и покрытия глазурью.

Установка реставрации

На внутренние поверхности глазурованных реставраций на 30 с нанесли плавиковую кислоту 5% (IPS Ceramic Etching Gel, Ivoclar Vivadent), после чего реставрации промыли и высушили. Затем на внутренние поверхности реставраций на 1 мин нанесли силановый праймер (Monobond-S, Ivoclar Vivadent) и высушили его струей воздуха. Для фиксации реставраций использовали цемент Variolink Veneer (Ivoclar Vivadent). Удалив излишки цемента, провели фотополимеризацию. Затем проверили окклюзию, подтвердили беспрепятственность экскурсивных движений нижней челюсти. Благодаря правильной регистрации окклюзии существенные корректировки не требовались.

Заключение

Материал IPS e.max обладает широкими возможностями применения, он пригоден для реставрации как фронтальных, так и жевательных зубов. Благодаря четырем степеням непрозрачности реставрациям можно придавать разные эстетические характеристики. Теперь у стоматологов и техников есть возможность для более творческого подхода к лечению пациентов (рис. 16–18). DT

От редакции
Список литературы можно получить в издательстве.
Статья впервые была опубликована в журнале CAD/CAM №1, 2012.

Рис. 16.

Рис. 17.

Рис. 18.

Рис. 16–18. Реставрации в области фронтальных зубов верхней челюсти, изготовленные с помощью системы CAD/CAM и техники нанесения дополнительных микрослоев керамики для получения необходимых эстетических результатов.

Информация об авторе

Lee Culp
Заведующий лабораторией,
Microdental Laboratory,
Дублин, Калифорния, США

Профессор Edward A.McLaren
Основатель и руководитель Школы эстетического дентального дизайна при UCLA, директор Центра эстетической стоматологии при UCLA,
Лос-Анджелес, Калифорния, США

Новые концепции компьютеризированной имплантологии

Часть I. Координация хода и фазы имплантата

Джан Луиджи Телара, Италия

Точность играет в имплантологии решающую роль. Исследователи активно занимаются поиском возможности перевода на цифровую основу всей процедуры установки имплантатов с их немедленной нагрузкой для обеспечения ее безопасности и точности. Точность важна и при классической двухэтапной установке имплантатов; сохранение твердых и мягких тканей обеспечивает их долгосрочную стабильность.

Дискуссия о преимуществах различных систем резюмирована в обзоре Vercruyssen [1], где рассматриваются лишь некоторые из опубликованных по данной теме статей. Все они подчеркивают значимость пределов погрешности, которые с клинической точки зрения можно считать более или менее приемлемыми, и определяют точность имплантации путем сравнения результата и исходного плана.

В математике термин «достоверность» относится к воспроизводимости измерения, тогда как «точность» указывает на соответствие этого измерения истине. В стоматологии точностью называется соответствие установленного имплантата первоначальному плану лечения.

Fortin определяет точность как идеал, недостижимый в настоящее время, если говорить о перспективе немедленной нагрузки имплантата окончательной ортопедической конструкцией, поскольку современные системы дают результаты, предсказуемые лишь в определенных пределах, что позволяет устанавливать только временные реставрации [2]. Согласно Di Giacomo сегодня получение послеоперационного оттиска представляется необходимым для немедленной нагрузки имплантатов окончательными ортопедическими конструкциями [3]. В любом случае установка имплантатов с помощью шаблона гораздо точнее произвольной. Шаблон, безусловно, лучше, чем ничего.

Сегодня существует множество систем, которые теоретически можно разделить на полуактивные и пассивные. В первом случае хирургический шаблон вне зависимости от способа его изготовления имеет гладкие металлические направляющие гильзы, через которые проводят имплантат и имплантовод. Пассивные, или навигационные шаблоны лишены таких гильз; имплантолог руководствуется данными на мониторе. В этом случае хирургический инструмент направляется в соответствии с пространственными маркерами на шаблоне, который размещается в полости рта пациента, но не на хирургическом участке. Эти пространственные координаты считываются инфракрасной системой, которая передает данные на компьютер, позволяя имплантологу сверять свою работу с данными на мониторе. При отклонении от заданного положения подаются световые и звуковые сигналы.

Автор предлагает новое определение пассивной системы: пассивная система должна позволять любому оператору (будучи независимой от него) достигать воспроизводимых результатов в приемлемых пределах погрешности [4]. Такие приемлемые пределы погрешности должны давать возможность установки металлических ортопедических конструкций без возникновения перегрузки имплантатов, и эта предсказуемость «в определенных пределах» может определять успешность лечения. На деле при установке несъемных ортопедических конструкций на естественные зубы допустимый зазор составляет около 40–50 мкм; эта величина может считаться приемлемой и при протезировании с опорой на имплантаты. Согласно этому определению ни одна из имеющихся на рынке систем не дает воспроизводимых результатов, но все они имеют металлические или виртуальные направляющие гильзы шаблона. Таким образом, их следует считать полуактивными системами.

Автор разработал новое устройство, соответствующее математическим концепциям координации хода и фазы имплантата, которые можно применить к движению имплантата во время ввинчивания, что позволяет устанавливать имплантат пассивно, без влияния хирурга. В дальнейшем благодаря предсказуемости установки имплантатов это устройство может стать обязательным для достижения желаемых результатов в компьютеризированной имплантологии.

Материалы и методы

Имплантаты устанавливали с помощью устройства наподобие узкой горловины, которое позволяет начать вращение имплантата до его контакта с костью и тем самым избежать влияния на это вращение плотности кости («костного ведения»). Прототип устройства (рис. 1а) состоит из:

→ DT стр. 6

AD



Рис. 1а. Компоненты устройства.

Рис. 1б. Внутренняя гильза.

Рис. 1в. Остеотомическая гильза.



Рис. 1г. Модифицированный удлинитель для остеотомической гильзы – подходит любой хирургический набор.

Рис. 1д. Гильза с внешней резьбой.





Рис. 1е–з. Сборка устройства.

Рис. 1и. Устройство в сборе при установке на шаблон.

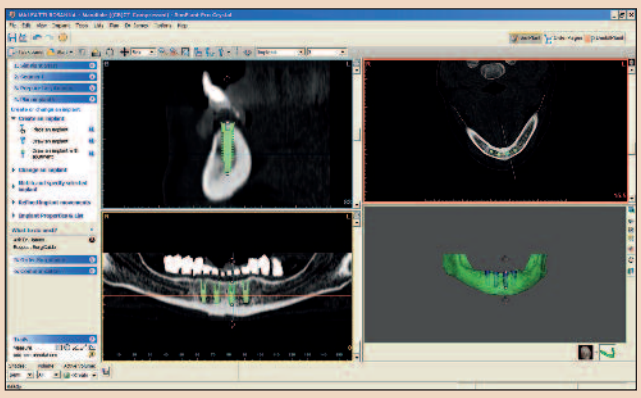

Рис. 2. Планирование лечения в первом случае (стереолитографическая модель).

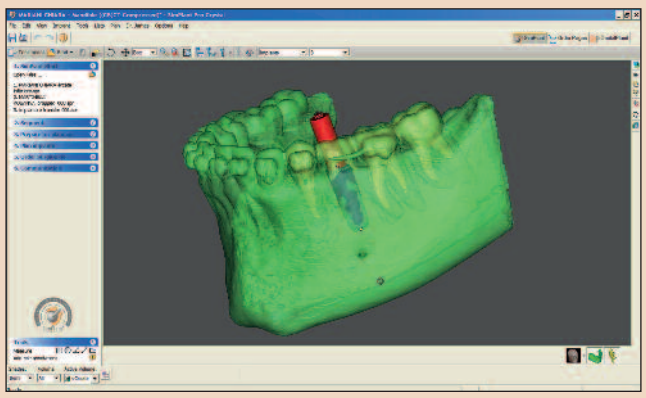

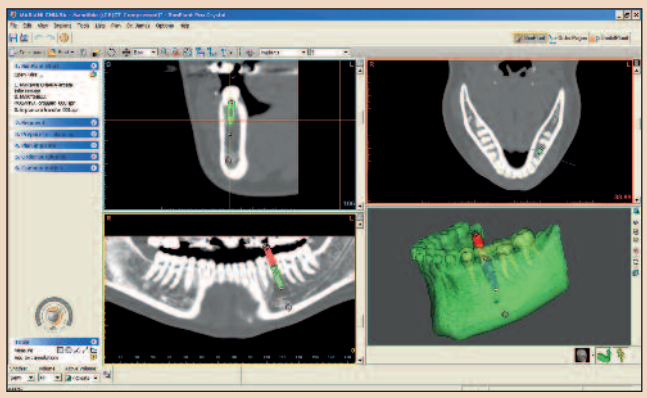

Рис. 3а и б. Планирование лечения во втором случае (гипсовая модель).

← DT стр. 5

- гильзы с внутренней резьбой («внутренней гильзы» с винтовым зацеплением в верхней части, которое способствует точности установки имплантата – рис 1б);
- гильзы с внешней резьбой («остеотомической гильзы»), которая вставляется во внутреннюю гильзу и служит направляющей для костных боров (благодаря гладкой внутренней поверхности – рис. 1в);
- модифицированного удлинителя для боров (рис. 1г);
- второй гильзы с внешней резьбой, длиннее остеотомической гильзы, ввинчиваемой в нее и выполняющей роль сужения (рис. 1д);
- «пробки», навинчиваемой на устройство (рис. 1е–з).

Для остеотомии используют обычный хирургический набор и модифицированный простой удлинитель, который после внесения изменений в его конструкцию подходит к большинству наборов для остеотомии. До того как бор коснется кости, удлинитель должен совпасть с гильзой. Прототип изготовили без ограничителя на удлинителе, только с отметками глубины.

Нижний конец пробки снабжен винтовым зацеплением (совпадающим с винтовым зацеплением внутренней гильзы – рис. 1и). Пробка прототипа состоит из двух элементов, соединенных между собой цилиндрической навинчиваемой части и крышки. Крышка объединена с имплантоводом: таким образом при навинчивании пробки имплантовод входит в гильзу, продвигая имплантат в костную ткань.

Имплантовод имеет отверстие, предназначенное для крепежного винта (такого же, какой применяется для соединения имплантата и абатмена, но длиннее, под отвертку минимальной длины, которая может понадобиться для разборки устройства после установки имплантата). Кроме того, сверху на имплантоводе есть головка для ключа. После установки имплантата имплантовод можно отвинтить от имплантата и вынуть из пробки. После этого хирургический шаблон легко можно снять без риска повреждения имплантата.

Устройство должно противостоять усилию вертикального смещения, возникающему при ввинчивании имплантата в кость. Крышку необходимо надежно закрепить на вертикальной пробке.

Для планирования имплантации использовали программу SimPlant Pro Crystal (Materialise Dental) – рис. 2, 3, вместо обычного хирургического шаблона в первом случае (рис. 4) воспользовались стереолитографическим шаблоном (STL) с отверстиями для установки аналогов. Во втором случае использовали простую гипсовую модель с (предположительно) правильным размещением аналога имплантата (рис. 5). В обоих случаях аналоги имплантата привинтили к направляющему устройству и закрепили наподобие прикусного блока из обычного перебазировочного материала для получения хирургического шаблона (фиксация шаблона к кости не предусматривалась – рис. 6).

Метчики не использовали, хотя они полезны, особенно при высокой плотности кости. Узкий метчик с острой резьбой может имитировать имплантат; устройство может иметь дополнительную крышку, предназначенную специально для метчика, который в этом случае становится интегрированной частью устройства.

В обоих случаях устройство собирали непосредственно у кресла, чтобы минимизировать вертикальный зазор (рис. 7). Затем из акрила для базисных пластинок изготовили шаблоны для проверки точности установки имплантатов.

Результаты

Результаты были удовлетворительными. Устройство удобно в использовании (рис. 8), удалось установить соответствие между расположением аналогов на модели и имплантатов в полости рта.

В первом случае на модели STL установили 4 абатмена, проверочный шаблон создали непосредственно в полости рта пациента и затем проверили соответствие абатменов на модели (рис. 9). Во втором случае трансферный шаблон навинтили на аналог, изготовили проверочный шаблон и затем проверили его соответствие расположению имплантата в полости рта пациента (рис. 10).

Обсуждение

Существующие системы не обеспечивают достаточной и воспроизводимой точности, поскольку не учитывают концепцию равномерного ввинчивания имплантата без колебаний. Слабым местом этих систем является гладкая гильза (будь то металлическая или виртуальная), которая не позволяет контролировать механические силы, воздействующие на винт, каковым по сути является имплантат. Это все равно что стрелять винтом – направление его движения оказывается произвольным.

Рис. 4. Аналоги – стереолитографическая модель.

Рис. 5. Хирургический шаблон для второго клинического случая.

Рис. 6. Хирургический шаблон для второго клинического случая.

Рис. 7а и б. Устройство в сборе.

Рис. 7в. Устройство в сборе на хирургическом шаблоне (клинический случай 2).



Рис. 7г. Устройство в сборе на хирургическом шаблоне (клинический случай 1).

Рис. 8а. Хирургический шаблон в полости рта пациента.

Рис. 8б. Хирургический шаблон в полости рта (обратите внимание на винтовое зацепление, которое хорошо видно на этом снимке).

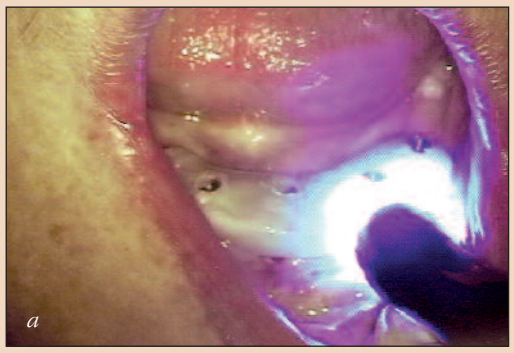

Рис. 9а и б. В первом клиническом случае проверочный шаблон изготовили в полости рта пациента.

Рис. 9в. Проверочный шаблон на модели STL.

Неточность, связанная с гладкостью гильзы

Первым важным элементом является зазор между имплантоводом и гильзой. Естественным результатом наличия этого зазора становится смещение верхушки имплантата. Когда имплантат устанавливается с помощью гладкой направляющей гильзы, его положение в кости можно корректировать только в том случае, если имплантовод не соприкасается с гильзой; однако такой контакт всегда имеет место, приводя к погрешности размещения имплантата в щечно-язычной и мезиально-дистальной проекциях. Это можно называть «парадоксальным эффектом» гладкой направляющей гильзы.

Поскольку гильза имеет определенную длину, этот парадоксальный эффект воспроизводится в двух плоскостях, последствием чего, естественно, становится отклонение оси («парадоксальный осевой эффект»). Зазор между гильзой и имплантоводом влияет как на точку установки в кость, так и на ось наклона имплантата, эти параметры идут рука об руку. Зная величину зазора, можно рассчитать смещение верхушки имплантата, которое прямо пропорционально зависит от зазора (рис. 11а). На глубине 20 мм от верха гильзы (примерно на 13 мм ниже уровня альвеолярной кости) линейное отклонение составит 0,8 мм. Воспользовавшись правилами тригонометрии (соотношениями синуса/косинуса и тангенса/котангенса), можно легко вычислить угол отклонения оси имплантата. При зазоре 0,1 мм (с каждой из сторон) отклонение оси составит 2° 20' (рис. 11).

Конические имплантаты могут входить в кость под еще большим углом, особенно если используется конический имплантовод. Следовательно, надлежащая стабильность будет достигнута только в конце процесса установки имплантата. Исходя из приведенных ранее соображений, можно предположить, что стабильность имплантата в этом случае вообще не будет достигнута. Конический имплантовод слишком сильно ограничивает вращающий момент при установке имплантата во избежание повреждения; однако чем больше отклонение оси, тем большим будет вращающий момент по ощущению, в результате чего неизбежно возникнет уверенность в стабилизации имплантата, которой на самом деле не будет.

Хорошие результаты, о которых сообщается в различных публикациях, могут быть связаны с установкой имплантатов в однородную кость групп D2 и D3 или на таких участках, где компактная пластинка сама служит «направляющей» для имплантата. Сообщения о превосходных результатах могут быть связаны с установкой имплантатов в кость низкой плотности, обеспечивающую правильный угол и глубину костного ложа при его препарировании с помощью имеющихся на рынке систем, однако при этом боры создают конический объем девитальной ткани (размер которого зависит от режущей способности бора и усилия, прилагаемого имплантологом).

Вторым важным аспектом является так называемое костное ведение. Глубина ввинчивания имплантата и ориентация его шестигранной головки зависят от морфологии и плотности костной ткани.

После начала вращения имплантата в кости изменить его траекторию невозможно: по мере ввинчивания платформа имплантата будет уходить вглубь, в направлении кости. Поскольку шестигранник имплантата можно повернуть на определенный угол, до совпадения с точкой на окружности гильзы, и эта точка может соответствовать определенной глубине ввинчивания имплантата, такой метод может быть рекомендован для изменения глубины платформы и ориентации шестигранника, а также контроля ввинчивания имплантата. При этом окрашенная риска на гильзе не является подходящим ориентиром для выравнивания по ней шестигранника, поскольку точность здесь будет целиком зависеть от размера риски, угла обзора и остроты зрения врача.

Как только начинается вращение имплантата, изменить его положение невозможно, так как апекс имплантата входит в кость и начинает играть роль неподвижного центра вращения. Даже при изменении угла наклона оси имплантата он все равно останется смещенным в щечно-язычной и мезиально-дистальной проекциях. Более того, такое изменение выполняется на глаз и тоже зависит от остроты зрения и угла обзора врача.

Отклонение оси приводит нас к другой концепции: реакции кости с точки зрения ее плотности и однородности. По существу имплантолог, использующий гладкую гильзу, не в состоянии предсказать, когда имплантат начнет ввинчиваться в кость. Этот момент зависит от фрикционных свойств кости, которые напрямую связаны с ее плотностью (HU), и последовательности остеотомии; установка имплантата будет зависеть от градиента HU (анизотропности), который определяет, насколько быстро изменяется плотность на единицу длины в пространственной системе координат. В отсутствие устройства, способного придать имплантату верное положение (хирургического шаблона), и костного ложа, препарированного в соответствии с определенными принципами механики, именно костная ткань определяет характер ввинчивания имплантата (плотность кости – ввинчивание на начальном этапе, а градиент плотности, или анизотропность – последующее направление оси).

Признавая проблему неточности установки имплантатов, изготовители и исследователи создали системы

→ DT стр. 8

Рис. 10а. Во втором клиническом случае проверочный шаблон изготовили по гипсовой модели.

Рис. 10б. Проверка точности установки имплантата во втором клиническом случае.

AD

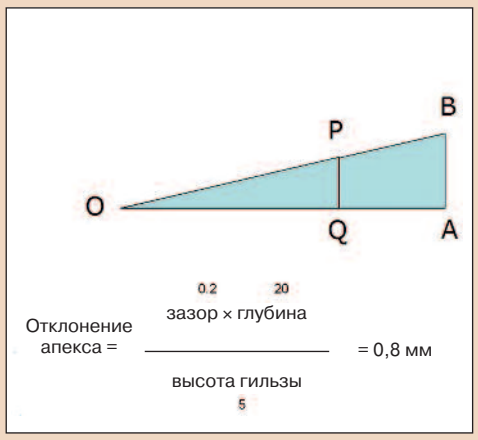

Рис. 11а. Математическая формула для расчета линейного отклонения апекса имплантата.

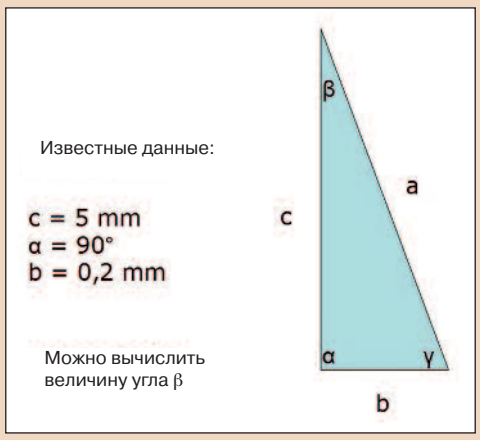

Рис. 11б. Расчет угла отклонения.

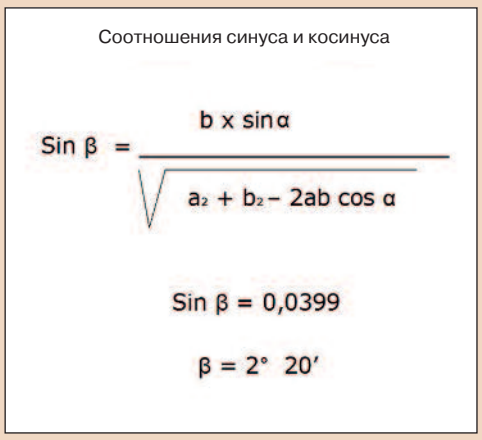

Рис. 11в. Формула расчета угла отклонения (по синусу и косинусу).

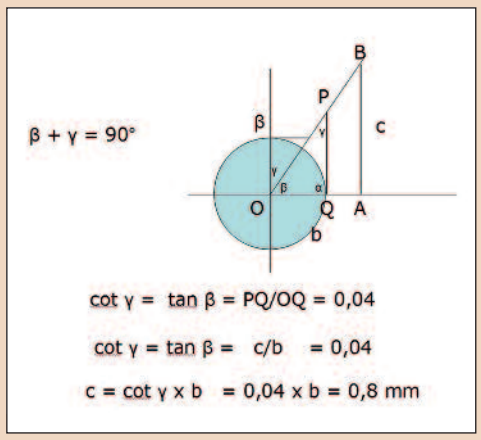

Рис. 11г. Расчет угла отклонения (по тангенсу и котангенсу).

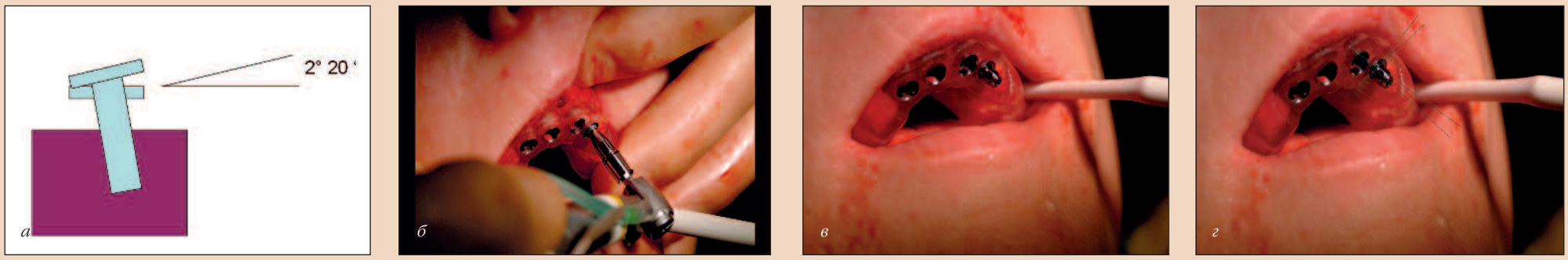

Рис. 12а–г. Неправильное размещение имплантата с помощью системы с контролем глубины ввинчивания (ввиду отклонения оси и головки имплантата).

← DT стр. 7

с контролем глубины ввинчивания в надежде обеспечить точность хотя бы этого параметра, однако зазор между имплантоводом и гильзой влияет не только на смещение точки установки и оси наклона имплантата, но и на погрешность глубины. На деле ограничитель имплантовода располагается под углом к гильзе. Их первое соприкосновение происходит при уже избыточной глубине ввинчивания, и продолжение этой операции ведет к возникновению большого крутящего момента, сопряженного с деформацией хирургического шаблона и возникновением усилия натяжения в кости. Полный контакт ограничителя с гильзой будет соответствовать избыточной глубине ввинчивания имплантата; правильная глубина может составлять всего лишь половину от нее (может определяться имплантологом на глаз). Результатом является неправильная глубина установки, неверный наклон оси имплантата и его смещение относительно намеченной точки на альвеолярном гребне (рис. 12).

Вероятность идеального позиционирования двух имплантатов составляет один к семи с половиной миллионам. И это связано со средними отклонениями всего лишь на 0,1 мм и 1°, которые в результате дают недостаточную точность установки. Удивительно, за счет каких незначительных изменений можно достичь приемлемой точности.

Координация хода и фазы имплантата

С точки зрения математики все пространственные координаты имплантата можно описать как сконцентрированные на его платформе и рассчитать ее полную траекторию при вращении по спирали; это означает возможность начать движение платформы и остановить его в любой точке траектории для абсолютно точного позиционирования платформы в перспективе последующей установки протезов.

Идея основана на следующем наблюдении: при навинчивании пробки на горлышко бутылки окончательное положение пробки всегда оказывается одинаковым (рис. 13). При наличии двух окончательных позиций на пробке будут 2 нитки резьбы, при трех окончательных позициях – 3 нитки. Название на крышке можно принять за шестигранник (или трехгранник). Таким образом, положение шестигранника, или платформы имплантата, оказывается легко воспроизводимым, поскольку нитка резьбы и шестигранник привязаны друг к другу. Это означает, что если мы можем контролировать ход винта, мы также можем контролировать положение платформы.

Исходя из этого, можно контролировать все параметры, определяющие положение платформы. К таким параметрам относятся положение на альвеолярном гребне (в щечно-язычной и мезиально-дистальной проекциях), ось наклона, глубина и ориентация противовращательного соединительного устройства (обычно шестигранника).

Конструкция винта полностью отлична от конструкции пули (в гладкой гильзе): она была определена Архимедом (его бесконечный винт до сих пор находит широчайшее применение) и Эйлером, швейцарским математиком, скончавшимся в Санкт-Петербурге более 200 лет назад. В частности, Эйлер указывал, что вращение круга (в нашем случае – платформы имплантата) может быть описано с помощью математических формул следующим образом: точка на окружности круга (или в случае имплантата – угол шестигранника) может быть спроецирована в ортогональной проекции в направлении движения самого круга (в нашем случае – движения имплантата по мере его ввинчивания в кость). Эта проекция будет представлять собой синусоиду (в случае имплантата период синусоиды можно найти с помощью шага резьбы). Исходя из этого автор разработал описываемое в настоящей статье устройство, которое позволяет контролировать ход ввинчивания имплантата. В технической литературе этот процесс называется «координацией хода», и позиционирование шестигранника также можно назвать его координацией. В обоих случаях можно говорить о регулировании фазы (т.е. о фазе имплантата, будь то в резьбовой или шестигранной его части). С помощью такой спиральной направляющей имплантат можно многократно ввинчивать и вывинчивать, каждый раз зная положение шестигранника в конечной точке (в окончательном положении имплантата и его аналога – рис. 14).

Поскольку спиральное круговое движение преобразуется в чистое перемещение имплантата по прямой, предлагаемое устройство также позволяет установить имплантат в нужной точке и под правильным углом. Вся информация, необходимая для правильного позиционирования имплантата (т.е. сведения о точке размещения, оси наклона, глубине и положении противовращательного соединительного устройства), уже содержится в его платформе и резьбе. Создание в хирургическом шаблоне резьбовой направляющей, по которой имплантат будет двигаться до того, как войдет в контакт с костью, позволяет предсказуемо прекратить ввинчивание имплантата в его окончательном положении с соблюдением всех необходимых параметров. Таким образом, мы можем решать, где остановить ввинчивание имплантата по резьбовой направляющей. Окончательное расположение имплантата всегда будет одинаковым, т.е. оно воспроизводимо и не зависит от действий имплантолога. Данное устройство полностью соответствует данному ранее определению пассивной системы.

Минимальная погрешность установки имплантата такова, какую могут предложить производители (0,01 мм является реалистичной оценкой). При использовании резьбового устройства отсутствует осевое отклонение. Таким образом, погрешность позиционирования составит ту самую одну сотую миллиметра (максимум 0,02 мм) без отклонения оси и погрешности в глубине ввинчивания и расположения шестигранника. Такая погрешность лежит в пределах, позволяющих клиницисту заранее изготовить окончательную ортопедическую конструкцию и считать стабильность имплантата оптимальной.

Некоторые имеющиеся системы также предусматривают точное позиционирование шестигранника, однако зачастую требуют для этого дополнительного вращения имплантата. Здесь снова возникает вопрос угла обзора. Если для точного позиционирования шестигранника необходимо совместить две точки, то каков их размер? Насколько острым должно быть зрение имплантолога? Возможна ли погрешность из-за угла обзора? Дополнительное вращение имплантата уже подразумевает возникновение погрешности: глубина ввинчивания имплантата перестанет соответствовать изначальному плану, и платформа окажется чуть выше или чуть ниже, чем предполагалось (это зависит от угла дополнительного поворота имплантата, который обычно составляет около 180°). Легко понять, что без предварительных расчетов любые попытки одновременно правильно расположить шестигранник и обеспечить необходимую глубину ввинчивания имплантата являются пустой тратой времени. Этого нельзя добиться без координации хода и фазы имплантата. Если целью является правильная ориентация шестигранника, следует также забыть об отметках на имплантоводе и гладкой гильзе. С точки зрения компьютеризированной имплантологии это вчерашний день.

Задав последовательность ввинчивания имплантата, легко задать и точку его остановки путем создания винтового зацепления (винтовое зацепление представляет собой вертикальный уступ, соединяющий два последовательных витка резьбы; вертикальный шаг резьбы – это ее высота при полном обороте витка резьбы) как на пробке устройства, так и на внутренней гильзе. Когда два вертикальных уступа совпадают, можно быть уверенным, что положение шестигранника в точности таково, какое предусмотрено планом лечения.

Шаг резьбы устройства должен совпадать с шагом резьбы имплантата, поскольку их различие может привести к повреждению кости. На деле различие между скоростями ввинчивания (т.е. расстояниями, покрываемыми с каждым полным оборотом) и периодами волн (т.е. ходами резьбы) имплантата и имплантовода приводит к результатам, совершенно противоположным целям, для которых предусмотрено настоящее устройство. В частности, слишком большой шаг резьбы имплантовода вызовет продвижение имплантата вглубь и вертикальное повреждение кости, а недостаточный шаг резьбы имплантовода приведет к вращению имплантата на месте и, соответственно, горизонтальному повреждению костной ткани. С этой точки зрения самонарезающие имплантаты демонстрируют лучший контроль вращающего момента.

Жесткость

Устройство следует надежно закрепить в хирургическом шаблоне так, чтобы оно могло противостоять горизонтальному и вертикальному крутящим моментам, всегда возникающим при ввинчивании имплантата в кость.

Компоненты и поднутрения

При монтаже прототипа использовали адаптер для реверсивного ключа. Однако в этом не было необходимости, поскольку реверсивный ключ может напрямую взаимодействовать с пробкой устройства. После того как пробка в сборе вставлена во внутреннюю гильзу, ее можно завинчивать пальцами до тех пор, пока не появится ощущение достаточного вращающего момента, а затем воспользоваться реверсивным ключом.

При установке нескольких имплантатов под разными углами поднутрения шестигранников могут предотвратить отделение хирургического шаблона от кости вместе с уже установленными имплантатами. Чтобы избежать этого, устройство, по крайней мере его ведущую часть, следует снять с хирургического шаблона. Таким образом, устройство разделяется на два компонента, после чего крышку, интегрированную с имплантоводом, можно отвинтить, оставив хирургический шаблон со всеми другими компонентами устройства на месте, – теперь он уже отделен от имплантатов и легко снимается.

Рис. 13а и б. Аналогия с пробкой на бутылке.

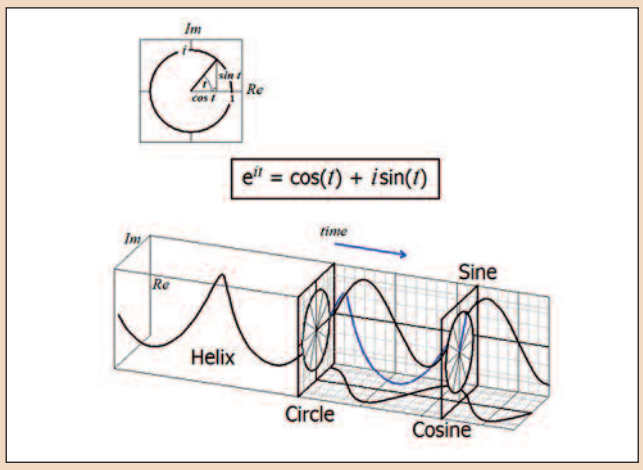

Рис. 14а. Формула Эйлера.

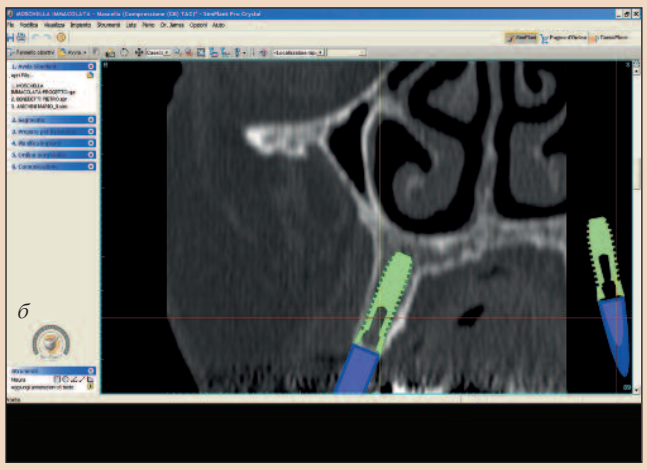

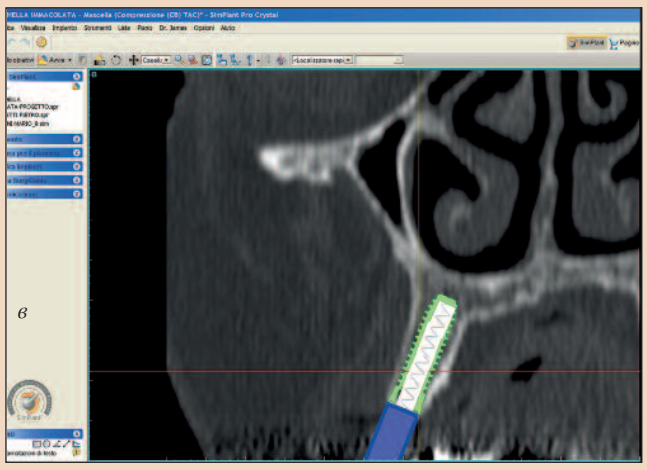

Рис. 14б и в. Формула Эйлера в прикладной математике.

Рис. 15. Пример вертикального зазора.

При установке одиночного имплантата крышка не нужна, так как отсутствуют поднутрения шестигранника. В этом случае достаточно пробки с одним компонентом.

Шейка имплантата

Морфология шейки имплантата не влияет на направляющее устройство, поскольку внутренний его диаметр чуть больше диаметра имплантата в любой его части (в области платформы или ниже). Также не играет роли и дополнительная резьба на шейке, так как с математической точки зрения она является гармоническими волнами фазы имплантата (шага резьбы).

Рабочая модель

Перед изготовлением рабочей модели вертикальное зацепление резьбового направляющего устройства можно легко сориентировать.

Вертикальный зазор

Для изготовления правильного хирургического шаблона винтовое зацепление нужно предусмотреть в нескольких витках резьбы от кости, на расстоянии, равном длине имплантата (который должен начать вращение до контакта с костью). Например, при длине имплантата 9 или 10 мм и шаге его резьбы 1 мм расстояние между винтовым зацеплением и костью также должно составлять 9–10 мм, или несколько раз по 0,75 мм шага резьбы (9 мм будут соответствовать 12 оборотам имплантата, 10,5 мм – 14 его оборотам). Необходимо учитывать среднюю ширину открывания рта. При установке самонарезающего имплантата вертикальный зазор можно уменьшить, поскольку апекс имплантата входит в отверстие костного ложа без контакта с костью. Чтобы уменьшить вертикальный зазор, устройство можно смонтировать заранее, получив благодаря этому даже меньшую рабочую длину, чем у существующих систем (рис. 15). Меньший вертикальный зазор возможен и при установке трансмукозальных имплантатов, поскольку в этом случае платформа находится ближе к поверхности. DT

От редакции: статья впервые была опубликована в журнале «Dentale Implantologie» 8, 374–82 (2004), Spitta Verlag. Список литературы можно получить в издательстве.

Контактная информация

Dr Gian Luigi Telara
Studio Odontoiatrico Lippi Telara
Via Vorno, 9/4
55060 Guamo Lucca
Italy (Италия)
Тел.: +39 0583 947568
lippitelara@gmail.com

20-я ежегодная конференция SSE: лучшего и желать нельзя

Филипп Куюмджиев, Швейцария

Рис. 1. Профессор Pierre Machtou.

Рис. 2. Доктор Gilberto Debelian.

Рис. 3. Профессор Andrea Mombelli.

Честь открыть конференцию была предоставлена доктору Ramachandran Nair. Будучи одним из основателей Швейцарского общества эндодонтии (SSE), он коротко рассказал об истории организации. Группа, состоявшая из семи энергичных ученых и клиницистов, превратилась в хорошо организованное и динамичное развивающееся общество, насчитывающее более 300 членов. После выступления доктору Nair была вручена награда SSE, премия Гульденера. Эта премия названа в честь покойного доктора Peter H.Guldener, который последние 30 лет был «голосом эндодонтии» в Швейцарии. Он также являлся выдающимся клиницистом, преподавателем, организатором, основателем и президентом SSE. Премия в размере 5 тыс. швейцарских франков ежегодно вручается на конференции SSE самым достойным представителям профессии или профессиональным организациям за выдающиеся достижения в исследовательской работе или значительный вклад в эндодонтическое образование и клиническую практику.

Рекомендации касательно противоречий в эндодонтии

В своем выступлении доктор Beat Suter обратился к противоречиям, существующим в современной эндодонтии. По его мнению, использование коффердама, а также принципы идеального препарирования и обтурации корневых каналов не подлежат обсуждению. Со ссылками на литературу доктор Suter осветил наиболее противоречивые вопросы, по которым дал и собственные рекомендации:

- предпочтительность сохранения существующих реставраций;
- определение рабочей длины с помощью электронных средств и использование техники обеспечения конического просвета;
- расширение апикальной трети корневого канала для беспрепятственного движения ирригационного раствора;
- обеспечение максимально возможной конусности апекса;
- использование 2,5% NaOCl в качестве средства медикаментозной обработки каналов;
- нежелательность выведения пломбировочного материала за пределы корневого канала и его предпочтительность по сравнению с недостаточной обтурацией;
- использование $Ca(OH)_2$ для временного заполнения корневого канала;
- возможность лечения корневого канала за одно посещение эндодонтиста;
- предпочтительность ортоградного лечения и неэффективность резекции при нем.

Апикальные поражения

В своем выступлении доктор Paul Dummer указал, что правильное препарирование корневого канала является обязательным условием заживления апикальных поражений и что $Ca(OH)_2$ обладает довольно ограниченным антибактериальным действием. Тем не менее очевидно, что индивидуальная иммунная реакция пациента также влияет на отдаленные результаты лечения корневых каналов. Согласно исследованиям основной причиной длительного сохранения апикальных поражений являются сами стоматологи, т.е. недостаток у них знаний и опыта, нетерпение, плохая оценка рисков и непрофессиональное поведение.

Студенческий приз SSE и мини-семинары

Перед обеденным перерывом трое студентов из университетов Базеля, Берна и Цюриха представили свои доклады, и экспертный совет присудил Noemi Kaderli студенческий приз SSE. Впервые в истории конференции ее участники имели возможность опробовать различные инструменты в ходе мини-семинаров, организованных разными компаниями во время перерыва.

Новые системы никель-титановых инструментов

Профессор Zvi Metzger представил систему саморегулирующихся файлов (SAF). Файл SAF представляет собой тонкий полый цилиндрический инструмент, адаптирующийся к геометрии поперечного сечения корневого канала. Файл ходит внутри канала с большой частотой и при постоянном промывании канала. Во время этого процесса со всех стенок канала удаляется равное количество дентина, что позволяет обеспечить по-настоящему трехмерное препарирование. Исходя из совершенно иной геометрии этих инструментов, профессор Metzger говорил об изменении парадигмы; он продемонстрировал впечатляющие снимки, сделанные с помощью компьютерной микротомографии, которые подтверждают эффективность системы. Однако цена одного такого (одноразового!) файла составляет более 40 евро, не говоря уже о стоимости всей системы.

После этого профессор Pierre Machtou представил систему WaveOne компании DENTSPLY Maillefer. При использовании системы WaveOne препарирование системы корневых каналов выполняется с помощью единственного никелево-титанового файла; инструменты выпускаются разных размеров. Отличительной особенностью системы является реципрокное действие файлов с постоянным изменением направления вращения в канале.

Доктор Eric Bonnet рассказал о системе Revo-S компании MICRO-MEGA. В этом случае препарирование канала выполняется с помощью трех механически вращающихся файлов. Секрет системы заключается в асимметричной геометрии режущей кромки инструментов. Она обеспечивает высокую режущую способность файлов и снижение нагрузки на инструмент, а также гарантирует эффективное удаление дентинной стружки из канала.

В заключение доктор Gilberto Debelian рассказал о концепции BioRaCe, предложенной швейцарской компанией FKG. Он продемонстрировал, что в апикальной трети канала бактерии проникают в дентин на большую глубину, чем принято считать. Ввиду этого канал необходимо расширять как минимум до размера 35 или 40 по ISO. Доктор Debelian также дал всестороннее объяснение характеристик поломки никель-титановых инструментов (вследствие усталости при циклической нагрузке или кручении). В процессе препарирования с помощью вращающихся инструментов всегда образуются микротрещины, однако концепция

→ DT стр. 10