

DENTAL TRIBUNE

The World's Dental Newspaper • Slovenian Edition 

SLOVENIJA

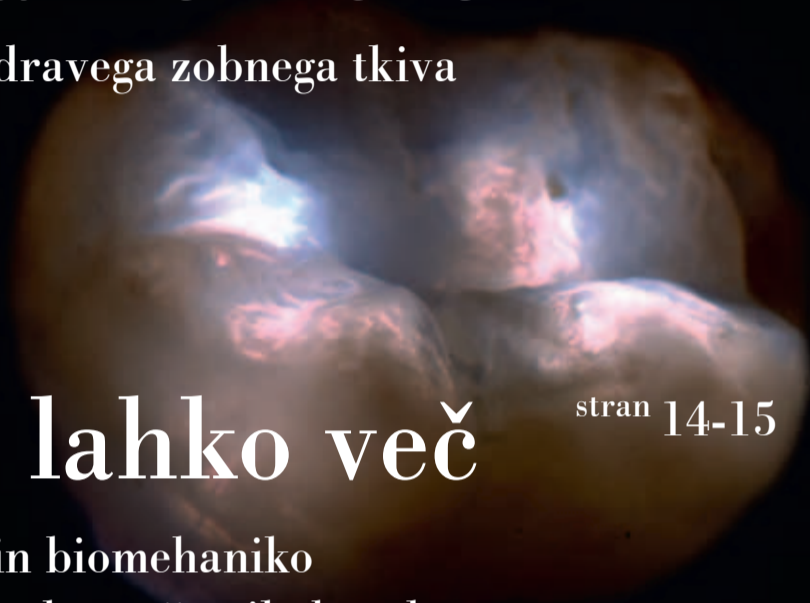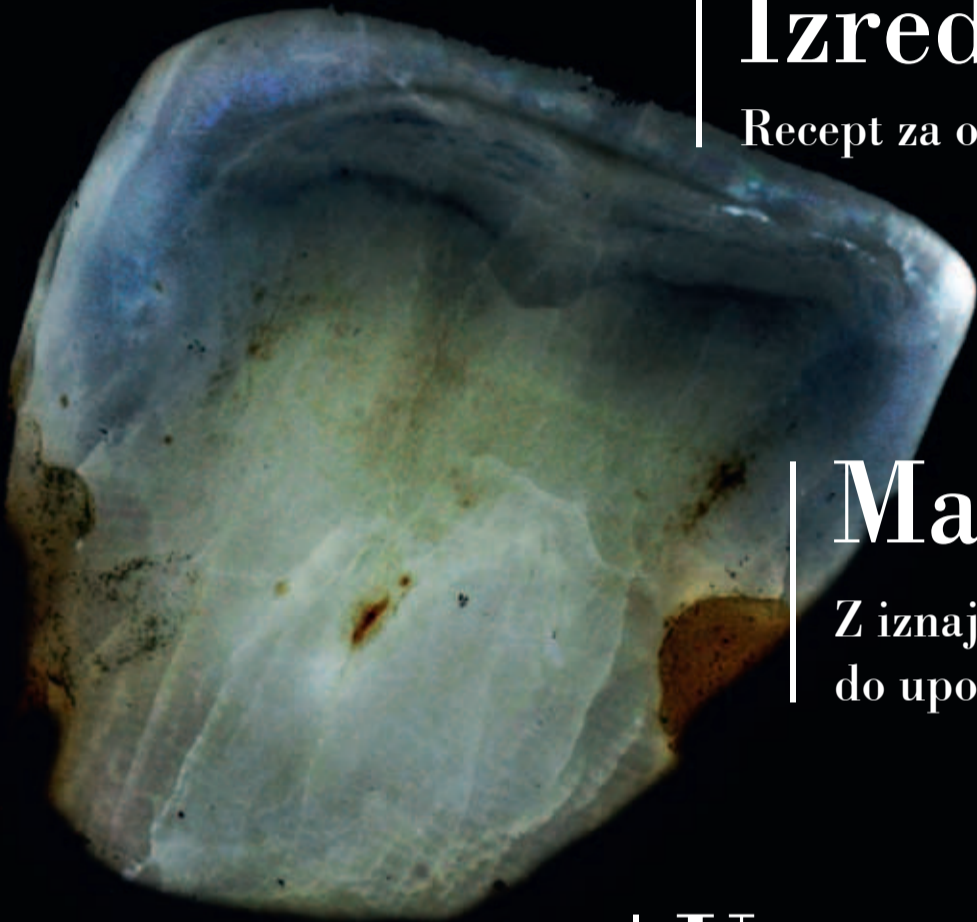APRIL 2016

ŠT. 2 / LETO 7

Izredno tanke luske

stran 12-13

Recept za ohranitev zdravega zobnega tkiva



Manj je lahko več

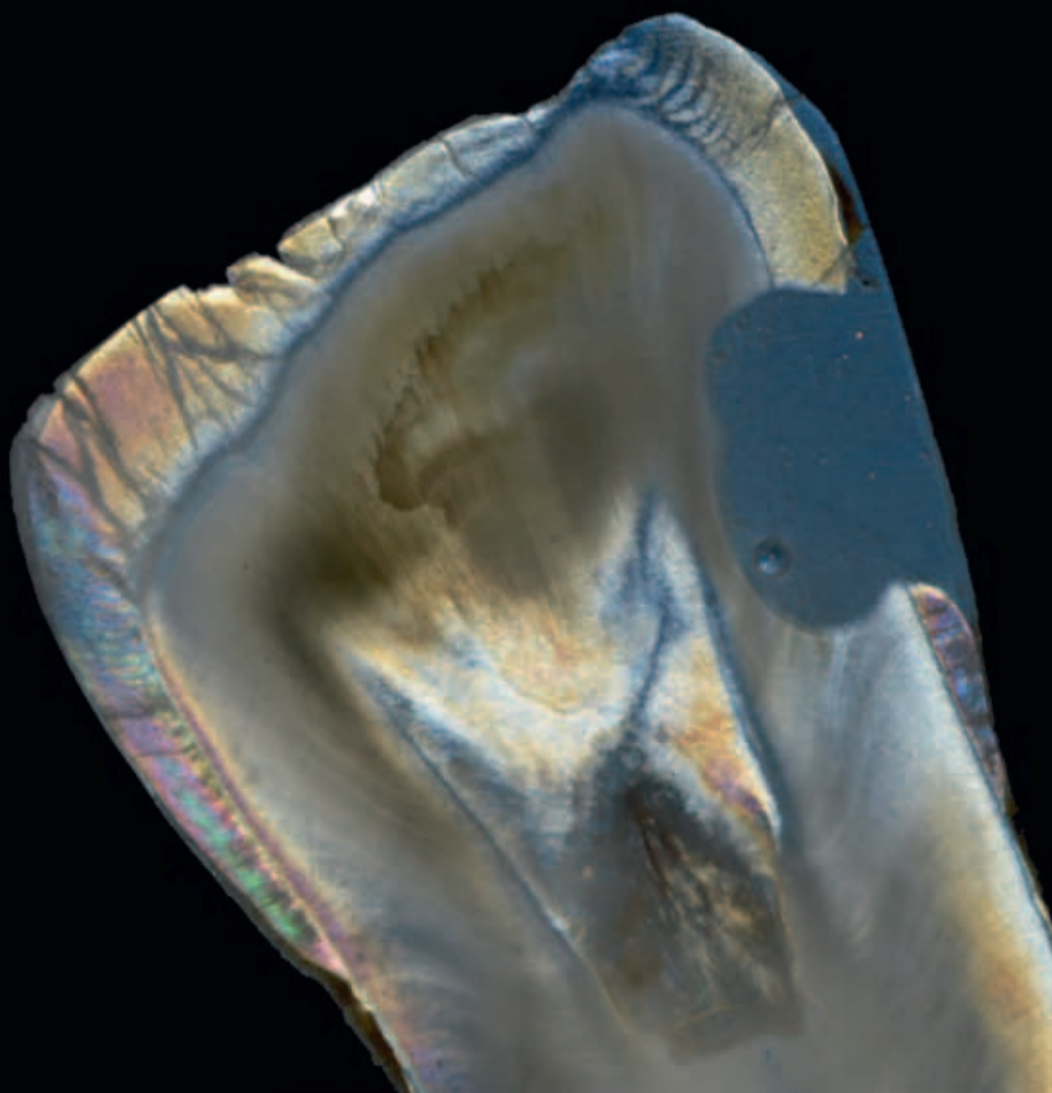
stran 14-15

Z iznajdljivostjo in biomehaniko
do uporabe minimalnega števila bracketov

Uporaba kompozitnih zatičkov

stran 18-21

Manjši skrčki polimerizacije in zmanjševanje napetosti



Nov fluorov varnish GC MI Varnish

Prikaz kliničnega primera

Mnogo pacientov toži o preobčutljivosti zob. Obstaja prav toliko sprožilcev občutljivosti, kot je prednosti teh izdelkov, ki se lahko uporabljajo ne samo kot optimalno zdravljenje s fluoridi za boj proti kariesu, ampak tudi kot zdravljenje preobčutljivosti: fluorov varnish. Avtorica naslednjega članka je izbrala nov fluorov varnish, GC MI Varnish, za zdravlje-

fluorov varnish. Pri svoji vsakodnevni praksi vedno nanese fluorov varnish na predilekcijska mesta za karies ali na eksponiran dentin po profesionalnem čiščenju zob.

Z veseljem uporabljam MI Varnish zaradi njegove visoke transparence in dobre adhezije. Poleg tega je zelo enostaven za nanos, ne ustvarjajo se grudice, material

in fosfatne ione v kislem okolju. Ti ioni gredo nato v porozno zobno sklenino. To zmanjša demineralizacijo zob, ki jo povzročajo napadi kislin (ti so rezultat bakterijskega metabolizma v plaku) in spodbujajo remineralizacijo. Interakcija med CPP-ACP in fluoridi, pri kateri imajo fluoridi aditiven učinek v kombinaciji z CPP-ACP, še pospešuje remineralizacijo.

MI Varnish zapre odprte dentinske tubule, ki so po navedbah Brannstrom –a domnevni glavni krivec preobčutljivosti. MI Varnish prav tako tvori tanko zaščitno plast, da prepreči direktni kontakt z zunanjimi iritanti in zmanjša preobčutljivost zob v povezavi s prej omenjenimi sestavinami za desenzibilizacijo.

MI Varnish ne potrebuje nikakršnega profilaktičnega zdravljenja pred nanosom. Nanos je hiter, preprost in higiensen ter ponuja še posebej dobro adhezijo tudi na vlažnih površinah. Ko pride v kontakt z vodo ali slino, se strdi. MI Varnish se ne lepí, ko se nanaša, ampak ima gladko in kremasto teksturo. Ko se nanese na zob, njegova nevtralna barva z naravno translucenco ne povzroči katerekoli spremembe v barvi in debelina nanosa je opisana kot udobna tudi po več aplikacijah. Druga prednost je visoko začetno sproščanje fluoridov v primerjavi z drugimi izdelki.

Indikacije in kontraindikacije

MI Varnish je namenjen za zdravljenje preobčutljivosti, ki je posledica eksponiranega dentina. Ne sme se uporabljati pri pacientih z ulcerativnim gingivitisom ali stomatitisom. Nadaljna kontraindikacija je alergija na mlečne izdelke zaradi vsebnosti kazein fosfopeptida, ki je derivat mlečnega kazeina.

Indikacije fluorovega premaza pa niso vezane samo na zmanjševanje preobčutljivosti eksponiranega dentina. Učinek fluoridov na preventivo kariesa je znanstveno dokazan že desetletja. Prav zaradi tega uporabljam fluorov premaz za remineralizacijo začetnih lezij, za dolgoročno preventivo kariesa in zaščito pred erozijami.

Izkušnje

Tip pakiranja, ki je na voljo, je več kot dovolj za cel set zob. Ko odpreš pretisni ovoj, ugotoviš, da ima premaz gladko konsisten-

co. Če ob odprtju ugotoviš, da je prišlo do ločitve faz (kar se meni še ni zgodilo), se to lahko reši v skladu s proizvajalčevimi navodili z enostavnim mešanjem MI Varnish-a s čopičem za enkratno uporabo. Najraje uporabljam čopiče za enkratno uporabo za aplikacijo premaza. Pravzaprav ni potrebno očistiti zoba pred nanosom na zobno površino, ker se CPP-ACP kompleks prilepi na zobni plak, kot je opisano na začetku. Vendar jaz raje pred nanosom očistim površino. Nadaljna prednost je, da se lahko varnish nanese v zelo tankem sloju. Zaradi viskoznosti materiala ga lahko enostavno nanese na robove prevlek. Če je MI Varnish nanesen v tankem sloju, je (praktično) neviden. Nisem še opazila kakršnihkoli zabarvanj keramičnih prevlek ali robov prevlek.

Vedno rahlo spiham nanosen premaz z uporabo večnamenskega nastavka. To je hitro in se dobro obnese, brez grudic. Premaz se ne strdi, dokler ne pride v kontakt s slino ali vodo.

Dosedanje izkušnje so pokazale, da ga pacienti dobro sprejmejo. Bili so prijetno presenečeni zaradi blagega sadnega okusa izdelka, še posebej otroci. Za odrasle je pomemben izgled premaza; mnogo pacientov ne želi imeti rumenkasto zabarvanega fluorovega premaza, še posebej ne na sprednjih zobeh, niti za nekaj ur. Priporočam, da se nanese v zelo tanki plasti. Shranjujem dozirne enote pri sobni temperaturi, da je nanos premaza na zobni vrat čim bolj prijeten. Prav tako odprem premaz pred pacientom in jim ga ponudim, da ga povohajo. Večina pacientov je zato popolnoma sproščenih in se veselijo fluorovega premaza kot nekakšne »sladice« po profesionalnem čiščenju zob.

Vloga premaza pri MI konceptu

Z namenom podpore pacientom in ordinacijam je podjetje GC implementiralo celovit akcijski načrt za boj proti kariesu in pri tem promoviralo oralno zdravje od ranega otroštva do starosti: koncept minimalne intervencije (MI) je osnovan na identifikaciji individualnega tveganja za karies, preventivi kariesa in (minimalno invazivnih) preparacijah in restavracijah, če so zobje že kariozni in vsebuje kontrole, katerih pogostost je odvisna od tveganja za karies kot del MI načrta zdravljenja. V odvisnosti od posameznikovega profila tveganja za karies se lahko vnesejo v njegov načrt preventive Dry Mouth Gel, Tooth Mouse, MI Paste Plus in Fuji Tri-age:

- kot drugi steber koncepta
- kot dodatno zdravljenje pri normalni ustni higieni

V tem kontekstu je tudi MI Varnish prav tako del MI načrta zdravljenja. Čeprav naj pacienti


ne bi smeli uporabljati kakšnih preparatov z visokimi vsebnostmi fluoridov na isti dan, kot imajo premaz z MI Varnish, ter naj bi prekinili z rednim jemanjem fluorovih tablet za nekaj dni, se lahko izvaja normalna ustna higiena doma že čez nekaj ur. Če pacient želi prav tako uporabljati izdelke z vsebnostjo CPP-ACP doma, sta Tooth Mouse in MI Paste Plus, navedena prej, primerna za vsakodnevno uporabo.

Osebo v svoji ordinaciji zelo rada uporabljam Tooth Mousse po beljenju zob, za preventivo kariesa in IP (individualno profilakso) ali za zdravljenje belih madežev.

Aplikacija

Pred nanosom premaza očistim zobne površine, ki jih bom premazala. Nato jih osušim in uporabim relativno osušitev ustne votline in sesalec za slino. Nanese premaz v tankem sloju z uporabo mehkega čopiča za enkratno uporabo (ne microbrush) tako, da se izogibam robu dlesni in interdentalnim prostorom. Z večnamensko brizgo rahlo spiham premaz proti sulkusu in interdentalnim prostorom. Če je potrebno, nanese dodatno kapljico premaza na zobno nitko in tako vnesem premaz na težko dostopne interproximalne prostore. Ko so vse površine premazane, dovolim pacientom, da previdno sperejo usta. Na koncu jim svetujem, naj se izogibajo lepljivi hrani, alkoholu in naj nekaj ur ne četkajo zob.

Povzetek

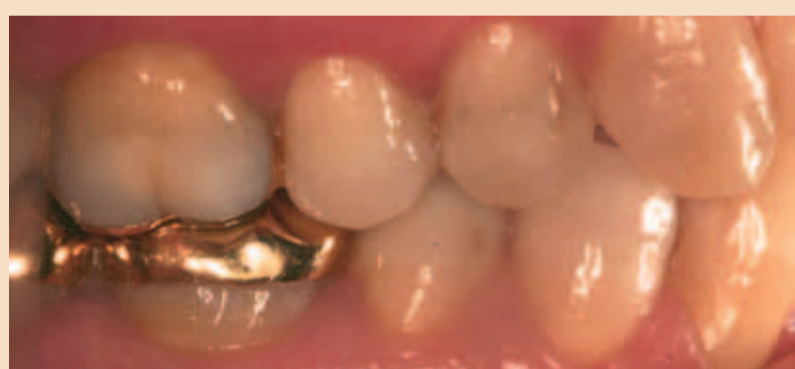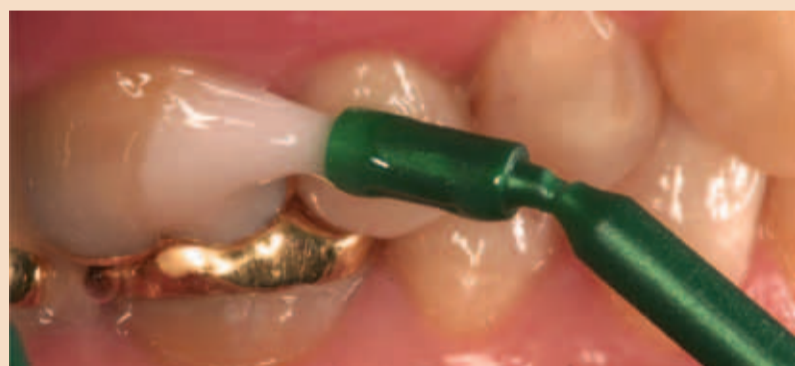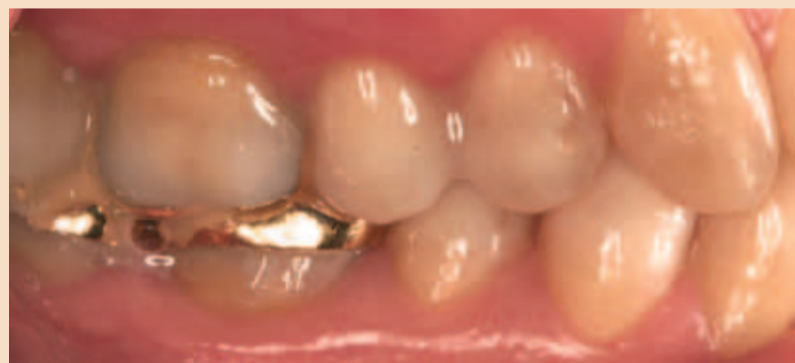MI Varnish je zame idealni fluorov premaz, ker je enostaven za uporabo v dveh glavnih pogledih: ne potrebuje nobenega dodatnega profilaktičnega zdravljenja pred aplikacijo, dozirna enota se enostavno odpre in vsebuje dovolj premaza za celotno zobovje. Ponuja odlično adhezijo in retencijo barve. Pacientom je všeč ne samo zaradi nevtralne barve, ampak tudi zaradi prijetnega okusa. 

Prvič obj.v: Plaque N Care, Iss.No. 2, VI. 2015, Nemčija.

Avtorica:
Dr. Birgit Riebeling



- Od 2014 zaposlena v svoji zasebni ordinaciji;
- 2012-2013 zaposlena kot zobozdravnica v splošni dentalni ordinaciji v Regensburg;
- 2011 prosta zobozdravnica pri IA-ADD Barleta, Severna Italija;
- 2009-2011 Zaposlena kot zobozdravnica v ordinaciji orientirani v implantologijo v Dortmundu.



nje in preventivo preobčutljivosti pri pacientih, ki imajo erozije ali recesije dlesni ali po profesionalnem čiščenju zob. V tem članku opisuje svojo izkušnjo pri uporabi tega izdelka.

V moji zasebni ordinaciji se fokusiram na konzervativno vzdrževanje zob in estetsko dentalno medicino. Preden sem spoznala MI Varnish, sem imela na svoji zalogi poleti 2014 mnogo preparatov za boj proti preobčutljivosti različnih proizvajalcev, prav tako sem v svoji ordinaciji imela tudi

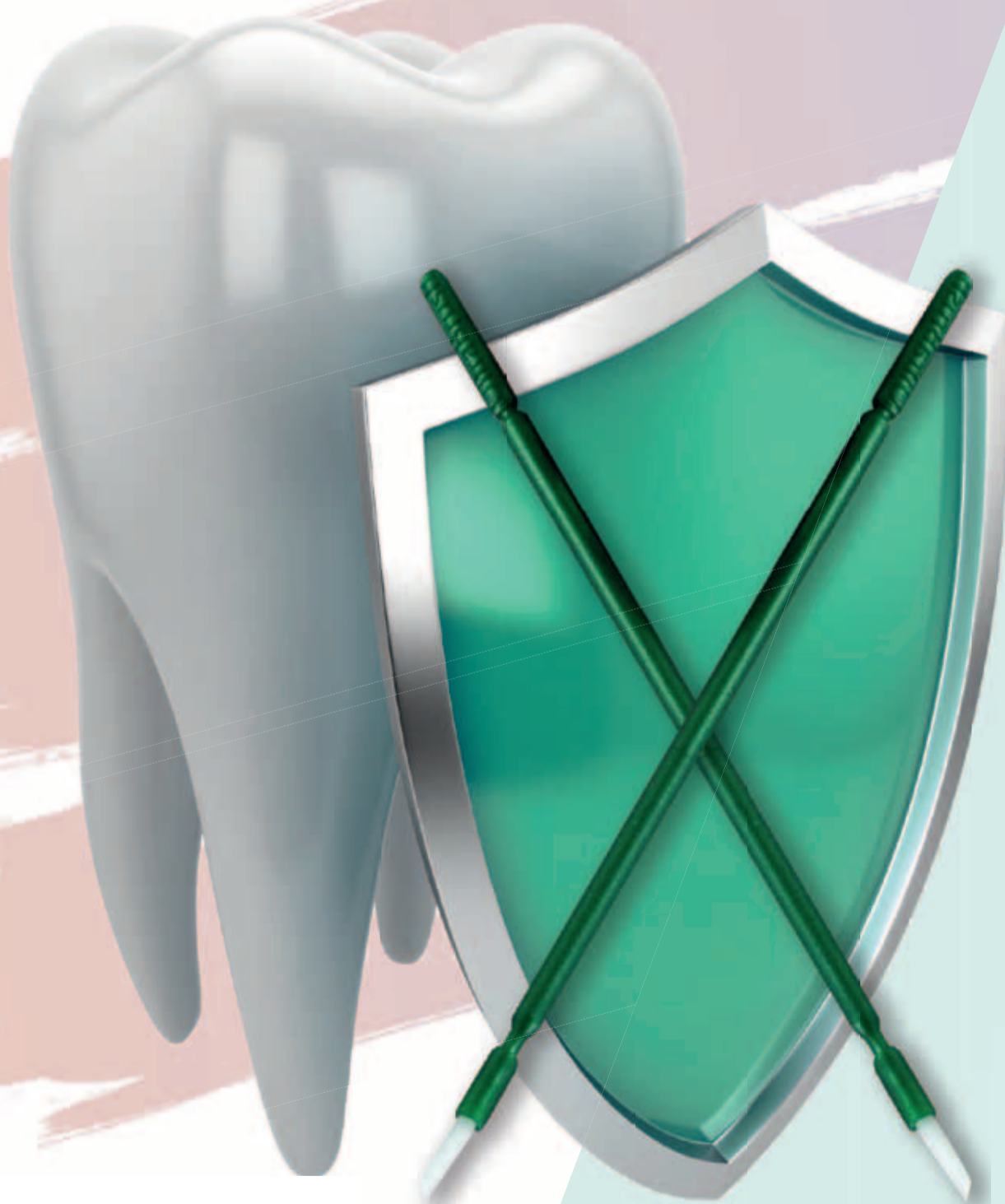ima prijeten jagodni ali mentolov okus.

Lastnosti materiala

Po navedbah v specifikaciji proizvajalca je MI Varnish 5 % fluorov varnish z vsebnostjo fluoridov 22.600 ppm natrijevega fluorida. Prav tako vsebuje RECALDENT TM, CPP-ACP kompleks (kazein fosfopeptid – amorfni kalcijev fosfat). Ta kompleks je znan, da se veže na biofilm, matriks plaka in pelikle in tam skladišči kalcijeve



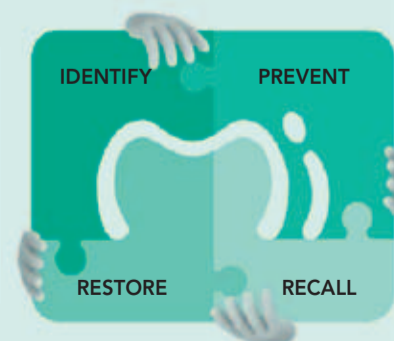
Podprite, obnovite in zaščitite s potegom čopiča.



GC MI Varnish
obravnavava
preobčutljive
zobe in daje
povečano
dolgotrajno zaščito.

GC EUROPE N.V.
East European Office-Slovenia
Šlandrov trg 40
3310 Žalec
Tel: 03/710-32-70
Faks: 03/710-32-71
slovenia@eeo.gceurope.com
<http://eeo.gceurope.com>

Mi Varnish je del
GC Minimalno
intervencijskega spektra.



GC

nadaljevanje članka iz prejšnje številke

Razprava

Rezultati te raziskave kažejo, da mikro-vrzeli obstajajo pri raziskovanih koničnih IAC z ali brez obremenitve. Nadalje utrujenost zaradi preobremenitve poveča mikro-vrzel pri sistemih, ki smo jih preučevali. Pred analizo IAC z obremenitvijo so bili narejeni rentgenski posnetki IAC področij. Vsi vzorci implantat-opornik kažejo kontinuirano mikro-vrzel z minimalno velikostjo 0,1 µm in z enim implantat-opornik vzorcem (AN), ki kaže izjemno veliko mikro-vrzel v velikosti 11 µm, kar je bilo preverjeno z uporabo sinhotronske radiografije in tomografije. Ovrednotenje submikronskih vrzeli se lahko preveri z uporabo sinhotronske fazno kontrastno radiografije in numerično simulacijo optične Fresnel propagacije. To omogoči meritve mikrovrzeli do velikosti 0,1 µm.

Dolgo je veljalo, da na vmesnem področju med implantatom in opornikom ni prisotnega mikro-prepuščanja. To pa predvsem zato, ker obdelava površine implantata pusti določeno hrapavost površine in površinsko geometrijo na mat področju. Geometrije, ki jih načrtujejo oblikovalci v tehničnih skicah, so na splošno gladke in ravne. Dejanska tekstura ali topografija ustvarjenega vzorca je v veliki meri določena s površinskimi nepravilnostmi, ki so posledica končne mehanične

obdelave s svetri in rezkalnimi napravami. Površinski kontakt je tako močno odvisen od strojnih delov. Nenatančnost povezave med implantatom in opornikom je bila dokumentirana v in vitro raziskavah in opisana je bila metoda za vizualizacijo nepravilnosti vmesnega področja med implantatom in opornikom. En sam vzorec implantata-opornika pred obremenitvijo je pokazal večjo mikro-vrzel v koronarnem področju. Do nastanka take vrzeli je lahko prišlo, ker je bilo to področje izven specifikacije. Za pojasnitev stopnje tolerance izdelave bi bilo potrebno pregledati več vzorcev. Konične povezave implantat-opornik so postale priljubljene, saj naj bi imele povečano mehansko stabilnost med obremenitvijo. Njihova mehanična stabilnost je bila izmerjena in prikazana preko dokončne analize in meritev s premikom opornika. Do danes ne obstajajo podatki v povezavi koničnega kota, kota obremenitve in mehanske stabilnosti opornika. V tej raziskavi je ravna konična povezava (16 stopinj s Straumann Bone Level implantatom) kazala večjo odpornost (tj. mikrovrzel je manj naraščala) na obremenitev pri 30-stopinjskem kotu kot pri 5,7-stopinjskem konusu (prisoten pri obeh Ankylos implantatih), torej iz tega sklepamo, da kot koničnega implantata vpliva na odpornost na obremenitev. Konični IAC s 16 stopinjskim kotnim konusom (ST) se ne smatra

za samozaklepne povezave, saj so njene mehanske lastnosti bolj podobne »butt-joint« povezavi. To je v skladu z rezultati te raziskave, ki je dokazala, da imajo »butt-joint« povezave s 30 stopinjskim kotom višjo odpornost na obremenitve v primerjavi s konično povezavo z manjšim kotom konusa.

Dolžina konusa, kot kaže, ne vpliva na stopnjo mikro-gibanja, prej določa način nastanka mikro-vrzel. Pri zunanji sili namestitve se opornik ustavi pri stiku opornika z implantatom. Lokacija kontakta je odvisna od kota konusa in ekstenzije opornika. Pri ravnem implantatu je kontaktno področje pod mat področjem (ni zajeto v tej raziskavi), vodi v skoraj vzporedno odprtje vrzeli v mat področju. Ciklična obremenitev ne samo zmanjša mehanično stabilnost implantat-opornik povezave, ampak povzroči tudi obrabo materiala. To je bilo ugotovljeno v raziskavah, ki so primerjale različno ciklično obremenitev, njene parametre in različne materiale. Individualni parametri vplivajo na obrabo implantata. A do danes to ni povzročilo spremembe ISO standarda, ki se trenutno uporablja za pridobitev certifikata dentalnega implantata.

V tej raziskavi je bila preobremenitev izvedena v standardnih nastavitvah v suhem okolju in s frekvenco 15Hz, kot je predlagano v ISO standardu 14801:2003. Pri primerjavi rentgenskih po-

snтков obremenjenih in neobremenjenih implantatov manjšega premera (oba Ankylos implantata) so bile vidne obsežne plastične deformacije titana in fisure/poke na vratnem delu implantata poleg nastanka mikro-vrzel. Po več zaporednih obremenitvah s silo 120N se je implantat zmanjšane premera 3,5 mm izkazal za neprimerne. Pri implantatih premera 4,5 mm naj bi v eksperimentalnih pogojih prišlo do plastične deformacije šele pri statični sili 349N. To nakazuje, da je tudi debelina stene implantata pomembna za odpornost na obremenitve. Kar nakazuje, da je debelina stene implantata lahko tudi pomembna za njegovo zmogljivost pod obremenitvijo.

Sinhotronska mikrotomografija IAC po obremenitvi je pokazala, da je obraba materiala s plastično deformacijo titana na vmesnem področju med implantatom in opornikom pri sili 120 N, medtem ko drugi poročajo, da se pri silah do 600N pojavi samo elastična deformacija. Znano je, da je nižja frekvenca obremenitve odločilni dejavnik zgodnjega neuspeha implantata. V tej raziskavi je bila frekvenca na srednji stopnji z obsežno obrabo titanovih implantatov, kot je bilo ugotovljeno drugje.

Protokol obremenitve (120N pri 30 stopinjskem kotu), ki je bil uporabljen v tej raziskavi, je standard, kateremu morajo ustrezati vsi implantati, da pridobijo certi-

fikat. Obsega enosmerno obremenitev na implantat, ki je vstavljen v medeninski cilindar, ki ne predstavlja fizioloških pogojev. Večsmerna obremenitev na implantat, vstavljen v material, ki ima elastičen modul bolj podoben kosti, bi bila bolj realna za ovrednotenje. Ker sta bila v naši raziskavi uporabljena dva implantata ene oblike, statistične analize ni bilo moč opraviti. Dodatna raziskava poteka z večjim številom vzorcev in z večsmerno obremenitvijo, ki bo bolj posnemala situacijo in vivo. Rezultati te raziskave nam kažejo obnašanje implantat-opornik povezave pri upoštevanju ISO standarda 14801:2003.

Zaključek

Raziskava je pokazala škodljiv vpliv ciklične obremenitve pri silah srednjih velikosti (120N) na implantatih manjšega premera. Preučevane povezave koničnih implantatov in opornika kažejo kontinuirano mikro-vrzel ne glede na obliko in velikostjo obremenitve. Mehanična odpornost opornika na mikro- premike je, kot kaže, povezana s konusnim kotom implantat-opornik povezave. ■

Avtorji:

T. Rack, S. Zabler, A. Rack, H. Riesemeier, K. Nelson

Dnevi Bredenta v Splitu - priložnost za znanje in smeh

V Splitu, enem od najlepših obmorskih mest na Hrvaškem, so 18. in 19. marca potekali Dnevi skupine Bredent. Stomatološki kongres, ki ga je pripravila skupina Bredent, podjetje s 40-letno tradicijo, je v sproščenem duhu odprl izvršni direktor Bredenta za jugovzhodno Evropo in Bliznji vzhod Igor Rozman ter polno dvorano hotela Le Meridien Lav, ki je bil glavno stičišče do zadnje podrobnosti organiziranega kongresa, popeljal v pestro dogajanje in napovedal predavanja, ki ne



bodo razočarala. In tudi niso. Gospod Rozman je obljubljal veliko, udeleženci kongresa pa so veliko tudi dobili. Nekateri od največjih evropskih strokovnjakov s področja implantologije, oralni kirurgi,

raziskovalci in profesorji, skupaj jih je bilo več kot 15, so s stomatologi, ki so se udeležili srečanja, delili svoje znanje ter predstavili novosti s področja implantologije. Na kongresu se je znova izkazalo, da je Bredent, čeprav na trg ne daje nepreverjenih izdelkov, vedno korak pred drugimi, saj s svojimi novostmi, ki so bile predstavljene tudi v Splitu, premika meje v implantologiji. Vsako od predavanj je spremljala tudi videoprojekcija primerov, s katerimi so se predavatelji srečevali v svoji lastni praksi, nekatere od metod pa demonstrirali tudi v živo na odru, medtem ko so posebno pozornost posvetili tudi novim materialom in metodam. Zvezde kongresa so bile antimikrobna fotodinamična terapija, ki je izjemno učinkovito in popolnoma neinvazivno orožje v boju proti parodontozii in periimplantitisu, Fast&fix terapija Bredenta, ki omogoča takojšnjo protetično rekonstrukcijo, ter bio HPP-materiali, ki vedno bolj nadomeščajo keramiko pri izdelavi



zobnih kron.

Srečanje in predavanja so brez izjeme hvalili vsi po vrsti, saj so bila izbrana in sestavljena tako, da je od njih nekaj zase lahko odnesel popolnoma vsak, ki hoče

izboljšati svoje znanje, delo in izkušnjo pacienta, obenem pa se je v prijetnem morskem okolju vsak lahko vsaj za hip tudi sprostil. Kongres je bil namreč tudi izvrstna priložnost za druženje in je kljub strokovnim temam bolj kot na strogo znanstveno srečanje vzbujal vtis vnovičnega snidenja družinskih članov ali prijateljev, na katerem ne gre brez šala in smeha. In manjkalo niti tega. Smeh je pol zdravja, zaradi srečanj, kot je Bredentovo, pa je nasmeh še toliko lepši. ■



Brez skrbi

Potreben je samo en tretma!

SKY® fast & fixed terapija

„Od leta 2007 je bilo obravnavanih več kot 20.000 pacientov.“

SKY® fast & fixed takojšnja terapijo so v sodelovanju razvili implantologi, protetiki in zobni tehniki.

Preprosto za uporabo. Estetski rezultati. Večji prihranek.

- **Hitro** | V večini primerov je implantat vstavljen in obnovljen v eni sami obravnavi.
- **Ponovljivo** | Standardiziran postopek. Isti proizvajalec za kirurga in protetika.
- **Dostopno** | Vašim pacientom po ugodni ceni povrne veselje do življenja.

Za več informacij o indikacijah in vsestranosti SKY® fast & fixed terapij pokličite 01 43 66 156.

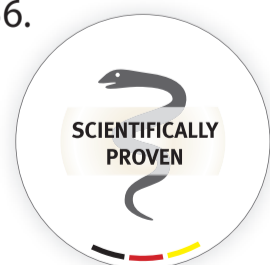



Informacije o izdelkih
poiščite na
<http://skyfastandfi.xed.bredent-medical.com>



SKENIRAJTE TO STRAN
Z LAYAR APP

SKY 
IMPLANT SYSTEM



40 
YEARS DENTAL INNOVATIONS
1 9 7 4
2 0 1 4

bredent 
group

Piezokirurgija-univerzalni pristop za številne indikacije

V času minimalno invazivnega zdravljenja zobozdravniki, oralni in maksilofacialni kirurgi vedno bolj uporabljajo piezoelektrične naprave za preparacijo kosti. Tehnologija je osnovana na ultrazvočni kirurgiji in je idealna za atravmatsko preparacijo trdih tkiv.

Fizikalni princip delovanja, ki je opisan kot piezoelektrični učinek, je, da pri delovanju električne napetosti pride do vibracije kristalov. Posebni pretvorniki pretvorijo nastale vibracije v oscilacije na delovni konici, ki v tem primeru omogoča selektivno ablacijo tkiv v ultrazvočni kirurgiji. Opisani postopek je že nekaj desetletij standarden postopek na različnih področjih kirurgije.

Velikanska prednost piezokirurgije je njena selektivnost za kalcificirane materiale, kot je kost in

zobje. Medtem ko mehka tkiva v bližini absorbirajo vibracije (običajno) kovinskih delovnih nastavkov in vibrirajo skupaj z delovno konico, takrat poteka selektivna ablacija kalcificiranih tkiv. To delovanje nudi pomembno prednost za številne različne indikacije, ki zahtevajo atravmatsko preparacijo kosti v neposredni bližini pomembnih anatomskih struktur mehkih tkiv, kot so živci, dlesen, pa tudi sluznica v sinusu.

Piezoelektrične naprave imajo tudi druge klinične prednosti v primerjavi z oscilirajočimi žagami ali celo z vrtečimi osteotomi. Na primer, pri minimalnem odklonu konice omogoči ekstremno natančno preparacijo okna osteotomije. Pri uporabi vrtečih se osteotomov ali oscilirajočih žag je začetna linija osteotomije še posebej težka in pogosto

se to odraža v diskrepanci med načrtovanim in dejanskim potekom osteotomije. Dodatno vrteči instrumenti zahtevajo določeno mero stabilnosti za odpornost proti strižnim silam, ki se pojavijo med vrtečo ablacijo. V primerjavi s piezokirurgijo je posledica znatno širša preparacija z izgubo kostnega tkiva in posledično je lahko potrebna augmentacija kosti (Lakshmingthan, Gokulanathan in sod., 2012).

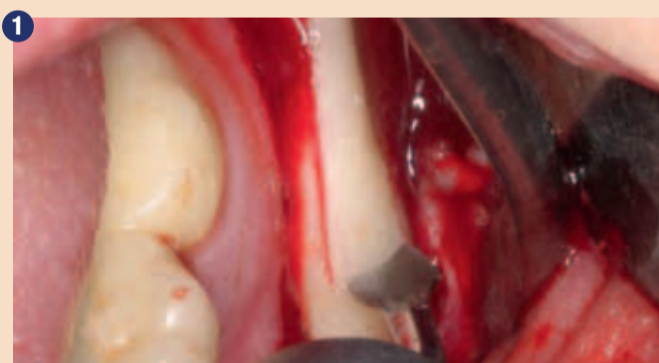Naslednji problem, ki se pojavlja pri vrtečih se instrumentih, je možnost nenačrtovane deformacije kot posledice nagibanja ali nihanja preko površine preparacije. Predvsem pri delu v bližini sosednjih zob, živcev in ostalih anatomskih struktur. Piezoelektrični nastavek lahko pripomore k izboljšanju kirurške varnosti in zmanjša tveganje za poškod-

bo sosednjih anatomskih struktur (Pereira, Gealth in sod., 2014).

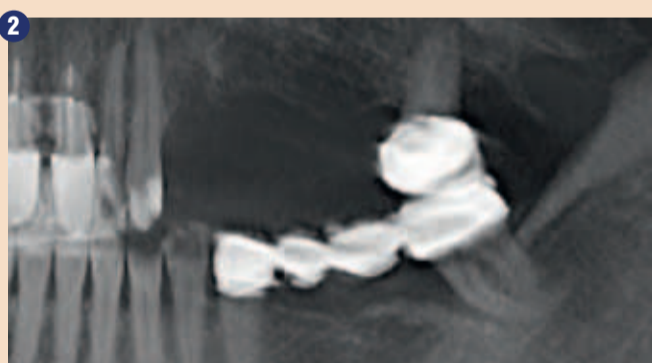Naslednja pomembna lastnost piezoelektričnih naprav, ki še nadalje spodbuja njihovo uporabo, je možnost uporabe instrumentov, ki preusmerijo preparacijske vibracije. Na primer, retrogradna preparacija koreninskega kanala pri apikotomiji z mikroglavo kolencnika je zapleten postopek, ki zahteva obsežen mukoperiostalni režanj in dostopno kostno odprtino. To lahko na zelo eleganten način izvedemo s piezoelektrično napravo in s preusmeritvijo energije vibracij znotraj aplikacijske konice. Rezultat je manjša preparacija trdih in mehkih tkiv, ki omogoča manjšo dostopno preparacijo in s tem zmanjša kooperativne zaplete po apikotomiji.

Piezoelektrična kirurgija se smatra za časovno varčen poseg.

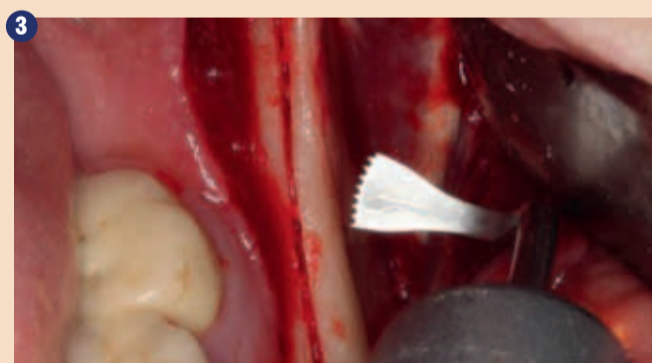Najnovejše generacije piezoelektričnih naprav so pomembno izboljšale sposobnost rezanja in ablacije. Inovativna Piezomed naprava (W&H) je v delovne konice vključila pomembne prednosti in transmisijo energije v primerjavi z običajnimi parametri izvedbe. Naprava vam nudi tudi 15-sekundno funkcijo t.i. »power boost« za kratkotrajno uporabo za aktivacijo dodatnih rezerv in nadaljnjo pospešeno ablacijo tkiv. Sistem ima izboljšano roko vanje z avtomatičnim sistemom za zaznavo delovnih konic, ki določajo optimalne nastavitve za specifičen instrument. Piezomed prav tako zagotavlja optimalno osvetlitev kirurškega delovnega polja z multiplo LED osvetlitvijo, ki je vgrajena v ročnik in zagotavlja dober pregled tudi pri delu v transkaninam sektorju.



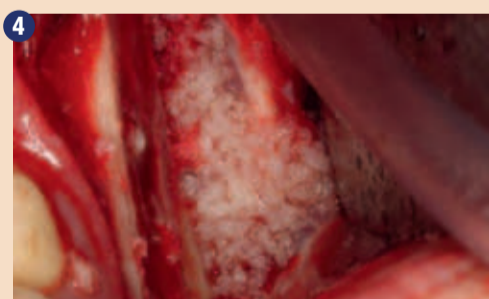
1 Preparacija kostnega pokrova s Piezomed napravo (W&H, Salzburg, Avstrija).



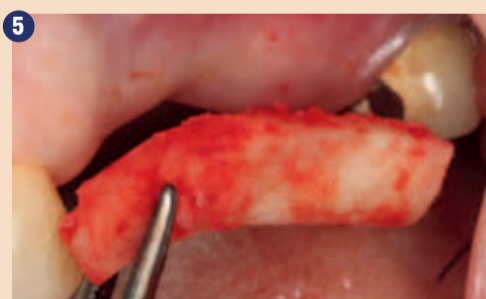2 Vertikalni in horizontalni lateralni defekt v zgornji čeljustnici z visoko linijo smeha z indikacijo za predimplantatno rekonstrukcijo.



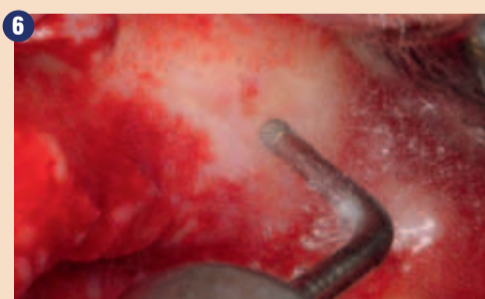3 Bazalna separacija bloka je enostavnejša s posebno ukrivljenimi nastavki.



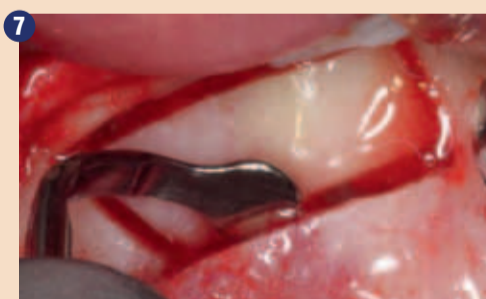
4 Dodatni avtologni kostni odkruški so pridobljeni s kostnim strgalom.



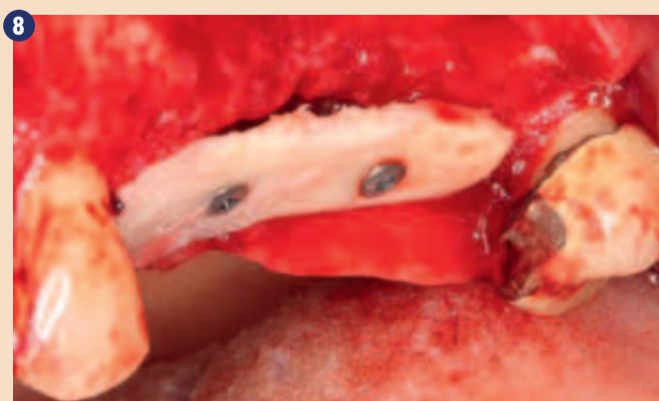5 Preverjanje velikosti kostnega presadka na donatorskem mestu.



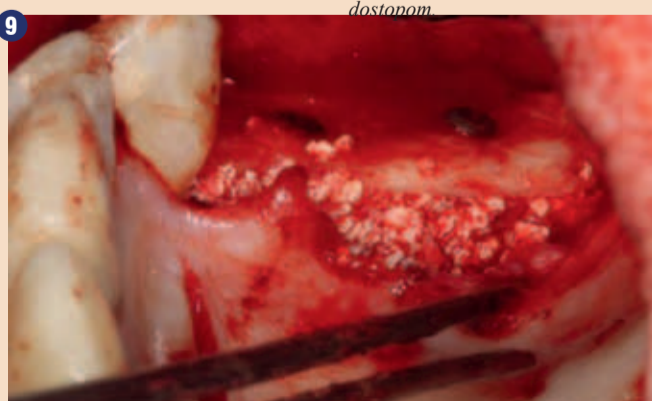6 Po preparaciji mukoperistalnega režnja je dostop do maksimalnega sinusa narejen z piezoelektričnim dostopom.



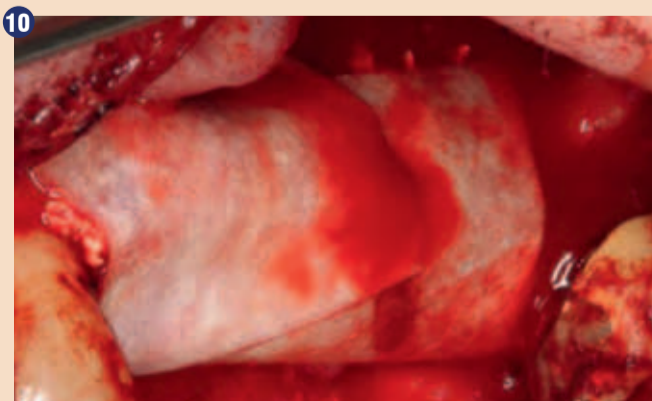
7 Začetna preparacija sinusne mukozne membrane se lahko izvede ultrazvočno.



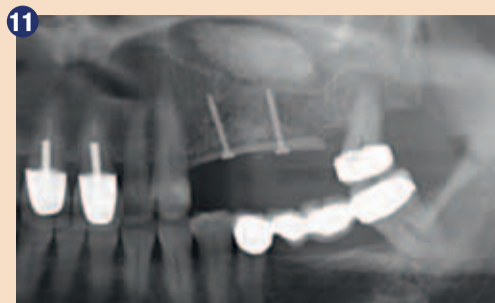8 Po dvigu sinusnega dna se fiksira kostna cepitev na pomanjkljivem alveolarnem grebenu.



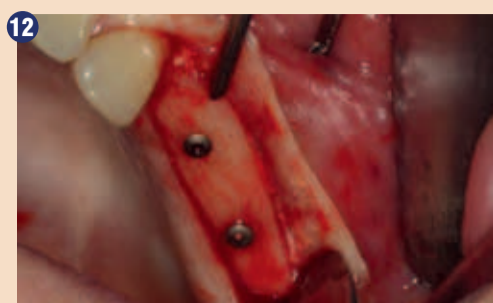9 Dograditev z govejim kostnim nadomestnim materialom (Cerabone 0,5 - 1 mm, Botiss Bio-materials, Berlin) in avtolognim kostnim presadkom (palatinalni pogled).



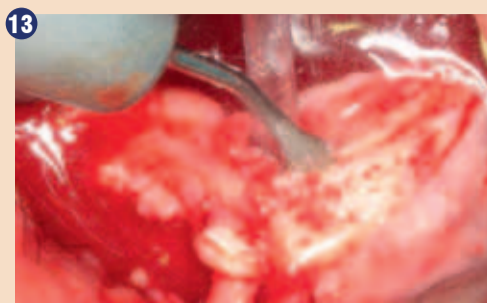
10 Prekritje področja augmentacije z dolgoročno stabilno perikardialno membrano (Jason collagen membrarne, Botiss).



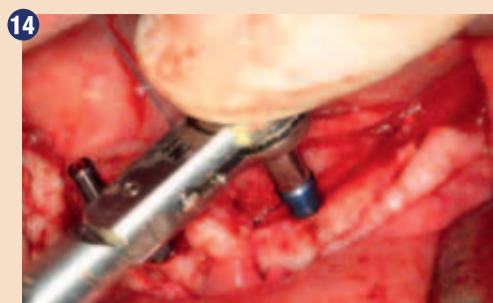
11 Pooperativni ortopantomogramski posnetek pokaže vertikalno augmentacijo in dvig sinusnega dna.



12 Po šestih mesecih celjenja je alveolarni greben vitalen in zadosten v vseh dimenzijah.



13 Zadostna irigacija s 4 mm širino rezidualne kosti je bistvena za 52-letnega pacienta med cepitvijo kosti.



14 Vstavitve štirih konusnih RSX implantatov (Bego Implant Systems, Bremen).

Indikacija: Dvig sinusnega dna

Preparacija lateralnega okna med zunanjim dvigom sinusnega dna predstavlja izziv, predvsem za implantologe z malo kirurškimi izkušnjami. Odstranitev kosti sinusa brez poškodbe spodaj ležeče Schneiderjeve membrane je samo delo operativnega posega po preparaciji ustreznega dostopa je sinusno membrano potrebno previdno mobilizirati, da se ustvari prostor za material za augmentacijo ali implantat. Piezokirurgija je primerna za ta operativni postopek; instrumenti so prevlečeni z diamantnimi zrcni in se lahko uporabijo za selektivno ablacijo tkiv. Spodaj ležeča mukozna membrana ostaja nedotaknjena pri pravilno izvedenem postopku. Ultrazvočne frekvence tudi omogočajo odmik mukozne membrane brez zapletov-frekvence se prenesejo v prostor med mukozno membrano in dnom sinusa s posebnimi topimi nastavki (Cassetta, Ricci in sod., 2012, Pereira, Gealh in sod., 2014) (Rickert, Vissink in sod., 2013). Posledično, a ne presenetljivo zadnje pregledne raziskave zunanjega dviga sinusnega dna podajajo pozitivno oceno za uporabo piezoelektričnih naprav tudi za uporabo na površinah implantatov in materialih za nadomestitev kosti (Wakllace, tarnow in sod., 2012).

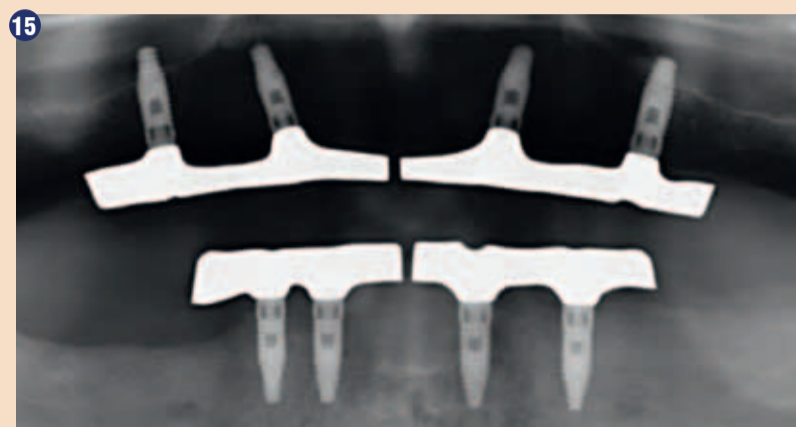Indikacija: Pridobitev avtologne kosti

Presadki avtologne kosti se uporabljajo v obliki blokov, lupin, obročkov, pa tudi v kombinaciji s kostnimi nadomestki. Če je mesto implantata pripravljeno sočasno kot augmentacija kosti, so se različni kostni filtrirni sistemi izkazali za učinkovite pri zbiranju kostnih odkruškov. Alternativa možnost je, da se mesto vstavitve implantata lahko sprepara za napravo z nizko hitrostjo brez irigacije. Če ni vstavitve implantata, se kostni odkruški lahko pridobijo iz okolice s kostnimi strgali. To je možno tudi s piezokirurgijo z uporabo specialnih nastavkov, ki doprinesejo visoko kakovostne kostne odkruške v primerjavi z odkruški, ki so pridobljeni z okroglimi svedri. To je bilo potrjeno v raziskavi, ki je primerjala obe metodi (Cgiriac, Herten in sod., 2005). Piezokirurgija ima dodatne prednosti pri pridobivanju kostnih blokov. Poleg visoko natančne osteotomije, kot je opisana zgoraj, uporaba tankih žagic-konic še dodatno zmanjša izgubo materiala. Večja izguba materiala med pridobivanjem kosti se lahko pričakuje z debelejšimi nastavki in konicami, še posebej pri uporabi Lindemann svedrov (Lakshmiathan, Gokulanathan in sod., 2012). Bazalna separacija, ki je nujna predvsem

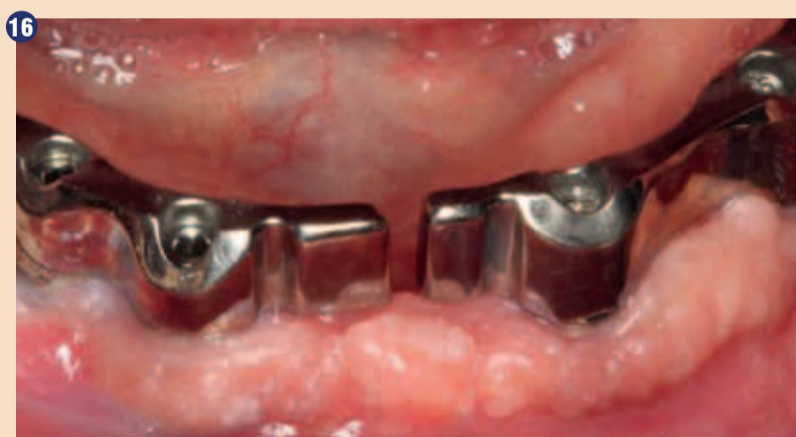pri retromolarnih blok presadkih, je poenostavljena s posebej oblikovanimi rektangularnimi žagicami. Piezokirurgija je ocenjena kot natančen, enostaven in varen postopek za pridobitev retromolarnih kostnih presadkov (Happe, 2007) (sliki 1 in 2).

Indikacija: Separacija kosti

Kost poleg mineralne strukture vsebuje tudi kolagenska vlakna. To pomeni, da ima dobro tlačno trdnost, a ima tudi določeno mero fleksibilnosti, kar predstavlja prednost pri postopku dograditve kosti. V klasičnem postopku ekspanzije s cepitvijo kosti se atrofirani alveolarni greben cepi longitudinalno in previdno razširi takrat, ko je dosežena ustrezna globina osteotomije (slike 13 do 16), idealno je brez dodatne odstranitve pokostnice (Brugnami, Caiazza in sod., 2014, Stricker, Fleiner in sod., 2014). Sistemi vijakov in plošč s povečano razdaljo ekspanzije so dokazano učinkoviti pri delitvi kostnih lamel in ostajajo pod pragom zloma kosti. Na splošno velja, da naj bo zahtevana širina preostale kosti vsaj 3 do 4 mm (Chiapasco, Zaniboni in sod., 2006) za zagotovitev ustrezne fleksibilnosti in zadostnega pokritja kosti za nadaljnjo oskrbo z implantatom. Če je potrebno, se lahko opravi dodatna vertikalna



15 Rentgenski posnetek po enem letu pokaže stabilno stanje kosti.



16 Intraoralni pogoji so prav tako stabilni z implantati v keratinizirani dlesni.

sprostitvena osteotomija eno ali obojestransko, ki lahko izboljša fleksibilnost. V kombinaciji z dodatno tehniko augmentacije delno na bukalni strani predstavlja alternativno metodo klasični metodi. Postopek razdelitve je deloma atravmatski in ni pomembne izgube dimenzije pri uporabi piezo žagic in ni pomembnih razlik med implantati, vstavljenimi v razdeljen alveolarni greben in implan-

tati, vstavljenimi brez kostnega manjka (Chiapasco, Zaniboni in sod., 2006, Danza, Guidi in sod., 2009). Kakorkoli, bistvena je zadostna kontinuirana irigacija, deloma z lokalno omejeno in globoko cepitvijo za preprečitev toplotne poškodbe v apikalnem področju osteotomije.

nadaljevanje članka v prihodnji številki

piezomed

Piezomed vam podaja vse prednosti inovativne ultrazvočne tehnologije na doseg vaših prstov: visokofrekvenčne mikrovibracije omogočajo rezanje z neverjetno natančnostjo. Poleg tega lahko s pomočjo tako imenovanega »učinka kavitacije« opravite kirurški poseg skoraj brez krvavitve.

PIEZOMED & SET NASTAVKOV
»BONE« + ključ za menjavo nastavkov+ 3 x irigacijske cevke + sterilizacijska kasetna

€ 5.800

PRVI V SVETU
Avtomatska zaznava nastavkov

Apple iPhone 6S GRATIS
OB NAKUPU PIEZOMED APARATA
vrednost gratis opreme (iPhone 6S Grey 16GB) se ne more zamenjati za gotovino

PEOPLE HAVE PRIORITY

W&H

KORUM
d.o.o. LJUBLJANA

Ponudba je veljavna do 30.04.2016. Davek (DDV) in stroški transporta niso vključeni v ceno. Za tiskarske napake ne odgovarjamo. Tel: ++ (0) 1 56 12 533 | korum@siol.net | www.korum.si

Zalivka stranskih zob z novim nanohibridnim materialom ORMOCER – klinično poročilo

Povzetek

Neposredne kompozitne obnove na območju stranskih zob spadajo k standardni ponudbi v terapevtskem spektru sodobnega ohranjevalno-obnovitvenega zobozdravstva. Zaradi bistveno povečane estetske zavesti v zadnjih dveh desetletjih večina pacientov danes ni več pripravljena sprejeti kovinske obnove in zahteva alternative v barvi zob. Poleg keramičnih zalivk so pacientom za trajno oskrbo zob na voljo tudi neposredne kompozitne obnove. Te vrste zalivk so zelo priljubljene tako pri pacientih kot tudi zobozdravnikih in so se medtem že v številnih kliničnih študijah izkazale kot učinkovite v območju stranskih zob, ki so obremenjeni pri ugrizu. Ponudba na področju plastičnih zalivk je sedaj poleg kompozitov z običajno kemijsko tehnologijo metakrilata bogatejša za čisti nanohibridni Ormocer brez dodanih klasičnih monomerov.

Uvod

Ponudba na področju neposrednih plastičnih kompozitov se je v zadnjih letih zelo razširila. Poleg klasičnih univerzalnih kompozitov je zaradi ogromnega povečanja estetskih zahtev pacientov na trg prišlo veliko število tako imenovanih »estetskih kompozitov«, ki so na voljo v zadostnem številu različnih barvnih nians in različnih stopenj prosojnosti/opacitet. Pri uporabi tehnike večbarvnega platenja lahko z opačnimi odtenki dentina, s prosojnimi skleninami in z eventualno barvo zob dosežete visokoestetsko neposredno obnovo, ki se od trdne zobne površine praktično več ne razlikuje in lahko tekmuje z estetiko obnov, ki so v celoti izdelane iz keramike. Delno ti kompozitni sistemi vključujejo

več kot 30 različnih kompozitnih mas z različnimi barvnimi niansami in svetlobno prepustnostjo. Vendar pa so pri tem nepogrešljive določene izkušnje pri ravnanju s temi materiali, ki se uporabljajo predvsem v območju sprednjih zob pri tehniki platenja z 2 ali 3 različnimi opacitetami oz. prosojnostmi. Poleg tega so se v zadnjih letih kompoziti razvijali s tem namenom, da bi njihova uporaba v območju stranskih zob bila poenostavljena in istočasno tudi varnejša. Z vpeljavo Bulk-fill kompozitov je tako bilo možno doseči ta cilj, istočasno pa se je izoblikovala varnejša predelava z odebelitvijo svetlobno polimeriziranih materialov s trenutnih 2 mm na 4 do 5 mm in s skrajšanimi časi polimerizacije. Večina kompozitov vsebuje organske monomerne matrice na osnovi

klasične kemije metakrilata. Za ta namen obstajajo alternativni pristopi s tehnologijo na osnovi silorana in kemijske tehnologije Ormocer. Pri materialih Ormocer (»organically modified ceramics«) gre za organsko modificirane, nekovinske anorganske kompozite. Materiale Ormocer lahko uvrstimo med anorganske in organske polimere, imajo pa tako anorgansko kot tudi organsko mrežo. To skupino materialov je razvil Inštitut za raziskave silikatov Fraunhofer iz Würzburga in jih leta 1998 v sodelovanju s partnerji v zobozdravstveni industriji prvič tržil kot zobne zalivke. Od takrat se je na tem področju uporabe zgodil pomemben napredek v razvoju kompozitov na osnovi materialov Ormocer. Dosedanjim zobozdravstvenim izdelkom Ormocer so

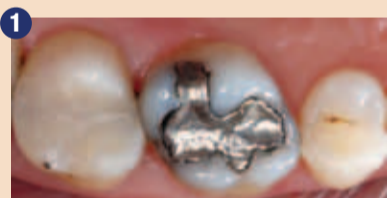za boljšo predelavo in regulacijo viskoznosti matrice poleg čiste kemijske tehnologije Ormocer dodali še dodatne monomere (poleg iniciatorjev, stabilizatorjev, pigmentov in anorganskih polnil). Zato je v tem primeru primernejše govoriti o kompozitih na osnovi materialov Ormocer.

Nova Ormocer zalivka Admira Fusion (VOCO) tako poleg materialov Ormocer na matrici ne vsebuje več nobenih klasičnih monomerov. Na voljo ima nanohibridno tehnologijo zalivk s 84-odstotnim anorganskim deležem polne teže. Gostota materiala se pri sočasni nizki napetosti zaradi krčenja (3,87 MPa) polimerizacijsko skrči za 1,25 %. Admira Fusion ima zaradi vsebovanih materialov visoko biološko kompatibilnost in obstojnost barve. Zaradi široke barvne palete

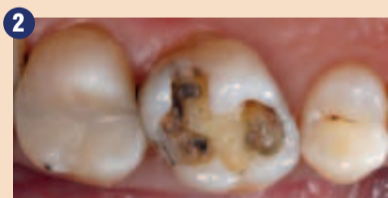je na voljo v treh stopnjah prosojnosti oz. opacitet (10 univerzalnih barv Vita, 4 opačni odtenki dentina, 4 posebne barve) in se lahko po potrebi uporablja tako v poenostavljeni enobarvni tehniki, npr. v območju stranskih zob, kot tudi v polikromatični večplastni tehniki v estetsko zahtevnejših situacijah.

Klinični primer

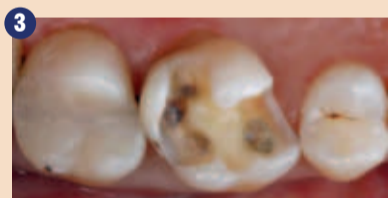51-letna pacientka je v naši ordinaciji izrazila željo po menjavi amalgamske zalivke na zobu 16 z obnovo v barvi zoba (slika 1). Pri testu občutljivosti na hladno se je zob takoj odzval občutljivo in tudi pri preskušanju s tolčenjem zob ni pokazal nobenih nepravilnosti. Po pojasnilu o možnih alternativah zdravljenja in njihovih stroških se je pacientka odločila za plastično



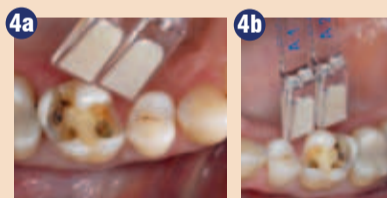Izhodišni položaj: Stara amalgamska zalivka v zobu 16.



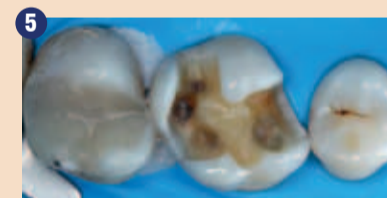Stanje po previdni odstranitvi amalgamske zalivke.



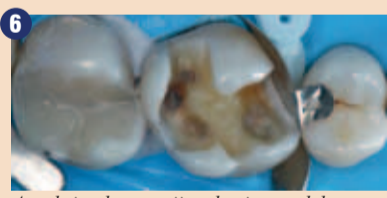Po odstranitvi kariеса smo finirali kaviteto.



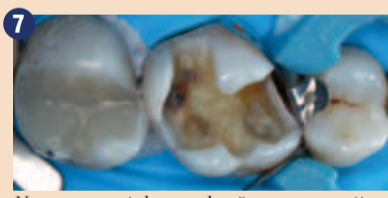Izbira ustrezne barve na vlažnem zobu.



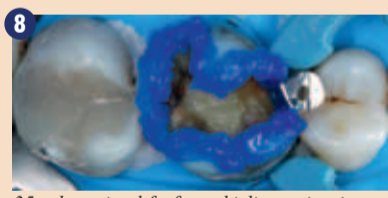
Izolacija območja zdravljenja s koferdamom.



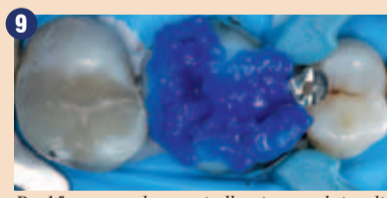
Aproksimalna omejitev kavitete z delno matrico in zagozdo iz umetne mase.



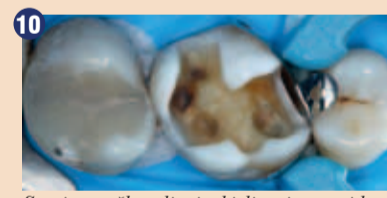
Nanos napejalnega obroča za separacijo sosednjih zob.



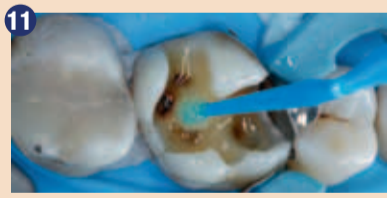35-odstotni gel fosforne kisline najprej selektivno naneseemo vzdolž robov sklenine in ga tam pustimo delovati 15 s.



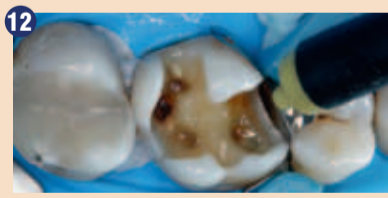Po 15 s se z gelom za jedkanje napolni tudi delež kavitetnega dentina in se pogojuje nadaljnjih 15 s (Total Etch).



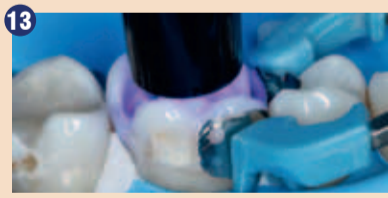Stanje po škropljenju kisline in previdnem sušenju kavitete.



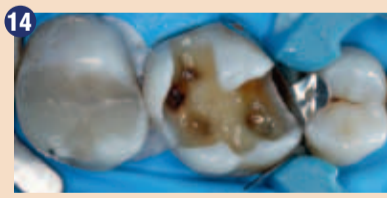Nanos adheziva Futurabond U z miniaturno ščetko na sklenino in dentin.



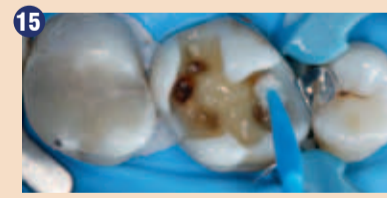Rahlo izpihovanje topila iz adhezivnega sistema.



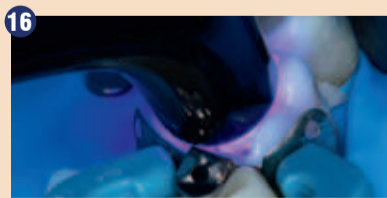10-sekundna polimerizacija adheziva s svetlobo.



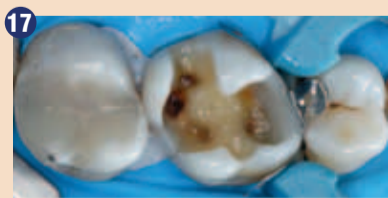Po nanosu adheziva ima celotna zapolnjena kaviteta svetlečo površino.



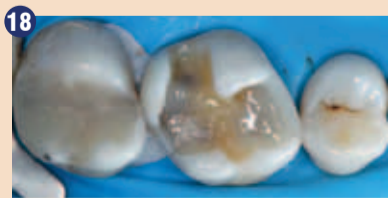S prvim inkrementom Admira Fusion se vse do višine roba izoblikuje mezialno aproksimalno območje.



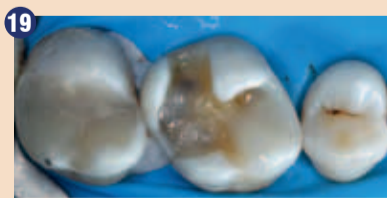20-sekundna polimerizacija zalivke s svetlobo.



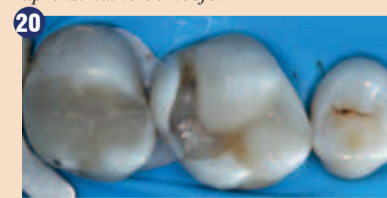Prvotna kaviteta razreda II se spremeni v »učinkovito kaviteto razreda I«.



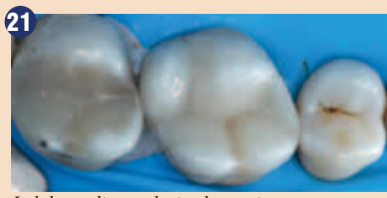
Stanje po snetju matrice in izravnavanju dna kavitete z drugim inkrementom Admira Fusion.



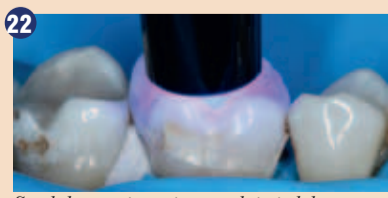
Izdelava meziobukalnega grebena in svetlobno strjevanje za 20 s.



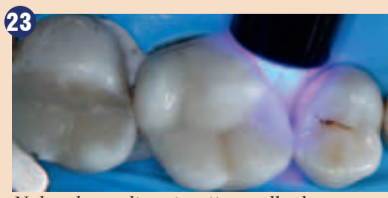Izdelava mezipalatalnega grebena in svetlobno strjevanje za 20 s.



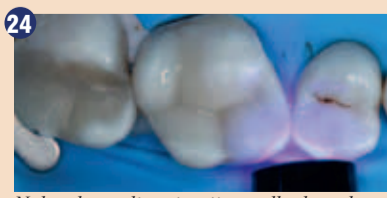Izdelava distopalatalnega in distobukalnega grebena.



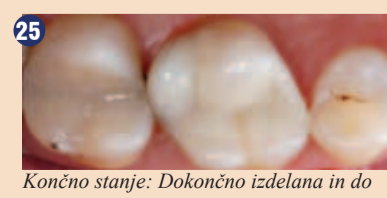Svetlobno strjevanje nazadnje izdelanega grebena za 20 s.



Naknadna polimerizacija predhodno s kovinsko matrico prekrita mezipalatalnega aproksimalnega območja za 20 s.



Naknadna polimerizacija predhodno s kovinsko matrico prekrita meziobukalnega aproksimalnega območja za 20 s.



Končno stanje: Dokončno izdelana in do sijaja spolirana obnova materiala Ormocer. Funkcionalnost in estetika zoba sta ponovno vzpostavljena.

zalivko z Ormocer materialom Admira Fusion (VOCO) s tehniko enobarvnega plastenja.

Na začetku zdravljenja smo omejnjeni zob temeljito očistili zunanjih zobnih oblog s pasto za profilakso, ki ne vsebuje fluorida, in gumijastim lončastim nastavkom. Po uporabi lokalne anestezije smo amalgam previdno odstranili iz zoba (slika 2). Zaradi kariesa smo morali kaviteto mezialno razširiti. Po ekskavaciji smo preparacijo finirali s finim diamantom (slika 3). Pred nanosom koferdama in posledično neizogibno izsušitvijo trdne zobne površine smo s sistemskim barvnim vzorcem na še vlažnem zobu določili ustrezno barvo (slika 4). Nato smo območje zdravljenja izolirali z nanosom koferdama (slika 5). Gumijasta zaščita omejuje delovno območje od ustne votline, olajšuje učinkovito in čisto delo in zagotavlja zaščito delovnega območja pred okuženimi snovmi, kot so kri, sulkusna tekočina in slina. Kontaminacija sklenine in dentina bi bistveno poslabšala adhezijo zalivke na trdni zobni površini in ogrozila dolgotrajno uspešno oskrbo z optimalno robno integriteto. Poleg tega koferdam pacienta ščiti pred dražečimi snovmi, na primer pred adhezivnim sistemom. Koferdam je s tem bistven pripomoček za olajšanje dela in zagotovilo kakovosti v adhezivni tehniki. Neznamen napor, potreben za namestitev koferdama, se dodatno kompenzira tudi zato, ker ni treba menjavati vatnih tamponov in ker pacient ne čuti potrebe po izpiranju.

Potem smo kaviteto omejili z delno kovinsko matrico, ki smo jo z zagozdo iz umetne mase adaptirali na cervikalno stopnico (slika 6). Napenjalni obroč matričnega sistema skrbi za zadostno separacijo zoba od sosednjega mezialnega zoba in omogoča natančen aproksimalni stik nove zalivke (slika 7).

Za adhezivno predhodno obdelavo trdne zobne površine je bil izbran univerzalni adheziv Futurabond U (VOCO). Futurabond U je sodobni, univerzalni adheziv, ki je združljiv z vsemi tehnikami kondicioniranja: s tehniko samodejnega jedkanja in tehnikama kondicioniranja na fosforni osnovi (selektivno jedkanje sklenine oz. popolna predpriprava za jedkanje ter spiranje sklenine in dentina). Pri opisanem primeru je bila uporabljena popolna predpriprava za jedkanje ter spiranje sklenine in dentina. V ta namen smo vzdolž robov sklenine nanесли 35-odstotno fosforno kislino (Vococid, VOCO), ki je tam delovala 15 s (slika 8). Zatem smo celoten kavitetni dentin še dodatno prekrili z gelom za jedkanje (Total Etch) (slika 9). Po nadaljnjih 15 s delovanja smo nato kislino in s tem tudi iz trdne zobne površine izločene snovi za 20 s temeljito izpihivali z mokrim zračnim razpršilom, odvečno vodo pa s stisnjenim zrakom previdno izpihali iz kavitete (slika 10). Slika 11 prikazuje nanos večje količine univerzalnega adhezivnega sredstva

Futurabond U na sklenino in dentin z mikrokrtlačko. Adheziv smo 20 sekund previdno vtirali z aplikatorjem na trdne zobne površine. Nato smo topilo previdno izpihivali s suhim stisnjenim zrakom, ki ne vsebuje olja (slika 12), in adhezivno sredstvo 10 sekund strjevali s polimerizacijsko svetilko (slika 13). Dobili smo sijajno in povsod z adhezivom enakomerno omočeno površino kavitete (slika 14). To je treba skrbno preveriti, saj nesijoča področja kavitete nakazujejo nezadosten nanos adheziva na teh

mestih. V najslabšem primeru se lahko to odraža na slabšem oprijemu zalivke v tem območju in sočasno slabše zaprtem dentinu ter morda tudi visoki kooperativni preobčutljivosti. Če se pri pregledu odkrijejo taka območja, sledi na teh mestih nov, selektiven nanos adheziva.

V naslednjem koraku smo mezialno aproksimalno površino izoblikovali vse do višine roba, pri čemer smo Ormocer skrbno adaptirali z mikroščetko, ki smo jo uporabili kot modelirno napravo (slika

15). Zalivko smo 20 s strjevali s polimerizacijsko svetilko (jakost svetlobe > 500 mW/cm²) (slika 16). Pri izdelavi mezialne aproksimalne površine se prvotna kaviteta razreda II spremeni v »učinkovito kaviteto razreda I« (slika 17), nato pa se odstrani matrični sistem, ki ni več potreben. To je pri nadaljnjem poteku obdelave olajšalo dostop do kavitete z ročnimi instrumenti za oblikovanje okluzalnih struktur in z boljšim pogledom na območje obdelave omogočilo boljši vizualni nadzor naslednjih nanosenih plasti

materiala. Z drugim inkrementom Admira Fusion smo zgladili dno kavitete, da smo za nadaljnje izoblikovanje okluzalnih anatomskih struktur lahko zagotovili enotno maksimalno odebelitev zalivke za 2 mm (slika 18). Pri zaporedni tehniki gubanja smo najprej izoblikovali meziobukalni greben (slika 19), nato meziopalatinalni (slika 20), za konec pa še preostalo maso distopalatinalnega in distobukalnega grebena (slika 21). S to tehniko posameznih, zaporedno izdelanih grebenov lahko enostavno in

Pravi napredek!

Izkoristite aktualno ponudbo!*



PRVA KERAMIKA ZA ZALIVKE

- Prvi material za zalivke, v celoti izdelan na osnovi keramike
- Najmanjše krčenje pri polimerizaciji (1,25 prostorninskega odstotka) in posebej nizek stres zaradi krčenja**
- Inerten, s tem pa izredno biološko združljiv in barvno obstojen
- Za najvišje zahteve v področju prednjih in stranskih zob
- Odlične lastnosti za uporabo, preprosto poliranje do visokega sijaja in zelo trda površina zagotavljajo prvostvorne in trajne rezultate
- Združljiv z vsemi običajnimi lepili

* Poiščite vse trenutne ponudbe kontaktirajte pooblaščenega VOCO svetovalca.
** v primerjavi z vsemi običajnimi kompoziti za zalivke

Admira Fusion



VOCO
THE DENTALISTS