

# DENTAL TRIBUNE

— The World's Dental Newspaper • Serbia & Montenegro Edition —

NOVI SAD

Septembar 2009

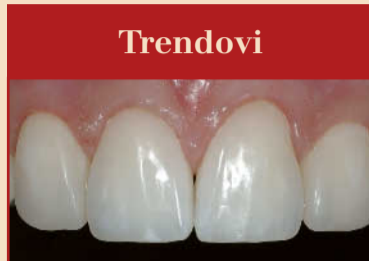No. 3 VOL. 4

Novi Sad  
M. Stratimirovića 6  
tel: +381-21-4740600  
mob: +381-63-474411  
fax: +381-21-6360935

**HIPOKRAT**  
SISTEM

e-mail: info@hipokrat.co.rs  
www.hipokratdental.com

Novi Beograd  
Bul. Z. Dindića 6b  
tel: +381-11-3015356  
mob: +381-63-476963  
fax: +381-11-2138657

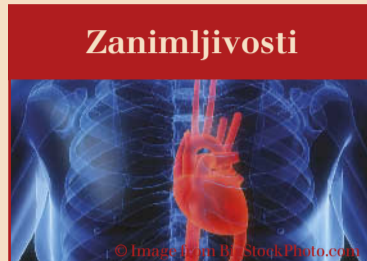

## Trendovi

### Koncept prirodnog slaganja slojeva

Dr Dietschi objašnjava ovaj koncept koji predstavlja jednostavan i efikasan pristup kreaciji visoko-estetskih direktnih restauracija

► strana 4



## Zanimljivosti

### Oboljenja desni i infarkt miokarda

Nemački i holandski naučnici predstavili su nedavno dokaze za zajedničku gensku varijantu na devetom hromozomu kod oba stanja

► strana 14

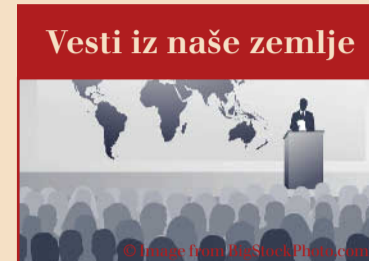

## Menadžment

### Istraga: Gde nestaje Vaša zarada?

Znate kako Vam se naježi koža i podigne kosa na glavi kad pogledate svoje finansijske izveštaje koji govore da nešto nije u redu...

► strana 20



## Vesti iz naše zemlje

### Simpozijum kontinuirane edukacije

Tema "Prevenција i terapija razvojnih i stečenih defekata zubne strukture" u subotu 17. oktobra 2009., Sava Centar, Beograd

► strana 22

# Minimalna invazivna i biomimetička endodoncija: kraj evolucije?

Autor: dr Dejvid J. Klark (Dr. David J. Clark), SAD

Tradicionalna endodoncija se bazira na čulu osećaja, ne na čulu vida. Taktilni osećaj je bio jedini vodič kada smo naslepo gurali borere i kanalske instrumente u komoru pulpe i

kanale korena zuba. Uz pomoć Rtg snimaka i elektronskih apeks lokatora, ovaj pristup naslepo je davao iznenađujuće dobre rezultate, po rečima dr Erika Herbransena "endo-

doncija je bila uspešna uprkos nama."

Takva tradicionalna endodoncija je ipak često i u velikom broju slučajeva bila neuspešna, zbog čega je broj ekstrakcija endodontski lečenih zuba i njihova nadoknada implantatima bio veći. Česti klinički neuspesi treba da budu izazov i motivacija za promene. U ovom članku opisaću vam tehnike koje spadaju u minimalno invazivni endodontski pristup i oblikovanje, dok u mojim webinarima (onlajn seminari) objašnjavam podrobnije tehnike obturacije kod malih i nepravilno okruglih kanala.

Jedna od stvari koja je preostala iz ere endodoncije koja se radila naslepo jeste pretpostavka da su kanali korena zuba ravni, da se završavaju na radiografskom apeksu i da su na preseku pravilnog okruglog oblika.

U stvarnosti, kanali su najčešće zakrivljeni i ne završavaju se na Rtg apeksu, a više od 50%

kanal je na preseku ovalnog oblika. Na slici br. 1 vide se tri kanala korena zuba, od koji je samo jedan okruglog oblika. Starenjem kanali korena menjaju izgled i primaju različite

ovalne oblike, ponekad vrlo čudne, i često dolazi do anastomiziranja među kanalima. (Sl. 4-6)

→ DT strana 16

**BEOGRADSKI SAJAM**

**MEDIDENT**

Međunarodni sajam medicine  
**15 - 17. oktobar**

Organizator:  
Beogradski sajam  
Tel/Fax: 011/2655-178, 2655-136  
e-mail: medident@sajam.co.rs

www.beogradskisajam.rs

**VILLA SISTEMI MEDICALI**

**DIGITALNI RTG SISTEMI**

ENDOS DC

STRATO 2000 D

COMDEX doo • Kornelija Stankovića 31 • Novi Sad  
tel/fax 021/511-073 • 511-075 • mob 063/526-949  
www.CommexDental.com • commex@eunet.rs

# Završen godišnji kongres Svetske stomatološke federacije (FDI) u Singapuru

*Imenovan novi predsednik Svetske stomatološke federacije (FDI) i upućen poziv u Brazil*

Autor: Daniel Zimmermann, DTI

**Singapur / Lajpcig, Nemačka:** Singapur ima dugu i uspešnu tradiciju stomatološke profesije. Ovaj grad-država ne samo da je sedište najstarije aktivne visoke škole stomatoloških studija u Aziji, već je baš tu dr Henry Lee izvršio prvu ugradnju implanta-ta pre gotovo dvadeset godina. Danas, u ovoj ostrvskoj državi radi preko hiljadu stomatologa koji su stekli međunarodno obrazovanje i koji koriste najnapredniju opremu. Veliki internacionalni proizvođači, kao „3M ESPE“ i „Straumann“, iskoristili su prednosti koje Singapur pruža kao vodeći trgovinski centar,

te upravo odavde pružaju usluge većini klijenata u regionu Azija-Pacifik. Grad je takođe domaćin sajamske izložbe „IDEM Singapore“ – međunarodnog stomatološkog sajma koji se održava svake druge godine, i koji kao komercijalni sajam privlači stomatologe ne samo iz Singapura, nego i iz drugih zemalja jugoistočne Azije.

Nije iznenađenje da je Svetska stomatološka federacija (FDI), koja zatupa interese stomatologa iz celog sveta, odlučila da ponovo organizuje Godišnji kongres u Singapuru. Prethodni kongres



održan je ovde 1994. godine, a FDI ostvaruje saradnju sa Singapurskim udruženjem stomatologa na planu organizacije naučnog programa sajma IDEM već gotovo četiri godine.

Ove godine, kongres je održan paralelno sa manifestacijom „Mesec oralnog zdravlja u Singapuru“, koja predstavlja godišnju kampanju usmerenu ka unapređenju oralnog zdravlja,

kampanja koja nudi besplatni stomatološki pregled celokupnog stanovništva Singapura. Prema rezultatima istraživanja o oralnom zdravlju odrasle populacije koje je na ostrvu prove-

CIP-Katalogizacija u publikaciji  
Biblioteka Matice srpske, Novi Sad

616.31 (05)

Dental Tribune: the World's Dental Newspaper / glavni i odgovorni urednik Anita Brzaković. - Serbia and Montenegro edition. - Vol. 1, No. 1 (avgust 2006)- .- Novi Sad: Dental Media, 2006-. - 42cm

Četiri puta godišnje  
ISSN 1452-6425

COBISS.SR-ID 215641863

## Imprint

**Izdavač:** DENTAL MEDIA d.o.o.  
(ekskluzivni nosilac licence za Srbiju i Crnu Goru)  
**Adresa:** Fruškogorska 35  
21000 Novi Sad  
**Telefon:** 065-1026242  
**E-mail:** dentalmedia@neobee.net  
**Internet:** www.dental-tribune.com

**Glavni i odgovorni urednik:** dr Anita Brzaković  
**Umetnički direktor:** Snežana Popov  
**Prevodioci:** Marijana Dudvarski  
dr Anita Brzaković  
Zoran Zrnić  
**Lektor:** Mirjana Grubišić-Bandić  
**Štampa:** Stojkov štamparija, Novi Sad

Distribuirano se besplatno u Srbiji i Crnoj Gori  
Dental Tribune se izdaje kvartalno  
Copyright 2006 by Dental Tribune International GmbH  
All rights reserved

**DENTAL TRIBUNE**  
— The World's Dental Newspaper • Serbia & Montenegro Edition —

Urednički materijal preveden i preštampan u ovom izdanju časopisa Dental Tribune International, iz Nemačke, zaštićen je autorskim pravom kompanije Dental Tribune International GmbH. Sva prava su zadržana. Objavljeno uz dozvolu kompanije Dental Tribune International GmbH, Holbeinstr. 29, 04229 Leipzig, Germany. Reprodukovanje na bilo koji način na bilo kom jeziku, u celini ili delimično, bez prethodne pismene dozvole kompanije Dental Tribune International GmbH i Dental Media d.o.o. strogo je zabranjeno. Dental Tribune je zaštitni znak kompanije Dental Tribune International GmbH.

## International Imprint

### Licensing by Dental Tribune International

**Group Editor/Managing Editor DT Asia Pacific** Daniel Zimmermann  
newsroom@dental-tribune.com  
+49 541 48 474 107

**Managing Editor German Publications** Jeannette Enders  
j.enders@dental-tribune.com

**Editorial Assistants** Claudia Salwiczek  
c.salwiczek@dental-tribune.com

Anja Worm  
a.worm@dental-tribune.com

**Copy editors** Sabrina Raaf  
Hans Motschmann

**President/CEO** Peter Witteczek

**Director of Finance and Controlling** Dan Wunderlich

**Marketing & Sales Services** Nadine Parczyk  
n.parczyk@dental-tribune.com

**License Inquiries** Jörg Warschat

**Accounting** Manuela Hunger

**Product Manager** Bernhard Moldenhauer

**Executive Producer** Gernot Meyer

**Ad Production** Marius Mezger

**Designer** Franziska Dachsel

### Publisher Torsten Oemus

#### International Editorial Board

Dr Nasser Barghi, Ceramics, USA  
Dr Karl Behr, Endodontics, Germany  
Dr George Freedman, Esthetics, Canada  
Dr Howard Glazer, Cariology, USA  
Prof Dr I. Krejci, Conservative Dentistry, Switzerland  
Dr Edward Lynch, Restorative, Ireland  
Dr Ziv Mazor, Implantology, Israel  
Prof Dr Georg Meyer, Restorative, Germany  
Prof Dr Rudolph Slavicek, Function, Austria  
Dr Marius Steigmann, Implantology, Germany

### Published by Dental Tribune Asia Pacific Ltd.

© 2009, Dental Tribune International GmbH. All rights reserved.  
Dental Tribune makes every effort to report clinical information and manufacturer's product news accurately, but cannot assume responsibility for the validity of product claims, or for typographical errors. The publishers also do not assume responsibility for product names or claims, or statements made by advertisers. Opinions expressed by authors are their own and may not reflect those of Dental Tribune International.

### Dental Tribune International

Holbeinstr. 29, 04229, Leipzig, Germany  
Tel.: +49 541 4 84 74 302 Fax: +49 541 4 84 74 175  
Internet: www.dti-publishing.com | E-mail: info@dental-tribune.com

### Regional Offices

**Asia Pacific**  
Yontorisio Communications  
Room A, 26/F, 389 King's Road, North Point, Hong Kong  
Tel.: +852 5118 7508 Fax: +852 5118 7509

**The Americas**  
Dental Tribune America, LLC  
215 West 35th Street, Suite 801, New York, NY 10001, USA  
Phone: +1 212 244 7181, Fax: +1 212 224 7185

**DENTAL TRIBUNE**  
— The World's Dental Newspaper • Asia Pacific Edition —



# Objašnjenje i primena “koncepta prirodnog slaganja slojeva”

Autor: Prof dr Didije Diči (Prof. Didier Dietschi), Švajcarska

Kompozitni materijali danas zauzimaju veoma značajno mesto među stomatološkim materijalima za restauraciju jer omogućavaju izradu estetski zadovoljavajućih i veoma postojanih radova i u prednjoj i bočnoj regiji, po nižoj ceni nego što su radovi od keramičkih materijala.<sup>9, 11-13</sup> U ove navedene osobine, kompozitni materijali omogućavaju minimalno invazivnu preparaciju, a može se čak primeniti i bez preparacije u slučaju nadoknade tkiva koje nedostaje. Ovakav pristup deo je novog koncepta koji se naziva bio-estetika koji daje prednost nerestaurativnim ili dodatnim procedurama kao što su: beljenje zuba, mi-



Uzorci dentinskih boja Miris 2 sistema koji je razvijen prema KPSS. Svi ovi uzorci imaju istu nijansu, ali drugu zasićenost boje CHROMA.

smatrala se kao nedostižan cilj zbog nesavršenih kliničkih procedura i optičkih osobina kompozitnih materijala. Pokušaj oponašanja prirodnog izgleda tehnikama slojevitog nanošenja različitih nijansi je kod keramičkih materija-

lja jednostavan i efikasan pristup kreaciji visoko-estetskih direktnih restauracija. Ovaj koncept se odnosi na izradu kompozitnih restauracija, a svrha ovog članka je da stomatolozima objasni osnovne karakteristike i klinički aspekt ove nove tehnike.

## Nove indikacije za primenu “free-hand” bondinga

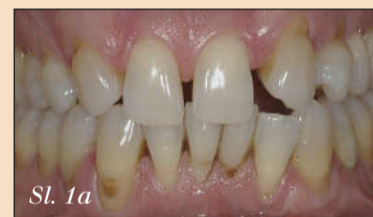Pored klasičnih indikacija, kao što su ispuni klase III, IV i V, mnogi drugi funkcionalni ili estetski problemi mogu da se reše primenom jednostavnih kompozitnih nadoknada. Te nove indikacije su:

**Urođeni estetski nedostaci** – S obzirom da su sve mladi pacijenti zaokupljeni ovim problemima, postoji sve veća potreba za konzervativnim estetskim korekcijama. (Slika 1a-1f). U ove urođene estetske nedostatke ubrajaju se: displazije i hipoplazije, diskoloracije, neobični oblik ili dimenzija zuba i dijasteme.

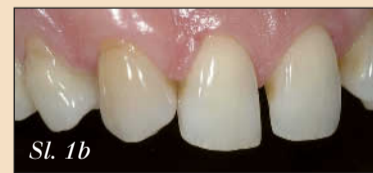**Nedostaci nakon ortodontske terapije** – Aplazija bočnih sekutića ili nemogućnost potpunog ispravljanja impaktiranog očnjaka su dosta česte pojave i uglavnom se pokušavaju rešiti ortodontskom terapijom. Nažalost, različite anatomske, funkcionalne i estetske anomalije mogu se pojaviti i kao rezultat ortodontske terapije, što u današnje vreme kada su pacijenti više zaokupljeni estetikom

obavezuje stomatologa da se ti nedostaci obavezno isprave. (Slika 2a-2h) U ove nedostatke spadaju: neobičajna dimenzija zuba (svejedno da li je zub veći ili manji), neobičajna dimenzija korena zuba, neobičajen oblik krunice zuba, razlika u boji, kao i razlika u obliku i nivou gingive.

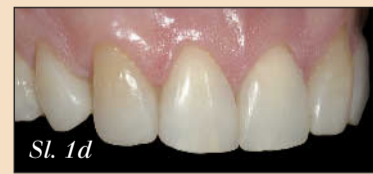**Stečeni i drugi estetski nedostaci** – Mnogi drugi estetski nedostaci u zdravoj denticiji takođe zahtevaju konzervativni pristup i korekciju. (Slika 3a-3e) U ove nedostatke spadaju: diskoloracije (npr. trauma i devitalizacija zuba), dijasteme, abrazija, abrakcija i erozivne lezije, fraktura zuba, karijes i funkcionalni nedostaci.



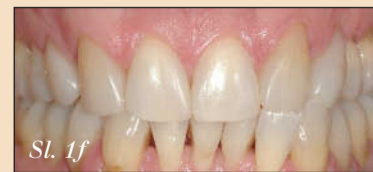Slika 1a – Pre-op fotografija pacijenta koji ima 50 godina sa urođenom bilateralnom aplazijom sekutića i nepravilnim rasporedom zuba.



Slika 1b, 1c – Na ovom bočnom snimku vide se brojni estetski nedostaci, kao što je nepravilan razmak među zubima, nepravilan oblik zuba, nepravilan položaj zuba i abrazija.



Slika 1d, 1e – Post-op snimak rekonstruisanog osmeha nakon beljenja zuba i dodatnih intervencija.



Slika 1f – Snimak 4 do 5 godina nakon intervencije pokazuje postojanost restaurativnih zahvata što ilustruje potencijal konzervativne adhezivne stomatologije pri rešavanju relativno estetski kompleksnih slučajeva.

Sva ova gore navedena stanja predstavljaju potencijalne indikacije za tzv. dodatne konzervativne tretmane, zavisno od nedostatka tkiva i funkcionalnog statusa.

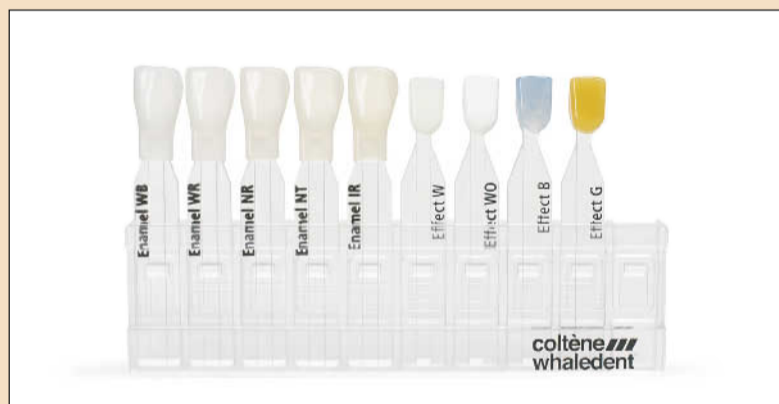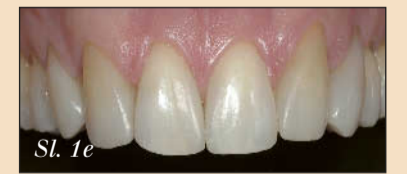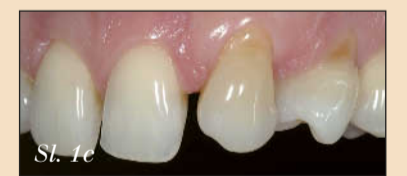## Novi koncept nijansiranja

Upotreba prirodnog zuba kao modela bila je logična pretpostavka za razvoj direktnih restaurativnih materijala koji su doveli do pojednostavljenja koncepta nijansiranja i slaganja slojeva, tzv. Koncept prirodnog slaganja slojeva (u nastavku teksta KPSS). Ovaj koncept se bazira na identifikaciji pravih optičkih svojstava gleđi i dentina korišćenjem tzv. tristimulus L\*a\*b\* načina određivanja odnosa boje i kontrasta.<sup>1, 2, 4</sup>

## Nadoknada dentina

Ova merenja su dovela do utvrđivanja koje osobine treba da ima materijal namenjen nadoknađivanju dentina:

- jedna nijansa,
- jedan opacitet i
- veliki izbor dodatnih boja (unutar 4 različite grupe boja po Vita ključu).



Uzorci glednih i efekt boja Miris 2 sistema. Postoji tri boje (plava, neutralna i boja slonove kosti) sa različitim nivoima translucencije i visokom opalescencije koja omogućava optimalnu imitaciju optičkih svojstava prirodne gleđi (a). Dve različite bele efekt boje i svetla, opalescentna plava i zlatna boja omogućavaju repliku specifičnih efekata koji postoje u prirodnoj boji gleđi kao što su hipokalifikacije gleđi, lokalizovana opalescentna područja i sklerozni dentin (b).

kroabrazija, rekonturiranje gleđi, direktne kompozitne restauracije, “lepljeni” mostovi i implantati u slučaju da nedostaje zub ili kod još kompleksnijih slučajeva. Ove nabrojane procedure zaslužuju više pažnje u budućnosti stomatologije zato što omogućuju veću efikasnost i primenljivost.<sup>2, 8, 10, 11, 14, 15, 17</sup> Sve u svemu, bio-estetika je nesumnjivo pomerila granice estetike i restaurativne stomatologije na novi, viši nivo koji se može nazvati i “dizajn osmeha”.

Donedavno izrada savršenih direktnih restauracija

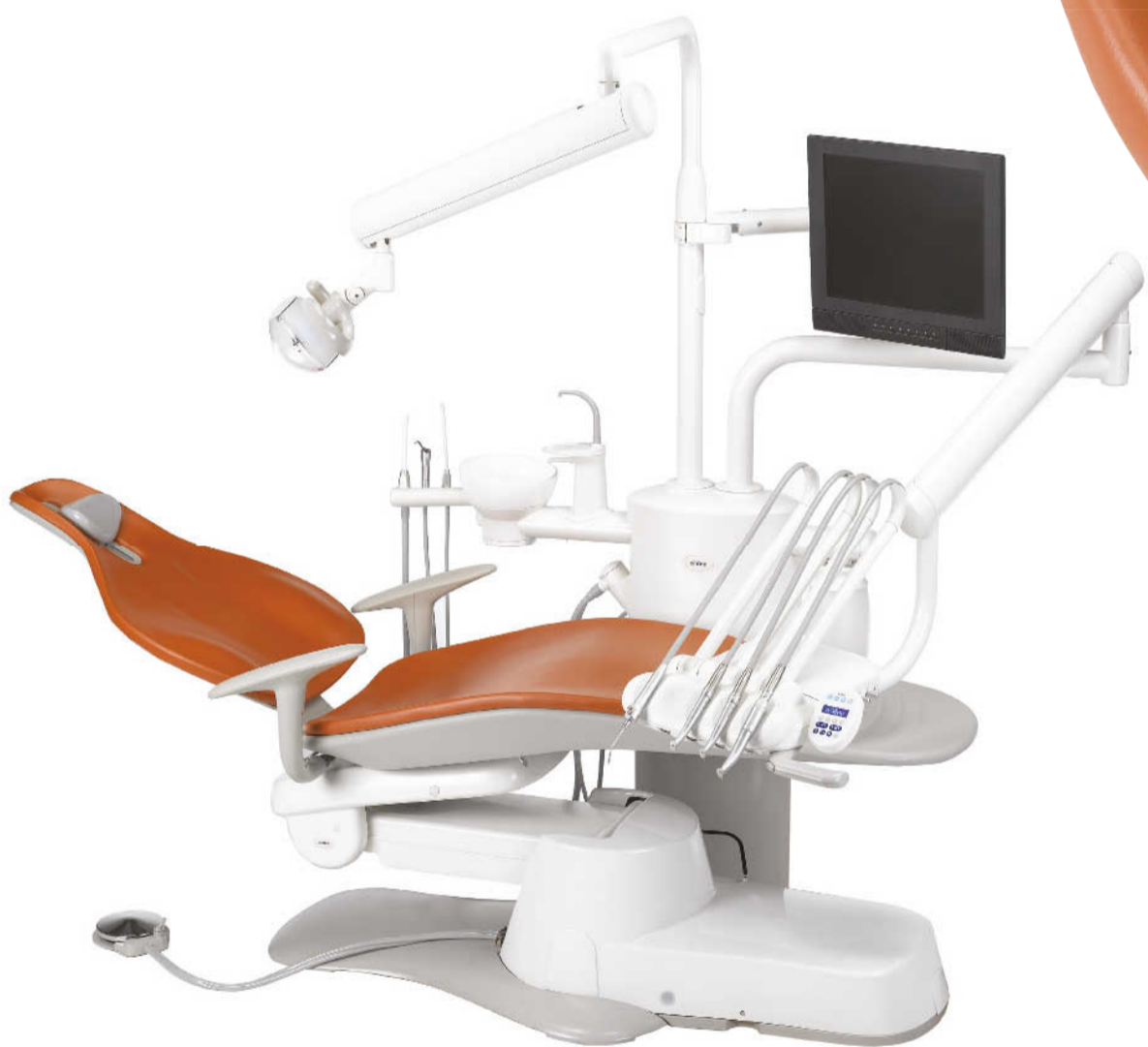la ispala veoma komplikovana i skupa procedura koju su pravilno primenjivali samo retki kliničari. Zbog ovih ograničenja bio je limitiran broj pacijenata koji su mogli sebi da priušte da dobiju savršene estetske nadoknade. Korišćenje prirodnog zuba kao modela i razlikovanje optičkih svojstava gleđi i dentina (tzv. tristimulus L\*a\*b\* način određivanja boje i odnosa kontrasta) su suštinski u razvoju boljih materijala za direktne restauracije u boji zuba.<sup>1, 2, 4</sup>

Koncept prirodnog slaganja slojeva zapravo predstav-

# PREDSTAVLJAMO VAM A-dec 300

Još jedan odličan izbor od vodećeg proizvođača stomatološke opreme u Severnoj Americi. Moderan i kompaktan, A-dec 300 je kompletan sistem koji odgovara kako malim prostorima, tako i Vašem budžetu.

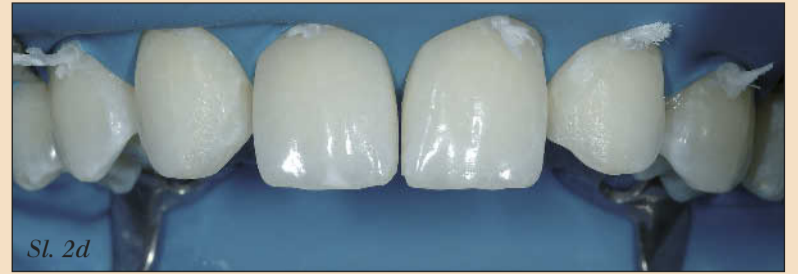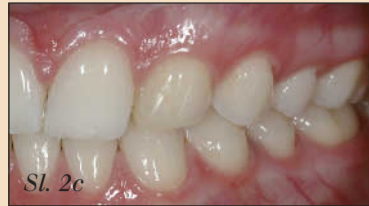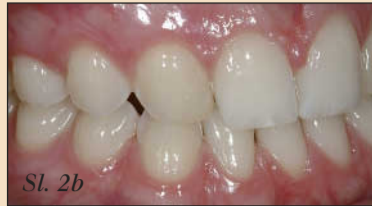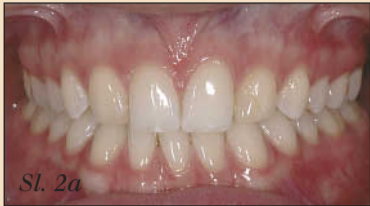Sa masivnim dizajnom, odličnim pristupom i minimalnim održavanjem, A-dec 300 ima i podršku čuvenog Adec servisa. Upravo ono što zahtevate.



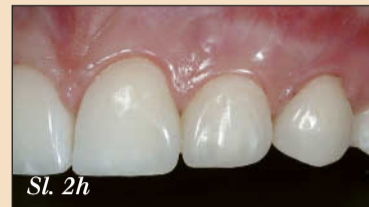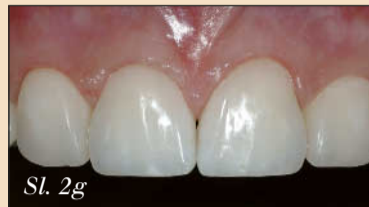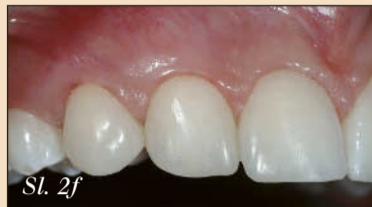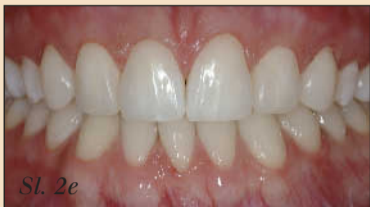## Nov zdrav izbor u stomatologiji

Saznajte zašto je A-dec 300 dobar izbor za Vašu praksu  
Kontaktirajte A-dec na **1.800.547.1883** ili posetite **[www.a-dec300.com](http://www.a-dec300.com)**

**a dec**<sup>®</sup>



Slika 2a, 2b, 2c – Osmeh pacijenta starog 30 godina, na snimku se vide stare neestetske kompozitne restauracije na očnjacima i aplazija lateralnih sekutića.



Slika 2e, 2f, 2g, 2h – Post op snimci na kojima se vidi osmeh nakon izvršenih konzervativnih procedura pri kojima su povećani centralni sekutići i preoblikovani lateralni sekutići i premolari.

Slika 2d – Koferdam je postavljen od premolara do premolara da bismo imali potpun pregled regije koja čini osmeh i da bismo mogli izvršiti korekciju 6 prednjih zuba.

← DT strana 4

Isto važi i za opacitet i translucenciju, te tako nema potrebe za postojanjem više vrsta opaciteta kompozita za nadoknadu dentina (kao što su translucetni, regularni i opak dentin). Sa druge strane, koncept velikog izbora boja pokriva sve varijacije boja kod prirodne denticije, kao i neke specifične pojave npr. sklerotični dentin koji se može naći ispod karijesa, ispuhana i u cervikalnim lezijama.

Bazirano na ovim principima koncipirane su osobine koje treba da imaju optimalan restaurativni materijal. Dentinske boje treba da postoje u jednoj nijansi (po Vita ključu iz palete A boja ili univerzalna dentinska boja), ali da postoji dovoljan broj dodatnih Chroma boja koje pokrivaju ceo spektar boja po Vita ključu. Opacitet dentinske boje treba da bude sličan prirodnom dentinu. Gledne boje treba da imaju širok spektar izbora boja i različitih opaciteta da bismo

ma KPSS potrebna su samo 2 osnovna koraka- izbor dentinske boje u cervikalnoj regiji jer je tamo gledveoma tanka, i odabir gledne boje. Ova dva koraka se obično određuju jednostavno vizuelnom opservacijom.

Kod materijala Miris i Miris 2 postoji poseban sistem boja i svaka kombinacija dentinske i gledne boje može se evaluirati i uporediti sa referentnim zubom, tako da je rizik od pogrešnog odabira boje i nezadovo-

materijali firme Coltene Whaledent.

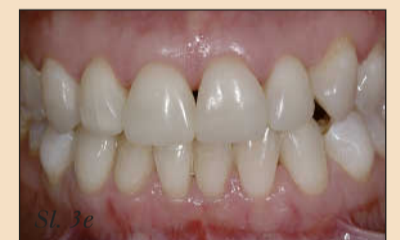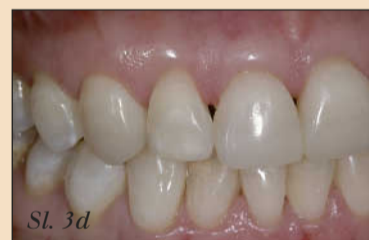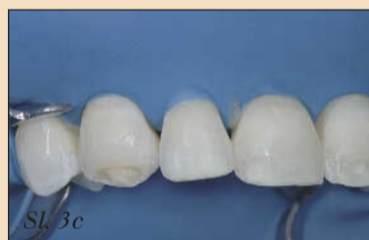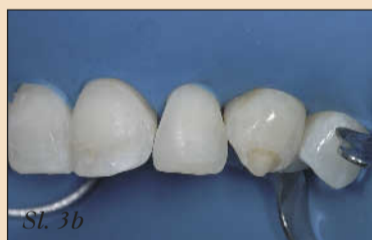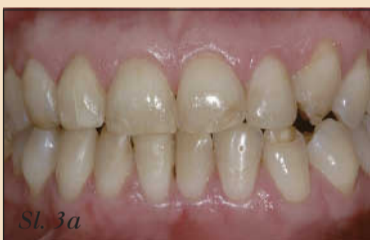#### Klinička aplikacija KPSS

Kompoziti se mogu upotrebiti primenom više različitih tehnika, a bitno je da sve tehnike umanje problem polimerizacionog stresa tj. kontrakcije. Klasični pristup predstavlja centrifugalna tehnika, koja je indikovana za klasu III, male ispune klase IV i za ograničene korekcije oblika zuba. (Slike 4a-4c). Ova tehnika podrazumeva postavljanje u dubini kavi-

obezbeđuje lingvalni profil, širinu i poziciju incizalne ivice buduće nadoknade u jednom koraku. Nakon toga se dentinski, i efekt materijali ako su potrebni, nanose u trodimenzionalnoj konfiguraciji. Ovo omogućava dobijanje optimalnih estetskih rezultata i zadovoljavanje translucencije, opalescencije i halo-efekta.

#### Uticaj starosti zuba na dentinska i gledna optička svojstva

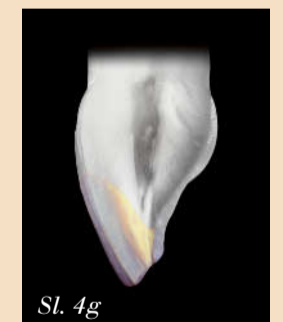
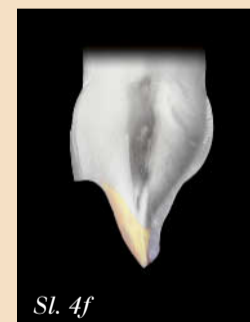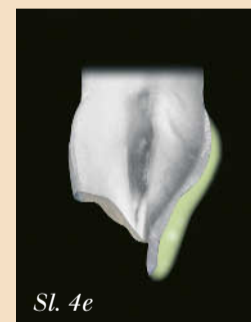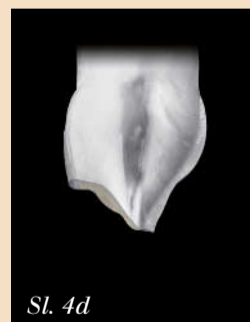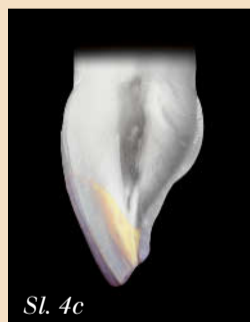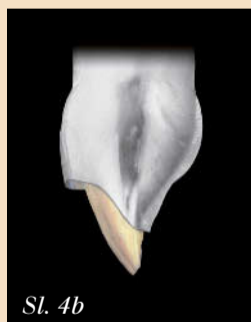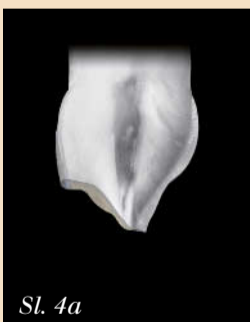Posebnu pažnju treba da obratimo na morfološke pro-



Slika 3a – Denticija mlade osobe sa hipoplazijom više prednjih zuba. Neke od lezija su nepravilno rekonstruisane tehnikom direktnog postavljanja kompozita.

Slika 3b, 3c – Zubi su beljeni pre postavljanja kompozita, a stari ispuni su uklonjeni.

Slika 3d, 3e – Pravilniji oblik i boja zuba postigli smo tehnikom KPSS sa Miris 2 materijalom.



Slika 4a, 4b, 4c – Centrifugalna tehnika: Post-op (a). Prvi sloj je dentinska boja postavljena u dubini kaviteta (b). Drugi sloj je gledna boja koja predstavlja površinu ispuna (c).

Slika 4d, 4e, 4f, 4g – Bukolingvalna tehnika: za optimalnu 3D kontrolu kompleksnih nadogradnji. Post-op (d). Prvi sloj je gledna boja koja se stavlja u silikonski model (e). Drugi sloj je dentinska boja koja se postavlja bukalno na gledni sloj (f). Treći sloj se sastoji od dodatne gledne boje koja predstavlja površinu ispuna (g).

#### Nadoknada gleđi

Što se tiče gleđi, dokazano je da menja boju i translucenciju zavisno od starosti zuba, pa tako postoje tri specifične vrste gleđi:<sup>16</sup>

- Mlada gleđ: bela prebojenost, visoka opalescencija i mala translucencija;
- Gleđ odrasle osobe: neutralna prebojenost, manja opalescencija, srednja translucencija; i
- Stara gleđ: žuta prebojenost, visoka translucencija.

mogli da ponovimo izgled prirodnog zuba. Najpoznatiji od ovih materijala koji zadovoljavaju visoke estetske standarde su materijali Miris i Miris 2 od firme Coltene Whaledent, Ceram-X duo firme Dentsply i Enamel HFO firme Micerium.

#### Uticaj KPSS na određivanje boje

Kvalitet definitivne nadoknade zavisi od pravilnog određivanja boje zuba. Pre-

ljavajućeg estetskog rezultata minimiziran. Kod specifičnih slučajeva, može se primeniti i treći korak prilikom određivanja boje zuba, a to je fotografsko mapiranje specijalnih optičkih efekata na zubu, kao što su bele tačke od hipokalcifikacije, visoko opalescentna područja itd. U ovim slučajevima indikovana je primena efekta materijala, kao što su beli, plavi i narandžasto-zlatni kakvi postoje kao Miris Effects

teta jednog ili dva sloja dentinske boje, uglavnom zakašenog položaja<sup>6</sup> kod klase III, I preko toga se cela površina prekriva sa glednom bojom. Druga tehnika koja se često koristi je buko-lingvalna tehnika (Slike 4d-4g).<sup>5-7</sup> kod koje se koristi model od silikona koji se pravi kao jednostavna maketa kod jednostavnijih ili kao wax-up kod komplikovanijih slučajeva. Prvi sloj gleđi se stavlja direktno na silikonski model tako da

mene incizalne ivice zuba do koje dolazi usled starenja i funkcionalnog trošenja tkiva. Pored tamnjenja dentinske boje i povećanja translucencije gleđi, dolazi do progresivnog stanjivanja glednog sloja i izloženosti dentina na incizalnoj ivici i kod takvih slučajeva treba prilagoditi izgled zuba postojećem. (Slike 5a-5c)

## RelyX™ Unicem Cement: Visoke ocene dokazuju izuzetne kliničke osobine !

RelyX™ Unicem Samonagrizajući Adhezivni Univerzalni Kompozitni Cement kompanije 3M ESPE je ispunio očekivanja u kategoriji pouzdanih i univerzalnih rešenja za cementiranje. Tokom proteklih godina ovaj materijal je temeljno testiran i kao rezultat toga je nagrađen za izvanredne rezultate: Nezavisni američki institut -THE DENTAL ADVISOR je ponovo ocenio ovaj cement najvišom ocenom nakon kliničke procene i izabrao ga za Top Samonagrizajući Kompozitni cement u 2009. godini.

RelyX™ Unicem cement je indikovano za definitivno cementiranje protetskih nadoknada napravljenih od svih vrsta materijala: metala, keramike, kompozita pa i za fiber glas kočice. Cement je dostupan u Clicker™ dispenzeru i kapsulama u dve veličine: manjim Aplicap™ za cementiranje jedne ili dve krunice i većim Maxicap™ kapsulama koje sadrže materijal dovoljan čak za šest krunica. Iako ne iziskuje pripremu zubnog patrljka i poseban adhezivni sistem RelyX™ Unicem cement stvara izuzetno jaku vezu između zuba i nadoknade.

U Junu 2009, THE DENTAL ADVISOR je objavio višegodišnju kliničku studiju o osobinama RelyX™ Unicem cementa nakon šest i po godina testiranja. Šesti put za redom, materijal je dobio 5 pluseva, najvišu moguću ocenu. Tokom studije više od 5.600 kočica i nadoknada je cementirano sa RelyX™ Unicemom, od kojih 1.739 bilo dostupno za proveru. Fokus studije je bio na učestalosti pojave post operativne osetljivosti, rasementiranja i ivične prebojenosti. Za sve tri osobine rezultati su bili odlični i nakon više od šest godina.

Tome je pridodata i nagrada za Top Samonagrizajući Kompozitni Cement u 2009. godini u kategoriji Nagrađenih proizvoda od strane DENTAL ADVISORA, između 36 različitih proizvoda u izboru uredničkog odbora i kliničkih konsultanata.

Kao posebne osobine RelyX™ Unicema istaknuti su: lakoća primene i izvanredni klinički pokazatelji. Odlični rezultati ove dve, kako i ostalih osobina potvrđuju da se ovom cementu može zaista verovati.

**3M ESPE**  
3M ESPE AG, je smeštena u Seefeld-u, pored Minhena, razvija i proizvodi više od 2.000 stomatoloških i laboratorijskih proizvoda.

Kompanija snabdeva stomatologe i zubne tehničare širom sveta sa prvoklasnim materijalima i sistemima koji su bazirani na 3M-ovim naprednim tehnologijama.

3M, ESPE, Aplicap, Clicker, Maxicap i RelyX su zaštićeni znaci kompanija 3M ili 3M ESPE AG.

Seefeld, August 2009 **DT**



## Opustite se: Verujte Našem Iskustvu!



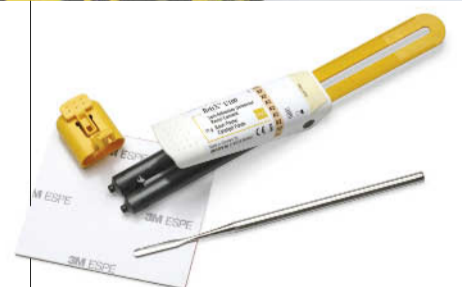Lako je koristiti cement kome možete da verujete. Od prvog "klik", otkrićete snagu i jednostavnost koju Vam pruža 3M ESPE.

Sa 3M™ ESPE™ RelyX™ U 100 Samonagrizajućim Univerzalnim Kompozitnim Cementom, jaka veza je samo na jedan "klik" od Vas. Od zlatnih krunica do savršenih estetskih keramičkih onleja, ovaj klinički dokazan cement Vam daje rešenje za trajne nadoknade\* uz znatno skraćeno radno vreme.

- **Jednostavan**- bez upotrebe dodatnih nagrizanja, prajmera i adheziva
- **Dokazano ne dovodi do pojave post-operativne osetljivosti.**
- **Snažan, estetski i lak za upotrebu.**
- **Clicker™ Dispenser** omogućuje stalan odnos pri mešanju, bez odmeravanja i gubitka materijala.

RelyX™ cementi. Lako se odlučujete za njih. Još lakše ih koristite.

\*Za ljuskice tj veneere koristite RelyX™ Veneer Cement iz 3M ESPE-a



**RelyX™ U100**  
Self-Adhesive Universal  
Resin Cement in the  
Clicker™ Dispenser

**3M ESPE**

©3M 2007. All rights reserved. 3M, ESPE, Clicker and RelyX are trademarks of 3M or 3M ESPE AG.

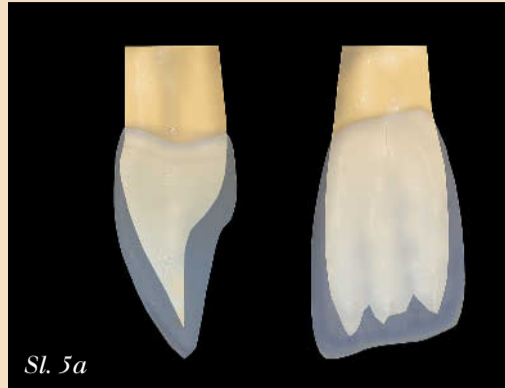


Više od decenije ovlašćeni distributer 3M proizvoda  
BAVAKO, Knjeginje Zorke 56, Beograd, tel: 011/ 244 19 39

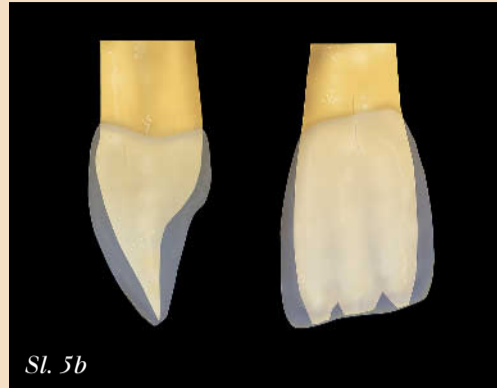
← DT strana 6

## Novi načini učenja u

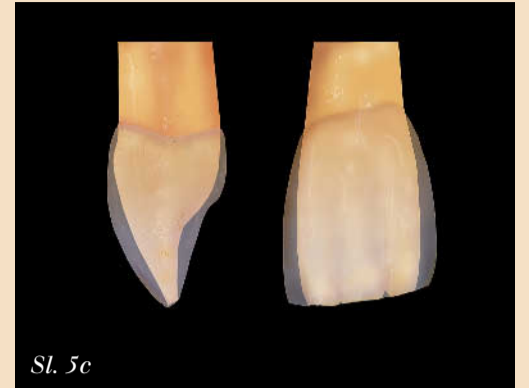Ženevskom Centru za osmeh  
Centar za osmeh u Ženevi  
(The Geneva Smile center-  
GSC) nastoji da pruži najbo-  
lju moguću obuku stomato-  
loga za pravljenje estetskih  
kompozitnih nadoknada.  
(Slike 6a-6c) Postoje tri ra-  
zličita programa obuke koji  
pokrivaju područja primene  
adheziva, pravljenja estet-  
skih nadoknada na prednjim  
zubima i direktnih i indirek-  
tnih nadoknada na bočnim  
zubima. Program za izradu  
nadoknada na prednjim zu-



Sl. 5a



Sl. 5b



Sl. 5c

Slika 5a,5b, 5c – Sazrevanje zubnih tkiva utiče na anatomiju gleđne ivice. Kod mladih osoba je dentinsko jezgro svetle boje i prekriveno je belom opalescentnom gleđi (a). Kod odraslih osoba je dentinsko jezgro srednje prebojenosti u potpunosti prekriveno neutralnom opalescentnom gleđi. Dentin se nalazi vrlo blizu ispod površine gleđi ili je čak izložen na incizalnoj ivici (b). Kod starih osoba je dentinsko jezgro tamno prebojeno i prekriveno je tankom žućkasto prebojenom i translucenatnom gleđi. Dentin je izložen na incizalnoj ivici (c).

bima obuhvata dva kursa koji traju svaki po 3 dana, i to su napredni i master nivo, dok kurs za bočnu regiju traje ukupno 3 dana. Svi kur-

sevi sadrže dobro odmeren odnos teorije i praktične primene, koji omogućavaju polaznicima da se uvere u naučne dokaze koji podržavaju

kliničku primenu i pokazuju im primenu različitih procedura. Danas su stomatolozi razmaženi velikim izborom procedura i proizvoda i stoga je veoma važna analiza rezultata koja kliničkih studija koja pomaže odabir prave tehnike i materijala. Osnova obuke našeg edukativnog centra je baš povezivanje različitih rezultata in vitro i in vivo studija sa kliničkom praksom. Drugi važan aspekt naših kurseva je insistiranje na preciznosti. Upotreba Zeiss-ovih mikroskopa koji se nalaze na svakom radnom mestu pomaže polaznicima da rade sa dobrom vidljivošću koja omogućava optimalnu preciznost koja je neophodna za ostvarivanje savršenih estetskih rezultata. Postoje i uveličavajuća sočiva koja možete da isprobate. Sve ovo pomaže polaznicima kurseva, iako upotreba mikroskopa nije obavezna za rutinske tretmane u restaurativnoj stomatologiji. Poseban naglasak na našim kursovima stavljam na individualno učenje, pa tako u našem Centru organizujemo kurseve samo za male grupe do 20 polaznika.

estetike i preciznosti u restaurativnoj stomatologiji.

## Zaključak

Ciljevi pravljenja restauracija se nisu promenili tokom vremena, samo se povećao broj pacijenata koji insistiraju na estetici. Kompozitni materijali koji zahtevaju čisto konzervativnu primenu postali su materijal koji najčešće biraju mladi pacijenti. Moderan stomatolog-praktičar smatra kao izazov za profesiju da nadoknadi nedostajuće tkivo ili da eventualno modifikuje oblik upotrebom veštačkih materijala koji simuliraju izgled prirodnog zuba. Koncept KPSS omogućava ostvarivanje ovih ciljeva na predvidiv i željeni način, time što je ujedinio nova saznanja o optičkim svojstvima zubnih tkiva sa novim kompozitnim materijalima za restauraciju, što se može smatrati prekretnicom u stomatologiji jer doprinosi boljoj i široj primeni direktnih kompozitnih materijala.

Dalje informacije, kao i kliničke studije za Miris 2 možete pronaći na [www.coltenewhaledent.com](http://www.coltenewhaledent.com). Za mogućnosti online edukacije pogledajte na [www.globalinstituteonline.com](http://www.globalinstituteonline.com). DT

## Podaci o autoru

Prof dr Didije Diči (Didier Dietschi) ima svoju privatnu stomatološku praksu i radi kao predavač na GSC u Švajcarskoj. Profesor je na Odeljenju za kariologiju u endodonciju na Stomatološkom fakultetu Univerziteta u Ženevi i na odeljenju za opštu stomatologiju Case Western Univerziteta u Klivlendu, SAD.

Prof Didier Dietschi  
The Geneva Smile Center  
2 Quai Gustave Ador  
1207 Geneva, Switzerland  
Tel- +41 22 7009126  
Fax +41 22 7007857  
E-mail: [ddietschi@genevasmilecenter.ch](mailto:ddietschi@genevasmilecenter.ch)



Sl. 6a



Sl. 6b



Sl. 6c

Slika 6a, 6b, 6c – Edukativna infrastruktura GSC edukativnog centra. Sala za predavanja (a) i sala za praktičan rad opremljena mikroskopima i audio-vizuelnom mrežom (b i c). Polaznici mogu da prate demonstracije i druge prezentacije na individualnim ekranima.

Iako današnja teška ekonomska situacija utiče na našu profesiju, a jedan od tih uticaja bi mogao da ostane i trajan jer je pozitivan, a odnosi se na to da pacijenti imaju sve veće zahteve za estetske tretmane najvišeg nivoa. Stoga možemo da očekujemo da će se stomatolozi i pacijenti bolje sporazumeti oko neinvazivnih tehnika koje mogu da ispune mnoge estetske zahteve.

Vizija našeg GSC je da podelimo znanje i 25 godina kliničkog iskustva sa kolegama širom sveta i da im pomognemo da unaprede i poboljšaju postojeće protokole rada, izbor instrumenata i materijala i da im pomognemo da dostignu najviše nivo



# GNATUS<sup>®</sup>

## GNATUS SPECIJALNA PONUDA

STOMATOLOŠKI APARAT SYCRUS HS - 6 BIČEVA

PUSTER GNATUS

TURBINA GNATUS

LUFT MOTOR GNATUS

KOLENJAK GNATUS

NASADNIK GNATUS

SKALER ELEKTRO GNATUS

HAND JET - POLIR APARAT GNATUS

LED LAMPA GNATUS

TERAPEUTSKA STOLICA GNATUS



# 4.900€

Cena je sa PDV-om

## *Plast-DENT*

d e n t a l d e p o

18000 Niš, Srbija, Bul. Nemanjića 85a/lok 85  
Tel.: 018 230 984, 018 533 563 • Fax 018 234 434  
e-mail:office@plastdent.com • www.plastdent.com