

Primera intervención maxilofacial del mundo transmitida con Google Glass

Por *Dental Tribune Spain*

MURCIA – Las gafas inteligentes de Google, con las que se puede tomar fotos, grabar videos y navegar por internet, permiten por primera vez la transmisión de una operación dental en tiempo real.

Tres odontólogos del Hospital de Molina, en la localidad de Segura en Murcia (España), participaron el pasado sábado 26 de octubre en una intervención histórica que es parte de una clase magistral, la cual fue transmitida en directo mediante las nuevas gafas de Google.

La intervención, realizada por los doctores Pedro Peña Martínez, Juan Francisco Piqueras Gómez y Alejandro López Gómez, es parte del Curso de Diagnóstico y Tratamiento basado en Imágenes Tridimensionales y Cirugía guiada en directo, organizado por la Clínica Dental del Hospital de Molina, al que asistieron odontólogos procedentes de toda España.

Se trata de una Máster Class con la que la Clínica Dental del Hospital de Molina imparte formación a odontó-

logos de todo el país, que ha marcado un hito a nivel internacional al utilizar Google Glass para transmitir íntegramente en directo una intervención maxilofacial.

La intervención se le realizó a un paciente de 70 años, edéntulo total en el maxilar superior, con una técnica de implantología guiada por computadora de la que el Dr. Pedro Peña es pionero en España.

Este sistema de cirugía guiada permite planificar el caso mediante un software informático, que graba esta información en el plan del tratamiento del paciente. Posteriormente, se realiza un modelo tridimensional del maxilar superior del paciente que indica la posición en la que se van a colocar los implantes. Paralelamente, se fabrica una guía quirúrgica que se utiliza en el momento de la colocación de los implantes. El paciente, en una hora, tiene una prótesis atornillada sobre implantes.

Las ventajas de este sistema son un diagnóstico preciso, información

fidedigna sobre la calidad del hueso, predictibilidad del tratamiento, reducción del tiempo de cirugía al evitar la necesidad de incisiones y exposición ósea y disminución del tiempo de recuperación.

La uso de Google Glass en esta operación añade un valor adicional ya que, además de su función como cámara, las gafas permiten la comunicación directa entre el cirujano y la audiencia. Así, los odontólogos asistentes a la Master Class pueden ver la operación en tiempo real, interactuar y resolver dudas o aportar información.

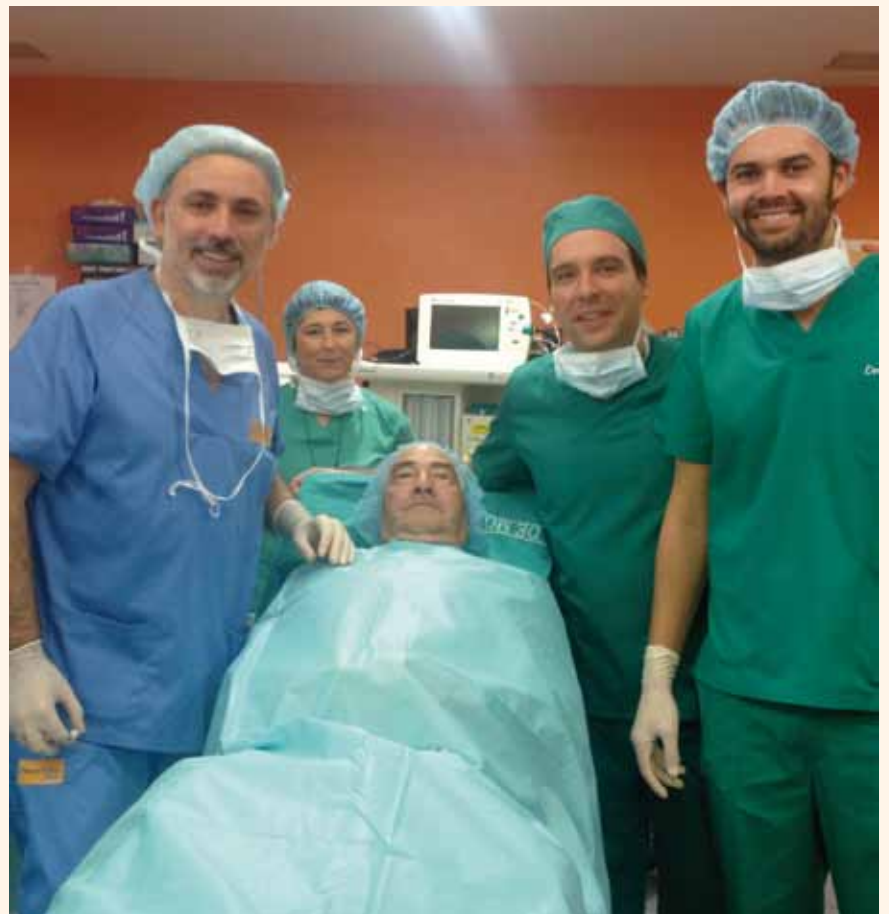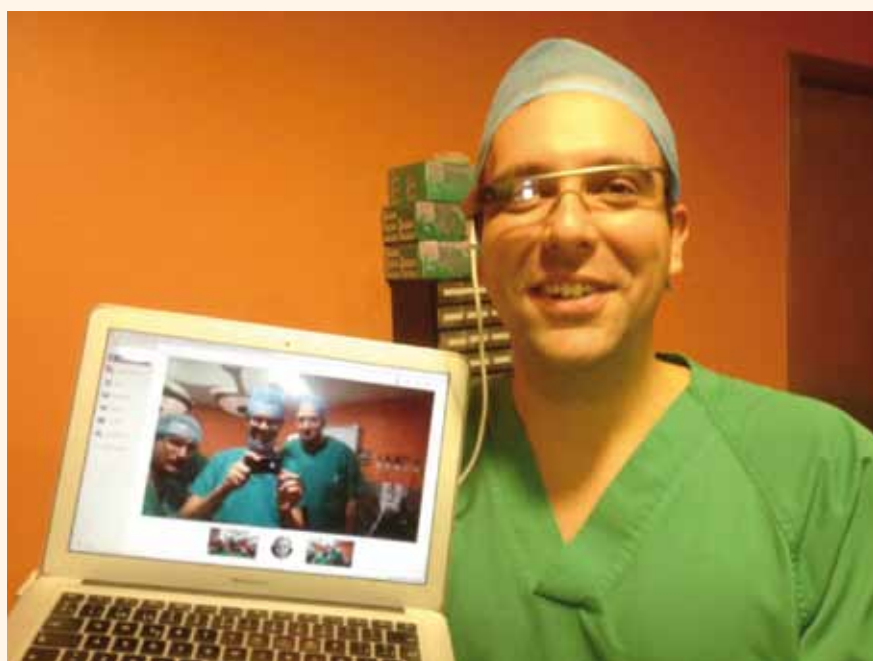El avance tecnológico de la Master Class en el Hospital de Molina ha sido posible gracias a la colaboración de Droiders, empresa española

responsable del desarrollo de aplicaciones para Google Glass, que ha conseguido transmitir desde este dispositivo a amplios auditorios.

La primera intervención maxilofacial transmitida a nivel mundial a través de Google Glass es una muestra más de la apuesta del Hospital de Molina por impartir una formación de calidad a los profesionales, integrando las tecnologías más avanzadas.

La Editorial Ripano, que colabora asiduamente con los doctores Alejandro López y Juan Francisco Piqueras, difundió el evento y estuvo presente en el lugar con un amplio catálogo de sus libros.

La intervención ha obtenido una gran difusión en los medios de comunicación nacionales e internacionales, que han informado sobre esta novedosa tecnología que abre nuevas puertas para la educación profesional en la odontología.



ORGANIZA



13-15
Marzo
2014

EXPODENTAL

SALÓN INTERNACIONAL DE EQUIPOS,
PRODUCTOS Y SERVICIOS DENTALES

www.expodental.ifema.es

DENTAL TRIBUNE
El periódico dental del mundo
www.dental-tribune.com

Publicado por Dental Tribune International

DENTAL TRIBUNE
SPAIN

Director General
Rafael López Gómez
rafael@ripano.es

Administración
Karina Dávila - karina@ripano.eu

Diseñador Gráfico
Francisco Soriano - francisco@ripano.es


Ripano
EDITORIAL MÉDICA

Editado por Ripano, S.A.
Ronda del Caballero de la Mancha, 155 - 28054
Madrid (España)
Telf. (+34) 913 721 377-Fax: (+34) 913 720 391
www.ripano.eu / www.ripano.es

Para contratar publicidad, diríjase a Ripano S.A.

DENTAL TRIBUNE
Hispanic & Latin America Edition

Edición mensual que se distribuye 40.000 odontólogos latinoamericanos y a los profesionales hispanos que ejercen en Estados Unidos.

Dental Tribune Study Club

El club de estudios online de Dental Tribune, avalado con créditos de la ADA-CERP, le ofrece cursos de educación continua de alta calidad. Inscríbese gratuitamente en www.dtstudyclubspanish.com para recibir avisos y consulte nuestro calendario.

DT International

Licensing by Dental Tribune International

Group Editor: Daniel Zimmermann
newsroom@dental-tribune.com
+49 341 48 474 107

Clinical Editor Magda Wojtkiewicz
Online Editors Yvonne Bachmann
Claudia Duschek
Copy Editors Sabrina Raaff
Hans Motschmann

Publisher/President/CEO Torsten Oemus
Director of Finance Dan Wunderlich
Business Development Claudia Duschek
Media Sales Managers

Matthias Diessner (Key Accounts)
Jan Agostaro (International)
Melissa Brown (International)
Peter Witteczek (Asia Pacific)
Maria Kaiser (USA)
Weridiana Mageswki (Latin America)
Hélène Carpentier (Europe)

Marketing & Sales Services Esther Wodarski
Nicole André

Accounting Karen Hamatschek / Anja Maywald
Executive Producer Gernot Meyer

Dental Tribune International

Holbeinstr. 29, 04229 Leipzig, Germany
Tel.: +49 341 4 84 74 502 | Fax: +49 341 4 84 74 173
www.dental-tribune.com | info@dental-tribune.com

Regional Offices
ASIA PACIFIC

Dental Tribune Asia Pacific Limited
Room A, 20/F, Harvard Commercial Building,
105-111 Thomson Road, Wanchai, Hong Kong
Tel.: +852 5113 6177 | Fax: +8525113 6199

THE AMERICAS

Dental Tribune America
116 West 25rd Street, Ste. 500, New York, N.Y.
10011, USA
Tel.: +1 212 244 7181 | Fax: +1 212 224 7185

La información publicada por Dental Tribune International intenta ser lo más exacta posible. Sin embargo, la editorial no es responsable por las afirmaciones de los fabricantes, nombres de productos, declaraciones de los anunciantes, ni errores tipográficos. Las opiniones expresadas por los colaboradores no reflejan necesariamente las de Dental Tribune International.
©2013 Dental Tribune International.
All rights reserved.

14 de noviembre: Día mundial de la Diabetes

Por Juan Manuel Aragoneses Lamas

El día 14 de noviembre, se celebró el Día Mundial de la Diabetes, que marcó el quinto y final año de la campaña 2009-2013 de la Federación Internacional de Diabetes (FID) sobre 'Prevención y Educación de la Diabetes'. El eslogan elegido para la campaña de este año ha sido: "Diabetes: protejamos nuestro futuro".

Hoy en día, según las cifras de la FID, más de 370 millones de personas padecen diabetes y a menos que se tomen medidas implementando eficazmente los programas de prevención y control, el número total de personas con diabetes alcanzará los 500 millones en 2030.

En España, el 13.8% de la población mayor de 18 años (aproximadamente 5.3 millones de personas), sufre Diabetes tipo 2, y al menos un 6% aun no han sido diagnosticados.

Los profesionales de la salud oral, tienen la oportunidad de identificar diabetes no diagnosticadas, en pacientes odontológicos, y referir a esos pacientes a la consulta del médico o especialista.

Aunque la diabetes es una enfermedad metabólica de base genética, que se caracteriza fundamentalmente por la hiperglucemia. En algunas ocasiones, la primera manifestación puede ser consecuencia de una complicación degenerativa, sin que exista hiperglucemia sintomática. De ahí la importancia de valorar las posibles manifestaciones orales que presenten estos pacientes.

Las repercusiones orales de la diabetes, que con mayor frecuencia se observan en la consulta dental son:

- Enfermedad periodontal: la asociación entre estas dos enfermedades es bidireccional:

- o La diabetes provoca una respuesta inflamatoria exacerbada frente a las bacterias patógenas presentes en el periodonto, que

acelera la destrucción de los tejidos de soporte.

- o Mientras que la enfermedad periodontal ha sido asociada a un peor control de la glucemia y a mayores complicaciones cardio-renales.

- Xerostomía: la hiposialia provoca una disminución de las defensas orales, favoreciendo:

- o La aparición de caries.

- o Halitosis.

- o Cierta predisposición a infecciones.

No es infrecuente observar, como compensación a este déficit de fluido salival, una inflamación crónica, bilateral y asintomática de las glándulas parótidas.

- Candidiasis: sería debida al aumento de glucosa en saliva, que crearía un sustrato adecuado para incrementar la adhesión de la candida a la superficie oral. También se encuentra favorecida por el compromiso de su sistema inmunológico y la hiposialia.

Las formas de presentación más frecuentes son:

- o Estomatitis protética.

- o Queilitis angular.

- o Glositis romboidal media.

- Síndrome de boca ardiente: es una manifestación oral de la diabetes la percepción subjetiva de una sensación de ardor en la superficie lingual. Su aparición puede favorecerse por una neuropatía periférica presente en estos pacientes y por la xerostomía, que a su vez se asocia a una sobreinfección por candida.

- Liquen plano: las reacciones liquenoides suelen ser resultado de determinados fármacos hipoglu-



Prof. Dr. Juan Manuel Aragoneses Lamas

Doctor en Odontología, Director del Master de Periodoncia y Oseointegración UNIR.
Vicerector Académico ISEO. MD; DDS; PhD.

cemiantes, que actúan como precipitantes de la enfermedad latente en individuos predispuestos.

Ante un paciente con liquen plano, no diagnosticado de diabetes, se remitirá al especialista para descartar dicha enfermedad.

- Odontalgia atípica: dolor dental intenso, similar a un dolor de origen pulpar, sin causa orgánica que lo justifique.

Para poder prevenir y diagnosticar esta enfermedad, es necesario entrenar a los profesionales de la salud e informar a los pacientes, sobre los beneficios de una buena salud oral y la importancia de las revisiones regulares odontológicas, en relación con su diabetes.

Por último, indicar que Dental Tribune es una publicación internacional que se publica en más de 20 idiomas diferentes, con un alcance mundial, en el que siempre están incluidas las últimas noticias del sector, eventos y congresos, la industria dental y artículos científicos.

EL MUNDO EN SUS MANOS
Las noticias más relevantes de España y del mundo.
Reciba Dental Tribune Spain en su consultorio sólo por el coste de su envío por correo.

DENTAL TRIBUNE
The World's Dental Newspaper - Spain and Latin American Editions

¡SUSCRÍBASE YA! VISITE WWW.DENTAL-TRIBUNE.COM

dti

Biolase podría convertirse en el próximo Intuitive Surgical

En una reciente declaración, el proveedor estadounidense de láseres dentales y médicos de BIOLASE anunció que el fondo de Camber Capital Management en Boston en los EE.UU. ha adquirido 5 millones de dólares en acciones ordinarias de la compañía. Dental Tribune ONLINE tuvo la oportunidad de hablar con el director general Federico Pignatelli sobre lo que esto significa para la empresa, los errores del pasado y las razones por las que la tecnología Waterlase de la empresa tiene el potencial de revolucionar la cirugía dental.

Dental Tribune ONLINE: Sr. Pignatelli, la compañía parece haber estado luchando recientemente, según algunos analistas. ¿Cuál es la posición de su empresa en este momento, y lo que la reciente venta de acciones a Camber capital significa para su negocio?

Federico Pignatelli: La confusión surge del hecho de que hemos crecido de 40 a 50 por ciento al año durante dos años y en 2013 el crecimiento se ha ralentizado a «sólo» 15 a 20 por ciento. Creemos que BIOLASE crecerá con fuerza en los próximos años. Sólo necesitamos aumentar nuestro capital con unos cuantos millones de dólares con el fin de mejorar nuestro balance. Este aumento de capital, combinado con nuestra línea de crédito de 8 millones de dólares en Comerica Bank, nos dará suficiente capital para continuar con nuestro plan de expansión de negocio. También, cuando nos acercamos al cuarto trimestre vemos la utilidad neta y el flujo de dinero positivo que regresa y estamos esperando que este desarrollo positivo continúe en 2014. Así que nos sentimos muy positivos por la situación en la que BIOLASE se encuentra actualmente.

¿Así que han dado frutos las últimas medidas de reestructuración?

Sí, han dado sus frutos, pero hay más por hacer. Admito que en el pasado ha habido algunos clientes insatisfechos, pero entonces en defensa de la empresa, ésta estuvo a cargo de personas completamente diferentes y me encerré en un acuerdo de distribución mundial exclusiva con Henry Schein. En la nueva BIOLASE, los clientes son la prioridad número uno y hacemos todo lo necesario para cuidar de ellos.

Lo que la gente necesita es darse cuenta de que BIOLASE es una compañía de tecnología punta que va a transformar radicalmente la forma en que se realiza la cirugía dental y la práctica. Como un nuevo paso para informar al mercado sobre

Waterlase, recientemente hemos iniciado en un medio de comunicación social una campaña para llegar a millones de pacientes para educarlos acerca de las muchas ventajas de ser tratados con la tecnología de BIOLASE.

Estamos especialmente contentos de tener al Dr. Fred Moll, el cofundador de Intuitive Surgical, que valora nuestra tecnología de manera que se unió recientemente a nuestro consejo de administración. Él es una leyenda en el campo de la

medicina, su compañía transformó la forma en que se aborda la cirugía a través de la utilización de la robótica. Gracias a un visionario como él, hoy en día decenas de miles de pacientes con cáncer pueden ser tratados de una manera mucho más precisa que nunca.

Creemos que BIOLASE tiene una tecnología tan avanzada y revolucionaria que la compañía podría convertirse en el próximo Intuitive Surgical. Esto es así porque con la tecnología Waterlase podemos



Federico Pignatelli.

transformar la odontología quirúrgica para cientos de miles de clínicas dentales de todo el mundo,



3Shape Dental System™

El sistema CAD/CAM profesional para laboratorios dentales



Dental System™ ofrece soluciones para laboratorios de cualquier tamaño y modelo empresarial. El paquete 3Shape LABcare™ incluido ofrece a los usuarios actualizaciones ilimitadas, además de acceso a soporte en línea y formación experta.



Escáner D900 con tecnología RealColor™
Cuatro cámaras de 5 MP de alta resolución proporcionan una velocidad extraordinaria y un escaneado en color de gran precisión. Capturan todas las texturas y colores, tales como las marcas de color del modelo. El escáner perfecto para grandes laboratorios de mucho volumen y orientados a la productividad.





Barras y puentes de implante, y mucho más
Obtenga una herramienta precisa y productiva para el diseño de sofisticados puentes y barras de implantes tanto para prótesis fijas como removibles. Disfrute también de prótesis, el nuevo Abutment Designer™, Post & Core, aplicaciones ortodóncicas y muchas otras ventajas.

TRIOS® Inbox & 3Shape Communicate™
Dental System™ incluye conectividad gratuita con los sistemas TRIOS® en las clínicas dentales, para que los laboratorios puedan recibir directamente los escaneados de impresión. La comunicación racionalizada mejora la colaboración con los odontólogos.

Manténgase al día con las últimas novedades, anuncios de productos, ofertas especiales, artículos, etc.

Inscríbese en nuestro boletín Digital Trends.

Escanee el código QR para inscribirse.



Síguenos en:





al tiempo que proporciona mejor atención y más seguridad para los pacientes.

¿Por qué crees que los láseres y sobre todo Waterlase será la tecnología de elección en odontología para el futuro?

Si lo piensas bien, la odontología no ha cambiado mucho desde que la primera fresa dental fue inventada por los egipcios hace 7.000 años. El principio de la eliminación de los tejidos por la rotación mecánica se ha mantenido igual

desde entonces, con el único cambio importante en los últimos 70 años siendo la unión de un motor de alta velocidad. Con la tecnología Waterlase, somos capaces de hacer uso del elemento más básico del tejido humano, el agua. El cuerpo humano en su totalidad se compone de un 60 por ciento de agua, así que el agua se puede encontrar en casi todos los tejidos. La dentina, por ejemplo, tiene un 20 por ciento de agua en ella. Excitando las moléculas de agua con un láser, el tejido se puede sin causar dolor cortar, calentar, abrasio-

nar, vibrar o disminuir el riesgo de microfracturas. Al mismo tiempo, también es mucho más preciso. Clínicamente, esto es mucha mejor odontología.

Además, no hay necesidad de ningún tipo de anestesia para el paciente; 99 por ciento de los pacientes pueden ser tratados sin utilizar novocaína. Qué maravilloso es eso, ¿no? Además, la energía del láser mata a las bacterias, virus y hongos, y así ofrece otra ventaja para los dentistas, ya que es casi imposible y sin duda muy costoso

tener instrumentación quirúrgica como fresas dentales y archivos endodoncia totalmente esterilizadas, y demasiado costoso para utilizar las nuevas instrumentación para cada paciente a tratar.

Con todas estas ventajas, ¿por qué parece que la tecnología no ha sido adoptada ampliamente por los dentistas todavía?

Eso no es exactamente cierto. Desde la introducción de la tecnología Waterlase hace 15 años, hemos vendido más de 10.000 unidades en todo el mundo, 6.000 de ellos en los EE.UU. solamente. No obstante, el principal desafío es la educación. Los dentistas deben estar mejor informados sobre el retorno de la inversión y las grandes ventajas clínicas del sistema en comparación con la odontología convencional. De hecho, hace sólo dos años y medio, la tecnología Waterlase por primera vez rompió la barrera de la velocidad, lo que significa que ahora se corta tan rápido como con una fresa convencional, a veces incluso más rápido. Además, permite un tratamiento impresionante y el corte de los tejidos blandos, que es algo que una fresa no puede hacer. Estas opciones adicionales significan que los dentistas ya no tienen que derivar a los pacientes a un especialista para estas tareas, aumentando así los ingresos en la práctica.

¿Dónde ve usted la tecnología en los próximos cinco o diez años?

En contraste con otros sistemas o tecnologías líderes en el mercado, tales como CEREC de Sirona, Waterlase está protegido por más de 100 patentes, lo que nos permite proteger nuestra ventaja competitiva. El ciclo de adaptación a las nuevas tecnologías es cada vez más corto y las tecnologías más avanzadas, Waterlase encontrará rápidamente su camino dentro de la práctica odontológica. Los dentistas que no actualicen sus prácticas comenzarán a perder pacientes, por no ser competitivos y se quedarán atrás. No puedes luchar contra la tecnología, no se puede luchar contra la innovación. Si lo hace, usted está condenado a quedar fuera del mercado.

Preguntamos regularmente a los pacientes si les gustaría ser tratados por un dentista preparado con alta tecnología o por un dentista convencional, y casi el 100 por cien de los pacientes les gustaría ser tratados por un dentista actualizado con la alta tecnología. Por lo tanto, creemos que Waterlase será parte de la mayoría de las clínicas dentales en un futuro próximo.

Muchas gracias por la entrevista.

DT

Yo soy un *Dentista Digital* ¿Y tu?

NemoCeph
El estándar en cefalometría computarizada

NemoCeph 3D
Cefalometría 3D y cirugía ortognática

NemoCast 3D
Análisis y setup de modelos digitales

NemoScan
Planificación implantológica completamente digital

Si necesita más información póngase en contacto a través de info@nemotec.org

NEMOTEC
The Digital Dentistry Company

Implantes dentales: Importancia del mantenimiento en la prevención de las enfermedades periimplantarias

Carbajosa García S.*; García-García V.**; Cervantes Haro MN**, Aragonese Lamas JM***

RESUMEN

En la actualidad, el tratamiento con implantes forma parte de la terapia dental convencional, por lo que los consultorios dentales deben implementar protocolos de mantenimiento de los tejidos periimplantarios individualizados, sistemáticos y continuos. Este artículo revisa los factores de riesgo que afectan al proceso inflamatorio y destructivo de los tejidos periimplantarios, los parámetros diagnósticos utilizados para definir periimplantitis, y sugiere pautas para el cuidado de mantenimiento de los implantes dentales.

PALABRAS CLAVE

Implante dental, periimplantitis, mucositis, mantenimiento periodontal

ABSTRACT

Therapy with dental implants is nowadays a common treatment in dental clinics. An individualized, organized and continuous periodontal supportive care treatment is mandatory. In this paper, risk factors, diagnostic parameters and treatment options related to dental implants diseases are exposed.

INTRODUCCIÓN

La introducción de los implantes dentales ha supuesto un gran avance en el terreno rehabilitador de la odontoestomatología, suponiendo una alternativa válida y efectiva a largo plazo en el tratamiento del edentulismo parcial o total. (1,2) El resultado duradero del tratamiento con implantes dentales depende de la persistencia de salud en los tejidos blandos y duros periimplantarios y de la distribución apropiada de las fuerzas sobre los implantes.

Esto se consigue mediante un grado alto de cumplimiento del paciente en el control de placa bacteriana, un diseño protésico adecuado y un régimen de mantenimiento con seguimiento a través el tiempo. (3,4,5) El objetivo de este artículo es revisar los factores de riesgo que afectan al proceso inflamatorio y destructivo de los tejidos periimplantarios, los parámetros diagnósticos utilizados para definir periimplantitis, así como los posibles planes de tratamiento y mantenimiento de los implantes osteointegrados.

La prevención de la patología periimplantaria se realiza a dos niveles, por una parte controlar o eliminar los factores de riesgo de aparición y por otra la monitorización para el diagnóstico precoz de cualquier patología periimplantaria. (4,6)

FACTORES DE RIESGO QUE AFECTAN A LOS TEJIDOS PERIIMPLANTARIOS

Los principales factores predictivos del fracaso de los implantes se presentan en la **Tabla 1**.(7,8)

El tabaco está asociado a mayor riesgo de complicaciones en la cicatrización de heridas, a niveles significativamente mayores de pérdida ósea marginal alrededor del implante (9), y a un mayor porcentaje de fracaso de estos debido a la menor producción de colágeno, a la circulación reducida de sangre periférica y al deterioro de la función de los leucocitos polimorfonucleares y macrófagos. (10) La placa bacteriana supone el factor etiológico principal de la periimplantitis, respondiendo inicialmente de igual forma ante el depósito inicial, tanto los tejidos blandos periimplantarios como los periodontales, sin embargo, la extensión apical del daño es más pronunciado en la mucosa pe-

riimplantaria. (11) La microbiota existente en el entorno periodontal y periimplantario es similar, por lo que se deben corregir todos los problemas periodontales antes de la colocación de los mismos. (7) Se ha demostrado que los implantes con superficie rugosa favorecen la adhesión bacteriana y acumulan mayor cantidades de placa bacteriana que los implantes de superficie lisa, lo que dificulta su higienización y mantenimiento.(12) Cuando se establece la funcionalización de un implante, la formación consecuentemente de una anchura biológica adecuada provoca una discreta reabsorción ósea periimplantaria en forma de cuña sin ningún tipo de significado patológico. Por otro lado, si ése implante recibe una carga biomecánica excesiva (fuerzas no axiales o fuerzas horizontales causadas por contactos prematuros, cúspides pronunciadas o hábitos parafuncionales como el bruxismo) se va a provocar una reabsorción ósea mayor. (13) No hay consenso en la literatura acerca de la influencia de la presencia o ausencia de tejido queratinizado en la salud a largo plazo de los implantes. Algunos estudios han revelado una asociación entre la falta de tejido queratinizado y la pérdida ósea leve, una mayor acumulación de placa, el aumento de recesión de los tejidos blandos, aumento del sangrado al sondaje y mayor inflamación gingival (**Figura 1**). Sin embargo, sigue existiendo controversia en torno al tema, ya que otros estudios no demuestran ninguna influencia, por lo que en ausencia del tejido queratinizado, se evaluará cada caso individualmente. (12,14) En todas aquellas patologías que puedan presentar condicionantes en la cicatrización de tejidos blandos y duros o en la osteointegración, como es el caso de los pacientes osteoporóticos



Prof. Dr. Juan Manuel Aragonese Lamas

* Licenciada en Odontología, Master en Implantología, Periodoncia y Cirugía Bucal, Profesora colaboradora del Master de Periodoncia y Oseointegración UNIR

** Dra. en Odontología, Profesora Colaboradora del Master de Periodoncia y Oseointegración UNIR

*** Dr. en Odontología, Director del Master de Periodoncia y Oseointegración UNIR.

o diabéticos, se debe realizar una planificación de tratamiento apropiada, plantearse la modificación de la geometría del implante, el uso de un implante de mayor diámetro con tratamiento de superficie y avisar previamente al paciente de las complicaciones que puedan acontecer a lo largo del período de osteointegración en relación a su patología de base. (15,16)

MANTENIMIENTO PERIODONTAL

Como se ha comentado anteriormente, la realización del mantenimiento periodontal en un paciente con implantes dentales se hace fundamental para prevenir la aparición de problemas alrededor de los mismos.

FACTORES DE RIESGO PARA EL FRACASO DE LOS IMPLANTES DENTALES
<ul style="list-style-type: none"> • Mala calidad ósea. • Placa bacteriana. • Periodontitis activa. • Tabaco. • Edad avanzada. • Presencia de infección. • Enfermedades sistémicas. • Localización y número inadecuado de implantes. • Cargas excéntricas y hábitos parafuncionales. • Pérdida de integración del implante con los tejidos duros y blandos.

Tabla 1.

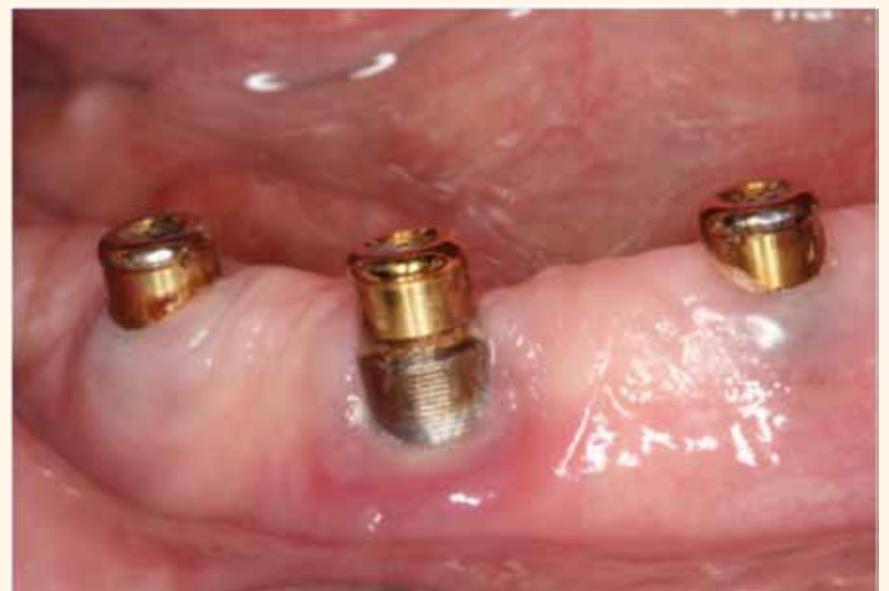

Figura 1. En el implante central se observa falta de encía queratinizada, inflamación gingival, pérdida de inserción y exposición de las espiras del implante.

En una cita de mantenimiento periodontal, lo primero a realizar es la exploración, que incluye la actualización de la historia clínica y dental del paciente. La inspección y palpación de los tejidos blandos periimplantarios permitirá detectar la presencia de inflamación gingival según el enrojecimiento, hinchazón, alteraciones del contorno y consistencia, la presencia de una forma aberrante gingival o la existencia de fístulas. (12) A continuación se lleva a cabo un estudio clínico de re-evaluación del paciente en mantenimiento de implantes en

el que se deberá valorar los parámetros indicados en la **Tabla 2**.

Se recomienda utilizar algún sistema objetivo de control de placa y registrarlos en cada visita de mantenimiento, como el índice de placa específico para implantes descrito por Mombelli y cols. (17,18) (**Tabla 3**).

Seguidamente, se procede a medir la profundidad de sondaje siendo este un parámetro importante para el diagnóstico y seguimiento de los implantes. La primera medición después de la colocación de la prótesis se

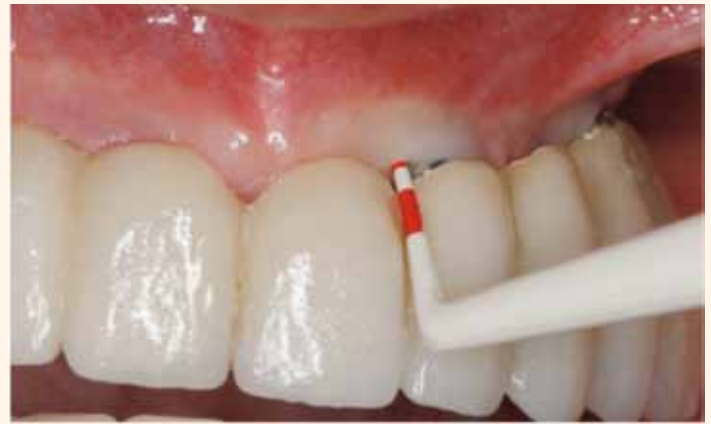

Figura 2. Uso de una sonda periodontal de plástico para medir la profundidad de sondaje.

tomará como valor de referencia. La cicatrización de la inserción epitelial se completa a los 5 días después del sondaje clínico. Muchos autores han recomendado el uso de una sonda periodontal de plástico (**Figura 2**), mientras que estudios recientes han sugerido utilizar las sondas convencionales de metal periodontales, ya que no parece causar ningún daño ni a los tejidos periimplantarios ni al implante. (12) Durante la primera sesión después de la colocación de la prótesis, es importante establecer el valor de referencia para la profundidad de sondaje clínico, ya que la profundidad de sondaje considerada como normal puede variar en función de la profundidad a la que se coloca el implante, presentando los colocados ligeramente infraóseos una mayor profundidad de sondaje. Un aumento tanto en la profundidad

ENERO

9

2014*

CURSO CLÍNICO DE ESPECIALIZACIÓN QUIRÚRGICA DE 9 MESES

Director

JUAN MANUEL ARAGONESES LAMAS

Curso de formación odontológica **orientado a profesionales** que deseen obtener conocimientos enfocados a la **práctica quirúrgica clínica**.

Cada alumno tendrá la opción de elegir entre un mínimo de:

OPCIÓN 1

50 IMPLANTES DE DIFERENTES GRADOS DE DIFICULTAD.**

OPCIÓN 2

30 IMPLANTES Y 6 CIRUGIAS COMPLEMENTARIAS.**

- > ELEVACIÓN SINUSAL.
- > EXPANSIÓN CRESTAL.
- > INJERTO ÓSEO.
- > REGENERACIÓN ÓSEA PARTICULADA.
- > INJERTO MUCOSO.
- > IMPLANTE POST-EXTRACCIÓN.
- > CARGA INMEDIATA.
- > CIRUGÍA GUIADA.

LOCALIZACIÓN
CALLE DE RAFAEL CALVO, 5
28010 MADRID

dos días completos a la semana

JUEVES Y VIERNES

mañanas de clase teórica y tardes de práctica clínica

8 ÚNICAS PLAZAS

2 ALUMNOS POR BOX

PRECIO
8100€
900€/MES

MÁS INFORMACIÓN Y PRÓXIMOS CURSOS DE FORMACIÓN

Isabel Flores: 722486421

Osteogenos
Dental Surgical Devices

sweden & martina

* Las fechas citadas pueden variar de las citadas a disposición de la dirección del curso.
** Estos requisitos podrán variar por orden del profesorado en virtud de la habilidad de cada alumno.

PARAMETROS CLÍNICOS A VALORAR EN LAS VISITAS DE MANTENIMIENTO

- Índice de placa.
- Profundidad clínica de sondaje.
- Sangrado al sondaje.
- Supuración.
- Movilidad.
- Nivel óseo.
- Oclusión.

Tabla 2. Parámetros clínicos a valorar en las visitas de mantenimiento.

Mombelli and cols.	
0	No hay placa visible
1	Presencia de placa al pasar la sonda sobre el margen liso de implante
2	Placa visible
3	Materia blanda abundante

Tabla 3. Índice de Placa de Mombelli.

clínica de sondaje como en el sangrado al sondaje, con el tiempo, se asocian generalmente con pérdida de inserción y pérdida de hueso por lo que deben ser considerados como signos de enfermedad periimplantaria. (7,19,20)

La supuración se ha asociado con la presencia de periimplantitis, sin embargo, no se ha determinado la sensibilidad y especificidad de la misma como un marcador para la periimplantitis inicial o su progresión.(12) La movilidad debe ser evaluada de forma rutinaria. Si bien su ausencia no asegura la salud del implante, su presencia sí indica el fracaso del mismo teniendo que ser retirado. Si sólo un implante de una prótesis múltiple ferulizada tiene movilidad, ésta puede estar enmascarada, por lo que se ha sugerido que las prótesis sobre implantes fijas, removibles y múltiples sean desmontadas cada 6 meses o al año para evaluar la movilidad, la salud gingival y el estado de la higiene (Figuras 3 y 4). (4,18)

En los estudios clínicos, se ha observado una asociación entre la existencia de oclusión traumática y la pérdida de hueso marginal alrededor de los implantes orales o una pérdida completa de la osteointegración, y aunque no ha sido demostrada una relación causal es importante llevar a cabo un examen oclusal durante la consulta de mantenimiento de implantes. Los factores de sobrecarga que pueden influir negativamente en la longevidad de los implantes son los voladizos grandes, las parafunciones, los diseños oclusales inadecuados y los contactos prematuros. (4, 13)

Se deben realizar radiografías para valorar el nivel óseo solo si los signos clínicos sugieren la presencia de la periimplantitis, para confirmar el diagnóstico, y no como parte del protocolo de las visitas de mantenimiento. Se debería tratar de estandarizar la técnica radiográfica para que la interfaz entre el implante y el hueso esté bien definida usando, por ejemplo, un registro de mordida en silicona. En las radiografías deberá verificarse el asentamiento completo del pilar y/o restauración (Figura 5 y 6), la ausencia de salientes de la restauración, la eliminación de todos los cementos, los niveles de hueso inmediatamente después de la colocación del implante, y comparar estos valores en las reevaluaciones. Para la evaluación de los niveles óseos marginales se deben tener en cuenta el sistema de implante en particular, y así evitar un diagnóstico erróneo de la periimplantitis en los casos de remodelación normal. (3,4,19,20,21)

Tras la realización de la fase de reevaluación periodontal durante el mantenimiento, se procederá a establecer un diagnóstico en cuanto a la posible existencia de enfermedades infecciosas periimplantarias. En este sentido, la mucositis se define como una lesión inflamatoria localizada dentro del tejido blando que rodea al implante, reversible, y sin pérdida progresiva de hueso, aparte de la reabsorción ósea original tras la conexión del pilar. La mucositis puede ser identificada clínicamente por enrojecimiento y sangrado al sondaje suave (presión <0,15 N).(3,22) La mucositis puede convertirse en periimplantitis afectando al hueso periimplantario de

soporte circunferencialmente. La periimplantitis se caracteriza por una lesión inflamatoria localizada que incorpora la pérdida de hueso alrededor de un implante sometido a carga. En los casos de periimplantitis, los parámetros más sensibles y más fiables para diagnosticarla son el sangrado al sondaje, la profundidad de sondaje y pérdida de soporte óseo marginal más allá de la pérdida de hueso original (diagnosticado mediante la interpretación radiográfica). (18,22)

El protocolo de trabajo debe tener como objetivo mantener los tejidos periimplantarios sanos y la rehabilitación implantosoportada estética y funcional. Esto se consiguen haciendo comprender al paciente su papel y su responsabilidad en el mantenimiento de sus implantes mediante un adecuado control de la placa bacteriana, y mediante la constante motivación para que asista a sus visitas de mantenimiento. (3) El odontólogo y la higienista dental deben hacer partícipe al paciente implicándole en sus cuidados, en la toma de decisiones y desarrollando un programa de mantenimiento ajustado a un protocolo de trabajo general, pero a su vez individualizado. (24)

La evidencia sugiere que el control de placa es tan importante para el mantenimiento de implantes dentales como lo es para los dientes naturales, por lo que las infecciones orales como la enfermedad periodontal existente tienen que ser controladas. Así, hay estudios que indican que cuando coexisten dientes naturales e implantes dentales en un mismo paciente, aumenta el

riesgo de infección de los implantes en comparación con un paciente edéntulo total, al actuar los dientes naturales y tejidos blandos anejos como reservorio de patógenos periodontales que pueden infectar los implantes. En general, las técnicas que se enseñan al paciente para la limpieza de los implantes orales no difieren de las recomendadas para la dentición natural (Figura 7) aunque se debe prestar especial atención a la limpieza interproximal. (23,24)

Los dispositivos de atención domiciliar que se han demostrado seguros para usar alrededor de la superficie del implante incluyen cepillos de dientes blandos manuales (Implant brush, Vitis) (Figura 7) y eléctricos, cepillos con cabezal estrecho que facilita la limpieza del surco gingival periimplantario (Implant sulcular, Vitis) (Figura 8), cepillos monopenacho para limpiar espacios reducidos (Implant monotip, Vitis) (Figura 9), cepillos con el cuello del mango angulado para una mayor accesibilidad a las cara linguales o palatinas (Implant angular, Vitis) (Figura 10 y 11), cepillos interdetales cónicos con núcleo de alambre recubierto de nylon (Interprox®, Vitis) (Figura 12 y 13), irrigadores bucales para la aplicación directa de un chorro pulsátil de agua o colutorio con una boquilla especial para la eliminación del biofilm oral depositado por debajo de prótesis fijas alrededor de implantes (Waterpir®, Vitis) (25,26) (Figura 14 y 15) y distintos tipos de seda y cinta dental (Sedas y cintas dentales Vitis®) que en presencia de puentes o rehabilitaciones completas se hace necesaria la ayuda de un enhebrador den-

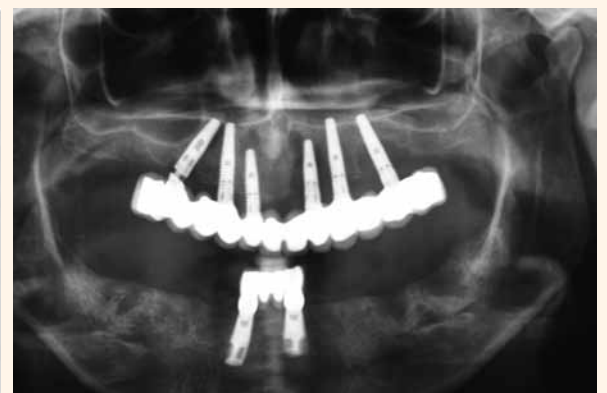
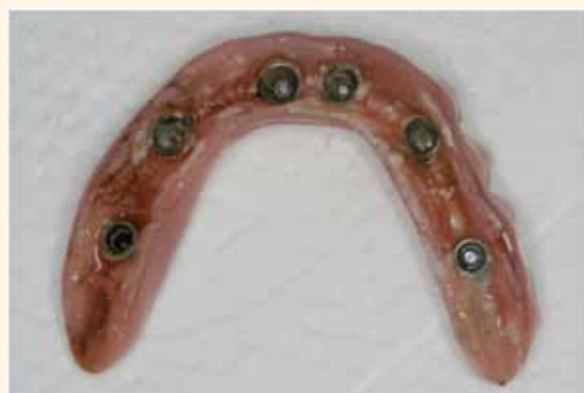
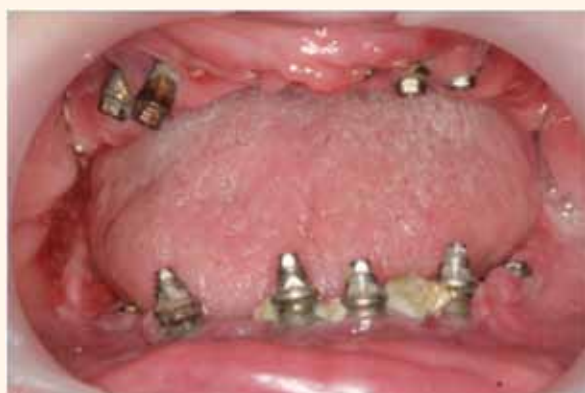
Figura 3. Estado de los implantes y tejidos periimplantarios al retirar una prótesis híbrida en la visita de mantenimiento.

Figura 4. Estado de una prótesis híbrida al retirarla en la visita de mantenimiento para limpiarla.

Figura 5. Ortopantomografía en la que se observa la falta de ajuste entre el pilar protésico y el implante dental.

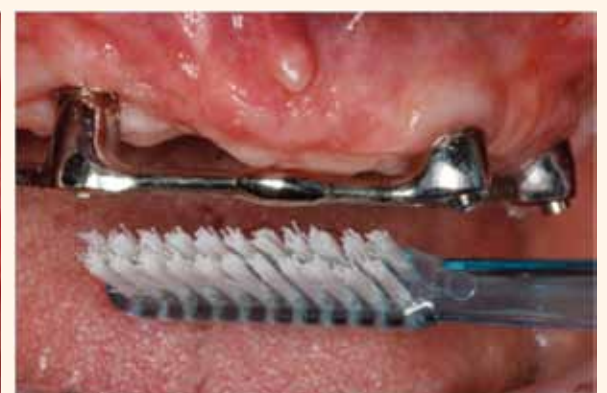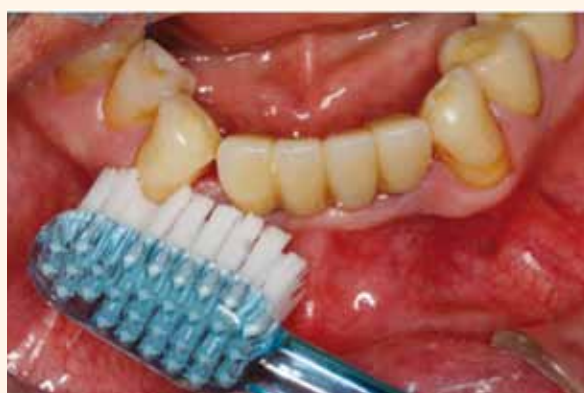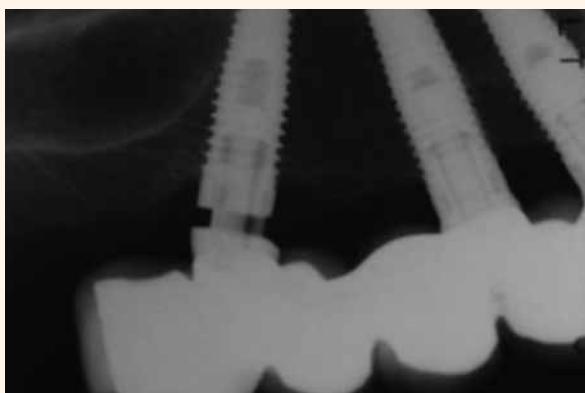


Figura 6. Radiografía periapical en la que se observa la falta de ajuste entre el pilar protésico y el implante dental.

Figura 7. Técnica de cepillado de Bass Modificada para implantes.

Figura 8. Cepillos con cabezal estrecho que facilita la limpieza del surco gingival periimplantario (Implant sulcular, Vitis).

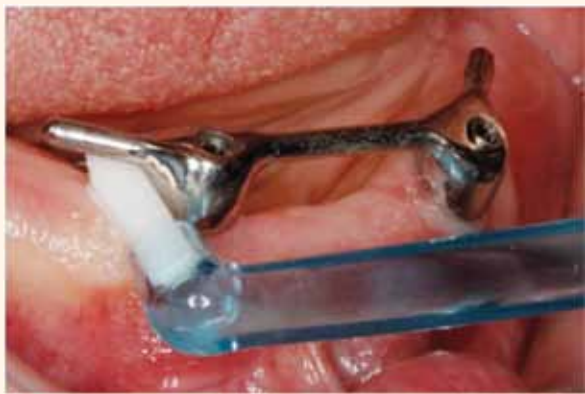

Figura 9. Cepillos monopenacho para limpiar espacios reducidos (Implant monotip, Vitis).

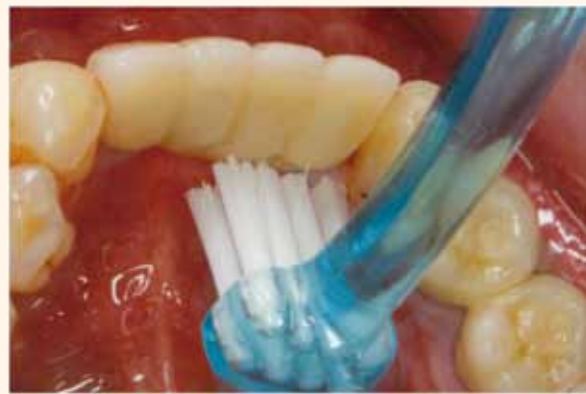

Figura 10. Cepillos con el cuello del mango angulado para una mayor accesibilidad a las cara linguales o palatinas (Implant angular, Vitis).

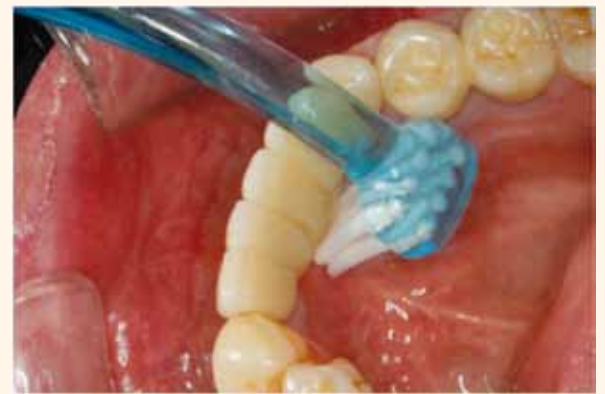

Figura 11. Cepillos con el cuello del mango angulado para una mayor accesibilidad a las cara linguales o palatinas (Implant angular, Vitis).

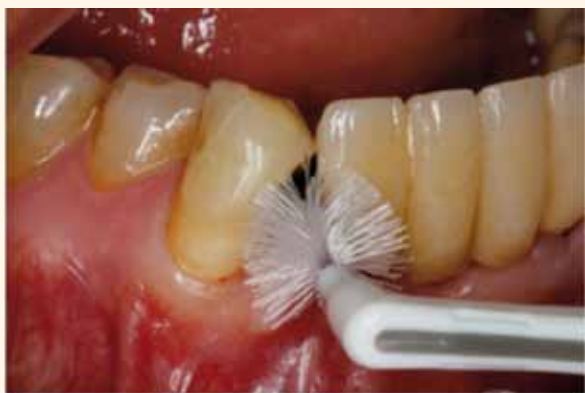

Figura 12. Cepillos interdentes cónicos con núcleo de alambre recubierto de nylon (Interprox®, Vitis).

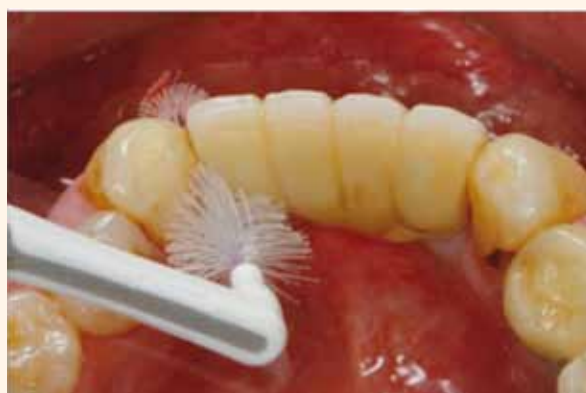

Figura 13. Cepillos interdentes cónicos con núcleo de alambre recubierto de nylon (Interprox®, Vitis).

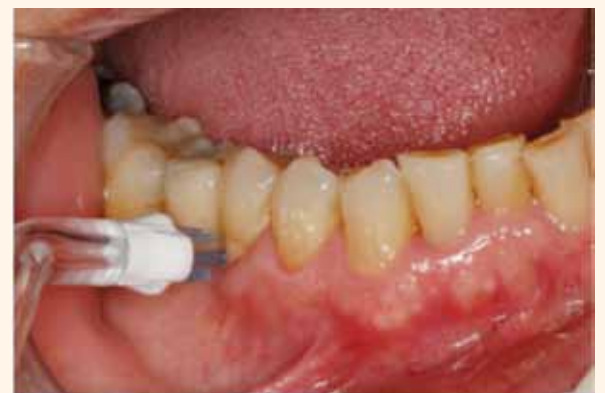

Figura 14. Irrigadores bucales con una boquilla especial para la eliminación del biofilm oral depositado por debajo de prótesis fijas alrededor de implantes (Waterpir®, Vitis).

tal (VITIS® enhebrador dental) con punta semirrígida permitiendo que accedan fácilmente a los espacios entre la prótesis y la encía (Figura 16).

Los cepillos interproximales se adaptan a los diferentes espacios de los implantes pero el odontólogo o el higienista debe recomendar al paciente el cepillo más adecuado en función del tamaño (diámetro), la forma del mango y el tipo de cabezal (cilíndrico o cónico). Los cepillos más gruesos permiten acceder a los implantes que sujetan las prótesis sin doblarse. Los más finos son útiles para implantes intercalados con dientes naturales.(25,26)

Los colutorios llegan a aquellas zonas de difícil acceso pero deben utilizarse siempre como coadyuvantes en la higiene diaria y después de la eliminación mecánica de la placa. Los antimicrobianos producen una alteración mínima de las superficies implantarias, por lo que son un medio efectivo de mantenimiento de los tejidos blandos alrededor del implante, usándolos en forma de colutorio que contenga agentes fenólicos, alcaloides derivados de plantas o una formulación a base de gluconato de clorhexidina. El gluconato de clorhexidina ha sido aprobado por la American Dental Association al demostrar su sustantividad o unión a los tejidos de la cavidad bucal y casi un 100% de destrucción de las bacterias orales a la concentración del 0,12 % incluso 5 horas después de un enjuague de 30 segundos. La clorhexidina puede tener el efecto secundario de tinción

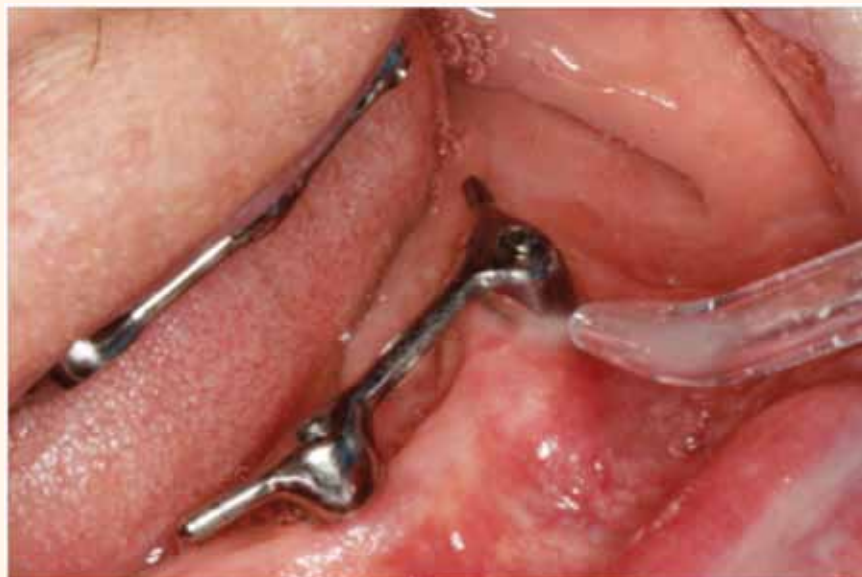

Figura 15. Irrigadores bucales con una boquilla especial para la eliminación del biofilm oral depositado por debajo de la barra en prótesis removible sobre implantes (Waterpir®, Vitis).

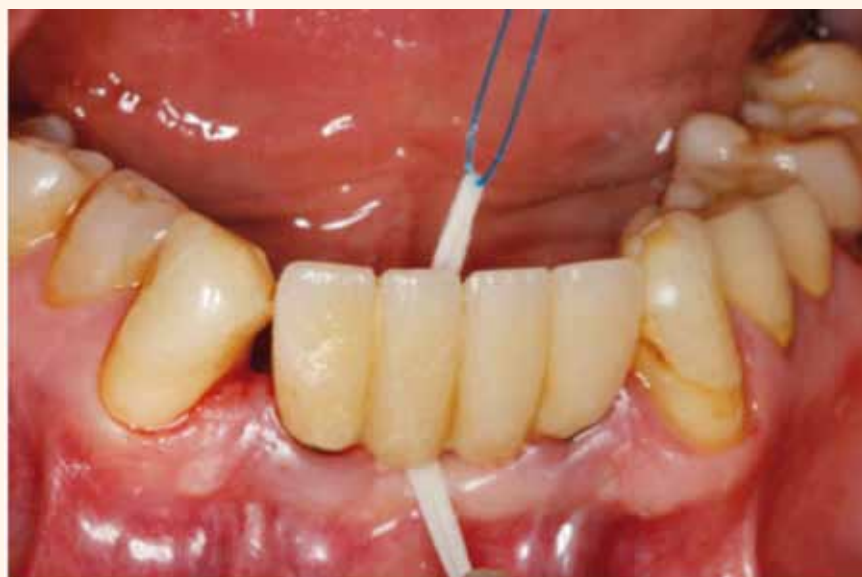

Figura 16. Cinta dental (VITIS® Seda Dental Suave con Flúor y Menta) y enhebrador dental (VITIS® enhebrador dental).

en algunos individuos, por lo que se aconseja no utilizarla durante más de 15 días ó utilizar una torunda de algodón empapada en el antiséptico y aplicársela directamente de forma localizada o en forma de gel. (25,26)

El mantenimiento profesional de los implantes debe incluir la eliminación de los depósitos blandos y duros, si bien, no se deben usar puntas de ultrasonidos metálicas, curetas de acero, ni aparatos de bicarbonato, ya que dañan la superficie metálica de los implantes. Estudios recientes han demostrado que las puntas metálicas ultrasónicas cubiertas de plástico y de aleación de cobre tienen efectos mínimos sobre la superficie de titanio de los implantes, siendo las más seguras las puntas de ultrasonidos de teflón usadas a baja potencia. Los procedimientos de raspado y alisado radicular implican el uso de curetas plásticas (Figuras 17 y 18). Algunos instrumentos de plástico son muy flexibles y pueden ser difíciles de utilizar para la eliminación del scálculo de las superficies del implante. Los instrumentos de plástico reforzado con grafito son más rígidos y pueden ser afilados. Los instrumentos de acero inoxidable tradicional, titanio y oro con punta podrían rayar la superficie del implante, lo que facilita la formación de biopelículas. Hasta la fecha, ningún estudio ha vinculado el rayado de las superficies de los implantes con un aumento de la incidencia de mucositis o periimplantitis. (4,28,29)

Dependiendo de la clínica y del diagnóstico realizado en la visita

de mantenimiento, debe llevarse a cabo un protocolo de medidas terapéuticas que eviten el desarrollo de lesiones periimplantarias. Para ello se ha propuesto un sistema de mantenimiento de los implantes y tratamiento de la periimplantitis, denominado Terapia acumulativa Interceptiva de Apoyo (CIST). Este sistema es de naturaleza acumulativa e incluye cuatro pasos que no deben ser utilizados de forma sistemática, sino como un protocolo orientativo y ajustable a la gravedad y extensión de las lesiones. El diagnóstico, por tanto, representa un factor clave de este programa de atención de mantenimiento. (30,31,32)

Los parámetros clínicos clave que deben evaluarse alrededor de cada implante son (véase la **Tabla 4**):

1. Presencia o ausencia de placa dental.
2. Presencia o ausencia de sangrado al sondaje suave (BOP).
3. Presencia o ausencia de supuración.
4. Profundidad de sondaje periimplantaria.
5. Evidencia de pérdida ósea radiográfica.

Un implante en óptimo estado debe presentar resultados negativos para todos estos parámetros. En este caso el paciente no necesitaría terapia y debe ser re-evaluado por lo menos una vez al año. (30,31)

Respecto a la determinación de los intervalos de mantenimiento, un paciente con implantes dentales debe estar incorporado a un programa de mantenimiento que incluya, en el primer año tras la colocación de la prótesis, visitas

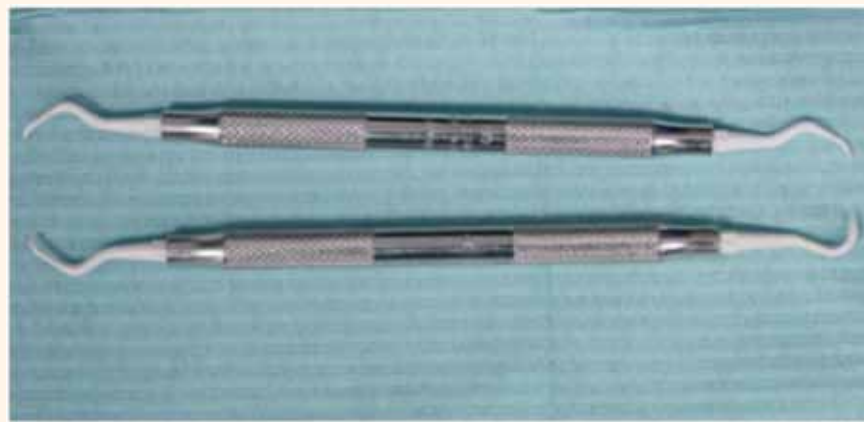


Figura 17. Curetas plásticas para los procedimientos de raspado y alisado radicular de implantes.

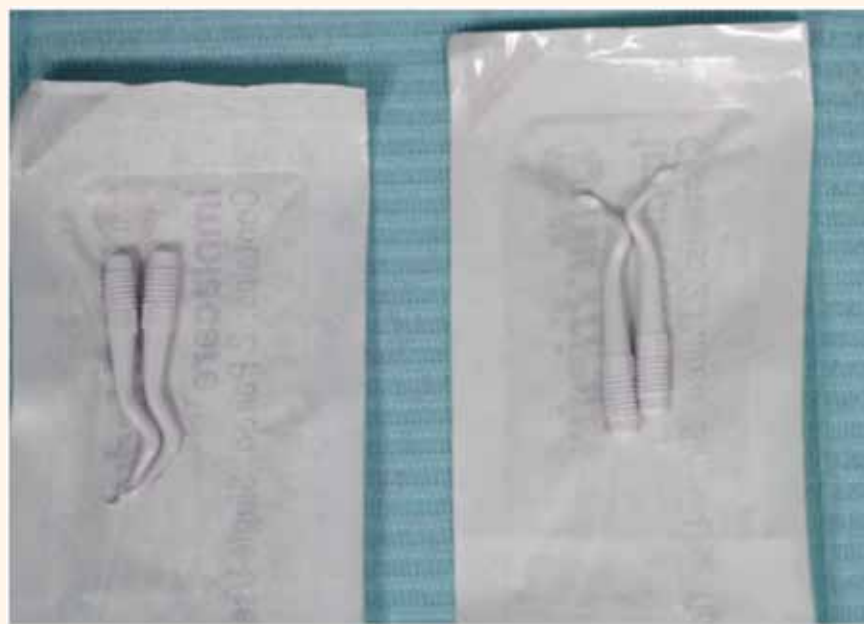

Figura 18. Puntas plásticas recambiables para curetas de implantes.

periódicas de control por lo menos cada 3 meses, en donde se evaluarán por medio de un detallado examen clínico si los sitios implantados en función están sanos o muestran signos de patología,

complementado con el examen radiográfico pertinente. Se pasará en el desdentado total a un mantenimiento semestral cuando la higiene sea buena y no haya complicaciones. En pacientes parcialmente desdentados será fundamental controlar las recidivas de la enfermedad periodontal y para ello se recomienda mantener la periodicidad trimestral, si bien, todo se ajustará a un protocolo individual.

Después del primer año, las citas se establecerán de acuerdo a las necesidades del paciente. Si no hay patología presente, se debe hacer un examen radiográfico cada 12 a 18 meses, y las prótesis y los aditamentos protésicos deben desmontarse y limpiarse en el intervalo entre 6 a 12 meses (**Figuras 3 y 4**). (4,6)

CONCLUSIÓN

Después de éxito de la terapia periodontal e implantológica, al paciente le debe ser ofrecido un programa de mantenimiento individualizado que facilite la prevención y el tratamiento precoz de complicaciones posteriores, basado en la educación de las técnicas de higiene dental y la motivación, en donde se evaluará tanto los implantes, los tejidos orales anejos, como la higiene oral.

BIBLIOGRAFIA

1. Simonis P, Dufour T, Tenenbaum H. Long-term implant survival and success: a 10-16-year follow-up of non-submerged dental implants. *Clin Oral Implants Res.* 2010 Jul;21(7):772-7.
2. Pjetursson BE, Thoma D, Jung R, Zwahlen M, Zembic A. A systematic review of the survival and complication rates of implant-supported fixed dental prostheses (FDPs) after a mean observation period of at least 5 years. *Clin Oral Implants Res.* 2012 Oct;23 Suppl 6:22-38.
3. Schumaker ND, Metcalf BT, Toscano NT, Holtzclaw DJ. Periodontal and periimplant maintenance: a critical factor in long-term treatment success. *Compendium Contin Educ Dent.* 2009;30(7):388-90.
4. Humphrey S. Implant maintenance. *Dent Clin North Am.* 2006;50(3):463-78.
5. Costa FO, Takenaka-Martinez S, Cota LOM, Ferreira SD, Silva GLM, Costa JE. Peri-implant disease in subjects with and without preventive maintenance: a 5-year follow-up. *J Clin Periodontol* 2012; 39: 173-181.
6. Cohen RE; Research, Science and Therapy Committee, American Academy of Periodontology. Position paper: Periodontal Maintenance. *J Periodontol.* 2003;74(9):1395- 401.
7. Heitz-Mayfield LJ. Peri-implant diseases: diagnosis and risk indicators. *J Clin Periodontol.* 2008;Sep;35(8 Suppl):292-304.
8. Martin W, Lewis E, Nicol A. Local risk factors for implant therapy. *Int J Oral Maxillofac Implants.* 2009;24 Suppl:28-38.
9. Strietzel, F. P., Reichart, P. A., Kale, A., Kulkarni, M., Wegner, B. & Kuchler, I. Smoking interferes with the prognosis of dental implant treatment: a systematic review and meta-analysis. *Journal of Clinical Periodontology* 2007;34, 523- 544.
10. Lehr, H. A. Microcirculatory dysfunction induced by cigarette smoking. *Microcirculation* 2000;7, 367-384.
11. Carcuac O, Jansson L. Peri-implantitis in a specialist clinic of periodontology. *Clinical features and risk indicators.* *Swed Dent J.* 2010;34(2):53-61.
12. Todescan S, Lavigne S, Kelekis-Cholakakis A. Guidance for the maintenance care of dental implants: clinical review. *J Can Dent Assoc.* 2012 Nov;78:c107.
13. Kim Y, Oh TJ, Misch CE, Wang HL. Occlusal considerations in implant therapy: clinical guidelines with biomechanical rationale. *Clin*

PLACA	BOP	SUPURACION	PS	DEFECTO RX	CIST
+ -	-	-	<4	-	(A)
+	+	-	<4	-	A
+	+	+ -	4-5	+	A+B
+	+	+ -	> 5	++	A+B+C
+	+	+ -	> 5	+++	A+B+C+D
+	+	+ -	> 5	+++	E

- A. Pulido, eliminación del cálculo e instrucciones de HO
- B. (junto con A) Uso de Chx durante 3-4 semanas, irrigación local o aplicación en gel
- C. (junto con A+B) Uso de ATB (locales/sistémicos)
- D. (junto A+B+C) Realización de cirugía periimplantaria (regenerativa vs resectiva)
- E. Explantación

Tabla 4. Protocolo de la terapia acumulativa interceptiva de apoyo (CIST).