

DENTAL TRIBUNE

The World's Dental Newspaper • Slovenian Edition

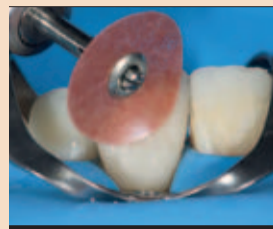


V TEJ ŠTEVILKI ČASOPISA JE VELIKO VABIL
NA STROKOVNO IZOBRAŽEVALNO SREČANJE
UDELEŽITE SE VSAJ ENEGA. ZNANJE = KLJUČ DO USPEHA!

SLOVENIJA

SEPTEMBER 2015

ŠT. 4 / LETO 6



Zakaj komplicirati?

Vrhunsko estetiko je mogoče doseči tudi na enostavnejše načine

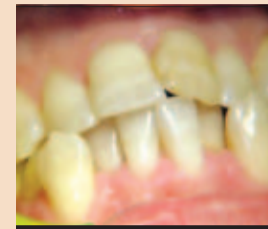• VEČ NA STRANEH 2 - 3



Kompetence v estetiki

Program kongresa Dunaj, 13. - 14. november 2015

• VEČ NA STRANI 14



Kaj o nas povedo naši zobje

Slabo raziskano področje, ki našemu delu lahko prinese nove dimenzije

• VEČ NA STRANEH 15 - 19

Prepustimo prednost sodelovanju

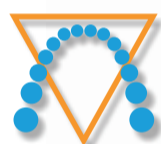
Pomanjkanje razumevanja med zobozdravniki in zobotehniki v Sloveniji ni nekaj unikatnega, saj ga poznajo tudi v drugih državah, a njegova stopnja je med najtežjimi v Evropi. Škoda, zaradi katere trpi kakovost kliničnega dela, še bolj pa na koncu prav tisti, v imenu katerih opravljamo svoje poslanstvo, ni več zanemarljiva.

Za tako stanje nikomur ni mogoče naprtiti direktne odgovornosti, čeprav je krivec v obliki eni skupini na kožo bolj pisanih zakonskih predpisov in iz njih izhajajočega načina izvajanja plačevanja socialnih zobozdravstvenih storitev, znan. A bodimo tokrat bolj življenjski od Cankarjevega Idealista in pogledimo, kaj poleg

boja za sistemske spremembe, ki so vedno počasnejše od tega, da bi koristile tistemu, ki se zanje bojuje, lahko v smeri boljše kvalitete naredimo takoj. Vsekakor je to Dialog. Sinergija enega ustvarjalca z drugim na vseh ravneh. Danes vas želim spomniti na izobraževalno raven. V kratkem bosta v Sloveniji dva izjemna do-

godka. Tako po svoji akademski kakovosti, kot tudi po odprtosti do izobraževalnega sodelovanja zobozdravnika in zobotehnika, na podlagi katerega bosta lahko skupaj načrtovala korake naprej. Na prvega vas pripadnike obeh strokovabimo s spodnjim vabilom. O 2. Seminarju laboratorijskih protetikov, ki se bo na Zdravstveni fa-

kulteti v Ljubljani odvil v februarju, pa si preberite več v prihodnji številki časopisa. Želimo vam, da bi se v spoznanju blagodejnega učinka tovrstnega izobraževanja na kvaliteto vašega dela, odločili za udeležbo na obeh ali vsaj na enem ter tudi vi z medsebojnim dialogom dodali svoj kamenček v mozaik lepše prihodnosti.



Slovensko zdravniško društvo
Sekcija za stomatološko protetiko

21. strokovni simpozij

Z dokazi podprta protetična oskrba
Od znanosti do klinične realnosti

Ljubljana, Four Points by Sheraton Ljubljana Mons
2. in 3. oktober 2015

Spoštovane zobozdravnice in zobozdravniki!
Spoštovane zobotehnice in zobotehniki!

Vljudo vas vabimo na 21. simpozij Sekcije za stomatološko protetiko, ki bo 2. in 3. oktobra 2015 v Ljubljani, v kongresnem središču hotelskega kompleksa Four points by Sheraton, v bivšem hotelu Mons, ob severni ljubljanski obvoznici. Pripravili smo zanimiv program za vse zobozdravnice in zobotehnice, ki temelji na znanstveno podprtih sodobnih kliničnih in laboratorijskih rešitvah v stomatološki protetiki.

Kotizacija in prijava

Strokovno srečanje je namenjeno splošnim zobozdravnikom, vsem specialistom in zobnim tehnikom, dobrodošli pa so tudi zobni higieniki in zobne asistentke.

Kotizacija za simpozij znaša:

- za zobozdravnike 290 evrov (po 20. septembru 330 evrov),
- za upokojene zobozdravnike, zobotehnike in ostale zobozdravstvene delavce 190 evrov (po 20. septembru 220 evrov),
- za prve avtorje posterja je kotizacija brezplačna.

Kotizacija vključuje: DDV, eno brezplačno praktično delavnico, vsa predavanja, zbornik predavanj, druženje s kolegi in predavatelji s hrano in pijačo ob živi glasbi v petek zvečer od 18.30 do 20.00, sobotno kosilo in pijačo s prigrizki v štirih odmorih.

Opis praktičnih delavnic

in prijava je na spletnem naslovu:
<http://www.proteticna-sekcija.si/21-simpozij.html>

Simpozij bo ovrednoten s kreditnimi točkami Zdravniške zbornice Slovenije za stalno podiplomsko izobraževanje.

Doc. dr. Ksenija Renner Sitar, dr. dent. med.
Predsednica Sekcije za stomatološko protetiko pri SZD

Petek, 2. oktober 2015		Sobota, 3. oktober 2015	
12.00 – 14.30	Registracija	8.00 – 9.00	Jutranja kava in ogled razstave ter posterjev
12.00 – 14.00	Postavitve posterjev	9.00 – 9.15	Pozdravni nagovor
14.30 – 17.00	Praktična delavnica za zobozdravnike I Doc. dr. Milan Kuhar, dr. dent. med. Sodobno načrtovanje delne proteze	9.15 – 9.45	Igor Kopač Protetična oskrba endodontsko zdravljenih zob
14.30 – 17.00	Praktična delavnica za zobozdravnike II Prof. dr. Ljubo Marion, dr. dent. med. Natančen prikaz različnih postopkov izvedbe estetskih lusk	9.45 – 10.15	Čedomir Oblak Protetični pristop k oskrbi pacientov z obrabo zob
14.30 – 17.00	Praktična delavnica za zobozdravnike III Doc. dr. Ksenija Renner Sitar, dr. dent. med. Demonstracija, praktična vaja in posebnosti sodobnega kliničnega pregleda stomatološkega pacienta z bolečino v čeljustnih sklepih in žvečnih mišicah	10.15 – 10.45	Ksenija Renner Sitar Indikacije, kontraindikacije in postopek izdelave Michiganske opornice
14.30 – 17.00	Praktična delavnica za zobozdravnike IV Irma Škoro, dr. dent. med. Sodobni ordinacijski postopki beljenja zob	10.45 – 11.15	Razprava
14.30 – 17.00	Praktična delavnica za zobozdravnike in zobotehnike V Dr. Josef Kunkela, dr. dent. med. in Samir Berisalič, zobotehnik SMILE DESIGN: skupni projekt pacienta, zobozdravnika in zobotehnika	11.15 – 11.40	Odmor s kavo in prigrizki, ogled razstave ter posterjev
14.30 – 17.00	Praktična delavnica za zobozdravnike in zobotehnike VI Iztok Križnar, dr. dent. med. in Aleš Križnar, zobotehnik Klinični postopki intraoralnega skeniranja v stomatološki protetiki in laboratorijska izvedba	11.40 – 12.10	Peter Jevnikar Uporaba galvanske tehnologije v snemni protetiki
14.30 – 17.00	Praktična delavnica za zobozdravnike in zobotehnike VII Prof. dr. Danimir Jevremović, dr. dent. med. in Dragan Stolica, zobotehnik Polna keramika in računalniško podprta dentalna tehnologija: idealna kombinacija za doseganje vrhunskih rezultatov	12.10 – 12.30	Vasja Hmeljak Male skrivnosti vijanece vezi
17.00 – 17.15	Odmor s kavo in prigrizki ter ogled razstave	12.30 – 12.45	Jure Jamšek Cementna vez med protezo in zunanjo konusno prevleko
17.15 – 18.30	Predavanje za vse udeležence Josef Kunkela Pregled najsodobnejših CAD/CAM konceptov za doseganje vrhunske estetike	12.45 – 13.15	Razprava
18.30 – 20.00	Družabno srečanje s hrano in pijačo ob živi glasbi, v predvorju kongresnega središča	13.15 – 15.00	Kosilo v restavraciji in ogled razstave ter posterjev
		15.00 – 15.20	Boštjan Pohlen Zamenjal bom način izbora barve zob!
		15.20 – 15.40	Ecijo Sever Klinična prepoznavnost alergije na protetične zlitine in akrilate
		15.40 – 15.55	Tadej Ostrc Protetična oskrba pacienta s hereditarnim angioedemom
		15.55 – 16.10	Željko Valčič Pregled plačljivih implantatno-protetičnih storitev iz obveznega zavarovanja po evropskih državah in novosti v Sloveniji
		16.10 – 16.40	Razprava
		16.40 – 17.15	Odmor s kavo, ogled razstave ter posterjev
		17.15 – 17.30	Andreja Kuliš Kako s protetičnim dvigom griza spremeniti mezialni griz v normalnega
		17.30 – 17.45	Sebastian Korošec Klinični postopki cementiranja konstrukcij iz cirkonijeve oksidne keramike
		17.45 – 18.00	Jasna Cotič Staranje cirkonijeve oksidne keramike v ustni votlini
		18.00 – 18.30	Milan Kuhar Zapleti pri protetični oskrbi s pomočjo implantatov
		18.30 – 19.00	Razprava in razglasitev najboljših posterjev
		19.00	Zaključek 21. simpozija

Essentia

Pametna aplikacija kompozitnega sistema

Leonardo da Vinci je rekel, da je enostavnost najvišja pot k sofisticiranosti. Ko poskušamo doseči estetiko z dentalnimi kompozitnimi materiali, preveč zakompliciramo stvari, kar je posledica starih ponavljajočih konceptov, konkurenčnosti industrije kompozitov ali zaradi napačne analize pri opazovanju. Kakorkoli, poenostavitev je možna, ko preskočimo preko teh problemov in začnemo od začet-

ka. Essentia, ki je bila razvita pri GC Europe svetovnem odboru za konzervativo, predstavlja minimalizem v svetu kompozitnih materialov, enostaven sistem, ki nam omogoča enostavno in estetsko restavracijo z zelo omejenim številom barv. Celoten sistem ima samo 7 barv in 4 modifikatorje, oznanja premik paradigme v platenju kompozitnih materialov.

Klasičen koncept kompozitnega materiala z veliko variabilnostjo hue in croma v svoji barvni skali postaja zastarel. Aktualna tendenca je, da imamo enak hue, vendar še vedno velik razpon opcij croma v barvni skali. S poenostavitvijo smo šli še dlje in ustvarili nov pristop s samo tremi dentinskimi in dvema skleninskima barvama kot osnova.

Kar zadeva zobe je osnovna barva (hue, croma in value) podana z bar-

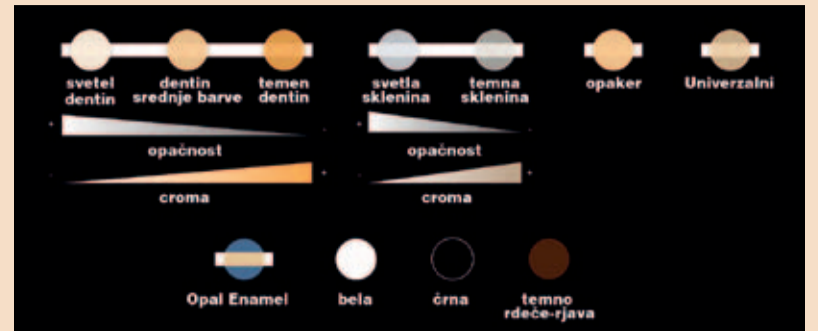


Tabela 1: Essentia celoten spekter barv. Glavne barve (zgornja vrsta) & modifikatorji (spodnja vrsta).

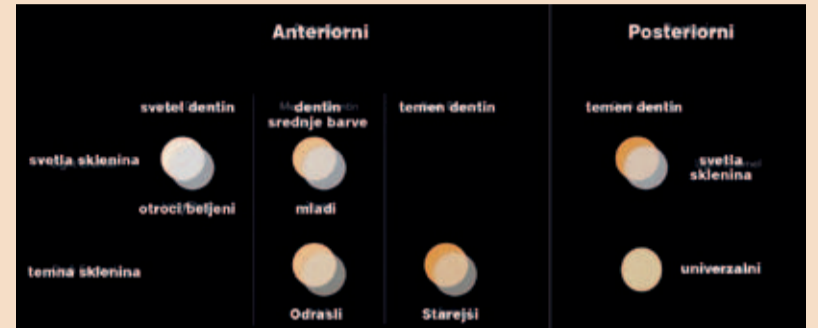
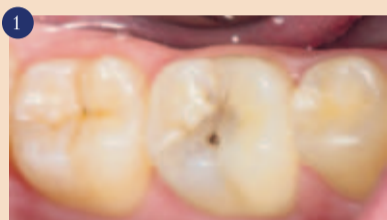
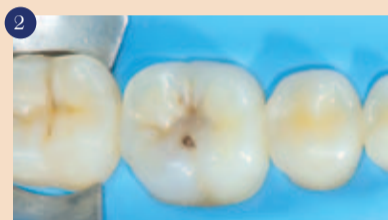Tabela 2: Osnovna kombinacija dentinskih in skleninskih barv.

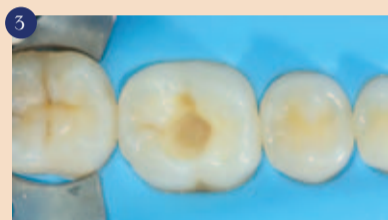Posteriorski proces



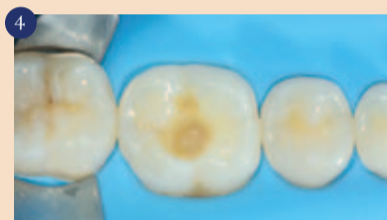1. Začetna situacija pred restavracijo. Okluzalen karies na prvem spodnjem molarju.



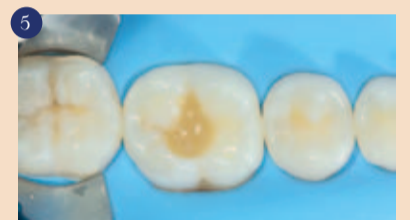2. Absolutna osušitev.



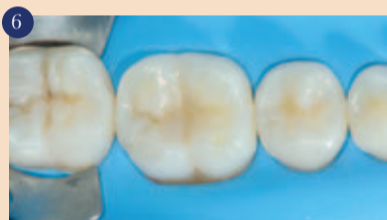3. Končana preparacija.



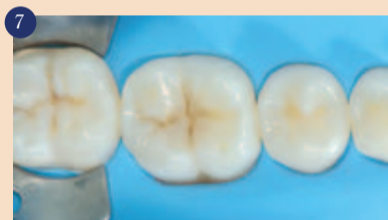4. Aplikacija adhezivnega sistema.



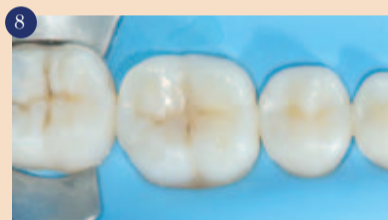5. Aplikacija dentinskega kompozita – temna dentinska barva.



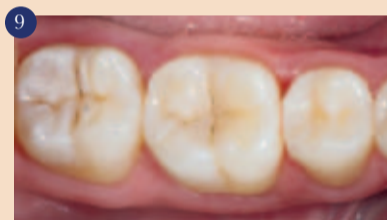6. Aplikacija skleninskega kompozita – svetla skleninska barva.



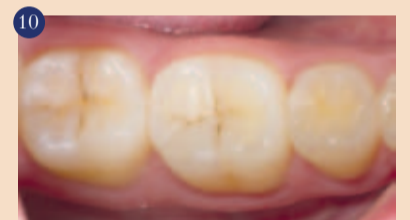7. Barvanje fisur. Mešanje črnega in temno rdeče-rjavega tekočega kompozita.



8. Poliranje.

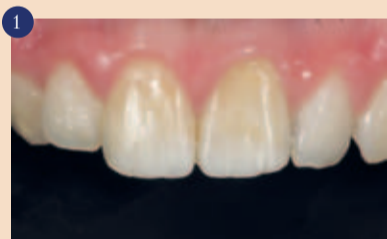

9. Post-operativna situacija.

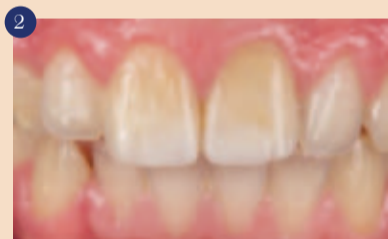

10. Končna post-operativna situacija po rehidraciji.

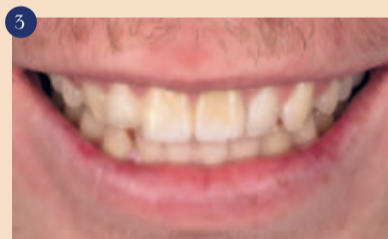Anteriorni primer



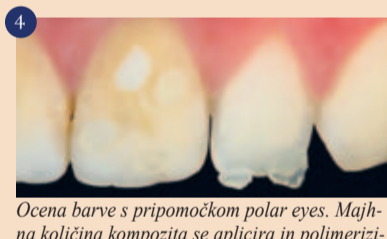1. Začetna pred-operativna situacija. Zabarvani centralni sekalci s starimi zalivkami, z neustrezno barvo.



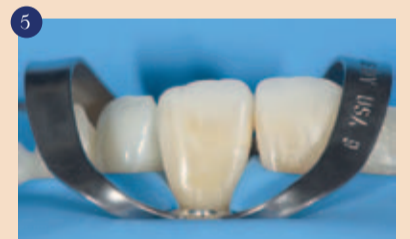2. Začetna pred-operativna situacija. Zabarvani centralni sekalci s starimi zalivkami, z neustrezno barvo.



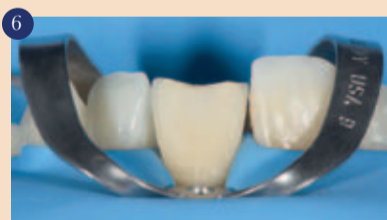3. Začetna pred-operativna situacija. Nasmeh.



4. Ocena barve s pripomočkom polar eyes. Majhna količina kompozita se aplicira in polimerizira (brez adheziva). Svetel dentin in dentin srednje barve v cervikalni tretjini, svetla sklenina in opačna sklenina v incizalni tretjini (na obeh centralnih sekalcih in stranskem sekalcu).



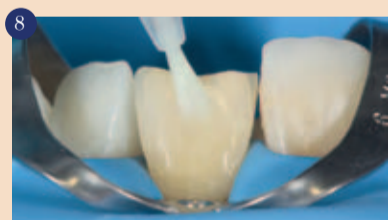5. Absolutna osušitev, levi centralni sekalci.



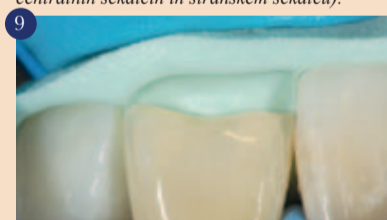6. Preparacija. Odstranitev stare zalivke, minimalna redukcija sklenine (0,1-0,2mm) in površinsko peskanje (27 µm).



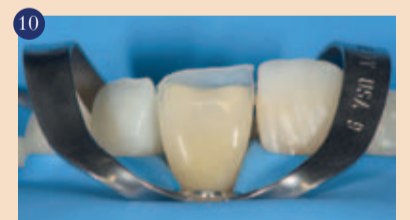7. Jedkanje sklenine (35%fosforna kislina).



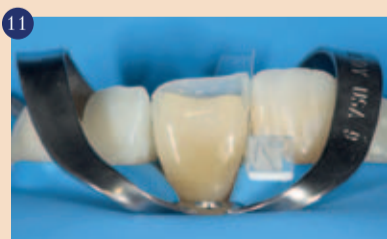8. Aplikacija adhezivnega sistema.



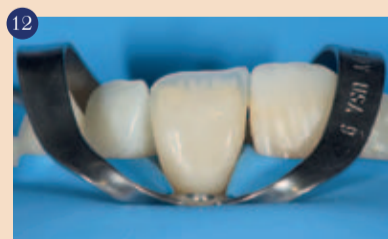9. Silikonski ključ za ustvarjanje palatinalne oblike.



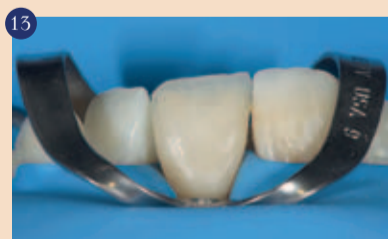10. Aplikacija silikonskega ključa. Svetla skleninska barva.



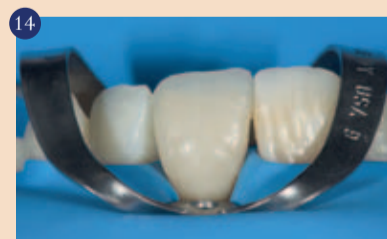11. Redukcija proksimalne stene s pomočjo martice in zagozde. Svetla skleninska barva.



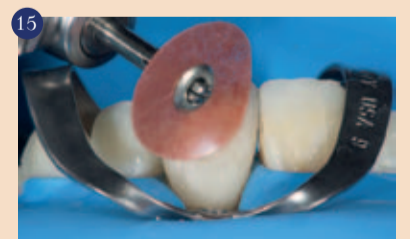12. Nanos dentinske osnove, od cervikalne do incizalne, ena barva. Svetel dentin.



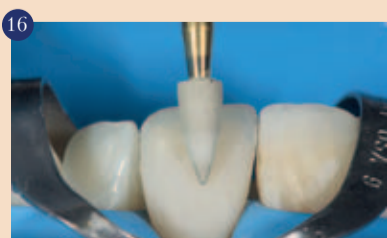13. Nanos barve za opalescentni efekt na incizalni tretjini. Opačna skleninska barva.



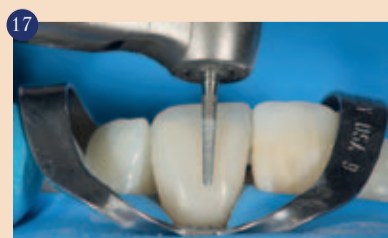14. Nanos skleninske barve, od cervikalne do incizalne, ena barva. Svetla skleninska barva.



15. Oblikovanje končne oblike in poliranje z diski.



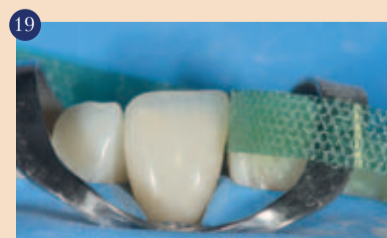16. Poliranje z diamantno gumico.



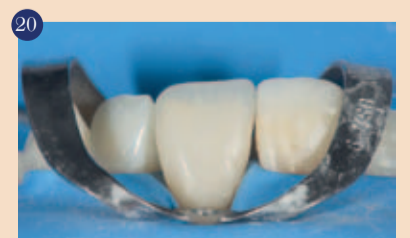17. Oblikovanje površinske teksture z diamantnim svedrom.



18. Končni sijaj s ščetko in polirno diamantno pasto.

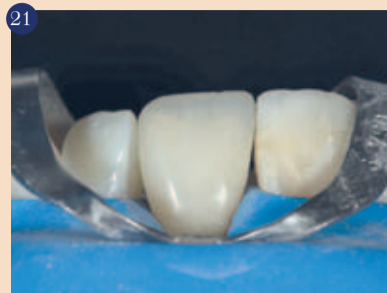

19. Poliranje proksimalnih sten z Epitex trakovi.

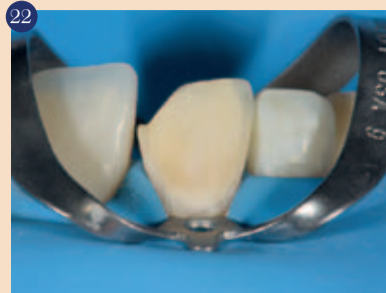

20. Končna restavracija po poliranju.

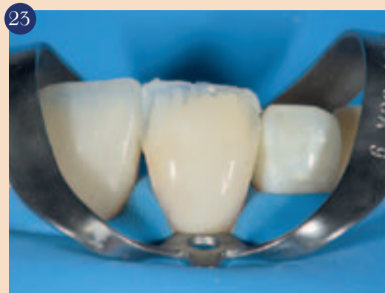Anteriorni primer



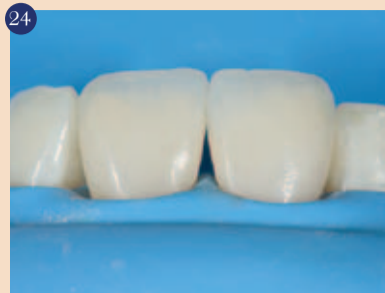Fotografija pod-izpostavljena s kontrastom za preverjanje incizalne translucence in opalescentnega efekta.



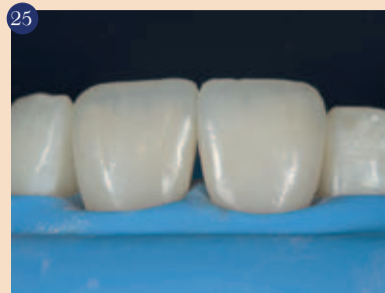Preparacija na desnem centralnem sekalcu.



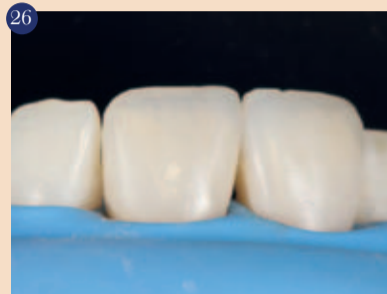Situacija med postopkom na desnem centralnem sekalcu, palatinalna skleninska školjka in dentinska barva sta že nanešeni.



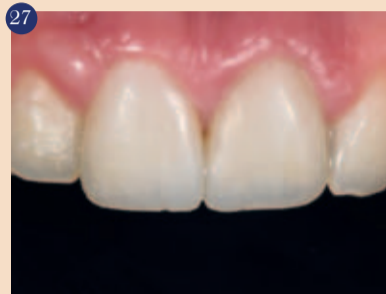Končna situacija med postopkom.



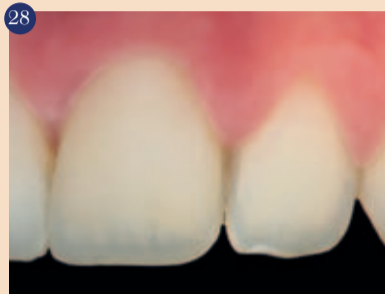
Končna situacija med postopkom, fotografija pod-izpostavljena s kontrastom.



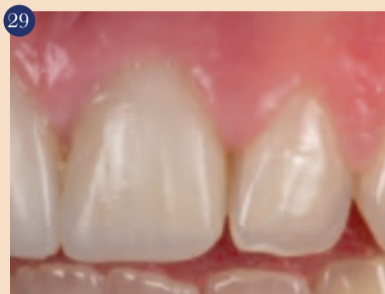Končna situacija med postopkom, s kontrastom, preverjanje z soft-box osvetlitvijo.



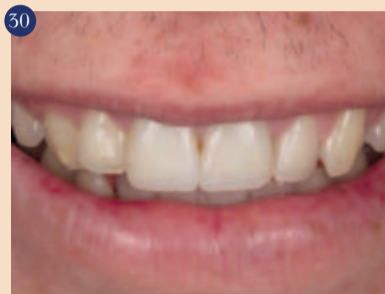Končna post-operativna situacija po rehidraciji.



Končna ocena barve z polar eyes. Dobro ujemanje barve lateralnega sekalca.



Končna post-operativna situacija po rehidraciji. Preverjanje površinske teksture.



Končna post-operativna situacija po rehidraciji. Nasmeh.

vo dentina, ki ji sledi spreminjanje value s sklenino. Value je določena prav tako z opačnostjo translucenčnega materiala, opačni materiali imajo višji value, medtem ko imajo translucenčni materiali nižjega. Jasno je, da ujemanje hue in crome ni tako pomembno za uspešno restavratoriko kot ujemanje value. Uporaba enake opačnosti osnove za vse dentinske barve v sistemu lahko povzroči probleme, saj imajo zobje pri mlajših zelo malo crome in visoko opačnost, medtem ko imajo zobje pri starejših zelo veliko vrednost crome in nizko opačnost. Essentia je oblikovana tako, da se uporabljajo samo tri dentinske barve (svetel, srednji in temen dentin) z naraščajočo cromo in padajočo opačnostjo, tako da ustrezajo naravnemu procesu staranja zob. Sklenina se obnaša na podoben način, z bolj belo in opačno sklenino pri mladih ter bolj translucenčno in kromatično sklenino pri starejših. Essentia ima na voljo samo dve skleninski barvi, eno z visokim value (svetlo) in drugo z nizkim value (temno) in majhno vrednostjo crome.

Skupaj te tri dentinske in dve skleninski barvi dajo štiri osnovne kombinacije, ki so osnova vsaki anteriorni restavratoriki: svetel dentin s svetlo sklenino (otroci/beljeni zobje), dentin srednje barve s svetlo sklenino (mladi), dentin srednje barve s temno sklenino (odrasli) in temen dentin s temno sklenino (starejši). Temen dentin in svetla sklenina se lahko kombinirata za posterioorne restavratorije, kar omogoča visoko kromatsko dentinsko osnovo, ki se modificira s sklenino z visokim value na okluzalni površini.


Nekatere specifične situacije, kot je zabarvani dentin, lahko zahtevajo nekaj dodatnih korakov pri plastenju kompozitov. Ta sistem ima na voljo opačen tekoči kompozit s visoko vsebostjo polnil, da se lahko prekrije zabarvanja s tanko plastjo. Za sekalce pri mladih, ki imajo močan opalescenten halo efekt je Essentia razvila specialno skleninsko barvo, ki optimizira

zelo naraven opalescenten efekt. Za notranjo in zunanjo karakterizacijo, kot je barvanje fisur ali beli madeži, je Essentia predstavila tri tekoče kompozite: bel, črn in temno rdeče-rjav.

Nazadnje, da si pustimo odprta vrata za nadaljne poenostavitve, ena univerzalna barva z optimiziranim kameleonskim efektom je prav tako dodana v sistem. Ta material je bil razvit za uporabo v posteriorni regiji za restavratorije z uporabo ene barve. Njegove lastnosti so primerne tudi za postopek vročega cementiranja s kompozitom.

S kemičnega stališča je pomembno izpostaviti, da imajo dentinske in skleninske barve različno sestavo. Medtem, ko imajo dentinske barve visok efekt razprševanja svetlobe, ki posnema naraven dentin, imajo skleninske barve višjo translucenco z visoko možnostjo poliranja in retencijo sijaja.

Kot je prikazano pri primerih restavratorij, klinični rezultat tega poenostavljenega materiala dosega visoke standarde z restavratorijo, ki se naravno zlije in integrira harmonično v usta. To kaže, da skrajna poenostavitev kompozitnega sistema ni več možnost v prihodnosti, temveč realnost sedanjosti.

Essentia je prilagojena tako, da se uporablja samo tri dentinske barve (svetel, srednji in temen dentin) z naraščajočo cromo in padajočo opačnostjo, da lahko posnemamo naraven proces staranja zob. 

Obj.v GCget connected® 2015 s privolj.avt. J.T.Guadix



Avtor:
Javier Tapia Guadix,
DDS, CG artist

Javier Tapia Guadix je bil rojen leta 1978 v Madridu, Španija. Dentalno fakulteto je končal na Evropski Univerzi v Madridu leta 2003. Nato je delal kot izredni profesor na oddelku za protetiko v letu 2004. V letu 2005 je začel svojo kariero kot profesionalni računalniški grafični umetnik, osredotočil se je na ilustracijo, animacijo in razvoj aplikacij. V ta namen

je ustanovil podjetje Juice-Dental Media Design. Leta 2005 je prejel nagrado Collegiate Merit Award od španskega dentalnega združenja za svoje delo v komisiji za nove tehnologije. V letu 2011 je skupaj z Panaghiotis Bazos in Gianfranco

Politano ustanovil Bio-Emulation skupino. Aktivno sodeluje s številnimi univerzami po Evropi in je član GC svetovalnega odbora za konzervativo. Dela v svoji privatni ordinaciji v Madridu, ki se osredotoča na restorativno stomatologijo

in estetsko zobozdravstvo. Je internacionalni predavatelj, ki gostuje na številnih kongresih, hands-on tečajih in tečajih v živo. Objavil je mnoge članke o restorativni stomatologiji, dentalni fotografiji in računalništvu v stomatologiji.

Estetika vrnjena nazaj k osnovam



GC
Essentia™

Odprite vrata k poenostavitvi

Sledite intuiciji

GC EUROPE N.V.
East European Office-Slovenia
Štandrov trg 40
3310 Zalec
Tel: 03/710-32-70
Faks: 03/710-32-71
slovenia@eeo.gceurope.com
http://eeo.gceurope.com

Imunohistokemična analiza krvnih žil periimplantatne sluznice: primerjava postopkov vstavitve zobnih vsadkov z minimalno incizijo brez dviga režnja in z dvigom režnja pri domačih svinjah

Ustrezno celjenje sluznice ob zobnem vsadku in nadaljnje vzdrževanje pregradne naloge sluznice s časom zahteva zadostno prekrvavitvev, ki zagotovi prehrano, rastne dejavnike, kisik in odstrani celični debris (Piatelli in sod., 2002 in Reinke in sod., 2012). Rokovanje z mehki tkivi med vstavitvijo zobnih vsadkov lahko vpliva na prekrvavljenost sluznice ob zobnem vsadku (Berglundh in sod., 1994, Abrahamsson in sod., 1996, Kim in sod., 2009, Lei in sod. 2013). Vstavev zobnih vsadkov z odmikom tkiv brez dviga režnja ob zadostni količini trdih in mehkih tkiv pomembno poveča število krvnih žil in njihovih frakcij v vezivnem tkivu nad robom alveolarnega grebena lateralno od zobnega vsadka v primerjavi s kirurškim postopkom z dvigom režnja (Kim

Kirurški pristop z minimalno incizijo brez dviga režnja lahko izboljša uspešnost zobnih vsadkov in zagotovi sekundarno stabilnost zobnega vsadka, saj kažejo boljšo osteointegracijo in manjšo izgubo marginalne kostnine ob zobnem vsadku v primerjavi s kirurškim postopkom z dvigom režnja (Jeong in sod., 2008, Vlahović in sod., 2013). Kakorkoli, rezultati, ki kažejo vpliv brezreženjskega kirurškega pristopa z minimalno incizijo na prekrvavljenost sluznice ob zobnem vsadku niso na voljo. Zato je bila raziskava izvedena z namenom primerjave količine vaskularnih struktur in elementov krvnih žil v mehkih tkivih ob zobnem vsadku s kirurškim pristopom z minimalno incizijo brez dviga režnja in z vstavitvijo zobnih vsadkov z dvigom režnja.

Kirurški poseg pred vstavitvijo zobnih vsadkov

Drugi in tretji ličniki v spodnji čeljusti so bili obojestransko ekstrahirani v kratkotrajnem učinku intravenozne anestezije (Ketamine 1m/10kg i.v.) s predhodno premedikacijo (vanastres 0,1ml/kg in 0,5 ml tramadol hidroklorid (Trodon®, ZORKA Pharma, Šabac, Srbija, im) in z aplikacijo lokalne anestezije (lidokain 2% z adrenalinom). Pred kirurškim posegom so bile živali tešče (hrana 24 ur in vode 12ur). Po zacelitvi ekstrakcijskih ran je sledila vstavev zobnih vsadkov na mesto ekstrahiranih ličnikov. Ličniki v spodnji čeljusti predstavljajo skupino zob, ki imajo zelo divergentne in tanke korenine.

Njihova naloga je žvečenje hrane. Za zmanjšanje poškodbe mehkih tkiv in kosti je bila pred ekstrakcijo zob izvedena separacija krone in korenin.

Ekstrakcijska rane so bile zašite z resorbirnimi šivi (Polysorb 3.0, Covidien, Dublin, Ireland). Eksperimentalnim živalim so bili predpisani antibiotiki (Neopenicilin®, 4.000.000 IU (FM farm, Subotica, Srbija), 6-12.000 IU i.m. per dose). 12 ur po kirurškem postopku je bila živalim dana hrana in voda. V obdobju 7 dni po kirurškem posegu so bile živali hranjene z mehko hrano.

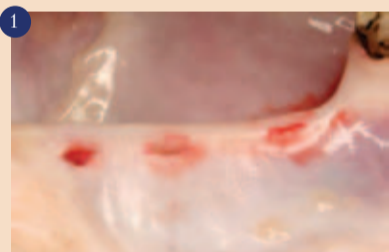
Postopek vstavitve zobnih vsadkov

Po 9 tednih celjenja ran po ekstrakciji zob so bili vstavljeni zobni vsadki. Živalim smo ponovno aplicirali intravenozno anestezijo s predhodno premedikacijo. Pri vsaki živali je bilo vstavljenih šest zobnih vsadkov (Blue sky 3,5x10 mm; Bredent, Senden, Nemčija); po tri zobne vsadke na vsako stran spodnje čeljusti. Mesto vstavitve oz. stran čeljusti sta bila naključno izbrana s pomočjo računalniško vodenih naključnih števil. Na eni strani čeljusti je bila narejena minimalna incizija dolžine 5mm horizontalno glede na potek alveolarnega grebena (brezreženjska

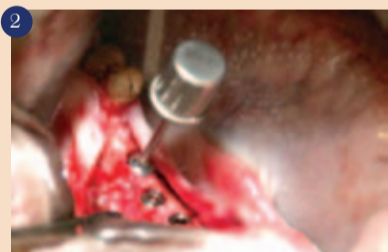skupina z minimalno incizijo, slika 1). Na nasprotni strani je bila narejena »H« incizija z dvigom mukoperiostalne ga režnja (reženjska skupina, slika 2). Zobni vsadki so bili vstavljeni v skladu z navodili proizvajalca. Zobni vsadki so bili zaščiteni s kapico v obeh skupinah in dlesen je bila zaprta s tekočimi resorbirnimi šivi (Polysorb 3.0, Braun), ki so omogočili celjenje tkiv okoli zobnih vsadkov. Po vstavitvi zobnih vsadkov so bili predpisani antibiotiki (Neopenicilin®, 4.000.000 IU (FM farm, Subotica, Srbija), 6-12.000 IU i.m. per dose) za pet dni. Dnevno je bila opravljena kontrola plaka z gazo namočeno v 0,12% raztopino klorheksidina.

Imonohistokemična analiza

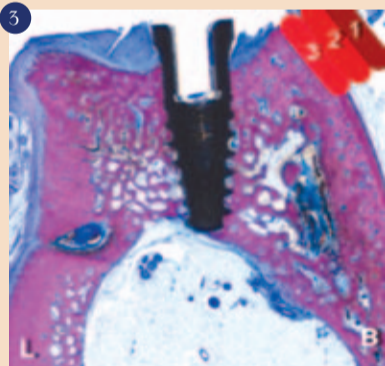
Tri mesece po vstavitvi zobnih vsadkov so bile živali usmrčene v skladu s protokolom mesne industrije in vzeti so bili vzorci mehkih tkiv ob zobnih vsadkih za imunohistokemično analizo. Narejena je bila resekcija dela spodnje čeljusti skupaj z zobnimi vsadki in okolnimi mehki tkivi. Vzorce so bili vzeti z bukalne strani v vratnem področju zobnega vsadka v treh različnih nivojih; od površine do kosti (slika 3). Po fiksaciji in potopitvi vzorcev v parafin so bili vzorci razrezani s pomočjo mikrotoma,



Kirurški pristop z minimalno incizijo in brez dviga režnja. Minimalna incizija na grebenu ne preseže premera zobnega vsadka.



Kirurški pristop z dvigom režnja. Dvig mukoperiostalnega režnja in vstavev zobnih vsadkov na razgaljeno kost brez zobnega alveolarnega grebena.



Shematičen pregled sluzničnega vzorca za imunohistokemično analizo. Vzorce vzeti z bukalne sluznice v bližini vratu zobnega vsadka v treh različnih slojih. L-lingvalno, B-bukalno.

in sod., 2009). Kakorkoli, glavne omejitve odmika mehkih tkiv je v področjih, kjer je prisotna nižja gostota kostnine in slaba primarna stabilnost zobnega vsadka. Zobni vsadki morajo biti pod mehki tkivi zaščiteni med zgodnjo fazo celjenja (Jeong in sod.2012).

Za premostitev zgoraj omenjenih pomanjkljivosti se uporablja vstavev zobnih vsadkov z minimalno incizijo brez dviga režnja. Namesto incizije na alveolarnem grebenu se uporablja minimalna incizija dolžine 5 mm horizontalno od alveolarnega grebena in lokalni odmik dlesni na mestu vstavitve. Sledi zaprtje področja incizije za zaščito zobnega vsadka (Jeong in sod., 2012). Zobni vsadki, vstavljeni z minimalno incizijo, dosežejo visoko stopnjo osteointegracije in vzdržujejo marginalno kostnino ob zobnem vsadku podobno kot pri zobnih vsadkih, vstavljenih z odmikom tkiv (Jeong in sod., 2012).

Materiali in metode

Protokol ekperimentalne raziskave je bil odobren s stani Etične komisije Medicinske fakultete univerze v Prištini, Kosovska Mitrovica.

Živalski model

Raziskava je bila izvedena na petih domačih svinjah v starosti od 2,5 do 3 mesecev s težo med 20 in 25 kg. V času raziskave so bile živali nastanjene v za to raziskavo posebej izdelanih eksperimentalnih boksih z dnevno veterinarskim nadzorom. Pogoji v teh boksih so bili v skladu s trenutno veljavnim protokolom za raziskovalno delo: temperatura zraka od 18 do 24 (+2°C), vlažnost 60-70%, hitrost zraka 0,2m/s in osvetlitev 100 lux z 1,4kg hrane na žival (minimalno 16% proteinov na obrok) z avtomatično dotokom vode (pretok 0,75l/min, temperatura vode 18°C).

Tabela 1. Frekvenca vaskularnih vrednosti po treh mesecih celjenja sluznice ob zobnih vsadkih.

	Brezreženjska			Reženjska		
	1. Plast	2. Plast	3. Plast	1. Plast	2. Plast	3. Plast
Vrednost 1	0 (0)	1 (6.7)	1 (6.7)	3 (20)	6 (40)	3 (20)
Vrednost 2	12 (80)	8 (53.3)	11 (73.3)	11 (73.3)	8 (53.3)	11 (73.3)
Vrednost 3	3 (20)	6 (40)	3 (20)	1 (6.7)	1 (6.7)	1 (6.7)

Vrednosti so izražene kot n (%) biopsij na sloj in po skupini, kjer 15 predstavlja 100%.

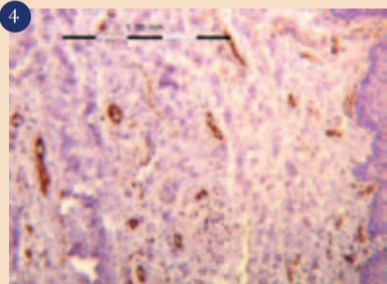
Tabela 2. Vpliv kirurškega pristopa, mesta vstavitve in njihove interakcije na prekrvavljenost sluznice ob zobnem vsadku.

	1. Plast			2. Plast			3. Plast		
	statistično*	df	p-vrednost	statistično*	df	p-vrednost	statistično*	df	p-vrednost
Mesto vstavitve	3.266	1.000	0.071	1.000	1.000	0.002	0.615	1.000	0.432
	0.293	1.002	0.589	-1.889	1.256	NA	1.000	1.000	0.317
	0.077	1.977	0.924	5.161	1.319	0.522	0.091	1.142	0.796

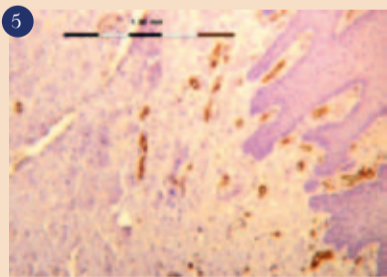
*ANOVA-statistični način, NA-ni navoljo

nameščeni na steklice in deparafirizirani. Za imuno označevanje je bil uporabljen instrument Autostainer® (Dako, Glostrup, Danska) in sicer za postopek obarvanja in avtomatično procesiranje vzorcev. V skladu s protokolom uporabe proizvajalca je bil uporabljen poliklonal zajčji protičloveški von Willebrandov faktor protitel (koda št. AOO82, (Dako, Glostrup, Danska) v navzkrižni reakciji s svinjskim von Willebrandovim faktorjem (Dako, Glostrup, Danska) in razredčen v razmerju 1:25. Vzorci vzeti iz tonsil so predstavljali pozitivno kontrolno skupino.

Rezultati raziskave so podali žilne strukture in elemente krvnih žil v sluznici ob zobnem vsadku. Skupno je bilo analiziranih 90 imunohistokemičnih vzorcev pod mikroskopom pod visoko povečavo (100-kratna). Štetje prisotnosti žilnih struktur in elementov krvnih žil je bilo opravljeno po sledečih kriterijih: vrednost 0- vaskularne strukture in elementi krvnih žil vidni v <2 mikroskopskih poljih, vrednost 1-vaskularne strukture in elementi krvnih žil vidni v od 2 do 5 mikroskopskih poljih in vrednost 2- vaskularne strukture in elementi krvnih žil vidni v več kot 5 mikroskopskih poljih. Za preprečitev napak pri analizi sta vrednotenje imunohistokemičnih vzorcev opravila dva neodvisna preiskovavca, ki nista bila seznanjena z načinom kirurškega pristopa. V primeru nestrinjanja v oceni vrednosti je bila opravljena diskusija med preiskovancema.



Mikrograf prikazuje vaskularno področje v submukozni lamini proprii po treh mesecih celjenja po vstavitvi zobnega vsadka (100-kratna povečava) brez dviga režnja.



Mikrograf prikazuje vaskularno področje v submukozni lamini proprii po treh mesecih celjenja po vstavitvi zobnega vsadka z dvigom režnja (100-kratna povečava).

Statistična analiza

Rezultati analize so bili statistično obdelani s pomočjo računalniškega programa SPSS verzija 17 (SPSS Inc. Chicago, IL, ZDA) in z nparLD T paketom programske opreme (The R Foundation for statistical computing, Dunaj, Avstrija). Rezultati variabilnosti (vaskularna vrednost) so bili podani s frekvenco in odstotki. Zanesljivost oz. točnost v vrednotenju vaskularnosti sluznice ob zobnem

vsadku je bila določena z uporabo znotraj-razrednega korelacijskega količnika (angl. intraclass correlation coefficient- ICC). Učinki kirurškega postopka (brezreženjski vs. reženjski), mesto vstavitve (prvi, drugi in tretji ličnik) in njihove interakcije na vaskularne vrednosti sluznice ob zobnem vsadku so bile ocenjene s pomočjo Brunner in Langer neparometrične analize longitudinalnih podatkov (Brunner in Langer, 2000). Izvedena je bila analiza po vsaki posamezni plasti. Dvostranska p-vrednost <0,05 je

bila meja za statistično značilnost.

Rezultati

Tri mesece po vstavitvi zobnih vsadkov je bilo celjenje zaključeno. Makroskopske lastnosti sluznice ob zobnih vsadkih so pokazale zdravo tkivo. Za analizo je bilo na voljo skupno 90 imunohistokemičnih vzorcev. Vzorci iz brezreženjske skupine so pokazali difuzno in gosto razporejene vaskularne strukture, večina je imela večji premer (slika 4). V reženjski

skupini so bile prisotne redke in manjše krvne žile (slika 5). Znotraj-razredni korelacijski količnik za dva preiskovavca je bil 0,938 (95%CI 0,905-0,959). Statistično pomemben vpliv kirurškega postopka na prekrvavljenost sluznice ob zobnem vsadku je bil dokazan v drugi plasti sluznice, kjer je brezreženjski kirurški pristop pokazal višjo prekrvavljenost v primerjavi s kirurškim postopkom z dvigom režnja (Tabela 1 in 2, slika 6). V preostalih dveh plasteh sluznice kirurški pristop nima pomemb-

nejšega vpliva na perimplatno sluznično prekrvavljenost (Tabela 1 in 2, slika 6). Razlika v prekrvavljenosti sluznice glede na posamezno mesto v spodnji čeljusti ni bila pomembna (Tabela 2).

Avtorji:

Lazič Z., Golubović M., Marković A., Ščepanović M., Mišić T. in Vlahović Z.

nadaljevanje članka bo v prihodnji številki

Bez skrbj
Potreben je samo en tretma!

SKY® fast & fixed terapija

„Od leta 2007 je bilo obravnavanih več kot 20.000 pacientov.“

SKY® fast & fixed takojšnjo terapijo so v sodelovanju razvili implantologi, protetiki in zobni tehniki. Preprosto za uporabo. Estetski rezultati. Večji prihranek.

- **Hitro** | V večini primerov je implant vstavljen in obnovljen v eni sami obravnavi.
- **Ponovljivo** | Standardiziran postopek. Isti proizvajalec za kirurga in protetika.
- **Dostopno** | Vašim pacientom po ugodni ceni povrne veselje do življenja.

Za več informacij o indikacijah in vsestranosti SKY® fast & fixed terapij pokličite 01 43 66 156.



Informacije o izdelkih
poiščite na
<http://skyfastandfix.xed.bredent-medical.com>



SKENIRAJTE TO STRAN
Z LAYAR APP

SKY
IMPLANT SYSTEM



40 YEARS DENTAL INNOVATIONS
1974
2014

bredent

Alkohol v tekočinah za izpiranje ustne votline – danes

Kljub obsežni literaturi, ki utemeljuje varnost in učinkovitost protimikrobnih sredstev za izpiranje, veliko kolegov neredko izraža skrb in podvomi o sredstvih za izpiranje ustne votline zaradi strupenih in drugih neželenih učinkov. Čeprav na Hrvaškem še ni bilo raziskave na to temo in se o tem niti ne govori, so nas vedno večja ozaveščenost o pomenu zdrave ustne votline in zagotovo

pravku za izpiranje ustne votline. Sredstvo za izpiranje z eteričnimi olji vsebuje od 21,6 do 26,9 % alkohola. Večina 0,12-odstotnih raztopin s klorheksidinom vsebuje približno 12,6 % alkohola, tradicionalni proizvodi, v katerih je cetilpiridinijev klorid, pa od 6 do 18 % alkohola.

Alkohol v komercialnih izdelkih za izpiranje je farmacevtski

je ne zdravimo, je zastrupitev z alkoholom lahko usodna (1). Dolgotrajna izpostavljenost alkoholu se povezuje z rakom v ustni votlini, žrelu, požiralniku, v jetrih, na debelem črevesu in dojki. Tveganje za razvoj karcinoma se povečuje s povečanim uživanjem alkoholnih pijač (2).

Čeprav ni dokazano, da dolgoročna uporaba sredstev za izpiranje ustne votline, ki vsebujejo alkohol, lahko pripomore k sistemski zastrupitvi, je treba paciente pravilno seznaniti z vsemi informacijami o sredstvu (tudi o tveganju). Raztopine klorheksidina, v katerih ni alkohola, se ponujajo kot smotrna izbira za zdravljenje parodontalnih boleznih, tako zaradi zelenih kot tudi možnih neželenih učinkov (npr. Curasept ADS 0,2%).

Produkt razgradnje etilnega alkohola je acetaldehid. Ta je lahko strupen za tkivo v ustni votlini, tako da poškoduje molekule DNK ter povzroči njihovo mutacijo in karcinogenezo. Prav to je tudi vzrok za razvoj raka v ustih in žrelu – ob kroničnem uživanju alkoholnih pijač (3). Bakterije v oblogah v ustni votlini tvorijo acetaldehid iz etilnega alkohola, povečana količina tega aldehida pa je povezana s slabo ustno higieno (4, 5).

Nedavne raziskave so pokazale, da uporaba sredstev za izpiranje ustne votline, ki vsebujejo čisti etanol, spodbuja tvorjenje acetaldehida v ustni votlini, ta pa v njej ostane deset minut (6-8). Lachenmeier trdi, da je »tveganje uporabe sredstev za izpiranje, v katerih je alkohol, za javno zdravje razmeroma majhno glede na druge vrste izpostavljenosti alkoholu in acetaldehidu«. Vendarle je treba poudariti, da se tveganje za razvoj raka v ustih povečuje, če uživamo alkoholne pijače in tobačne izdelke ter hkrati uporabljamo tudi taka sredstva za izpiranje (9). V nekaterih raziskavah se je celo izkazalo, da nekateri uporabniki sredstev za izpiranje ustne votline prav z njimi prikrivajo

vajo svojo odvisnost od alkohola in tobaka (10).

Pogosto se opozarja, da sredstva za izpiranje ust, ki vsebujejo alkohol, lahko povzročajo suha usta. Posebna pozornost pa se mora vendarle nameniti skupinam z velikim tveganjem, predvsem otrokom in mladostnikom, mlajšim od 18 let. Njim je treba prav gotovo priporočiti priprav-

raziskavi, ki je trajala več kot 6 mesecev (13, 14).

Alkohol v tekočinah za izpiranje ustne votline ne poveča delovanja proti mehkim zobnim oblogam in ne zdravi gingivitisa (15). Prav zato se zastavlja vprašanje o uporabi alkohola v pripravkih za izpiranje. Potrebne so nadaljnje raziskave, ki bi natančneje obravnavale možno karcinogeno delovanje alkohola v sredstvih za izpiranje ali odgovorile na vprašanje o upravičenosti dodajanja etanola v te izdelke. Zaradi kar največje varnosti pacientov bi morali zobozdravniki danes težiti predvsem k uporabi sredstev za izpiranje ustne votline, ki za topilo ne vsebujejo alkohola. Tako bi optimizirali rezultate zdravljenja z najmanjšim možnim tveganjem za pojav neželenih učinkov in zapletov. ■

Avtor:

Prof. dr. sc. Andrija Bošnjak
Medicinska fakulteta Univerze v
Reki, Hrvaška

Literatura

1. Sarap M, Chapman MJ. Severe ethanol poisoning: a case report and brief review. *Crit Care Resusc* 2003; 5: 106-8.
2. Baan R, Straif K, Grosse Y, et al. Carcinogenicity of alcoholic beverages. *Lancet Oncol* 2007; 8: 292-3.
3. Corrao G, Bagnardi V, Zamboni A, La Vecchia C. A meta-analysis of alcohol consumption and the risk for 15 diseases. *Prev Med* 2004; 38: 613-9.
4. Iacopino AM. Surveillance spotlight: use of alcohol-containing rinses to reduce oral microbial burden increases the permeability of human oral mucosa. *Oral Dis* 2001; 7: 349-54.
5. Choclatewala N, Chaturvedi P, Desale R. The role of bacteria in oral cancer. *Indian J Med Paediatr Oncol* 2010; 31: 126-31.
6. Lachenmeier DW, Gumbel-Mako S, Sohni EM, Keck-Wilhelm A, Kratz E, Mildau G. Salivary acetaldehyde increase due to alcohol-containing mouthwash use: a risk factor for oral cancer. *Int J Cancer* 2009; 125: 730-5.
7. Nummi KP, Salaspuro M, Väkeväinen S. The use of alcohol-containing mouthwashes leads to production of carcinogenic acetaldehyde in the oral cavity. *Alcohol Alcohol* 2011; 46(suppl): 43.
8. Moazzez R, Thompson H, Palmer RM, Wilson RF, Proctor GB, Wade WG. Effect of rinsing with ethanol containing mouthrinses on production of salivary acetaldehyde. *Eur J Oral Sci* 2011; 119 441-6.
9. Lachenmeier DW. Alcohol-containing mouthwash and oral cancer – can epidemiology prove the absence of risk? *Ann Agric Environ Med* 2012; 19: 609-10.
10. Gandini S, Negri E, Boffetta P, La Vecchia C, Boyle P. Mouthwash and oral cancer risk: quantitative meta-analysis of epidemiologic studies. *Ann Agric Environ Med* 2012; 19: 173-80.
11. DePaola LG, Spolarich AE. Safety and efficacy of antimicrobial mouthrinses in clinical practice. *J Dent Hyg* 2007; 81(suppl): 13-25.
12. American Dental Association. Physicians' Desk Reference. ADA/PDR Guide to Dental Therapeutics. 4th ed. Chicago: ADA Publishing; 2006.
13. Gunsolley JC. A meta-analysis of six-month studies of antiplaque and antigingivitis agents. *J Am Dent Assoc* 2006; 137: 1649-57.
14. Gunsolley JC. Clinical efficacy of antimicrobial mouthrinses. *J Dent* 2010; 38(suppl): S6-S10.
15. Carretero Peláez MA, Esparza Gómez GC, Figuero Ruiz E, Cerero R. Alcohol-containing mouthwashes and oral cancer. Critical analysis of literature. *Med Oral* 2004; 9: 116-23.



tudi številni pripomočki za ustno higieno spodbudili, da spregovorimo o resničnih in utemeljenih tveganjih, ki jih predstavljajo tekočine za izpiranje ust. Redko, vendarle pa prisotno negativno stališče o varnosti sredstev za izpiranje pogosto temelji na napačni in slabi razlagi podatkov, ki se ponavljajo v raznih izdajah že več desetletij, pravih dokazov zanje pa pravzaprav ni. Glavni kamen spotike je navedba »brez vsebnosti alkohola« na izdelkih za izpiranje ustne votline.

Večina sredstev za izpiranje ust na hrvaškem trgu vsebuje alkohol. Dodaja se za raztapljanje učinkovine in za zagotavljanje biološkega delovanja. Alkohol raztopi tudi dodane okuse in deluje kot konzervans, vendar ni biološko aktivno sredstvo v niti enem kozmetičnem ali zdravilnem pri-

alkohol, torej čisti etanol. Alkoholne pijače (pivo in vino) vsebujejo etilni alkohol, ki nastane s fermentacijo zelenjave, žita ali sadja. Alkohol v žganih pijačah, na primer viskiju in vodki, pa nastane z destilacijo fermentiranih proizvodov.

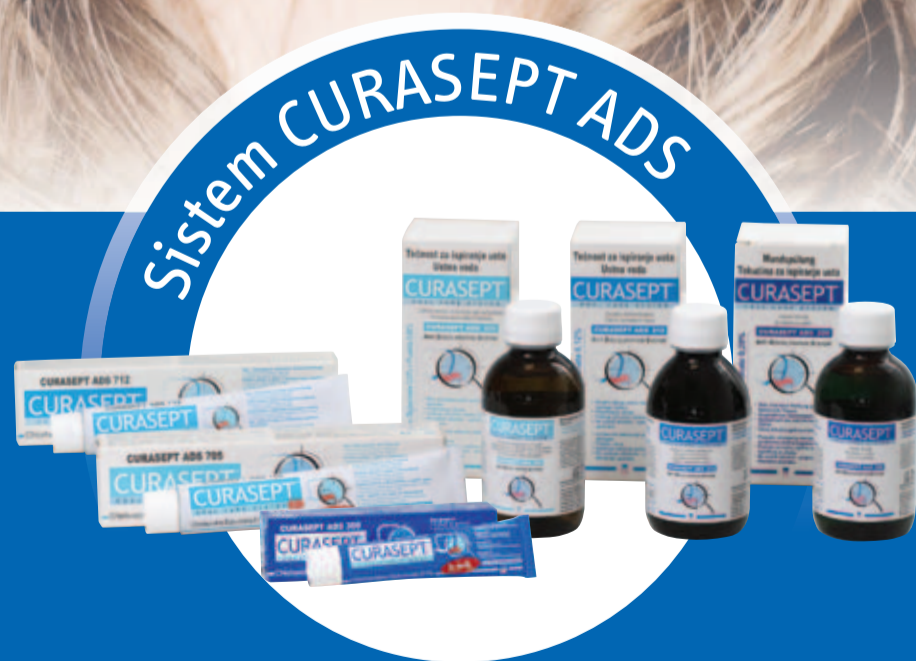Škodljivi (strupeni) učinki etanola se povezujejo z njegovim primarnim metabolitom, acetaldehidom, in sekundarnim metabolitom, očetno kislino. Kopičenje acetaldehida pripomore k t. i. mačku po nezmernem uživanju alkoholnih pijač (slabost, bruhanje, vrtoglavica in glavobol). Akutna zastrupitev z alkoholom lahko povzroči zmanjšano aktivnost osrednjega živčnega sistema, znaki in simptomi akutne zastrupitve pa vključujejo izgubo zavesti, znižanje krvnega tlaka in telesne temperature ter oslABLJENO dihanje. Če

CURAPROX

Učinkovito in varno brez neželenih učinkov

 SWISS PREMIUM ORAL CARE

- Klorheksidin v izdelkih CURASEPT ADS učinkovito zavira nastanek zobnih oblog in ohranja zdrave dlesni.
- Dodana formula ADS® – minimalna možnost sprememb v zaznavanju okusa in neželenega obarvanja.
- BREZ ALKOHOLA – izdelki CURASEPT ADS ne izsušujejo ustne sluznice.



Ustne vode, zobne paste in gel CURASEPT ADS vsebujejo klorheksidin v različnih koncentracijah.



Za nakup izdelkov sistema Curasept ADS po posebnih cenah za zobozdravnike pokličite 02/ 460 53 42 ali pišite na prodaja@flegis.si.

www.zdrav-nasmeh.com

Nov postopek kostnega presadka pri vstavitvi zobnih vsadkov

Inovativni pristop za takojšnje zdravljenje in takojšnjo vstavev zobnih vsadkov ob prisotni okužbi v ustni votlini. Trenutni cilj oralne kirurgije ni zgolj nadomestitev problematičnih zob, ampak tudi ohranitev obzobnih tkiv. To pripomore k dolgotrajni učinkovitosti in uspešnosti kirurškega postopka in k estetiki ustne votline. Ob prisotni okužbi se kirurški poseg navadno odloži. To lahko ogrozi stanje obzobnih tkiv.

Predstavljen je inovativni postopek z eno samo incizijo za dostop in vnos lokalnih antibiotikov za zdravljenje okužbe. To bo omogočilo takojšnjo vstavev zobnih vsadkov s kostnim presadkom iz pacientove spodnje čeljustnice. Klinični primer v Journal of Oral Implantology prikazuje podrobni pregled novega pristopa za takojšnjo vstavev zobnih vsadkov v okuženo področje. Na področju oralne kirurgije je ta-


kojšnja vstavev zobnih vsadkov zaželen, saj ima odlog kirurškega posega lahko negativne posledice na trda in mehka zobna tkiva. Pogosto se zahtevani kirurški postopki vpadajo z okužbo v ustni votlini. Pred rekonstrukcijo in implantacijo kirurgi želijo, da se okužba pozdravi. Ta časovni zamik pri vstavitvi nadomestne kosti zmanjša odstotek uspešnosti takojšnje vstavitve zobnih vsadkov iz 100 na 92 odstotkov.

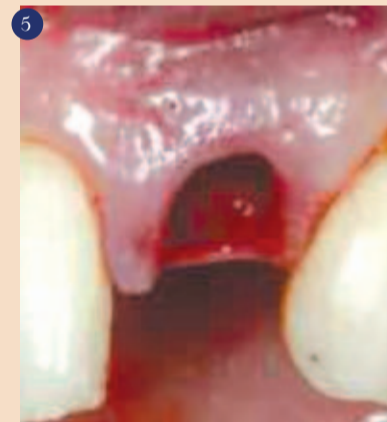
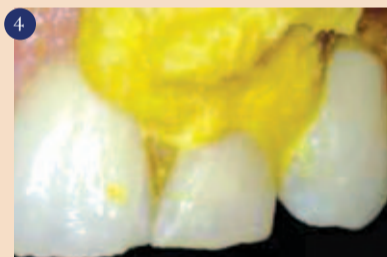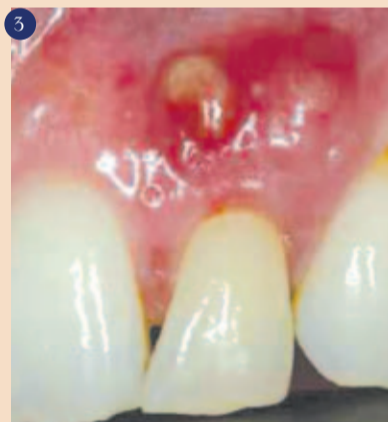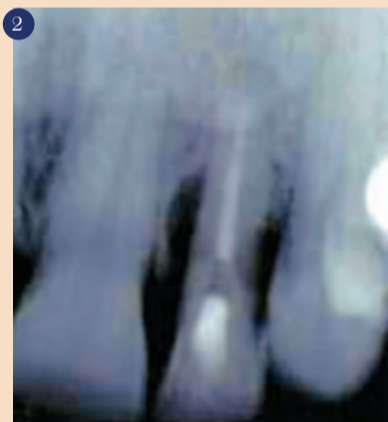
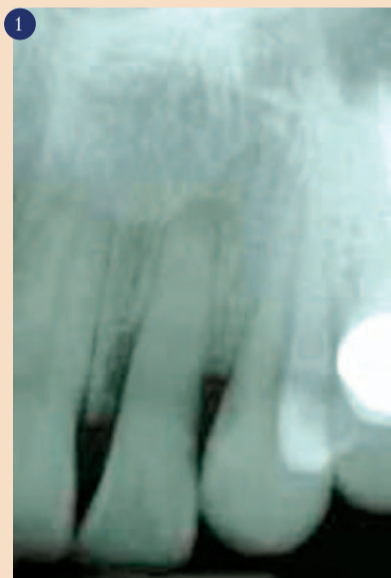V tem kliničnem primeru je imela 43-letna pacientka okužbo v zgornjem interkaninem področju sedem mesecev. V tem času so ji naredili endodontsko zdravljenje in ji predpisali antibiotike. Ko so kljub opravljenemu zdravljenju simptomi še vedno bili prisotni, so ji predlagali ekstrakcijo zoba. Kljub prisotni okužbi je bilo pri pacientki možno vzeti kostni presadek s simfize spodnje čeljustnice. Za zdravljenje okužbe smo ji

lokalno vstavili antibiotike. Tri leta po končanem zdravljenju pacientka ni imela negativnih stanjskih učinkov.

Glede na okrevanje po oralno-kirurških posegih je takojšnja vstavev zobnih vsadkov ključnega pomena za ohranitev mehkih in trdih zobnih tkiv, skrajša čas okrevanja po posegu in prepreči prihodnje korektivne kirurške posege. Postopki kostne presaditve z uporabo pacientove lastne kosti pred-

stavljajo zlati standard že leta, zato je naravno, da temu sledi tudi takojšnja vstavev zobnih vsadkov.

Celoten članek z naslovom »3 year follow up of a single Immediate Implant Placed in an Infected Area: a Clinical Report of a Novel Approach for the Harvesting Autogenous Symphysis Graft« Journal Of Oral Implantology Vol.40, No.2. 2014 je na voljo na www.joionline.org 



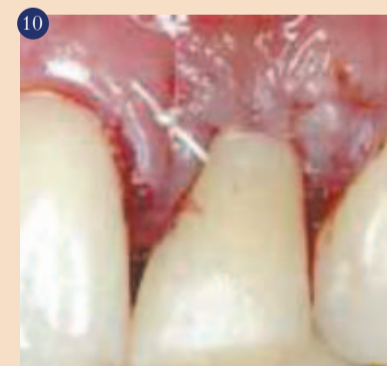
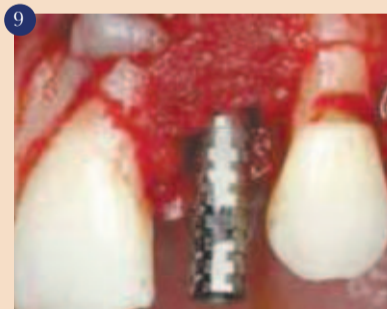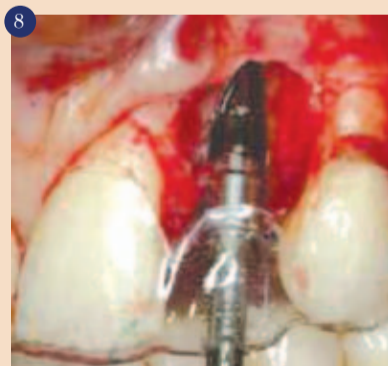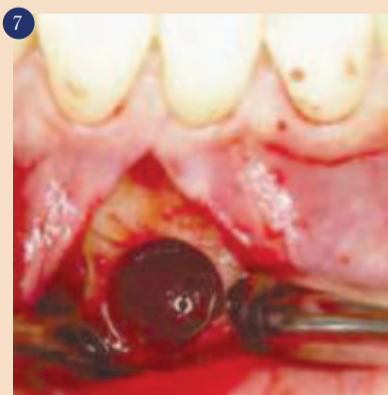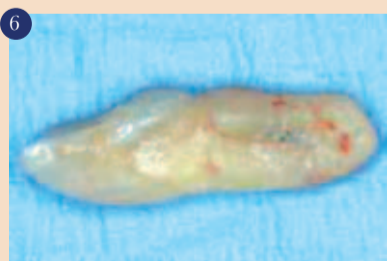Periapikalni RTG posnetek zoba 12 (januar).

Periapikalni RTG posnetek zoba 12 (avgust).

Labialni pogled pred začetkom zdravljenja.

Aplikacija antibiotika (tetraciklini).

Travmatska ekstrakcija zoba 12.



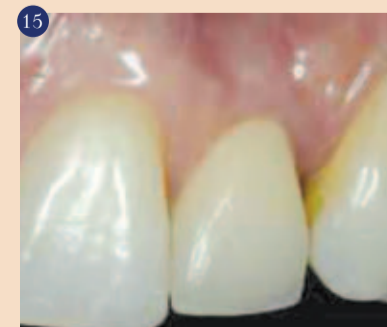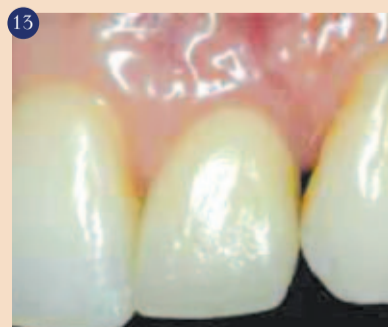
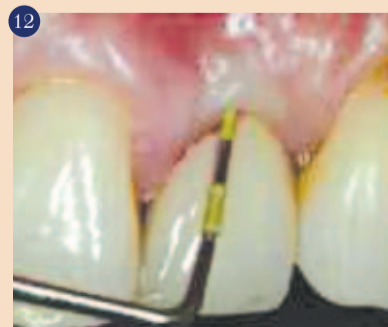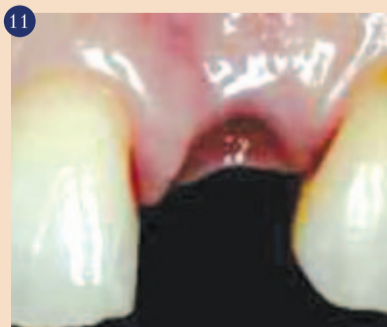L-fraktura zoba 12.

Zunanje linije kostnega presadka na simfizi.

Sprejemno mesto v zgornji čeljustnici po popolni odstranitvi lezije in kirurški postopek vstavitve zobnih vsadkov z vodilom.

Avtogeni kostni presadek nameščen na labialno stran za prekritje razkritih navojev in zaprtje kostnega defekta.

Začasni opornik in prevleka na zobnem vsadku.



Mehka tkiva tri mesece po vstavitvi zobnih vsadkov.

Globina sondiranja bukovlno po posegu.


Končna prevleka šest mesecev po vstavitvi zobnih vsadkov.

Periapikalni RTG posnetek tri leta po vstavitvi zobnega vsadka.

Končna prevleka tri leta po vstavitvi zobnega vsadka.

Charisma Classic set 8 x 4 g
+ Charisma Classic 4 x 4 g

€ 160,-



Omenjene proizvode poiščite pri pooblaščenih distributerjih Heraeus Kulzer proizvodov:

Dental Ekspres d.o.o.
www.dentalekspres.si

Dental Medical d.o.o.
www.dental-medical.si

Dentalia d.o.o.
www.dentalia.si

Farmadent d.o.o.
www.farmadent.si

Prodent International d.o.o.
www.prodent.si

CHARISMA®

Charisma® Classic.

Charisma Classic je prvi kompozit, ki temelji na novi generaciji Microglass tehnologije polnil. Monokromatska tehnika nikoli ni bila tako enostavna. Charisma Classic omogoča ne samo enostavno in hitro modeliranje zaradi idealne konsistence, pač pa jo odlikujejo tudi izvrstne lastnosti pri končni obdelavi in poliranju, katerih rezultat je visok sijaj.

- Uporaba enostavne monokromatske tehnike plastenja in bolj naravne restavracije.
- Enostavna izbira ustrezne barve in enostavno prilagajanje odtenka.
- Enostavno prikrivanje razbarvanj.

Charisma Classic set 8 x 4 g: A1, A2, A3, A3.5, B2, C2, OA2, OA3, GLUMA 2Bond 4ml, GLUMA Etch 35 gel 2 x 2.5 ml, barvni ključ

Charisma Classic set 4 x 4 g: A1, A2, A3, OA2, barvni ključ

Giving a hand to oral health.