



ΕΠΙΧΕΙΡΗΣΙΑΚΟ
ΣΥΜΒΟΛΙΟ
Ε.Μ.Π. Α.Ο.
Αρ. Πρωτ. Αθήνας
4830

ΕΝΤΥΠΟ ΚΛΕΙΣΤΟ ΑΡ. ΑΔΕΙΑΣ 2054/2006 ΚΕΜΠ.Α.Ο.

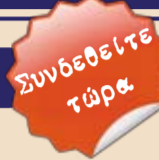DENTAL TRIBUNE

The World's Dental Newspaper | Greek Edition



ΕΛΛΑΔΑ, ΙΑΝΟΥΑΡΙΟΣ-ΦΕΒΡΟΥΑΡΙΟΣ-ΜΑΡΤΙΟΣ 2015

www.dental-tribune.gr



ΤΟΜΟΣ 11, ΤΕΥΧΟΣ 52

ORTHO TRIBUNE

The World's Orthodontic Newspaper | Greek Edition | Τόμος 3_Τεύχος 1

σελίδα 17 - 24

Εν Συντομία

Η στοματική υγεία συσχετίζεται με την αρθρίτιδα

Παρόλο που σε παλαιότερες μελέτες έχει βρεθεί συσχέτιση μεταξύ ρευματοειδούς αρθρίτιδας και απώλειας δοντιών σε ασθενείς, η σύνθετη σχέση μεταξύ των δύο καταστάσεων δεν είναι ακόμη κατανοητή από τους επιστήμονες.

Ωστόσο, τα ευρήματα μίας νέας μελέτης, που παρουσιάστηκαν πρόσφατα στο Διαγωνισμό Νέων Επιστημών στη Μελβούρνη της Αυστραλίας, υποδεικνύουν πως είναι πιθανή η ταυτόχρονη θεραπεία ουλικών νοσημάτων και προκεχωρημένης αρθρίτιδας.

Σε εργαστηριακές δοκιμασίες, οι επιστήμονες αναπαρήγαγαν και τις δύο καταστάσεις, που αποτελούν το αποτέλεσμα φλεγμονωδών αποκρίσεων στο σώμα, προκαλώντας ουλική

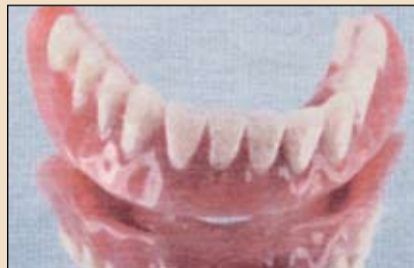νόσο και αρθρίτιδα σε ποντικούς. Βρήκαν πως τα πειραματόζωα με ουλική νόσο ανέπτυξαν σημαντικά πιο βαριά μορφή αρθρίτιδας.

Επίσης, παρατήρησαν σημεία οστικής απώλειας στις γνάθους των ποντικών μόνο με αρθρίτιδα και σημεία οστικής απώλειας στις αρθρώσεις των ποντικών μόνο με ουλικό νόσημα.

Οι ερευνητές εξετάζουν αυτή τη στιγμή αν η θεραπεία της περιοδοντίτιδας μπορεί να βοηθήσει και στην υποχώρηση των συμπτωμάτων που σχετίζονται με την αρθρίτιδα εξετάζοντας τους αναστολείς διακεταλικής ιστόνης.

Αναδημοσίευση από το περιοδικό DTI, Νο10-Vol.10

Επανορθωτική Οδ/κή-Εμφυτεύματα



Επιεμφυτευματική αποκατάσταση με τηλεσκοπική τεχνολογία

Σε περιπτώσεις επιεμφυτευματικών ΚΜΟ με τηλεσκοπικές στεφάνες συγκράτησης η στοματική υγιεινή είναι εύκολη και δεν παρατηρούνται αλλαγές στους σκληρούς ιστούς.

σελίδα 30

Ανακοινώσεις - Συνέδρια



FDI "Smile for Life"

Παγκόσμια Ημέρα Υγείας 20 Μαρτίου 2015

σελίδα 39

Πρακτικά Θέματα



Ακολουθείτε "το" πλήθος;

Αναβαθμίστε το οδοντιατρείο σας και με κάθε προσπάθεια διαμορφώστε ένα οδοντιατρείο με στόχο την αρτιότητα.

σελίδα 34

8ο Διεθνές Συνέδριο

Ενδοδοντίας, Προσθητικής, Εμφυτευματολογίας και Αισθητικής Οδοντιατρικής

Αγαπητοί Φίλοι και Συνάδελφοι,

Η πραγματοποίηση του "8ου Διεθνούς Συνεδρίου Ενδοδοντίας, Προσθητικής, Εμφυτευματολογίας και Αισθητικής Οδοντιατρικής" είναι προ των πυλών.

Για πρώτη φορά οι εργασίες του συνεδρίου θα πραγματοποιηθούν φέτος τον Μάιο αντί του Οκτωβρίου και σε ένα διαφορετικό εκθεσιακό χώρο αντίστοιχο του κύριου και της αποδοχής του συνεδρίου.

Η διαφοροποίηση αυτή αποφασίστηκε για δύο πολύ σημαντικούς λόγους.

Αφενός μεν, ύστερα από την κατά κοινή ομολογία επιτυχημένη πορεία του συνεδρίου τα προηγούμενα χρόνια, καταβάλλεται φέτος προσπάθεια να υποδεχτούμε όσο το δυνατόν μεγαλύτερο αριθμό οδοντιάτρων και να παρασχεθεί έτσι η δυνατότητα σε παλαιούς και νέους συναδέλφους να επωφεληθούν από

ΔΙΕΘΝΕΣ ΣΥΝΕΔΡΙΟ
ΕΝΔΟΔΟΝΤΙΑ
ΑΙΣΘΗΤΙΚΗ
ΕΜΦΥΤΕΥΜΑΤΑ
ΨΗΦΙΑΚΗ ΟΔΟΝΤΙΑΤΡΙΚΗ

"Η ΑΙΧΜΗ ΤΟΥ ΔΟΡΑΤΟΣ ΣΤΗΝ ΚΛΙΝΙΚΗ ΟΔΟΝΤΙΑΤΡΙΚΗ ΠΡΑΞΗ"

Παράλληλα με τις εργασίες του συνεδρίου διεξάγονται:

- Ορθοδοντική ημερίδα
- Οδοντοτεχνική ημερίδα
- Ζωντανά Περιστατικά σε ασθενή
- Πρακτικά σεμινάρια

"Στα πλαίσια του συνεδρίου θα λειτουργήσει έκθεση οδοντοτεχνικών και οδοντοτεχνικών ειδών σε χώρο 5.000 τ.μ., η είσοδος στην οποία θα είναι ελεύθερη."

ΑΘΗΝΑ
22-24 ΜΑΪΟΥ 2015

ΕΚΘΕΣΙΑΚΟ & ΣΥΝΕΔΡΙΑΚΟ ΚΕΝΤΡΟ
HELEXPO MAROUSSI
Λεωφόρος Κηφισίας 39, Μαρούσι 15123

ΔΙΟΡΓΑΝΩΣΗ:

ΧΟΡΗΓΟΣ ΕΠΙΚΟΙΝΩΝΙΑΣ:

ΧΟΡΗΓΟΙ:

Πληροφορίες - εγγραφές

Τηλ.: 210 22.22.837, 8872 038900 e-mail: info@omnicongresses.gr web: www.omnicongresses.gr

→ DTI σελίδα 2

προφίλ | συνέδρια | σεμινάρια | προσεχώς | νέα/ανακοινώσεις | faq | επικοινωνία

Αφοι Ρούσσου & Σια Ο.Ε.
Τηλ.: 210 2132084, 210 2222637 Fax.: 210 2222785 E-mail: info@omnicongresses.gr

← DT σελίδα 1

τις εργασίες του συνεδρίου αποκομίζοντας γνώσεις και εμπειρία.

Αφετέρου δε, επειδή στοχεύουμε στην υλοποίηση ενός πραγματικά διεθνούς συνεδρίου σύμφωνα με τα πρότυπα μεγάλων και καταξιωμένων ευρωπαϊκών εκδηλώσεων.

Κατόπιν τούτων, οι συμμετέχοντες θα έχουν τη δυνατότητα να παρα-

κολουθήσουν, πέρα από τις βασικές ομιλίες, μια σειρά ζωντανών χειρουργείων και πρακτικών εκπαιδευτικών σεμιναρίων (hands-on), τα οποία θα εξελίσσονται παράλληλα με τις εργασίες του συνεδρίου.

Όσον αφορά δε στο επιστημονικό μέρος, το συνέδριο θα συνδυάζει ομιλίες που θα βασίζονται σε εμπειριστατωμένες και επιστημονικά τεκμηριωμένες κλινικές εργασίες,

επιστημονικά καθιερωμένες τεχνικές, καθώς και εξελίξεις που αφορούν στην εφαρμογή της Οδοντιατρικής επιστήμης στην καθημερινότητα μας.

Επιπρόσθετα, θα παρουσιαστούν σε συνδυασμό με τις καινοτόμες κλινικές τεχνικές και νέα πολλά υποσχόμενα υλικά, τα οποία έρχονται σιγά σιγά για να πάρουν τη θέση τους και να συμπληρώσουν τα όποια κενά στην ειδικότητά μας.

Πιο συγκεκριμένα, προτεραιότητα στις αναφορές του συνεδρίου θα έχουν η Ψηφιακή Οδοντιατρική, τα σύγχρονα διαγνωστικά εργαλεία και τα προηγμένα συστήματα ψηφιακού σχεδιασμού και παραγωγής οδοντιατρικών εργασιών (CAD/CAM).

Τέλος, θα προσφερθεί η δυνατότητα καινοτόμων εφαρμογών από τους συναδέλφους οι οποίες θα βοηθήσουν σημαντικά στην

επίλυση προβλημάτων που όλοι αντιμετωπίζουμε στην καθημερινή κλινική πράξη. Κλείνοντας, θα θέλαμε να ευχαριστήσουμε όσους παραβρεθούν στο συνέδριο, καθώς επίσης και το σύνολο των ομιλητών Ελλήνων και ξένων που θα μας τιμήσουν με την παρουσία τους. Επίσης, θέλουμε να απευθύνουμε ένα μεγάλο ευχαριστώ στις εταιρίες εισαγωγής και εμπορίας οδοντιατρικών ειδών,

υλικών και μηχανημάτων για τη συνεχή και συνεπή συνεργασία τους και την αποφασιστική στήριξη τους επί σειρά ετών των προσπαθειών μας.

Με φιλικούς χαιρετισμούς,

Ο Επιστημονικός Υπεύθυνος του συνεδρίου, Κωνσταντίνος Λάγιος

Οι υπεύθυνοι συντονισμού, Δημήτρης Παπαδημητρίου και Αλέξανδρος Μανωλάκης ■

International Imprint

Licensing by Dental Tribune International	Publisher Torsten Oemus
International Editorial Board	Group Editor Daniel Zimmermann (newsroom@dental-tribune.com - +49-341 48 474 107)
Dr Nasser Barghi, USA – Ceramics Dr Karl Behr, Germany – Endodontics Dr George Freedman, Canada – Aesthetics Dr Howard Glazer, USA – Cardiology Prof Dr I. Krejci, Switzerland – Conservative Dentistry Dr Edward Lynch, Ireland – Restorative Dr Ziv Mazor, Israel – Implantology Prof Dr Georg Meyer, Germany – Restorative Prof Dr Rudolph Slavicek, Austria – Function Dr Marius Steigmann, Germany – Implantology	Clinical Editor Magda Wojtkiewicz Online Editors Yvonne Bachmann, Claudia Duschek Copy Editors Sabrina Raaff, Hans Motschmann Publisher/President/CEO Torsten Oemus Chief Financial Officer Dan Wunderlich Business Development Claudia Salwiczek Jr. Manager Business Development Sarah Schubert Event Manager Lars Hoffmann Marketing Services Nadine Dehmel Sales Services Nicole Andrä Event Services Esther Wodarski Project manager Online Martin Bauer Media Sales Managers Matthias Diessner (Key Accounts) Melissa Brown (International) Peter Witteczek (Asia Pacific) Weridiana Mageswki (Latin America) Maria Kaiser (North America) Hélène Carpentier (Europe) Karen Hamatschek, Anja Maywald, Manuela Hunger Accounting Advertising Disposition Executive Producer Marius Mezger Gernot Meyer
© 2013, Dental Tribune International GmbH. All rights reserved. Απαγορεύεται η αναδημοσίευση όλου ή μέρους της ύλης του περιοδικού χωρίς την γραπτή άδεια του εκδότη. Το Dental Tribune καταβάλει κάθε δυνατή προσπάθεια για να παρουσιάσει με ακρίβεια τα κλινικά δεδομένα και τα στοιχεία για τα νέα προϊόντα των διαφόρων κατασκευαστών, αλλά δεν αναλαμβάνει την ευθύνη για την αξιοπιστία αυτών των στοιχείων ή για τυχόν τυπογραφικά λάθη. Επίσης, οι εκδότες δεν φέρουν καμία ευθύνη όσον αφορά τις ονομασίες των προϊόντων ή τις δυνατότητες τους ή αυτά που αναφέρονται από τις διαφημιστικές εταιρείες. Οι απόψεις που εκφράζονται από τους συγγραφείς των διαφόρων άρθρων αντιπροσωπεύουν μόνον τους ίδιους και δεν εκφράζουν απαραίτητα και τις απόψεις του Dental Tribune International	Dental Tribune International Holbeinstr. 29, 04229 Leipzig, Germany Tel.: +49 341 4 84 74 302 Fax: +49 341 4 84 74 173 E-mail: info@dental-tribune.com Internet: www.dental-tribune.com Dental Tribune Asia Pacific Ltd Room A, 20/F, Harvard Commercial Building, 105-111 Thomson Road, Wanchai, Hong Kong Tel.: +852 3113 6177 Fax +852 3113 6199 The Americas Tribune America, LLC 116 West 23rd Street, Ste. 500, New York, NY 10011, USA Tel.: +1 212 244 7181 Fax: +1 212 224 7185

Ελληνική Έκδοση

Ιδιοκτήτης

Αφοί Ρούσση & ΣΙΑ ΟΕ

Εκδότης-Διευθυντής

Αφοί Ρούσση & ΣΙΑ ΟΕ

Κωδικός 01-7656

Ανδριτσαίνης 48, Τ.Κ. 11146

Διεύθυνση-Σύνταξη

Δημήτρης Αρ. Αλεξόπουλος

Τηλέφωνο +30 210 2222637, +30 6972036900

Διαφημίσεις

Δημήτρης Ρούσσης

info@omnipress.gr - www.dental-tribune.gr

Art Director

Μαρία Σιδερή

•ΕΘΝΙΚΗ ΤΡΑΠΕΖΑ 179/44015225

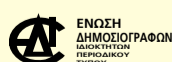Υπεύθυνη-Επιμέλεια τεύχους

Αναγνωστάκη Κωνσταντίνα

•ALPHA BANK 218/00-2002-000-260

Εκτύπωση

Ariagraf & ΣΙΑ ΕΕ - Γραφικές Τέχνες



FAEP

FIPP

Νέα Ζωή, Θέση Λάκο Κάτοσαρη,
TK19300 Ασπρόπυργος - τηλ: 210 5822130

επισκευθείτε μας: www.dental-tribune.gr

Επόμενη γενιά

Multilink® Automix

Το σύστημα ρητινώδους κονίας

Ένας δυνατός
δεσμός με
τεκμηριωμένη απόδοση



Τώρα με εξελιγμένη σύνθεση

Δυνατός δεσμός – μαζί: διπλά πολυμεριζόμενο και χημικά πολυμεριζόμενο.

Καθολικό – κατάλληλο για κεραμικά πυριτιούχα και οξειδίων, όπως και για μέταλλα.

Κλινικά τεκμηριωμένο – πολυάριθμες μακροχρόνιες μελέτες.

Νέο – επιπρόσθετες αποχρώσεις, βελτιωμένος χειρισμός.



www.ivoclarvivadent.gr

Επίσημοι διανομείς:
Ελλάδας:

Dental Vision ΕΠΕ

• Μιχαλακοπούλου 125 / 115 27 Αθήνα / τηλ: 210 77 55 900 /
• Τετραπόλεως 4 / 115 27 Γουδή / τηλ: 210 77 77 608 /
• Ν. Τέλλου 34 / 546 23 Θεσσαλονίκη / τηλ: 2310 253 800 / www.dentalvision.gr

SADENT ΑΕΒΕ

• 1 χλμ / Λεωφ. Μαρκοπούλου / 190 02 Παιανία / τηλ: 211 10 22 900 /
• Τετραπόλεως 4 / 115 27 Γουδή / τηλ: 210 77 77 608 /
• Ν. Τέλλου 7 / 546 36 Θεσσαλονίκη / τηλ: 2310 968 799 / www.sadent.com

Unicon Hellas ΕΠΕ

Τεώ 38 / 177 78 Ταύρος / Τηλ: 210 482 8020 / www.uniconhellas.gr

Κύπρου:

dentalcon trading ltd.

• Λ. Λάρνακα 57, PO Box 27245 / 1643 Λευκωσία / τηλ: 22 466 000 / www.dentalcon.com.cy



Η επιεμφυτευματική επένθετη οδοντοστοιχία με δοκό

Η δοκός SFI

T. Tambra

Η ανακάλυψη της τεχνολογίας CAD/CAM και η ευρύτερη χρησιμοποίηση των εμφυτευμάτων στη σύγχρονη οδοντιατρική θεραπεία έχουν οδηγήσει σε μία έκρηξη των θεραπευτικών επιλογών που είναι σχεδιασμένες για την αντιμετώπιση οποιουδήποτε προβλήματος συναντά ο γενικός οδοντίατρος.

Καθώς οι ασθενείς είναι πιο ενημερωμένοι για τα οφέλη της θεραπείας με εμφυτεύματα, έχουν αρχίσει να απαιτούν πιο άμεση αποκατάσταση των δοντιών τους. Η δημιουργία μίας ακίνητης αποκατάστασης πάντα αποτελούσε στόχο στην Οδοντιατρική. Ωστόσο, το κόστος μίας τέτοιας θεραπείας τοποθετεί τη συντριπτική πλειοψηφία των ασθενών εκτός της εμφυτευματικής αγοράς. Η άμεση φόρτιση, αποφεύγοντας τις κλασικές τεχνικές τοποθέτησης μοσχευμάτων με την τοποθέτηση εμφυτευμάτων σε διάφορες γωνιώσεις, έχει οδηγήσει σε σημαντική αύξηση των εμφυτευματικών θεραπειών σε νωδούς ασθενείς και όσους έχουν ιστορικό καταδικασμένης οδοντοφύιας. Αυτό οφείλεται κυρίως στο γεγονός πως κατασκευάζεται μία ακίνητη αποκατάσταση και μειώνεται ο χρόνος θεραπείας από μήνες σε ώρες, αποφεύγοντας μία κλασική οδοντοστοιχία.

Οι περισσότεροι νωδοί ασθενείς μπορούν να ανεχθούν μία ολική άνω οδοντοστοιχία χωρίς ιδιαίτερα προβλήματα. Η συντριπτική πλειοψηφία των προβλημάτων προκύπτουν στην κάτω γνάθο, ενώ οι υποκείμενοι υποστηρικτι-

κοί ιστοί δεν είναι σχεδιασμένοι να λειτουργούν με αυτόν τον τύπο συγκλησιακής φόρτισης. Ακόμη και μία σωστά κατασκευασμένη ολική κάτω οδοντοστοιχία μπορεί να μετακινήθει έως και 10 χιλ. κατά τη λειτουργία της. Αυτή η συνεχής μετακίνηση της προσθετικής αποκατάστασης οδηγεί σε απώλεια του υποστηρικτικού οστού (ή αναδιαμόρφωση), αποσταθεροποιώντας περαιτέρω την οδοντοστοιχία. Η κακή μορφολογία της ακρολοφίας αυξάνει την αστάθεια της οδοντοστοιχίας και αυτό προκαλεί περισσότερη οστική αναδιαμόρφωση. Η νωδότητα ικανοποιεί τα κριτήρια του Παγκόσμιου Οργανισμού Υγείας ως φυσική αναπηρία.

Θεραπευτικό πρωτόκολλο

Σχεδιάστηκε ένα απλό θεραπευτικό πρωτόκολλο για την αντιμετώπιση αυτού του προβλήματος. Σύμφωνα με αυτό το πρωτόκολλο, δύο οδοντικά εμφυτεύματα τοποθετούνται στην περιοχή μεταξύ των γενειοακών τμημάτων της κάτω γνάθου, στα οποία είτε μία δοκός είτε ένα ενδιάμεσο στοιχείο συνδέονται για τη συγκράτηση της κάτω οδοντοστοιχίας. Αυτή η θεραπεία βελτιώνει σημαντικά τόσο τη μαστική ικανότητα όσο και τη λειτουργία στους ασθενείς. Τις τελευταίες δύο δεκαετίες, έχουν γίνει προσπάθειες για να καταστεί η επένθετη επιεμφυτευματική οδοντοστοιχία η τυπική θεραπεία για νωδότητα, όπως παρουσιάζεται πιο πρόσφατα με τη μεθοδολογία McGill.

Η προσθετική αποτυχία, συνήθως απώλεια συγκράτησης, και οι τεχνικές δυσκολίες που συναντώνται κατά την αναγώμωση ή την αντικατάσταση παλαιών συνδέσμων αποδείχθηκαν σημαντικοί ανασταλτικοί παράγοντες προς αυτήν την θεραπευτική μέθοδο. Έγιναν αρκετές προσπάθειες για επανασχεδιασμό και βελτίωση των συνδέσμων. Ωστόσο, λόγω προηγούμενων αρνητικών εμπειριών, οι περισσότεροι οδοντίατροι είναι διστακτικοί να υιοθετήσουν τις επιεμφυτευματικές επένθετες οδοντοστοιχίες ως σταθερή θεραπευτική επιλογή.

Η ώθηση για τοποθέτηση περισσότερων εμφυτευμάτων σε μία προσπάθεια βελτίωσης της κατάστασης οδήγησε στην θεραπεία με δοκό και συνδετήρες. Αυτή η τεχνική ήταν πιο επιτυχημένη, αλλά υπήρχαν ακόμη παρόμοια προβλήματα με τις επένθετες οδοντοστοιχίες με τασεοθραυστικούς συνδέσμους.

Η κακή μετάδοση των δυνάμεων από την προσθετική αποκατάσταση υποστηρικτικά εμφυτεύματα οδηγεί σε οστική απώλεια γύρω από τα εμφυτεύματα (ειδικά τα πιο άνω εμφυτεύματα στην περίπτωση με τις δοκούς), μαζί με προσθετικές και χειρουργικές επιπλοκές. Αυτό οδήγησε τις εταιρείες με τα εμφυτεύματα και τους οδοντίατρος να απομακρυνθούν από την θεραπευτική επιλογή των επιεμφυτευματικών επένθετων οδοντοστοιχιών επί δύο εμφυτευμάτων αναζητώντας μία ακίνητη θεραπευτική επιλογή, όπως ακίνητες γέφυρες που στα-

θεροποιούνται με τέσσερα ή περισσότερα εμφυτεύματα. Κατά συνέπεια, η συντριπτική πλειοψηφία των ασθενών δεν μπορούν να προχωρήσουν σε θεραπεία με εμφυτεύματα λόγω οικονομικών περιορισμών. Η μεθοδολογία McGill έφερε την επιεμφυτευματική επένθετη οδοντοστοιχία ξανά στο προσκήνιο ως έναν τρόπο αύξησης της πρόσβασης των ασθενών στην εμφυτευματική θεραπεία και βελτίωσης της ποιότητας ζωής των ασθενών. Οι βελτιωμένες τεχνικές κατασκευής των επιμέρους τμημάτων και η μεγαλύτερη φροντίδα και προσοχή τόσο στο χειρουργικό όσο και στον επανορθωτικό θεραπευτικό σχεδιασμό έχουν βελτιώσει σημαντικά το θεραπευτικό αποτέλεσμα των επένθετων οδοντοστοιχιών.

Πρόσφατα η εταιρεία Cendres-Metaux εισήγαγε τη δοκό Stress Free Implant Bar ή SFI Δοκό στην οδοντιατρική κοινότητα. Αυτή η μοναδική, επανορθωτική δοκός για επένθετη επιεμφυτευματική οδοντοστοιχία επιτρέπει την κατασκευή ενός πραγματικά παθητικής εφαρμογής σύστημα δοκού και συνδετήρων σε δύο ή περισσότερα εμφυτεύματα (Εικ. 1). Μελέτες και κλινική αξιολόγηση του συστήματος έχουν βρει ελάχιστη μετάδοση τάσεων από την προσθετική αποκατάσταση στα εμφυτεύματα κατά τη φόρτιση (Εικ. 2α-γ), με τις περισσότερες δυνάμεις να κατανοούνται ομοιόμορφα μεταξύ των υποστηρικτικών εμφυτευμάτων. Οι κατακόρυφες δυνάμεις μεταδίδονται

αποτελεσματικά μεταξύ των υποστηρικτικών εμφυτευμάτων, ενώ οι πλάγιες φορτίσεις εξαλείφονται σε μεγάλο βαθμό. Πιο πρόσφατες κλινικές μελέτες έχουν δείξει επίσης πως πρόκειται για μία βιώσιμη θεραπευτική επιλογή άμεσης φόρτισης. Η τεχνική βρίσκεται σε αρχικό στάδιο, για αυτό και δεν υπάρχουν μακροπρόθεσμα επιστημονικά δεδομένα (άνω των 5 ετών). Η δοκός SFI αποτελεί ένα σύστημα που συνδέει πολλαπλά οδοντικά εμφυτεύματα χωρίς να υπάρχουν τασεοθραυστικοί σύνδεσμοι.

Η ελάχιστη μεσοεμφυτευματική απόσταση είναι 8χιλ. και η μέγιστη 26 χιλ. Αυτό είναι ένα επεκτεινόμενο σύστημα δοκού, στο οποίο μπορούν να χρησιμοποιηθούν επιπρόσθετα εξαρτήματα (Εικ. 3) για ενσωμάτωση πολλαπλών εμφυτευμάτων για τη δημιουργία μίας δοκού με πολλαπλά στοιχεία. Τα βασικά κομβώματα κοχλιώνονται αρχικά επάνω στα εμφυτεύματα (Εικ. 4α, β). Δημιουργούν το ήμισυ ενός σφαιρικού συνδέσμου-το άλλο μισό ενσωματώνεται μέσα στο στοιχείο της δοκού. Η ίδια η δοκός δημιουργείται από μία αβαθή σωληνοειδή δοκό που εφαρμόζει στο άκρο κάθε σφαιρικού συνδέσμου (Εικ. 5). Αυτή η σωληνοειδής δοκός κόβεται στο επιθυμητό μήκος χρησιμοποιώντας ειδικό νάρθηκα και κοπτικό δίσκο (Εικ. 6α-γ). Ο νάρθηκας είναι σχεδιασμένος να μειώνει την υποδοχή ενός σφαιρικού συνδέσμου, εξασφαλίζοντας μία άριστη αποκοπή κάθε φορά. Ο νάρθηκας ολισθαίνει

κατά μήκος της σωληνοειδούς δοκού μέχρι την εφαρμογή του, μετρώντας με ακρίβεια τη δοκό. Στη συνέχεια η σωληνοειδής δοκός κλειδώνεται στην θέση της και κόβεται στο επιθυμητό μέγεθος με το δίσκο (Εικ. 6γ). Αυτή η διαδικασία μπορεί να πραγματοποιηθεί είτε στο οδοντιατρείο (δοκός με δύο εμφυτεύματα) είτε στο εργαστήριο (δοκός με 4 εμφυτεύματα ή μεγαλύτερη). Θα χρειαστεί ένα εκμαγείο εργασίας στο επίπεδο των εμφυτευμάτων για την αποκοπή στο εργαστήριο. Η αποκοπή της σωληνοειδούς δοκού θα πρέπει να πραγματοποιείται πάντα εξωστοματικά.

Μόλις αποκοπεί η σωληνοειδής δοκός, οι σφαιρικοί σύνδεσμοι εισάγονται στο κάθε άκρο της δοκού πριν τοποθετηθούν με ακρίβεια (Εικ. 7α-δ) και κοχλιωθούν στην θέση τους. Η δοκός SFI είναι πλέον ολοκληρωμένη και ο ασθενής είναι έτοιμος για την ενσωμάτωση του συγκρατητικού στοιχείου στην οδοντοστοιχία. Οι σφαιρικοί σύνδεσμοι μπορούν να συνοδεύσουν τη μη παράλληλη τοποθέτηση εμφυτευμάτων έως ένα μέγιστο γωνίας διόρθωσης 150. Η απουσία τασεοθραυστικών συνδέσμων σημαίνει πως μεγαλύτερο μήκος της δοκού μπορεί να στερεωθεί με το συγκρατητικό συνδετήρα. Σε συμβατικές τεχνικές, η ύπαρξη ειδικών διαμορφώσεων αυξάνει το πάχος της δοκού, εμποδίζοντας σε αυτό το σημείο οποιοδήποτε συγκρατητικό συνδετήρα να εμπλέκεται στην περιοχή. Στη δοκό

← DT σελίδα 4




Εικ. 1



Εικ. 2α



Εικ. 2β



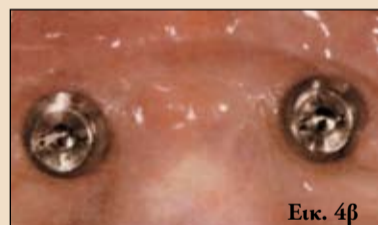Εικ. 2γ



Εικ. 3



Εικ. 4α




Εικ. 4β



Εικ. 5



Εικ. 6α



Εικ. 6β

είναι παράλληλη με το μαστικό επίπεδο. Επομένως, θα πρέπει να είναι διαθέσιμη η επιλογή των κατάλληλων στοιχείων για τα εμφυτεύματα.

Οι μεγαλύτερες εταιρείες εμφυτευμάτων προσφέρουν δοκούς CAD/CAM και συνδετήρες. Ωστόσο, αυτές οι δοκοί είναι σχετικά ακριβές και κατασκευάζονται μέσω ενός κλασικού αποτυπώματος και εκμαγείου εργασίας. Μελέτες έχουν δείξει πως το 50% όλων των σφαημάτων

κατά τη λήψη αποτυπωμάτων και την κατασκευή εκμαγείων οδηγούν σε μη παθητική εφαρμογή των δοκών και των σκελετών. Επομένως, οποιαδήποτε δοκός κατασκευάζεται μέσω αποτυπώματος και εκμαγείου δεν μπορεί να είναι πραγματικά παθητική. Θα παρουσιαστεί παρακάτω ένα κλινικό περιστατικό για να επιδειχθεί η άμεση μέθοδος στο οδοντιατρείο και η χρήση της δοκού SFI σε δύο εμφυτεύματα για την αποκατάσταση μίας κωδής κάτω

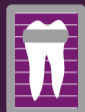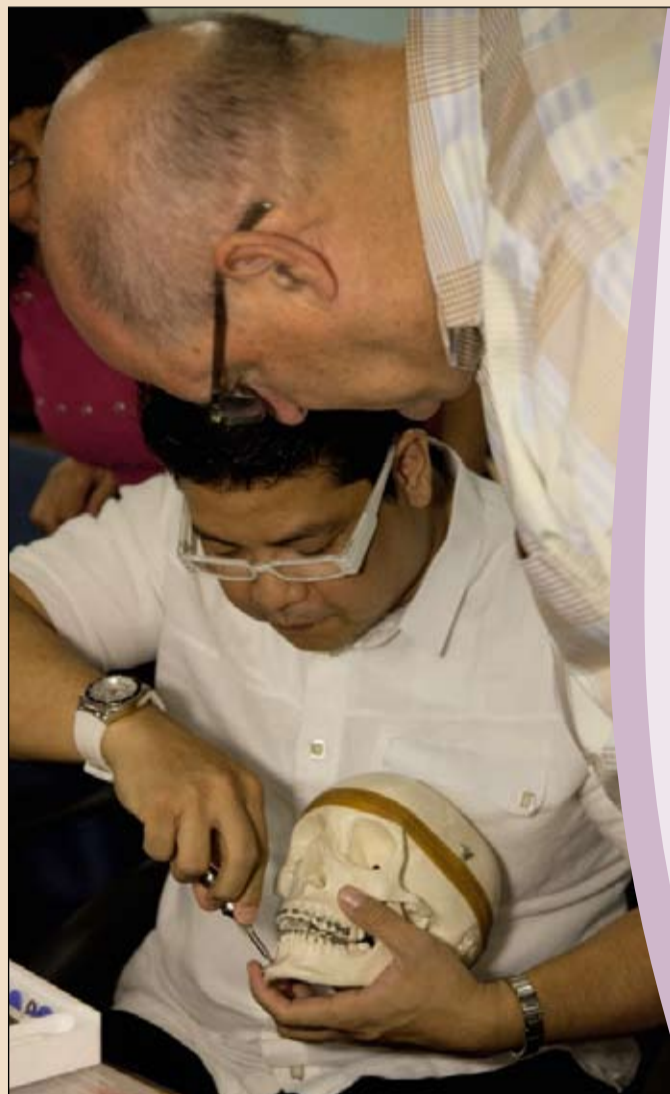γνάθου. Επιπρόσθετα, θα περιγραφούν τα κύρια σημεία για χρήση με την έμμεση μέθοδο.

Παρουσίαση περίπτωσης

Το 2006, μία γυναίκα 60 ετών προσήλθε αρχικά, παραπονούμενη για την κακή εφαρμογή της κάτω οδοντοστοιχίας. Η ασθενής είχε φορέσει μία κλασική ολική οδοντοστοιχία στην κάτω γνάθο για περισσότερα από 20 χρόνια,

με μία κινητή μερική οδοντοστοιχία με μεταλλική βάση στην άνω γνάθο. Είχε επισκεφθεί τον οδοντίατρο σε αρκετές περιπτώσεις προσπαθώντας να βελτιώσει την κατάσταση. Μετά από πολλαπλές αναγομώσεις, αποφάσισε να αναζητήσει τη βοήθεια κάποιου ειδικού. Μία πανοραμική ακτινογραφία αποκάλυψε μία έντονα απορροφημένη κάτω γνάθο

→ DT σελίδα 6



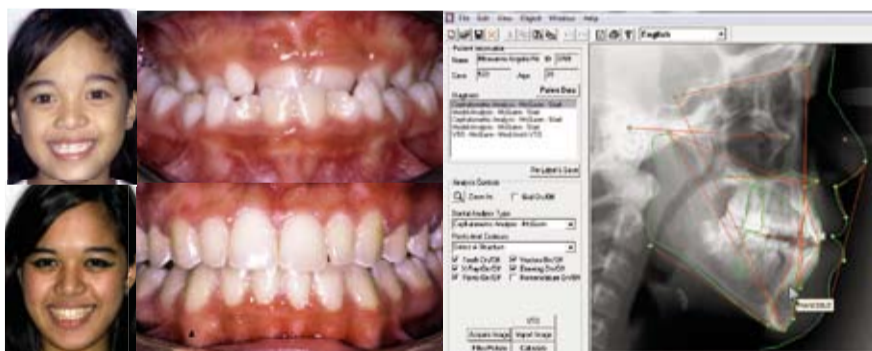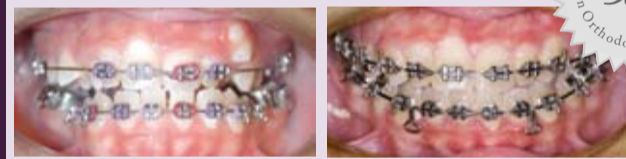PROGRESSIVE ORTHODONTICS
seminars • supply • software

COMPREHENSIVE 2-YEAR ORTHO COURSE

From a Leading US Continuing Education Center

Since 1984, we have taught thousands of dentists real life knowledge to perform orthodontics successfully on every case. We are proud to bring a modern, comprehensive orthodontic system to Eastern Europe in the cities of Sofia and Warsaw. The 2-year comprehensive series includes 12 seminars of 4 days each. Don't miss this offering! We will not be starting another local series until 2016.

Progressive Orthodontic's full orthodontic system will provide you with all the tools you need to offer quality orthodontics in your practice. With the most comprehensive training in the industry and step-by-step treatment planning, you can always feel confident your cases will finish with the results your patients deserve. Designed with lifetime support and a Lifetime Free Retake Policy, we will help you succeed throughout your orthodontic career.



Free IPSoft™ Orthodontic Software included with full course

COME TO DAY 1 FREE
WARSAW SOFIA
15 MAY - 18 MAY, 2015 29 MAY - 1 JUNE, 2015
~ reservation needed by 1 April ~ limited seats available ~

“Incredible software and support. Worth all my time and expenses!”
— Dr. Joanne Le, USA

CALL US at +420 604 286 125 to reserve your seat today!

UP TO 96 CPD POINTS
ADA CERP Continuing Education Recognition Program



jaromira@posortho.net | +420 604 286 125 | www.posortho.com

WORLD CLASS ORTHO TRAINING IN EASTERN EUROPE

- Progressive Orthodontics is a leading American Dental Continuing Education Center
- **Fully accredited** with 31 years of experience and over 7,000 graduates worldwide
- Teaches you how to perform the highest level of orthodontics in your practice
- **Includes hundreds of case studies** and a system of orthodontic principles
- You will be able to do a variety of cases
- **Earn while you learn** with an affordable 17 month payment plan
- **The best support in the industry:**
 - Lifetime Free Retake Policy
 - Clinical support with experienced instructors on your personal cases

HIGH TECH TEACHING

At Progressive, we use technology to give us every advantage in the classroom and the clinic

- **IPSoft™ diagnostic software (included free with series):** get the best diagnosis every time
- **Online Case Diagnosis:** get instructor help anytime
- **Clinical Videos:** help you visualize our concepts

SFI, ο συνδετήρας εμπλέκεται στο πλήρες μήκος της δοκού μεταξύ των σφαιρικών συνδέσμων (Εικ. 8). Η δοκός θα πρέπει να

← DT σελίδα 5

που εμφανιζόταν κλινικά ως μία τυπική οστική έλλειψη κοίτης μορφολογίας (Εικ. 9α-γ). Η ακτινογραφική εξέταση αποκάλυψε πως δεν υπήρχε επαρκής οστικός όγκος στην πρόσθια περιοχή για την τοποθέτηση οδοντικών εμφυτευμάτων. Ωστόσο, μία ακίνητη αποκατάσταση θα παρείχε μόνο ένα βραχύ κάτω οδοντικό τόξο, καθώς το γενειακό τμήμα είχε μετατοπιστεί προς τα εγγύς λόγω της οστικής απορρόφησης. Η τοποθέτηση εμφυτευμάτων άνω του γενειακού τμήματος δεν αποτελούσε επιλογή, λόγω της εγγύτητας του κάτω φατνιακού νεύρου και της απουσίας

οστικού ύψους. Η ασθενής δεν επιθυμούσε μετατόπιση του νεύρου ή σύνθετη επέμβαση με οστικό μόσχευμα. Άλλος ένας σημαντικός παράγοντας που δεν επέτρεπε μία ακίνητη προσθετική αποκατάσταση ήταν το μέγεθος του ελλείμματος. Θα ήταν δύσκολη τόσο η διόρθωση όσο και η διατήρηση με κακό αισθητικό αποτέλεσμα. Ο επιπρόσθετος όγκος των πτερυγίων της οδοντοστοιχίας επέτρεπε σωστή προστομακική υποστήριξη.

Μετά από συζήτηση όλων των σχετικών ζητημάτων, η ασθενής αποφάσισε πως η επένθετη οδοντοστοιχία με δύο εμφυτεύματα ήταν η καλύτερη και λιγότερο επιπλεγμένη θεραπευτική επιλογή

για εκείνη. Η άνω οδοντοστοιχία δεν αποτελούσε πρόβλημα για την ασθενή, καθώς ήταν σταθερή και με καλή συγκράτηση. Για να περιοριστεί το κόστος, δεν αντικαταστάθηκε η άνω οδοντοστοιχία. Κατασκευάστηκε χειρουργικός νάρθηκας μετά τη διόρθωση της κάθετης διάστασης, των παραμέτρων αισθητικής και φώνησης στη δοκιμή με τα κέρνα ύψη. Δύο εμφυτεύματα 4.1χιλ. και μήκους 8χιλ. τοποθετήθηκαν στην θέση των 32 και 42 (Εικ. 7α, 9β). Παρέμειναν για οστεοενσωμάτωση για 3 μήνες πριν την κατασκευή μίας επένθετης οδοντοστοιχίας με σφαιρικούς συνδέσμους. Αυτή η οδοντοστοιχία λειτούργησε χωρίς χειρουργικά ή προσθετικά προβλήματα

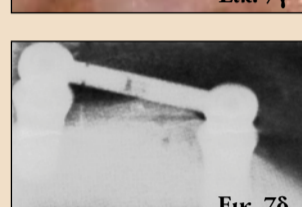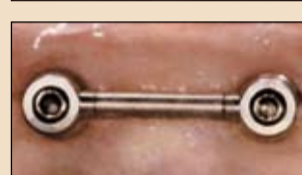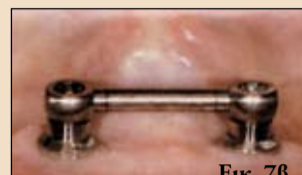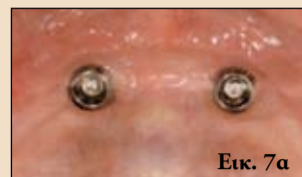για 5 χρόνια. Δυστυχώς, η ασθενής επισκέφθηκε εκ νέου τον παλιό της οδοντίατρο και προέκυψαν επιπλοκές μετά από μία διαδικασία ενδοστοματικής αναγόμενης. Κατά την εξέταση, βρέθηκε πως οι σφαιρικοί σύνδεσμοι είχαν καταστραφεί και χρειαζόταν αντικατάσταση. Οι θηλυκές υποδοχές χρειαζόταν αντικατάσταση, καθώς δεν εδράζονταν πλέον σωστά στους σφαιρικούς συνδέσμους.

Στη συνέχεια δόθηκε στην ασθενή η επιλογή της κατασκευής μίας νέας οδοντοστοιχίας με σφαιρικούς συνδέσμους ή με δοκό και συνδετήρες. Η ασθενής επέλεξε την επένθετη οδοντοστοιχία με δοκό και συνδετήρες. Το πρώτο στάδιο ήταν η αφαι-

ρεση των κατεστραμμένων σφαιρικών κοίλωμάτων και η τοποθέτηση υποδοχών σε κάθε εμφύτευμα (Εικ. 4α, β). Στη συνέχεια η δοκός συνδέθηκε επάνω στους εμφυτευμάτων και κοχλιώθηκε στην θέση της. Η φύση του σφαιρικού συνδέσμου επιτρέπει στη σωληνοειδή δοκό να εντοπίζεται στο οριζόντιο επίπεδο χωρίς να υπάρχουν τάσεις (Εικ. 2α, γ, 7β, δ).

Επελέγησαν στοιχεία συγκράτησης έτσι ώστε όταν τοποθετείται η δοκός να είναι παράλληλη με το μασητικό επίπεδο, με κενό τουλάχιστον 1χιλ. μεταξύ της κάτω επιφάνειας της δοκού και του βλεννογόνου (Εικ. 7β). Έτσι, θα υπάρχει πρόσβαση για τη στοματική υγιεινή γύρω από τα οδοντικά εμφυτεύματα και μειώνεται ο κίνδυνος υπερπληθασίας των ιστών γύρω από τη δοκό όταν η οδοντοστοιχία βρίσκεται στην θέση της. Από χειρουργικής άποψης, μπορεί να χρειαστούν επεμβάσεις ταπείνωσης της ακρολοφής για την ιδανική τοποθέτηση των εμφυτευμάτων και για την εξασφάλιση επαρκούς χώρου για την κατασκευή της τελικής οδοντοστοιχίας που θα τοποθετηθεί επάνω στη δοκό. Αν χρησιμοποιηθούν πολλαπλά εμφυτεύματα, στοιχεία συγκράτησης με διαφορετικό εύρος μήκους θα πρέπει να χρησιμοποιηθούν. Τα πολλαπλά εμφυτεύματα είναι δυσκολότερο να τοποθετηθούν παράλληλα μεταξύ τους, αλλά οι σφαιρικοί σύνδεσμοι επιτρέπουν απόκλιση έως και 150. Υπάρχουν συχνότερες χειρουργικές επιπλοκές σε επένθετες οδοντοστοιχίες με δοκό και συνδετήρες σε σχέση συνδέσμους. Κλινικά όλη η διαδικασία διήρκεσε 6 λεπτά, από την αφαίρεση των σφαιρικών συνδέσμων έως την κοχλίωση της δοκού στην θέση της.

Η επένθετη οδοντοστοιχία με σφαιρικούς συνδέσμους διαμορφώθηκε στη συνέχεια ώστε να μπορεί να τοποθετηθεί επάνω στη δοκό και να χρησιμοποιηθεί ως προσωρινή αποκατάσταση, ενώ κατασκευαζόταν η νέα οδοντοστοιχία. Χρησιμοποιήθηκε ατομικό δισκίο για να ληφθεί τελικό αποτύπωμα με σιλικόνη, μετά



την απόφραξη της δοκού (Εικ. 10). Ακολούθησε η κατασκευή κέρνου ύψους για να καθοριστεί η κάθετη διάσταση της σύγκλησης και να ληφθεί μία καταγραφή σε κεντρική σχέση. Ακολούθησε η σύνταξη των δοντιών στο κέρνο ύψους για να βεβαιωθεί πως όλες οι αισθητικές, φωνητικές και συγκλησιακές παράμετροι ήταν σωστές. Σε αυτό το σημείο, η οδοντοστοιχία ήταν έτοιμη για επεξεργασία. Η οδοντοστοιχία κατασκευάζεται με δύο τρόπους:

- Στην εργαστηριακή τεχνική, το θηλικό μέρος T (που κατασκευάζεται από καθαρό τιτάνιο 4 Τάξης) ενσωματώνεται στην οδοντοστοιχία και μία ολική αποκατάσταση επιστρέφεται στο οδοντιατρείο. Το μέρος T αντενδείκνυται για δοκούς επάνω σε δύο εμφυτεύματα (Εικ. 11α, β).
- Στην κλινική τεχνική, η οδοντοστοιχία επεξεργάζεται και δημιουργείται μία θυρίδα μέσα στην οποία ο οδοντίατρος μπορεί να συλλέξει το θηλικό μέρος E (κατασκευασμένο από Elitor-κράμα χρυσού 68.6%), χρησιμοποιώντας αυτοπολυμεριζόμενη ακρυλική ρητίνη στο στόμα του ασθενή μετά την τοποθέτηση των στοιχείων

Restoring quality of life

Patients rely on you in order to eat, speak, and smile with confidence. It can be said, you are actually restoring quality of life.

To succeed, you need technology that is well founded and documented in science. That is why we only deliver premium solutions for all phases of implant therapy, which have been extensively tested and clinically proven to provide lifelong function and esthetics.

Moreover, with an open-minded approach, we partner with our customers and offer services that go beyond products, such as educational opportunities and practice development programs.

Reliable solutions and partnership for restoring quality of life—because it matters.

Comprehensive solutions for all phases of implant dentistry

Professional and practice development

STEPS

Digital planning

SIMPLANT

Regenerative solutions

SYMBIOS

Implants

ANKYLOS

ASTRA TECH IMPLANT SYSTEM

XIVE

Restorations

ATLANTIS

www.dentsplyimplants.com

ΑΠΟΚΛΕΙΣΤΙΚΟΣ ΑΝΤΙΠΡΟΣΩΠΟΣ ΓΙΑ ΤΗΝ ΕΛΛΑΔΑ:
ΜΑΥΡΑΕΙΔΟΠΟΥΛΟΣ-ΟΔΟΝΤΙΑΤΡΙΚΑ
ΤΖΩΡΤΖ 12, ΑΘΗΝΑ 106 77, Τηλ.: 210 3837334, www.mavraidopoulos.gr

32670692-USX-1410 © 2014 DENTSPLY. All rights reserved.

Clearfil™ Universal Bond (Press Release)

Μ'ένα μόνο μπουκαλάκι καλύπτεις όλες τις ανάγκες σου για συγκόλληση

Από τους εφευρέτες του χρυσού κανόνα των αυτοαδροποιούμενων συστημάτων συγκόλλησης Clearfil™ SE Bond και Panavia™, διεθνές, γρήγορο, με διάρκεια!

Φανταστείτε ένα αξιόπιστο συγκολλητικό σύστημα ενός σταδίου που να καλύπτει όλα τα περιστατικά συγκόλλησης και προετοιμασίας της θεραπείας σας. Φανταστείτε να μπορείτε να το χρησιμοποιείτε για τις άμεσες αποκαταστάσεις, την κατασκευή κολοβωμάτων και επιπλέον για τις έμμεσες αποκαταστάσεις και επιδιορθώσεις προσθετικών εργασιών.

Κατασκευάστηκε ο καλύτερος συγκολλητικός παράγοντας ενός σταδίου, ο Clearfil™ Universal Bond που σας επιτρέπει να τα κάνετε όλα αυτά * επιλέγοντας όποια τεχνική αδροποίησης εσείς επιθυμείτε**. Δηλαδή το προϊόν λειτουργεί με όλες τις τεχνικές: την αυτοαδροποίηση, την επιλεκτική και την ολική αδροποίηση.

Σας αρέσει η αυτοαδροποίηση; Τότε θα εντυπωσιαστείτε με τη γρήγορη και αξιόπιστη διαδικασία συγκόλλησης του ενός σταδίου. Για την επιλεκτική αδροποίηση της αδαμαντίνης, η νέα σύριγγα εφαρμογής της K-ETCHANT αδροποιητικής γέλης σας προσφέρει τον απόλυτο έλεγχο για την τοποθέτηση του φωσφορικού οξέος. Επιπλέον το Clearfil™ Universal Bond καλύπτει την τεχνική της ολικής αδροποίησης.

Πως είναι δυνατόν να συμβαίνουν όλα αυτά; Αυτό οφείλεται στο σωστό συνδυασμό του αποδεδειγμένου Kuraray Noritake Dental's MDP και την τεχνολογία του σιλανίου για να έχουμε τα μακρόχρονα αποτελέσματα. Και εφόσον προέρχεται από τους δημιουργούς του χρυσού κανόνα της αυτοαδροποιούμενης τεχνικής Clearfil™ SE Bond και Panavia™ είστε σίγουροι για το αποτέλεσμα της θεραπείας σας.

Έτσι, εξαιτίας του Clearfil™ Universal Bond, τελικά διαθέτουμε μια μακρόχρονη λύση που μπορεί να καλύψει όλες τις ανάγκες μας για συγκόλληση και προετοιμασία της θεραπείας του περιστατικού σας.

Ενδείξεις

- Άμεσες αποκαταστάσεις με όλα τα είδη φωτοπολυμεριζόμενων σύνθετων ρητινών επιλέγοντας όποια τεχνική αδροποίησης εσείς επιθυμείτε (αυτόαδροποίηση, επιλεκτική και ολική αδροποίηση)
- Απόφραξη κοιλοτήτων ως προ-θεραπεία για έμμεσες αποκαταστάσεις
- Θεραπεία εκτεθειμένων ριζικών επιφανειών
- Ενδοστοματικές επιδιορθώσεις θραυσμένων προσθετικών απο-

καταστάσεων από πορσελάνη ή ρητίνη

- Συγκόλληση αξόνων και ανασύσταση κολοβωμάτων. Αποκαταστάσεις κατασκευής κολοβωμάτων μπορεί να γίνουν χρησιμοποιώντας το Clearfil™ DC Core PLUS και για τις έμμεσες αποκαταστάσεις το Panavia SA Cement
- Επεξεργασία προσθετικού μέ-

ρους (ένθετα, επένθετα, γέφυρες και όψεις) από κεραμικό, υβριδικό κεραμικό και πολυμεριζόμενη ρητίνη. Αναμίξτε το με το νέο Clearfil DC Activator για τη συγκόλληση άλλων υλικών κολοβωμάτων σύνθετης ρητίνης και ρητινώδη κονιών.

*Αποκαταστάσεις κατασκευής κολοβωμάτων μπορεί να γίνουν χρησιμοποιώντας το Clearfil™

DC Core PLUS και για τις έμμεσες αποκαταστάσεις το Panavia SA Cement. Αναμίξτε το με το νέο Clearfil DC Activator για τη συγκόλληση άλλων υλικών κολοβωμάτων σύνθετης ρητίνης και ρητινώδη κονιών.

**προσωπική επιλογή τεχνικής της ολικής αδροποίησης.

Συσκευασία

Διατίθεται σε Σετ περιλαμβά-

νει συγκολλητικό παράγοντα 5ml, υγροποιητική σύριγγα K-etchant 3ml με ειδική ακροφύσια και παρελκόμενα.

Για περισσότερες πληροφορίες απευθυνθείτε στην εταιρεία Τσαπράζης Ιωάννης ΑΕ τηλ: 210-7716416 ή στο website: www.tsaprazis.gr

kuraray

Noritake

DENTAL BONDING AGENT

CLEARFIL™ Universal Bond

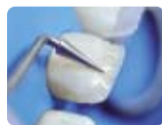Το ένα και μοναδικό

ΕΝΑ ΜΠΟΥΚΑΛΙ
250
ΕΦΑΡΜΟΓΕΣ

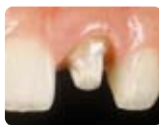Καθολική χρήση. Εύκολο. Αξιόπιστο



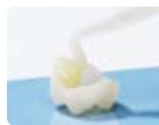Μια μόνο σταγόνα συγκολλά



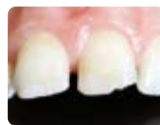Άμεση εφαρμογή



Κατασκευή κολοβώματος

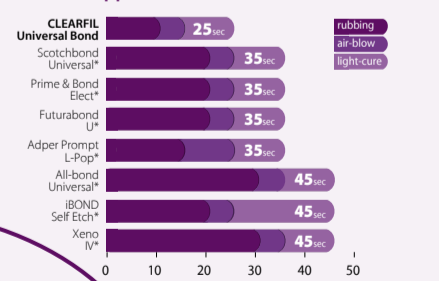


Έμμεση εφαρμογή



Επιδότηση

Self-Etch Application Times



- ✓ Καθολική χρήση: μπορεί να χρησιμοποιηθεί με ολική αδροποίηση, αυτό-αδροποίηση, και επιλεκτική αδροποίηση.
- ✓ Αυθεντική MDP σύνθεση για ιδανική συγκόλληση.
- ✓ Δεν χρειάζεται επιπλέον εφαρμογή ενεργοποιητή συγκόλλησης (primer ή activator) όταν χρησιμοποιείται με τα Clearfil DC Core Plus/Panavia SA Cement.
- ✓ Συγκολλάται με ζirkόνια, μέταλλα και κεραμικά πυριτικού ασβεστίου συμπεριλαμβανομένου του διπυριτικού λιθίου.
- ✓ Λειτουργεί σε υγρή και στεγνή οδοντίνη στην τεχνική της ολικής αδροποίησης.
- ✓ Σύντομος χρόνος εφαρμογής στις τεχνικές ολικής και αυτο-αδροποίησης.
- ✓ Μπορεί να συγκολληθεί με οποιοδήποτε υλικό υδατοδιαλυτό/λιποδιαλυτό ενεργοποιητών συγκόλλησης, δε χρειάζεται ξεχωριστό παράγοντα σιλανοποίησης.
- ✓ Μπορεί να αναμιχθεί με Clearfil DC Activator για να γίνει διπλού πολυμερισμού συγκόλληση, οπότε μπορεί να χρησιμοποιηθεί με κάθε αυτοπολυμεριζόμενη/διπλού πολυμερισμού ρητινώδη κονία ή υλικό κατασκευής κολοβωμάτων.



ΟΔΟΝΤΙΑΤΡΙΚΑ-ΟΡΘΟΔΟΝΤΙΚΑ

Μιχαλακοπούλου 157, Γουδή 115 27, Τηλ.: 210 7716.416, 210 7751.000, Fax: 210 7711.100,
e-mail: info@tsaprazis.gr, www.tsaprazis.gr

← DT σελίδα 6

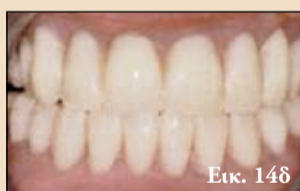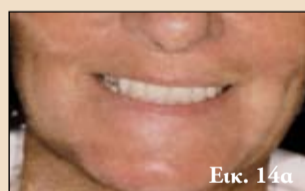

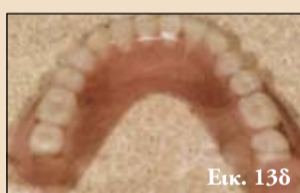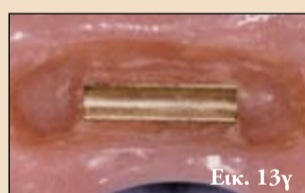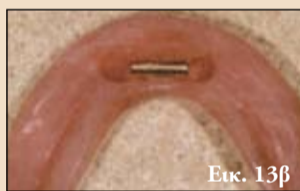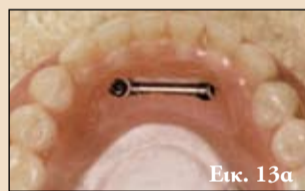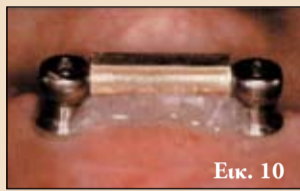

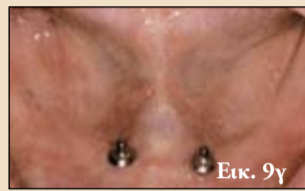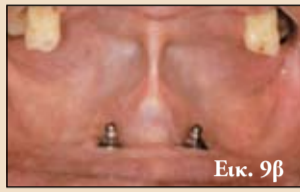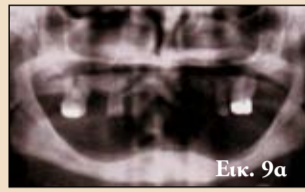συγκράτησης και την απόφραξη όλων των υποσκαφών (Εικ. 10).

Το συνολικό εύρος της δοκού με το συνδετήρα Ε είναι 4.3χιλ. (Εικ. 12) και 3.6χιλ. με το συνδετήρα Τ (Εικ. 11α). Αυτό είναι σχετικό με τον θεραπευτικό σχεδιασμό, καθώς μπορεί να ενδείκνυται χειρουργική ταπείνωση της ακρολοφίας για να δημιουργηθεί χώρος για την οδοντοστοιχία.

Στην εργαστηριακή μέθοδο, η οδοντοστοιχία ολοκληρώνεται με το θηλυκό μέρος Τ ενσωματωμένο στην οδοντοστοιχία. Στη συνέχεια, ο οδοντίατρος επιλέγει το επίπεδο της απαιτούμενης συγκράτησης με τα κατάλληλα πλαστικά ένθετα και τα τοποθετεί στο τμήμα Τ (Εικ. 11β). Τα πλαστικά ένθετα είναι σχεδιασμένα να αντισταθμίζουν για τη ανακρίβειες μεταφοράς κατά τη λήψη του αποτυπώματος, την κατασκευή των εκμαγείων εργασίας και τα στάδια μετά την επεξεργασία. Στη μέθοδο που πραγματοποιείται στο οδοντιατρείο προτείνεται να υπάρχει οδοντοτεχνίτης στο ιατρείο.

Τοποθετείται βερνίκι διατήρησης χώρου στη σωληνοειδή δοκό πριν την έδραση του συνδετήρα Ε για εξασφάλιση της κατακόρυφης ενδοτικότητας. Το βερνίκι εξασφαλίζει την ύπαρξη ενός μικρού κενού μεταξύ του συνδετήρα Ε και της σωληνοειδούς δοκού ώστε κατά τη δήξη, ο συνδετήρας δε δέχεται έντονες φορτίσεις και δεν παραμορφώνεται η δοκός καθώς η οδοντοστοιχία εδράζεται στον υποστηρικτικό βλενογόνο.

Όλες οι υποσκαφές γύρω από το σύμπλοκο της δοκού, ειδικά μεταξύ του συνδετήρα της δοκού και τους μαλακούς ιστούς, αποφράχθηκαν με σιλικονούχο υλικό (Εικ. 10). Στη συνέχεια διαμορφώθηκε μία θυρίδα στο γλωσσικό τμήμα της οδοντοστοιχίας για αποκάλυψη του συνδετήρα Ε (Εικ. 13σ). Ένα λεπτό στρώμα εν ψυχρώ πολυμεριζόμενη ακρυλική ρητίνης τοποθετήθηκε στο συνδετήρα Ε, καλύπτοντας το συγκρατητικό τμήμα του. Ακολούθησε



η προσάρτηση του συνδετήρα στην οδοντοστοιχία με μικρά στρώματα ρητίνης (Εικ. 13β).

Η ρητίνη πολυμερίστηκε πλήρως πριν αφαιρεθεί η οδοντοστοιχία με το συνδετήρα από το στόμα. Το υπόλοιπο κενό εμφράχθηκε με εν ψυχρώ πολυμεριζόμενη ρητίνη και παρέμεινε για πολυμερισμό εκτός στόματος (Εικ. 13 c, d). Ιδανικά, αυτή η διαδικασία θα πρέπει να λαμβάνει χώρα σε ένα μούφλο.

Μπορεί να χρησιμοποιηθεί ένας νάρθηκας μεταφοράς που εφαρμόζεται στο συνδετήρα Ε και αποτελεί ένα ανάλογο της σωληνοειδούς δοκού, αν έχει χρησιμοποιηθεί μεγάλη ποσότητα ακρυλικής ρη-

τίνης για την ενσωμάτωση του συνδετήρα Ε. Η οδοντοστοιχία με το νάρθηκα μεταφοράς τοποθετημένο στο συνδετήρα Ε εδράζεται σε μία βάση με γύψο ταχείας πήξης, παρόμοια με τις περιπτώσεις επιδιόρθωσης οδοντοστοιχιών. Μόλις πήξει η γύψος, η οδοντοστοιχία τοποθετείται σε ένα μούφλο με ζεστό νερό και η αυτοπολυμεριζόμενη ρητίνη πολυμερίζεται. Μόλις το ακρυλικό υλικό έχει πολυμεριστεί πλήρως, διαχωρίζεται από τη βάση της γύψου και ο νάρθηκας μεταφοράς μαζί με την περίσσεια του ακρυλικού διαμορφώνονται.

Τουλάχιστον το 50% του ελάσματος του συνδετήρα Ε θα πρέπει να

μην καλύπτεται με ρητίνη. Μόνο το ανώτερο τμήμα του συνδετήρα με το τμήμα ενσωμάτωσης και το τμήμα του βάρθρου ενσωματώνονται στο ακρυλικό υλικό (Εικ. 13γ).

Το έλασμα θα πρέπει να είναι ελεύθερο προς κάμψη επάνω από τη σωληνοειδή δοκό κατά την τοποθέτηση και την αφαίρεση της οδοντοστοιχίας. Αν η ρητίνη βρίσκεται σε άμεση επαφή με το έλασμα, η οδοντοστοιχία θα τοποθετείται με δυσκολία, καθώς ο συνδετήρας δεν μπορεί να καμφθεί. Τέλος, τοποθετήθηκε η μόνιμη προσθετική αποκατάσταση (Εικ. 14α, β). Το επίπεδο συγκράτησης του συνδετήρα ρυθμίστηκε χρησιμοποιώντας τα εργαλεία ενεργοποίησης και αδρανοποίησης που περιλαμβάνονται στο επαναρθητικό κιτ.

Ελέγχθηκε η σύγκλιση και ρυθμίστηκε μετά την επιβεβαίωση πως η οδοντοστοιχία είχε τοποθετηθεί σωστά, χρησιμοποιώντας πάστα υπόδειξης σημείων πίεσης. Το σύμπλοκο της δοκού απαιτείται για τη συγκράτηση της οδοντοστοιχίας στην περίπτωση της χρησιμοποίησης δύο εμφυτευμάτων.

Η υποστήριξη παρέχεται από την τυπική φόρτιση των σκληρών και μαλακών ιστών, σε περιοχές όπως η υπολειπόμενη ακρολοφία και το παρειακό πέταλο. Δόθηκαν οδηγίες στοματικής υγιεινής για τα εμφυτεύματα και την προσθετική αποκατάσταση και συστήθηκε ένα πρόγραμμα τακτικών επανελέγχων και συντήρησης.

Συζήτηση

Είναι επιβεβλημένο η διαδικασία απόφραξης γύρω από τη δοκό να πραγματοποιηθεί με το σωστό τρόπο. Διαφορετικά η ακρυλική ρητίνη θα εισέλθει σε μία υποσκαφή και θα πολυμεριστεί, κλειδώνοντας την οδοντοστοιχία επάνω στο σύμπλοκο της δοκού. Κατά συνέπεια, δεν θα υπάρχει άλλη επιλογή πέρα από την αποκοπή της οδοντοστοιχίας από τη δοκό για να απελευθερωθεί. Αυτό δεν θα οδηγήσει μόνο σε καταστροφή της οδοντοστοιχίας, αλλά μπορεί να φθείρει και τη δοκό-ένα πολύ ακριβό και χρονο-

βόρο σφάλμα. Ο συνδετήρας Ε σχεδιάζεται για να χρησιμοποιηθεί με τη δοκό με δύο εμφυτεύματα και θα πρέπει να συληλαμβάνεται με ακρυλική ρητίνη όπως περιγράφηκε παραπάνω. Ο συνδετήρας Ταφορά την εργαστηριακή κατασκευή της οδοντοστοιχίας σε 4 ή περισσότερα εμφυτεύματα, καθώς τα πλαστικά ένθετα διορθώνουν οποιαδήποτε σφάλματα κατά την επεξεργασία. Δεν θα πρέπει να χρησιμοποιηθεί σε περιπτώσεις με δύο εμφυτεύματα.

Αρκετές μελέτες έχουν δείξει πως οι κλασικές επένθετες οδοντοστοιχίες με δοκό και συνδετήρες μεταφέρουν σημαντικές φορτίσεις στους υποστηρικτικούς περιεμφυτευματικούς ιστούς (κυρίως το οστό). Το κλειδί στο σύστημα με τη δοκό SFI είναι πως η δοκός συναρμολογείται στο στόμα του ασθενή χωρίς επιπρόσθετη επεξεργασία με laser ή κλασικές συγκολλητικές τεχνικές, μειώνοντας έτσι τη μεταφορά φορτίσεων προς και την απώλεια οστού γύρω από τα εμφυτεύματα.

Μελέτες έχουν δείξει πως οποιαδήποτε τεχνική στο εργαστήριο που απαιτεί την κατασκευή ενός εκμαγείου εργασίας από ένα αποτύπωμα θα οδηγήσει στην κατασκευή μίας δοκού που δεν είναι πραγματικά παθητική.

Κατά συνέπεια, αρκετοί ερευνητές υποστηρίζουν πως ο μοναδικός τρόπος να επιτευχθεί παθητική εφαρμογή είναι η συναρμολόγηση του σκελετού ενδοστοματικά και η μετέπειτα συγκόλληση του γεφυρώματος στην θέση του. Αυτή η μέθοδος εφαρμόζεται με το συγκεκριμένο σύστημα.

Δεν υπάρχει κατασκευή εκμαγείων, διαμόρφωση εκμαγείων ή συνδέσμων με laser, με αποτέλεσμα το σύμπλοκο της δοκού να μην εμφανίζει εγγενή αδύναμα σημεία που μπορεί να σπάσουν ή να διαβρωθούν.

Η δοκός συναρμολογείται από τον οδοντίατρο, που προσαρμόζει επίσης το συνδετήρα Ε ενδοστοματικά. Ο μειωμένος αριθμός κλινικών συνεδριών, εργαστηριακού χρόνου και κόστους των επιμέρους τμημάτων οδηγεί σε

μειωμένο θεραπευτικό κόστος για τον ασθενή. Στην περίπτωση που παρουσιάζεται, για παράδειγμα, το σύμπλοκο της δοκού ολοκληρώθηκε μόλις σε έξι λεπτά. Αυτός ο χρόνος είναι περίπου ίδιος με το χρόνο που απαιτείται για την πήξη ενός αποτυπώματος με πολυαιθέρα.

Συμπεράσματα

Η δοκός SFI είναι σχετικά οικονομική σε σχέση με κλασικούς χυτούς σκελετούς χρυσού και επιλογές CAD/CAM.

Το συνολικό κόστος της αποκατάστασης και ο χρόνος της θεραπείας μειώνονται σημαντικά σε σχέση με τις κλασικές τεχνικές CAD/CAM. Τα ξεχωριστά προσθετικά τμήματα κατασκευάζονται με υψηλή ακρίβεια και έχουν άριστη εφαρμογή. Οι φυσικές και μηχανικές ιδιότητες των επιμέρους τμημάτων μπορούν να ελεγχθούν με ακρίβεια, που είναι δύσκολο να επιτευχθεί με τις κλασικές μεθόδους κατασκευής.

Η δοκός SFI μπορεί να συνδεθεί με δύο ή περισσότερα εμφυτεύματα για τη δημιουργία μίας δοκού πλήρους φραγμού αν χρειαστεί, ενώ το σύστημα SFI παρέχει ένα σύμπλοκο δοκού που εδράζεται παθητικά όπως φαίνεται από επιστημονικές έρευνες. Το σύμπλοκο της δοκού με παθητική εφαρμογή μπορεί να μειώσει σημαντικά τη μετάδοση φορτίσεων στα υποστηρικτικά εμφυτεύματα.

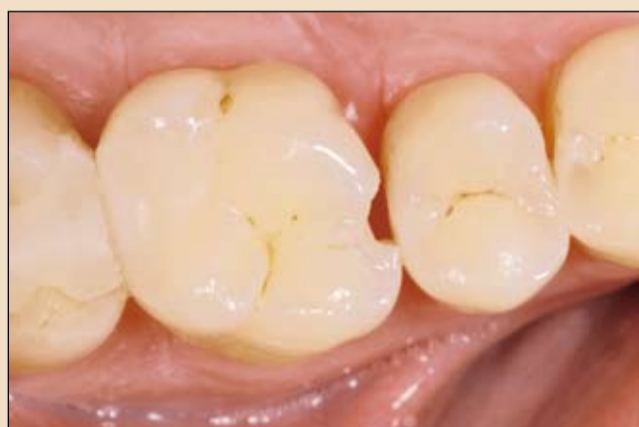Μελέτες έχουν δείξει πως αυτή είναι μία βιώσιμη θεραπευτική επιλογή για περιπτώσεις άμεσης φόρτισης στην κάτω γνάθο, δεδομένου ότι τα εμφυτεύματα με δυνάμεις κοκλίωσης άνω των 50Ncm.

Εφαρμογή ρητινών μονής τοποθέτησης

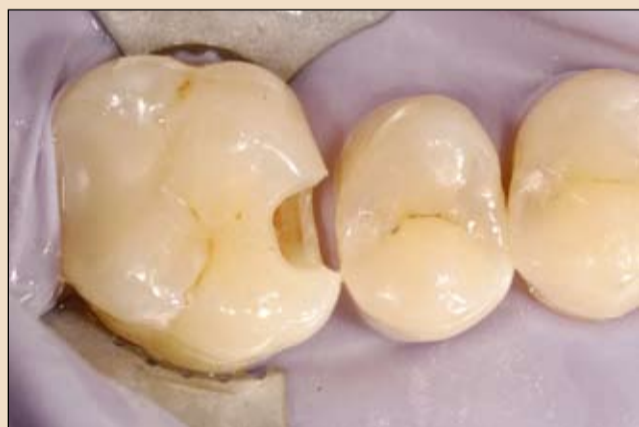Η δημιουργία αισθητικών αποκαταστάσεων οπισθίων με Tetric EvoCeram Bulk Fill



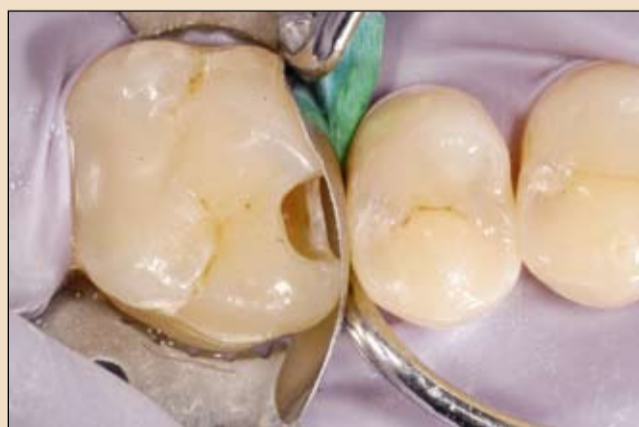Dr Markus Lenhard, Neunkirch/Ελβετία



Εικ. 1: Αρχική κατάσταση: τερηδόνες εγγύς και θραύση της οριακής ακρολοφίας.



Εικ. 2: Η εικόνα μετά από την παρασκευή του δοντιού.



Εικ. 3: Τοποθέτηση του τοιχώματος.

Οι ρητίνες μονής τοποθέτησης απλοποιούν τη διαστρωμάτωση των άμεσων αποκαταστάσεων και μειώνουν τον αριθμό των κλινικών σταδίων.

Εδώ και αρκετό καιρό, όλοι οι κατασκευαστές οδοντιατρικών προϊόντων προσφέρουν ρητίνες κατάλληλες για τεχνική μονής τοποθέτησης. Εντούτοις, οι συνθέσεις και οι ιδιότητες χειρισμού ορισμένων από

αυτά τα υλικά διαφέρουν σημαντικά μεταξύ τους.

Για μένα, η ιδέα πίσω από το Tetric EvoCeram® Bulk Fill, είναι ότι η ρητίνη που παρουσιάζεται σε αυτό το άρθρο φαίνεται να είναι η πλέον αξιόπιστη, με την καλύτερη εφαρμογή. Λόγω της δυνατότητας του υλικού να διαμορφώνεται μασητικά, εξασφαλίζοντας την ανατομία των συγκλεισιακών επιφανειών, δεν απαιτείται η τοποθέτηση

επιπλέον επικαλυπτικού στρώματος, όπως στις συμβατικές ρητίνες. Επιπλέον, εμφανίζει αντίσταση στην αποτριβή παρόμοια με εκείνη του συμβατικού Tetric EvoCeram και είναι ιδανική για χρήση σε μασητικές επιφάνειες που

δέχονται ισχυρά φορτία, λόγω της αντοχής σε κάμψη των 120 MPa.

Η ειδική σύνθεση των ενισχυτικών παραγόντων καθιστά το Tetric EvoCeram Bulk Fill εύκολο στην προσαρμογή και στη διαμόρφωση των πε-

ριγραμμάτων και επιτρέπει άριστη στίλβωση. Τα δύο περιστατικά που παρουσιάζονται στη συνέχεια αποτελούν απόδειξη του ευρέως φάσματος ενδείξεων του Tetric EvoCeram Bulk Fill.

Πρώτο περιστατικό

Ο #16 είχε κάταγμα στην εγγύς οριακή ακρολοφία και ήταν τερηδονισμένος (Εικ. 1). Μετά από την

→ DT σελίδα 10

RESORBA®

GENTA-COLL resorb® MKG Dentalkegel
 PARASORB® Dentalkegel

Χτίστε σε σταθερό θεμέλιο

Μετά από κάθε εξαγωγή υπάρχει κίνδυνος απώλειας οστού και υποχώρησης των φατνιακών τοιχωμάτων. Για μια επιτυχημένη θεραπεία με εμφυτεύματα, είναι καλύτερο να διατηρήσουμε το φατνίο τώρα, αντί να επιζητούμε την οστική αναγέννηση στο μέλλον. Η λύση είναι απλή – τοποθέτηση ενός κώνου κολληγόνου **PARASORB® RESORBA**.

Οι κώνοι κολληγόνου **PARASORB® RESORBA** εξασφαλίζουν δομική σταθερότητα, αγγειοεπαγωγή και οστεοεπαγωγή, σταθεροποίηση του θρόμβου, δυνατότητα παροχής αντιβιοτικής προστασίας σε ασθενείς υψηλού κινδύνου, ταχεία δημιουργία σταθερής βάσης για το εμφύτευμα.

Η **RESORBA** είναι μια γερμανική εταιρεία με μεγάλη εξειδίκευση και εμπειρία στον τομέα του κολληγόνου και των χειρουργικών υλικών, με προϊόντα όπως απορροφήσιμες μεμβράνες κολληγόνου για Κατευθυνόμενη Οστική Αναγέννηση, απορροφήσιμα – και μη ράμματα

Χωρίς Κώνο Κολληγόνου

Με Κώνο Κολληγόνου

Λ. ΠΑΝΤΕΛΙΔΗΣ & ΣΙΑ Ε.Π.Ε.

Χαλκοκονδύλη 19 Αθήνα 104 32, τηλ.: 210 5232609, 210 5222301, fax: 210 5237155, e-mail: info@pantelides-dental.gr