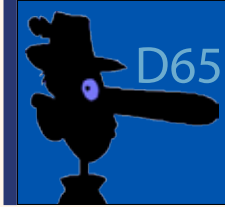



Opérations d'assemblage :
Coller c'est sceller ?
... pag.2



D65 LED, Toxicité du bleu, D65 :
le piège de la chromaticité à
6500 K et la publicité trompeuse
... pag.5

Ce numéro vous est offert grâce
à la collaboration des sociétés suivantes:
ALIGN TECHNOLOGY,
CARESTREAM, EMS, J&J

En Suède, le gouvernement souhaite un comparateur de prix pour le secteur dentaire

by Dental Tribune International

STOCKHOLM, Suède : Afin de faciliter la comparaison des offres des fournisseurs médicaux et de rendre les tarifs des soins dentaires plus transparents pour les patients, le gouvernement suédois a chargé l'Agence de prestations pharmaceutiques de développer un service comparatif en ligne, opérationnel en 2018. Selon un récent sondage, la communauté dentaire n'est pas convaincue par ce projet.

L'agence de prestations pharmaceutiques développe actuellement cet outil en ligne en collaboration avec l'Agence d'assurance sociale (Social Insurance Agency), le service dentaire public (Public Dental Service), des dentistes privés et l'Association suédoise des collectivités locales et des régions. Selon le ministre suédois de la Santé Gabriel Wikström, le service devrait renforcer la position du patient et faciliter la comparaison des dentistes et des cliniques. Pour ce projet lancé en décembre 2016, le gouvernement envisage d'allouer 3,3 millions de couronnes (346 854 euros) en 2017 et 838 000 couronnes suédoises (91 968 euros) en 2018.

En Suède, ce n'est pas la première tentative de mettre en œuvre un tel service. Des initiatives similaires en 2007 et 2012 n'ont pas obtenu de résultats escomptés. Plus récemment, un comparateur de prix lancé en 2012, fournissant des tarifs sur la base du volontariat, a été abandonné en février 2016, essentiellement en raison de certaines cliniques dentaires privées qui affichaient les tarifs des procédures de soins dentaires.

En dehors des problèmes de comparabilité, de précision et de collecte de données, ce comparateur de prix mis au point par le secteur public serait accueilli par la communauté dentaire de manière partagée. Selon une enquête, datée décembre 2016 et menée par la société Praktikertjänst, fournisseur privé de santé et de soins dentaires, sur un panel de 396 dentistes issus du secteur privé, 34 % ont une attitude positive envers ce service, 44 % se sont montrés neutres et 21 % ont désapprouvé ce projet.

Parmi les préoccupations soulevées, les chirurgiens-dentistes ont mentionné le fait que les comparateurs de prix pourraient induire en erreur les patients. En effet, les tarifs ne peuvent pas toujours être conformes à la réalité et prendre en compte les coûts supplémentaires. Par ailleurs, certains participants ont fait part de leur crainte de baisse de qualité si ce service apparaissait. En effet, l'affichage des tarifs à l'écran ne prend pas en compte la qualité du traitement clinique qui pourrait alors devenir moins importante.



En Suède, les adultes prennent en charge une grande partie des soins dentaires à partir de leurs 20 ans, avec une aide financière de l'État suédois. Pour obtenir cette aide, il faut faire appel à un dentiste ou hygiéniste dentaire affilié à la Försäkringskassan. Toute personne de plus de 20 ans reçoit une allocation pour soins dentaires de 150 (15,6 euros) ou de 300 SEK par an. Il est possible de cumuler cette allocation pendant deux ans et de l'utiliser en une fois, mais il n'est pas possible de cumuler plus de deux allocations annuelles à la fois. Il existe aussi une protection contre les coûts de soins élevés par laquelle l'État prend en charge une partie des frais de soins dentaires dépassant 3.000 SEK par an. Le patient prend toujours en charge la première tranche de 3.000 SEK. (Photo : racorn/Shutterstock)

Réhabilitation esthétique antérieure par CFAO directe : à propos d'un cas clinique

Dr Rodolphe Acker, France

Étude du cas - Madame R. âgée de 48 ans se présente en consultation pour une amélioration de son sourire. Elle se plaint de douleurs au niveau de son incisive centrale gauche et est gênée par la couleur de ses dents. Une approche globale des soins lui est proposée, avec des étapes chronologiques suivant le plan de traitement.

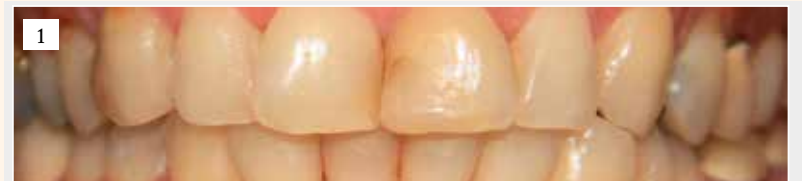

Fig. 1 : Sourire initial.

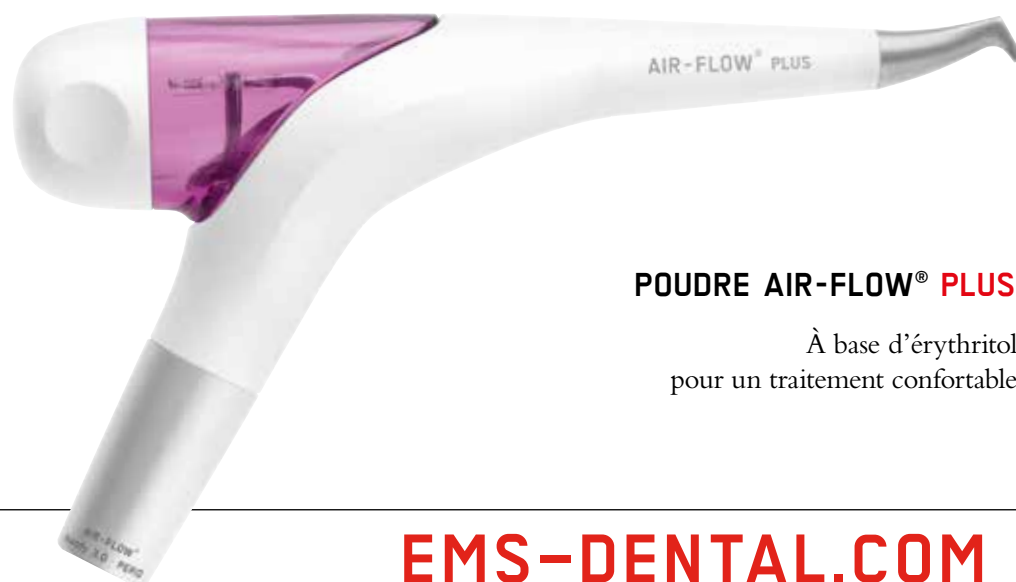L'examen clinique des dents et des tissus mous révèle une occlusion stable mais une mésoversion des dents 11 et 21, des composites et amalgames défectueux sur de nombreuses dents, ainsi qu'une teinte de base très colorée 3M2 (Fig. 1). La palpation vestibulaire est douloureuse en regard de

l'apex de la dent 21. L'examen radiologique révèle un manque de traitement endodontique ainsi qu'une image radioclaire apicale sur la dent 21 (Fig. 2). Il a été décidé que l'ensemble des restaurations défectueuses sera repris mais nous aborderons uniquement l'aspect antérieur de ce cas clinique

EMS
ELECTRO MEDICAL SYSTEMS

AIR-FLOW® handy 3.0

→ PROPHYLAXIE SOUS ET SUPRA-GINGIVALE



POUDRE AIR-FLOW® PLUS

À base d'érythritol
pour un traitement confortable



EMS-DENTAL.COM

AIR-FLOW® est une marque d'EMS Electro Medical Systems SA, Suisse

Opérations d'assemblage : Coller c'est sceller ?

Le choix d'un matériau d'assemblage pour la mise en place de restaurations indirectes dépend de nombreux facteurs. Quel terme utiliser ? Comment s'y retrouver et quels sont les paramètres à prendre en compte lors de la mise en place d'une prothèse ? Florilège des choix et protocoles à notre disposition aujourd'hui.

Le scellement

Les ciments de scellement

Ciments de scellement	Adhésion	Indications	Contre-indications
Oxyphosphates de Zinc	Pseudo-adhésion par micro-clavetage	Prothèses de grande étendue, avec piliers sur dents dévulpées et/ou faux-moignons métalliques coulés.	<ul style="list-style-type: none"> • A éviter sur dents vivantes • Couronne clinique de faible hauteur et un manque de rétention
Polycarboxylates	Adhérence à la dentine et à l'émail par le pouvoir chélateur des groupements carboxyles vis-vis du calcium.	Action peu irritante pour la pulpe <ul style="list-style-type: none"> • L'âge du patient • Proximité. Pulpaire • Une couronne clinique de faible hauteur • Une faible rétention • le scellement (inlay-onlay, coiffes, prothèse implanto-portée) • Obturation intermédiaire : obturation provisoire ou fond de cavité • Scellement des alliages non précieux. 	
Verres ionomères	La force d'adhésion est comparable à celle de certains agents de collage dentinaire. Elle est due aux interactions ioniques dipolaires (COOH) et aux liaisons métalliques plus fortes (Ca). Les CVI entraînent la chélation du calcium.	<ul style="list-style-type: none"> • L'âge du patient • Proximité. Pulpaire • Une couronne clinique de faible hauteur • Une faible rétention 	Mauvaise adhésion <ul style="list-style-type: none"> • Pour les alliages précieux • Pour les céramiques

Protocoles

Oxyphosphates de Zn

(exemples : Crown and Bridge/Dentsply, Zinc cement/SSWhite)

- Le temps de prise augmente quand la T° diminue
- Plus la granulométrie est fine plus la réaction est rapide
- Le temps de prise augmente quand la Vitesse d'incorporation diminue

Ces ciments doivent être mélangés lentement. On partage la poudre en 1/2, 1/4, 1/8 et 1/16. Le 1/16 est incorporé lentement dans le liquide en quelques secondes, puis le deuxième 1/8, puis le 1/4, puis le 1/2 incorporé partiellement de façon à régler la fluidité. Le ciment doit couler de la spatule. Il est déconseillé de travailler sur une plaque de verre froide car en raison de la condensation d'eau sur la plaque de verre entraînant des modifications au niveau de l'hydrolyse des acides phosphoriques.

Polycarboxylates

(exemples : Carbociment/R&S, Durelon/3M-ESPE, Poly F Plus Bondex/Dentsply)

Prélevez le liquide juste avant utilisation (sinon évaporation de l'eau du liquide). Incorporez la poudre au liquide. Le rapport poudre/liquide peut varier de 1 à 2. Spatulez rapidement de 30 à 40 secondes.

Le ciment doit avoir un aspect « lustré » pour son utilisation. Le temps de prise de 5 à 9 minutes diminue quand la température augmente.

Verres ionomères

(exemples : Fuji 1/GC, Ketac Cem/3M-ESPE, Meron AC/Voco, Riva Luting/SDI, Vivaglass/Ivoclar-Vivadent)

La force d'adhésion est améliorée par mordantage (acide polyacrylique) 40 % pendant 10 secondes puis rinçage à l'eau. Utiliser les systèmes pré-dosés. Éviter tout contact précoce avec la salive.

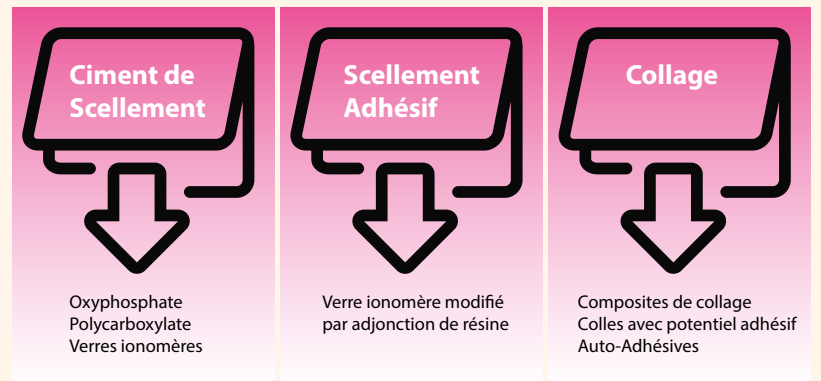
Le ciment de scellement adhésif

(exemples Fuji Plus, FujiCEM2/GC, KetacCem Plus/3M-ESPE, Meron Plus AC/Voco, RivaLutingPlus/SDI, Ultracem/Ultradent)

Le ciments de scellement adhésif	Adhésion	Indications
CVIMAR	Doublée/CVI traditionnels	Cariostatiques par libération d'ions Fluor Couronnes métalliques Inlay core en métal Céramiques infiltrées Céramiques polycristallines (Alumine, Zircon)

Protocole

– Les verres ionomères sont proposés en capsules pré-dosées, mais ils doivent être impérativement isolés d'un environnement hydrique pendant leur prise, par l'intermédiaire de vernis ou de colles photo-polymérisables.



Scellement d'une couronne e.max® avec le FujiCEM2®. Cas clinique du Dr Lucile Dahan. Prothèse réalisée par A. Bonnichon du laboratoire LNT, Paris

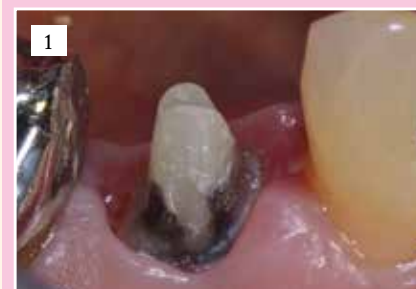

Fig. 1 : Préparation de la dent 45 après dépose de la couronne provisoire. |

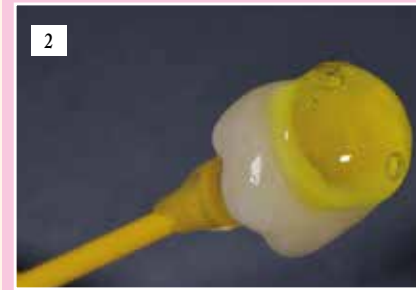

Fig. 2 : Mordantage de l'intrados de la restauration à l'acide fluorhydrique à 9% pendant 20s. |

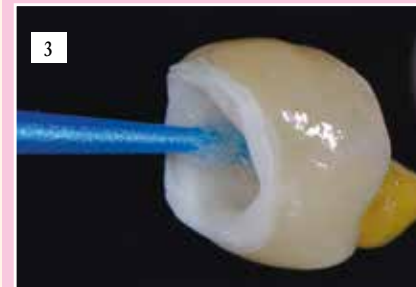

Fig. 3 : Application de silane dans l'intrados. Ce traitement de surface est destiné à optimiser l'adhésion entre la partie résineuse du FujiCEM2 et la vitrocéramique. |

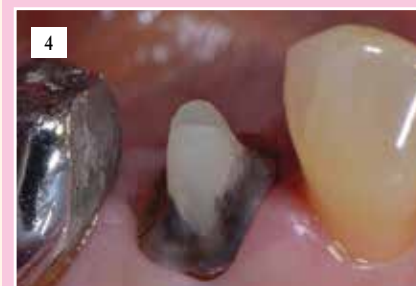

Fig. 4 : Nettoyage de la préparation par sablage à l'oxyde d'aluminium 27. Un cordon rétracteur est placé dans le sillon gingivo-dentaire pour faciliter l'accès des limites marginales de la préparation contenant du fluide gingival et pour permettre une élimination aisée de l'excès de ciment. |

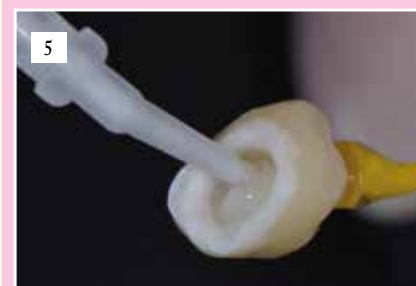

Fig. 5 : Éliminez les premières pâtes expulsées de la cartouche avant l'application du FujiCEM2 puis l'appliquer dans l'intrados de la prothèse. L'embout mélangeur GC FujiCEM2 Mixing Tip SL pour l'endo permet une application précise et aisée. |

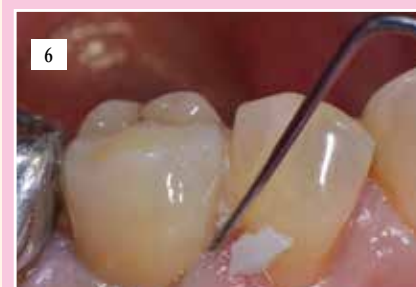

Fig. 6 : Scellement de la couronne. Lorsque le ciment prend une consistance caoutchouteuse, l'excès de matériau est facilement éliminé au moyen d'une sonde 6. |

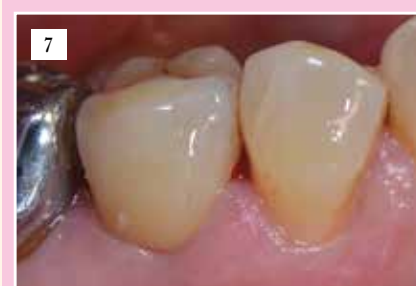

Fig. 7 : Vue finale de la couronne e.max sur dent 45 en matériau tout céramique.

LE CONTRÔLE EFFICACE DU BIOFILM DENTAIRE

La prophylaxie à l'aide de bains de bouche aux huiles essentielles comme solution à long terme

Une dentition belle et saine est indispensable pour répondre à l'idéal de la société moderne. Le contrôle efficace du biofilm constitue une condition essentielle pour la préservation de la santé dentaire à long terme. La plaque dentaire est bien plus qu'un problème cosmétique. Les germes potentiellement pathogènes qui se multiplient dans le conglomérat du biofilm dentaire risquent de causer des maladies graves de la cavité buccale : caries, gingivite et parodontite. Le contrôle du biofilm commence dans le cadre du nettoyage dentaire et interdentaire mécanique. Deux brossages par jour ainsi que le nettoyage des espaces interdentaires à l'aide d'un fil dentaire ou de brosses interdentaires sont considérés comme procédure standard pour éliminer la plaque.

L'emploi d'un bain de bouche aux huiles essentielles comme mesure complémentaire est conseillé. Les huiles essentielles aident à détruire les parois cellulaires bactériennes et favorisent ainsi l'élimination du biofilm, même dans les zones difficiles d'accès. Différentes études fournissent la preuve que l'usage régulier d'un bain buccal aux huiles essentielles comme le Listerine® deux fois par jour, en plus du nettoyage mécanique, est bien toléré et peut aider à améliorer le contrôle du biofilm dentaire à long terme.

Un contrôle insuffisant du biofilm dentaire est parmi les causes essentielles de maladies des dents et de l'appareil de soutien de la dent. Le biofilm dentaire est une communauté de vie stable constituée par des bactéries adhérant dans les régions supra- et sous-gingivales. Par le nettoyage dentaire quotidien il ne peut pas toujours être éliminé de manière adéquate. Le contrôle efficace du biofilm est donc d'autant plus important.

Une communauté de vie de bactéries complexe

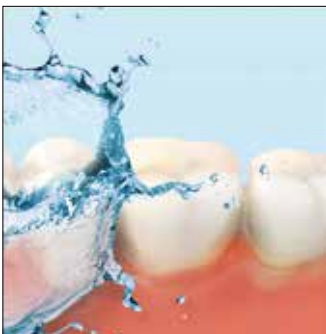
Environ 1.000 types de bactéries sont présents dans la cavité buccale humaine. Ces bactéries orales peuvent être des bactéries planctoniques donc flottantes ou bien des bactéries sessiles. En tant que composant d'une communauté de vie, les bactéries sessiles sont intégrées dans des structures solides et bien organisées - le biofilm - et adhèrent aux surfaces de la cavité buccale. Une matrice extracellulaire de chaînes glucidiques et de protéines soutient les microorganismes dans un biofilm et sert de média de communication aux bactéries. Elles vivent en symbiose - elles échangent donc des métabolites et deviennent ainsi plus adaptables et résistantes. Tandis que les mécanismes de défense de l'organisme sont en mesure de combattre les microorganismes planctoniques, les bactéries sont nettement mieux protégées dans un biofilm suite à la formation de communautés.¹

Les standards du contrôle du biofilm

Des microorganismes potentiellement pathogènes peuvent se loger et se multiplier dans le biofilm. Pour cette raison, le biofilm est parmi les contributeurs aux maladies fréquentes de la cavité buccale comme les caries, la gingivite et la parodontite.¹

Le contrôle du biofilm dentaire constitue une des plus importantes mesures pour préserver la santé des dents et des gencives. Le nettoyage mécanique avec la brosse et le fil dentaire ou une brosse interdentaire y est considérée comme standard. Les résultats des sondages sur le nettoyage mécanique des dents montrent pourtant que seuls 10% des adultes ont recours à des mesures d'hygiène interdentaire tous les jours.² Le mauvais alignement des dents, les dents serrées ou les bretelles permanentes peuvent entraver le nettoyage et causer la persistance de résidus de plaque sur les dents même après le nettoyage. Un bain de bouche aux huiles essentielles comme le Listerine peut permettre d'améliorer l'hygiène buccale quotidienne.

L'efficacité des bains buccaux aux huiles essentielles



La prophylaxie en trois étapes est conseillée à la maison pour améliorer l'hygiène buccale et prévenir les maladies dentaires dans la mesure du possible :

le nettoyage, les soins interdentaires et l'application d'un bain de bouche aux huiles essentielles. Les huiles essentielles favorisent l'élimination des bactéries, ce qui conduit à une nette réduction des germes. Le bain buccal aide ainsi à réduire la plaque dentaire.^{3,4}

Les bains de bouche aux huiles essentielles conviennent également à l'application à long terme. Il n'y a aucune preuve pour le fait que l'usage pendant une période de six mois entraîne un déplacement de l'équilibre microbien en faveur de germes oraux opportunistes et pathogènes ou l'apparition de résistances bactériennes. Aucune altération de la muqueuse buccale ou plus de décolorations des dents n'ont pu être observées par rapport aux produits de contrôle.²

Une méta-analyse actuelle avec les données de plus 5.000 sujets confirme par ailleurs l'effet positif que les bains de bouche aux huiles essentielles exercent sur le contrôle du biofilm dentaire : au bout de six mois, le rinçage complémentaire avec le Listerine aboutissait à près de 5x plus de surfaces dentaires libres de plaque par rapport au nettoyage mécanique seul. L'indice de plaque montrait également des différences significatives. 83% des sujets qui rinçaient avec le bain de bouche en complément du nettoyage mécanique parvenaient à une réduction de l'indice de plaque de 20%. Cet effet ne se montrait que dans un quart des sujets qui employaient seulement le nettoyage mécanique.⁵ Les bains de bouche comme le Listerine peuvent donc être en mesure d'optimiser l'effet du contrôle mécanique du biofilm.

Vous trouvez d'autres informations sur le Listerine et le contrôle du biofilm sur le site www.listerine.be.

LISTERINE®



Référence : Johnson & Johnson GmbH

Références:

¹ Donlan RM, Costerton JW. Biofilms: survival mechanisms of clinically relevant microorganisms. Clin Microbiol Rev 2002; 15(2): 167-93.

² Stoeken JE, Paraskevas S, van der Weijden GA. The long-term effect of a mouthrinse containing essential oils on dental plaque and gingivitis: a systematic review. J Periodontol 2007; 78: 1218-1228.

³ Fine DH et al. Effect of rinsing with an essential oil-containing mouthrinse on subgingival periodontopathogens. J Periodontol 2007; 78: 1935-1942.

⁴ Pauline C Pan et al. In-vitro evidence for efficacy of antimicrobial mouthrinses. Journal of dentistry 2010; 38: 16-20.

⁵ Araujo MWB, Charles C et al. Meta-analysis of the effect of an essential oil-containing mouthrinse on gingivitis and plaque. JADA 2015; 146(8): 610-622.

Le collage

Les colles	Adhésion	Indications	Contre-indications
Composites de collage	Traitement des surfaces à encoller et bonding.	Céramiques vitreuses (feldspathiques modifiées ou non et vitrocéramiques) ¹ .	Céramiques infiltrées
Photopolymérisable Chémopolymérisable			Pièce prothétique >1mm Bridge grande portée car le temps de prise est court
Polymérisation duale			Restaurations esthétiques car la couleur du joint est instable
Colles avec potentiel adhésif	Fort degré d'adhésion avec traitement des surfaces à encoller	Bridges et attelles métalliques collées Inlay core en Zircon Céramiques polycristallines Zircon	
Colles auto-adhésives	Aucun traitement de la surface prothétique ni de la dent	Céramiques infiltrées Céramiques polycristallines (Alumine, Zircon) ²	En cas d'absence de rétention mécanique

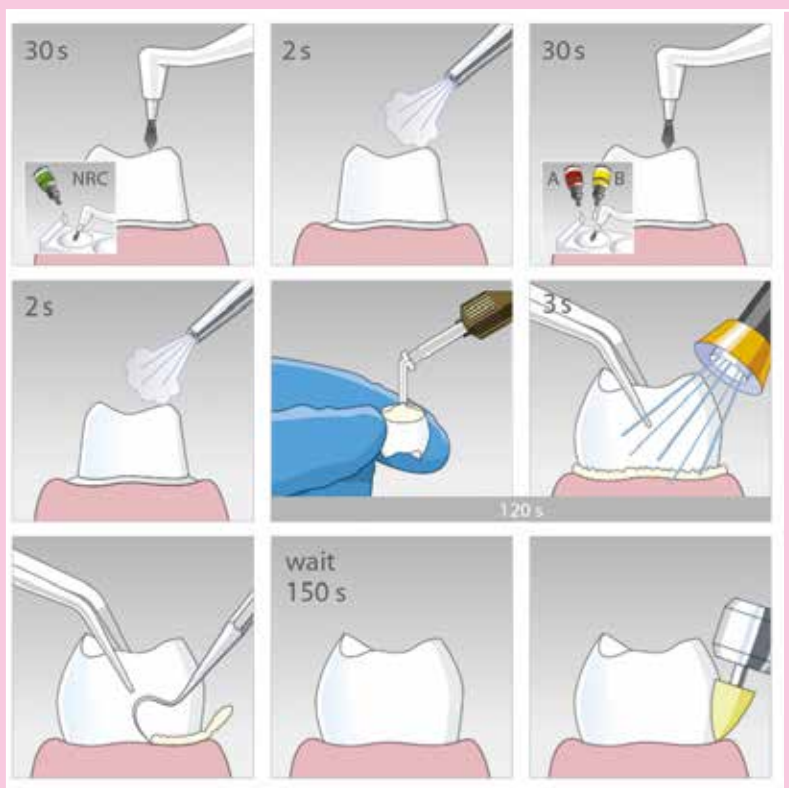
¹ Empress 2(Ivoclar), IPSe.max, CeltraDuo Dentsply, SUPRINITY Vita, inCoris Zlmeso Sirona
² In-Ceram Vita, Procera, Nobel Biocare, Everest kavo, Zirconelava 3M-ESPE, Initial GC

Protocoles

Composites de collage
(exemples : Calibra/Dentsply, Choice/Bisico, Multilink Automix, Variolink/Ivoclar Vivadent ,Nexus3/Kerr-Hawe, DuoCem/Coltene, Relyx Ultimate/ 3M-ESPE)

- Traitement de la dent - Mordançage de l'émail et de la dentine. Application d'un adhésif sur l'émail et la dentine
- Traitement de l'intrados prothétique
 - La vitrocéramique : Acide fluorhydrique entre 20 et 60s selon le type de céramique + Rinçage à l'eau vive + Séchage + Conditionneur d'intrados (Silane) 60s et laisser sécher.
 - Le métal : Sablage de l'intrados avec de l'alumine à 50µ et 3bar + Conditionneur d'intrados (Silane) 60s et laisser sécher.
 - La Zircon : Pas d'acide Fluorhydrique, pas de sablage. Conditionneur d'intrados (Silane) 60s et laisser sécher.

Scellement d'une couronne avec DuoCem®



Colles avec potentiel adhésif
(M Bond/Tokuyama, PanaviaF2/Kuraray, Super Bond/Sun Medical/Générique International)

- Traitement de la dent - Application d'un conditionneur sur les tissus dentaires

Colles auto-adhésives
(exemples : Bifix SE/Voco, Breeze/SD2, G-Cem/ GC, Icem/Heraeus Kulzer, Max Cem Elite/Kerr-Hawe, PanaviaSACement Plus/Kuraray ,RelyXUnicem 2/3M-ESPE, Secure/Sun Medical, Smartcem2/Dentsply, SpeedCem/Ivoclar Vivadent, Set/SDI, TotalCem/Itena)

- Traitement de la dent - Pas de mordançage de l'émail et de la dentine. Pas d'adhésif
- Traitement de l'intrados prothétique

Pour mémoire retrouvez le ZOOM sur les céramiques dentaires dans l'édition de DENTAL TRIBUNE de mars 2015 P 34, téléchargeable directement sur le site web DENTAL TRIBUNE France.

Collage d'une couronne (en cas de faible rétention, hauteur réduite, dépouille excessive) avec Superbond®

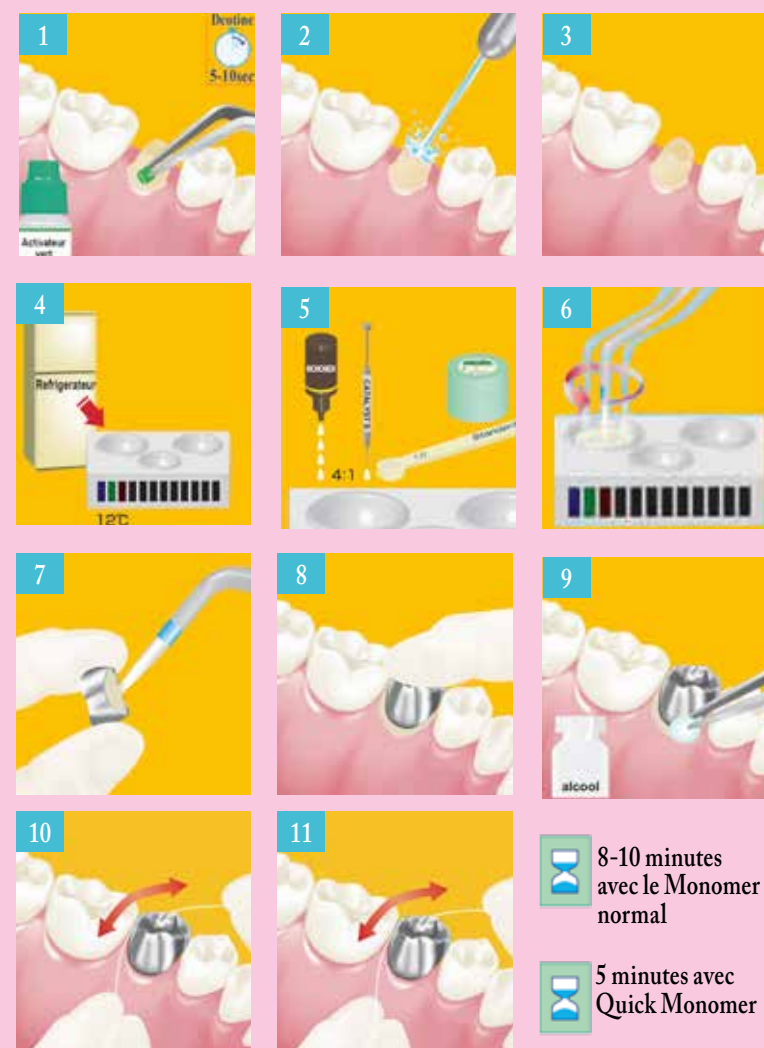


Fig. 1 : Mordançage de la dentine avec l'activateur vert. | Fig. 2 : Rinçage. | Fig. 3 : Sécher modérément. | Fig. 4 : Sortir le godet de mélange du réfrigérateur. L'essuyer. | Fig. 5 : Dosage 4 gouttes de Monomer + 1 goutte Catalyseur + 1 petite dose de la cuillère standard. | Fig. 6 : Mélanger rapidement (3-5 sec). | Fig. 7 : Appliquer le mélange. | Fig. 8 : Mise en place. | Fig. 9 : Retirer les excès avec un coton alcoolisé. | Fig. 10 : Retirer les excès au fil de soie dans les espaces inter-proximaux. | Fig. 11 : Attendre la prise complète du produit.

Scellement d'un bridge avec TotalCem®

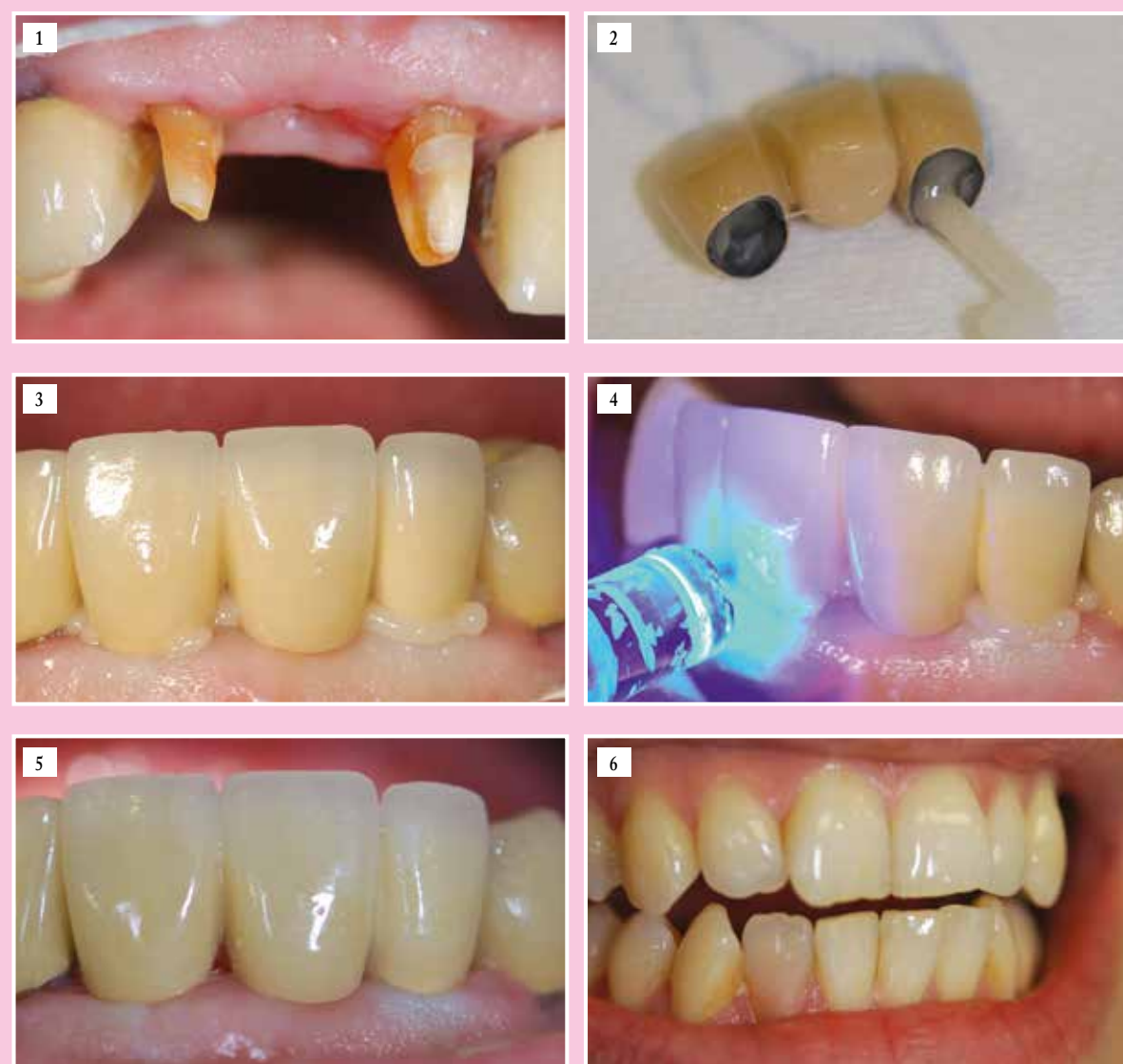
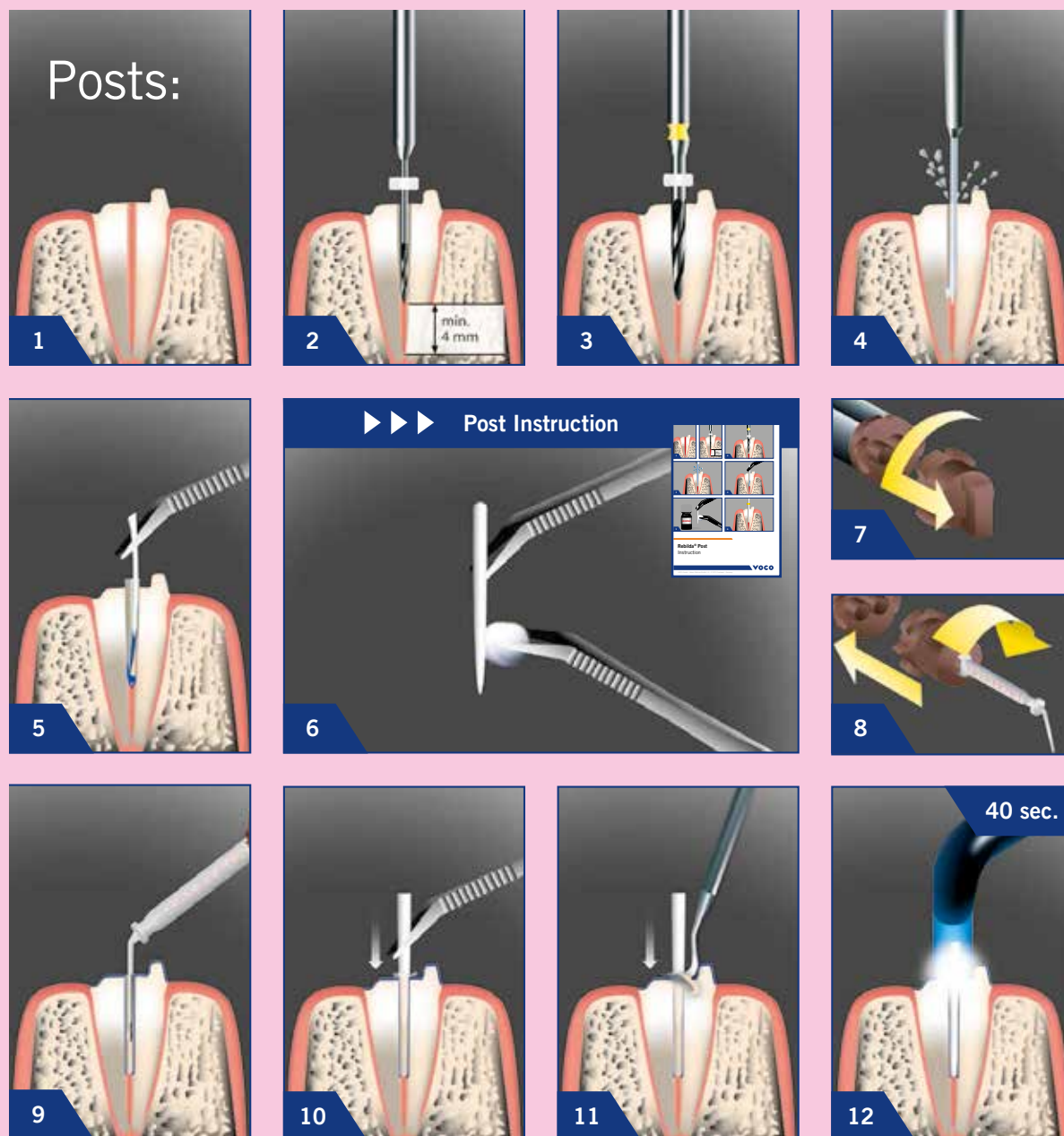
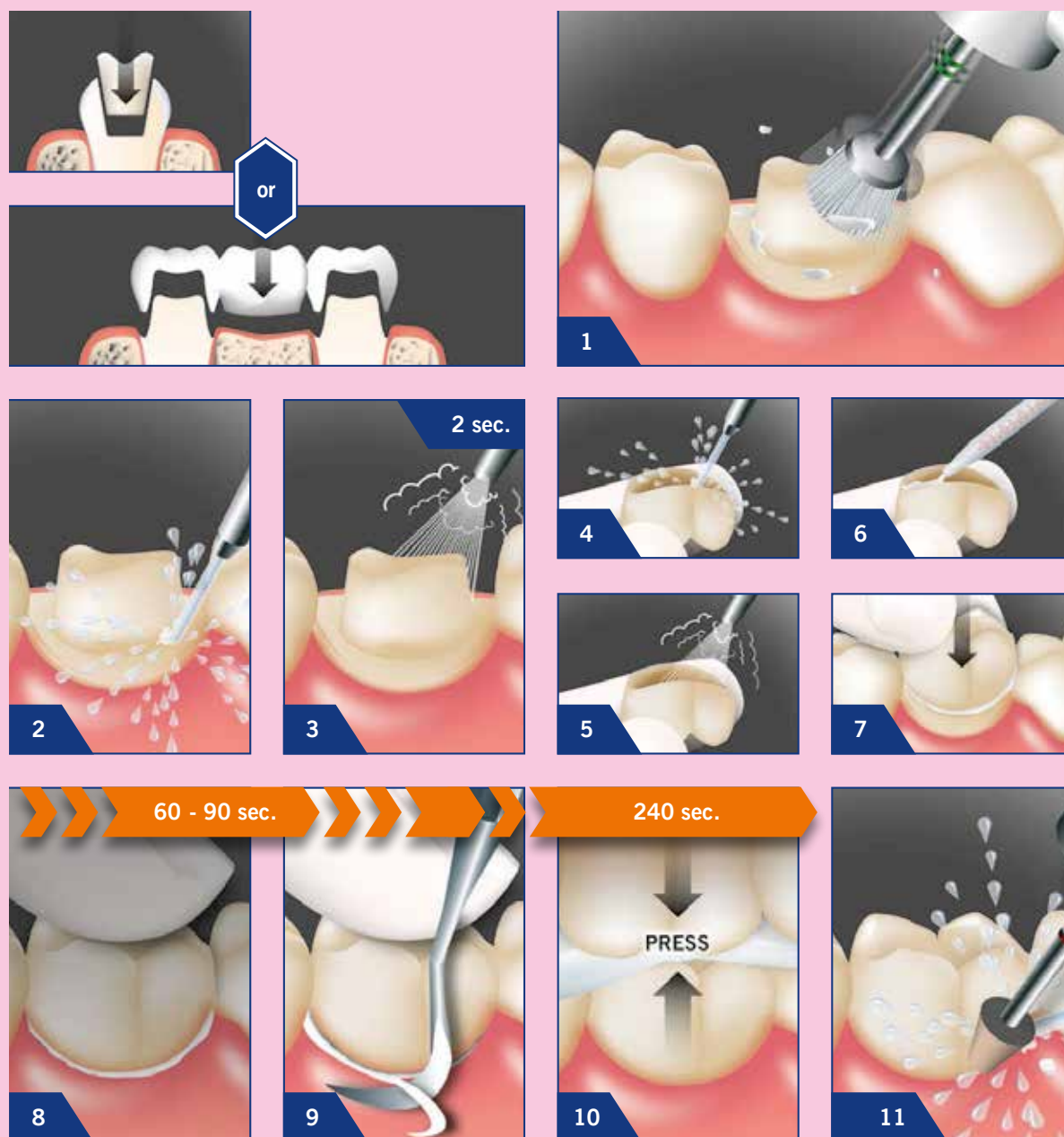


Fig. 1 : Moignons reconstitués. | Fig. 2 : Remplir le bridge avec TotalCem/Itena. | Fig. 3 : Mettre en place le bridge et maintenir l'élément prothétique pendant 30s. | Fig. 4 : Faire un flash de photopolymérisation pendant 3 à 4 s et nettoyer les excès devenus caoutchouteux. Photopolymériser 20s. TotalCem est un matériau à prise duale, le joint sera donc pris par la photo-polymérisation et à l'intérieur de la couronne, c'est la phase auto-polymérisante qui va compléter la polymérisation. | Figs. 5 et 6 : Vues finales.

Scelllements avec Bifix SE®



LED, Toxicité du bleu, D65 : le piège de la chromaticité à 6 500 K et la publicité trompeuse

by Dental Tribune France

PARIS, France : Les dentistes travaillent sous un éclairage artificiel puissant (scialytique et plafonnier) dont les effets physio-biologiques sur les yeux et les biorythmes peuvent être délétères. La technologie des LED « à lumière froide » multiplie les risques. Cet état de fait alarme les autorités et les instances normatives. La plupart des LED froides présentent en effet une pointe de bleu HEV toxique dans leur spectre.



En raison de la nature intrinsèque du spectre de la LED froide, le critère D65 devient un critère distinctif sensible. D65, c'est l'abréviation de la définition normative de la lumière du jour, dont le nom complet est « Illuminant normatif D65 de la CIE ». Il est utilisé par toutes les instances normatives sans exception. La conformité au D65 s'apprécie par le respect de 2 critères complémentaires et indissociables :

- le respect du domaine de chromaticité, c'est à dire une température de couleur proche de 6 500 K
- le respect de la répartition spectrale, c'est-à-dire qu'il faut que la proportion de toutes les couleurs du spectre soit similaire à celle de la lumière du jour naturelle. Ce critère est fondamental : s'il n'est pas rempli, c'est la porte ouverte à une forte pointe de bleu et à l'altération de la vision des couleurs.

De nombreux fabricants trouvent commode de s'arroger l'argument D65 en présentant la conformité au seul premier critère de « chromaticité » ... qui est rempli par la plus basique des dalles LED à 6 500 K !

La réalité est toute autre : les appareils présentant ce seul critère de

chromaticité ne sont pas conformes au D65 et présentent une forte pointe de bleu toxique. Hormis une solution spectralement identique au D65, mieux vaut alors choisir des LED à température de couleur inférieure à 5 000 K, car alors la toxicité du bleu HEV est écartée.

Si vous envisagez de vous équiper d'un luminaire qui vous permette de réaliser, en toute sécurité, vos prises de couleur au fauteuil ainsi que toute la dentisterie esthétique en vraie lumière du jour, il est incontournable de faire un choix avisé entre les produits offerts sur le marché. Afin d'éviter toute déconvenue amère, éliminez tous les éclairages à LED 6 500 K sans certification officielle, ainsi que ceux ne disposant que de la conformité au seul « domaine de chromaticité » du D65.

La vraie conformité, complète, d'un éclairage à l'illuminant D65 est une garantie pour la santé (yeux, biorythmes) et pour la réussite des choix de couleur et de maquillage.

Un dentiste averti en vaut deux.

Jean-Marc KUBLER, expert international ISO/AFNOR pour l'éclairage dentaire.

Note de la rédaction : article paru dans le journal Dental Tribune France N°1/2017

Réhabilitation esthétique antérieure par CFAO directe : à propos d'un cas clinique

(Amalgames infiltrés sur 13, 14, 15, 16, 24, ainsi qu'une couronne céramo-métallique sur 25).

Le plan de traitement se décompose ainsi :

1. Retraitement endodontique et reconstitution de la dent 21.
2. Eclaircissement des dents visibles.
3. L'orthodontie n'étant pas souhaitée par la patiente, nous réaliserons un mock-up direct pour régler le problème de version des incisives. Cette technique permet de valider l'esthétique, avant de réaliser les restaurations céramiques d'usage.
4. En dernier lieu, nous réalisons et collons en CFAO directe une couronne céramo-céramique sur 21 et une facette céramique sur 11.

Le retraitement endodontique

Effectué sous digue, ne révèle pas de difficulté particulière concernant la désobturation canalaire. Nous utilisons le système ProTaper D1 D2 D3, associé entre chaque passage d'instrument d'une irrigation à l'hypochlorite de sodium, dont la solution est activée par cavitation, grâce à un laser lokki mode C+ (5 Hz, 450 mJ) avec une fibre de 200 microns.¹

La mise en forme finale du canal est réalisée avec le système ProTaper F3. On réalise une irrigation à l'EDTA pendant 60 secondes, puis un rinçage final à l'hypochlorite de sodium, avec une dernière activation laser à la longueur de travail moins 2 mm mode C- (5 Hz, 10 mJ).

Le séchage du canal est réalisé avec les cônes de papier stérile F3 ; pour l'obturation on a utilisé un ciment sans eugénol AH-Plus (DENTSPLY) et un cône F3 en condensation thermo-mécanique.

La réalisation de l'étanchéité coronaire est réalisée dans le même geste, sans avoir à déposer le champ opératoire, ce qui est un gage de succès à long terme, et d'optimisation du temps de travail (Fig. 3).²

Éclaircissement

Éclaircissement par technique ZOOM combiné fauteuil (4 applications de 15 minutes de gel de peroxyde d'hydrogène à 6 %), suivi de 5 applications ambulatoires de 10 % de peroxyde de carbamide à l'aide de gouttières thermoformées durant 8 heures (Figs. 4-6).

Le traitement nous a permis de passer, avant éclaircissement d'une teinte 3M2 au bloc incisif et 4M2 pour les canines, à une teinte générale de 1,5M1, hormis la dent 21 bien sûr (Fig. 7).

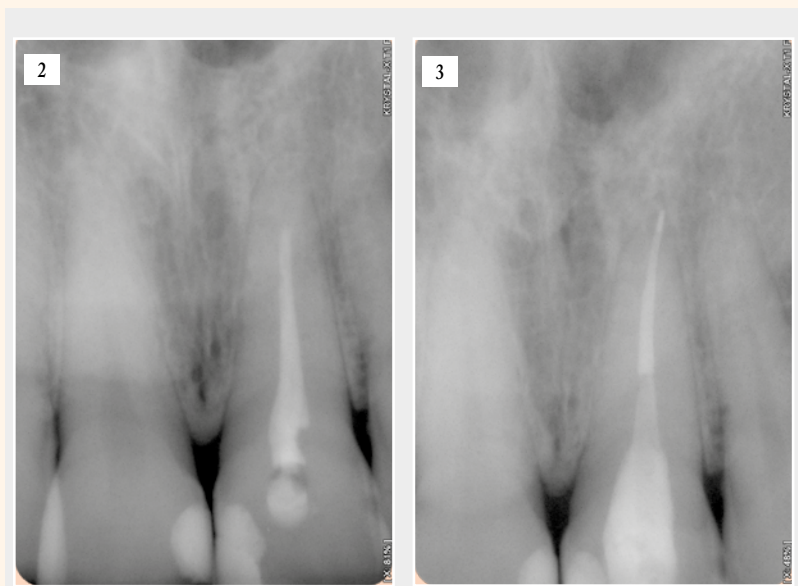


Fig. 2 : Radiographie préopératoire. | Fig. 3 : Radiographie postopératoire.

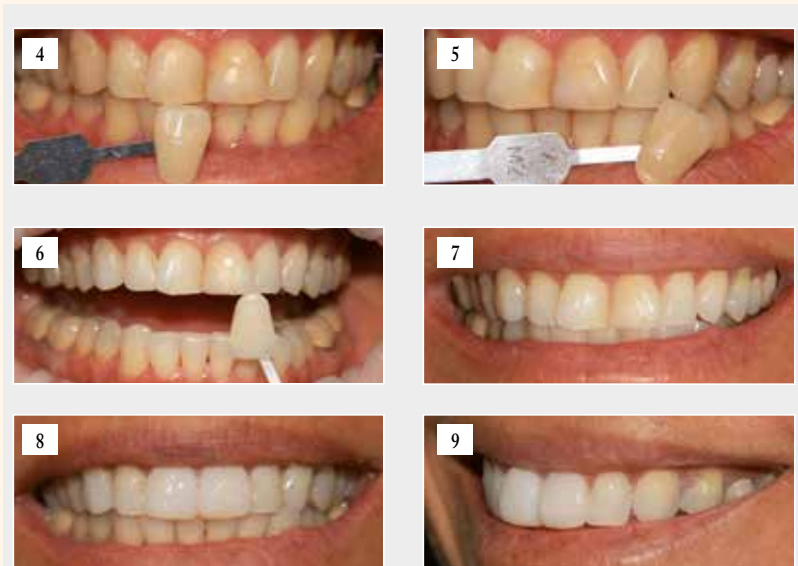


Fig. 4 : Teinte initiale 3M2. | Fig. 5 : Teinte canine départ 4M2. | Fig. 6 : Teinte finale 1,5M1. | Fig. 7 : Vue après éclaircissement. | Fig. 8 : Mock-up 11 et 21 de face. | Fig. 9 : Mock-up de profil.

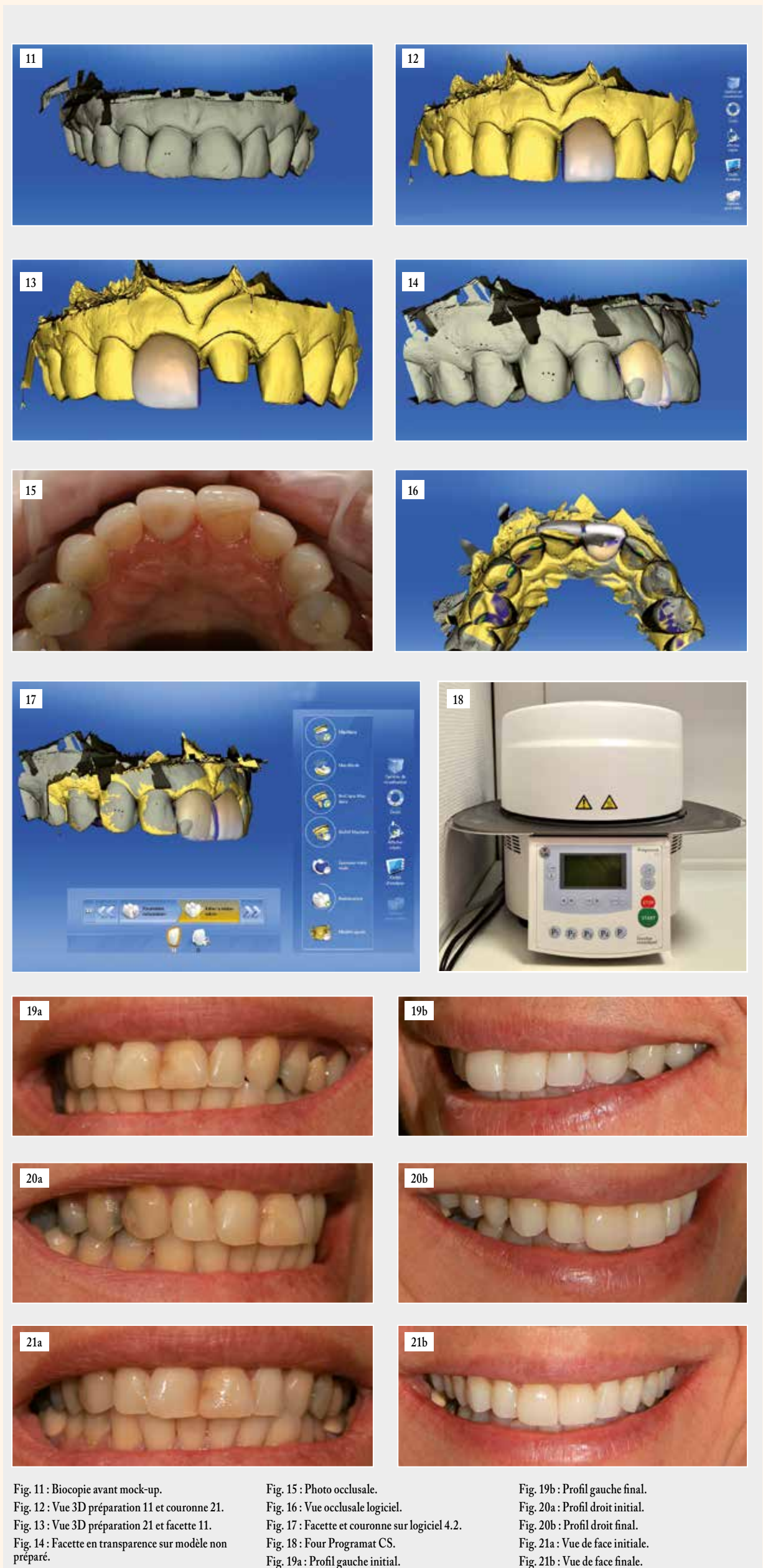


Fig. 11 : Biocopie avant mock-up.
Fig. 12 : Vue 3D préparation 11 et couronne 21.
Fig. 13 : Vue 3D préparation 21 et facette 11.
Fig. 14 : Facette en transparence sur modèle non préparé.

Fig. 15 : Photo occlusale.
Fig. 16 : Vue occlusale logiciel.
Fig. 17 : Facette et couronne sur logiciel 4.2.
Fig. 18 : Four Programat CS.
Fig. 19a : Profil gauche initial.
Fig. 19b : Profil gauche final.

Fig. 19b : Profil gauche final.
Fig. 20a : Profil droit initial.
Fig. 20b : Profil droit final.
Fig. 21a : Vue de face initiale.
Fig. 21b : Vue de face finale.

Mock-up

La deuxième phase de réhabilitation esthétique consiste à réaliser 4 semaines après l'éclaircissement, un mock-up en technique directe que la patiente conservera 2 à 3 semaines, pour pouvoir prendre la mesure du changement. Cela permet également de le faire valider par son entourage.

Technique utilisée : On choisit d'utiliser un adhésif One Step (Bisico) sans préparation de l'émail, et de rajouter un composite teinte B1 (Saremco) par couches successives, pour re-modeler les deux incisives. L'objectif est de diminuer l'aspect trop triangulaire et la version des incisives centrales (Figs. 8 et 9). Le bord libre est allongé de 1 mm, et l'axe interincisif est réaligné selon la symétrie du visage, perpendiculaire à la ligne bipupillaire. Cela nous permet de retrouver symétrie et harmonie selon la règle des proportions du nombre d'or.³

Après mise en place du mock-up, le changement visuel plaît beaucoup à la patiente. Trois semaines plus tard, elle nous livre ses impressions après en avoir discuté avec ses proches. Nous décidons de conserver une légère animation des incisives et de les réaliser un peu moins lumineuses.

Quant au choix de la teinte et du matériau, nous avons choisi des blocs de céramique en disilicate de lithium de chez Ivoclar (e.max[®]CAD) avec une teinte Impulse Value 1, adaptée aux dents claires. Ces blocs de céramique offrent un excellent compromis entre solidité (résistance à la compression de 360 MPa) et esthétique (Fig. 10).

CFAO directe pour collage de la couronne

Nous procédons à la réalisation des deux centrales par technique CFAO directe grâce à la caméra Bluecam de chez Sirona, associée au logiciel 4.2. Le système permet de répondre à nos attentes : nous avons réalisé une empreinte optique de la situation initiale enregistrée dans l'onglet Biocopie (Fig. 11), à laquelle nous pouvons nous référer à tout moment.

La technique de préparation bien décrite par Magne,⁴ permet une plus grande conservation tissulaire, ce qui est le but recherché, notamment pour conserver la vitalité de la dent

11. On prépare au travers du mock-up, grâce à des fraises boule permettant une préparation contrôlée, puis on rejoint les gorges réalisées pour finir la préparation (Figs. 12 et 13).

L'empreinte optique est réalisée en suivant. Cette technique de visualisation en 3D nous permet en effet de permettre à tout moment de superposer les différentes images, en jouant sur les transparences pour contrôler notre travail. Cela est illustré sur la figure 14, où l'on visualise bien la superposition de la facette de 11 en transparence sur la situation initiale en gris foncé. Sur la figure 17, on peut voir le modèle préparé en jaune, la biocopie initiale en gris, la couronne céramo-céramique de la 21 et la facette de la 11 en transparence.

Au final, la photo occlusale (Figs. 15 et 16), illustre la parfaite corrélation entre les détails rendus par le logiciel


CEREC et la réalité. Le rendu final a été obtenu par une cristallisation finale dans le programme rapide du four Programat (Ivoclar), en seulement 14 minutes, avec un glaçage et maquillage Lustre Pastes de chez GC (Fig. 18).

L'assemblage est ensuite réalisé, après un mordantage de l'émail à l'acide orthophosphorique pendant 60 secondes. Un traitement de la céramique est réalisé à l'acide fluorhydrique pendant 30 secondes, rinçage puis silanisation pendant une minute. Enfin, une application de

l'adhésif All Bond (Bisico) et d'une colle d'assemblage Multilink Veneer transparente, puis photopolymérisation finale de 60 secondes par face.

Le résultat est valorisant pour la patiente et toute l'équipe soignante car toutes ces étapes sont réalisées avec sécurité et prédictibilité, grâce à ces techniques actuelles (Figs. 19a-21b).

Note de la rédaction : Une liste complète des références est disponible auprès de l'éditeur. Article paru dans le DT Study Club 1/2015.



L'auteur

Dr Rodolphe Acker

Utilisateur CEREC depuis 2009.
Chirurgie guidée GALILEOS SIDEXIS

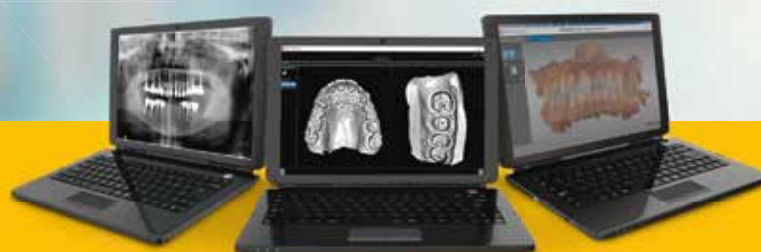141 place Dufau
40600 Biscarrosse Plage
dentiste.acker@gmail.com

CS 3600

Carestream
DENTAL

LA PUISSANCE EST ENTRE VOS MAINS

RAPIDITÉ, PRÉCISION, SIMPLICITÉ D'UTILISATION ET OUVERTURE



Développez l'image technologique de votre cabinet avec le scanner intra-oral CS 3600. Une numérisation à grande vitesse et en continu des deux arcades. La qualité des images 3D haute définition permet une communication aisée avec vos patients, vos correspondants et votre laboratoire. L'ouverture du système évite les coûts cachés supplémentaires.

www.carestreamdental.fr

*Conçu pour faciliter votre quotidien
© Carestream Health, Inc. 2017.

Producten

Le ciment dentaire doté d'un indicateur chromatique innovant.

Voici ce qu'en pensent les experts.

La technologie introduit une nouveauté intéressante dans le domaine de la restauration : le ciment compatible avec tous les types de restauration et facile à conserver. Son indicateur chromatique innovant révolutionne le processus des restaurations indirectes. Les experts l'ont essayé et le résultat est positif pour tout le monde.

Un des principaux soucis des dentistes lorsqu'ils pratiquent les restaurations indirectes est de trouver le moment idéal pour éliminer les excès de ciment dentaire. Si l'on agit trop tôt le ciment risque d'être éjecté par la marge de la gencive, en compromettant la sécurité de la restauration. Si l'on agit trop tard on sera contraint de travailler sur une masse chaotique, dure et friable.

L'innovation en question consiste dans un indicateur chromatique qui signale le moment idéal pour éliminer les excès de ciment. Votre technique de restauration indirecte s'améliorera-t-elle ? Trois experts ont proposé de la tester et de raconter leur expérience.

Moins de risques en éliminant les excès, et de meilleurs résultats

Tous les dentistes connaissent les problèmes qui peuvent se poser si l'on n'élimine pas les excès de ciment : dans de nombreux cas, on risque le détachement de la couronne, une inflammation des tissus mous, une récession gingivale, des taches et une perimplantite.

Tout cela est la conséquence d'une élimination tardive des excès, vu le comportement imprévisible des ciments dentaires à l'état de gel.

C'est précisément pour réduire de façon significative ces risques qu'à vu le jour le ciment résineux autoadhésif et doté d'un indicateur chromatique pour l'élimination des excès signalant le moment idéal pour agir, pour obtenir les résultats attendus de façon intelligente.

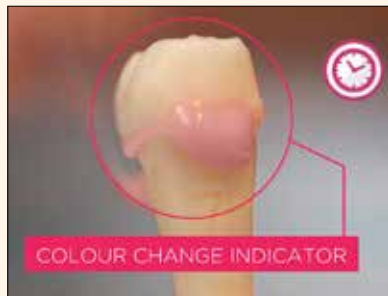Comment agit-il ? Le ciment, présent à l'intérieur d'un système de distribution auto-mélangeant, est rose au départ, puis il s'éclaircit lentement pour devenir blanc au terme du durcissement. Ce phénomène se vérifie avec l'auto-polymérisation et avec la polymérisation brève pour pouvoir choisir l'approche préférée.

L'excès est prêt pour être éliminé au moment même où il prend la couleur du ciment. Maintenant, on peut l'éliminer facilement grâce à la technologie One-PeelTM.

L'opinion des experts

À Birmingham, Louis Mackenzie, Christopher Orr et German Gomez ont testé le produit en question dans leur cabinet au cours des mois précédents et ils ont proposé de nous raconter leur expérience dans cette vidéo. Les trois médecins sont unanimes et le considèrent comme un ciment dentaire innovant pour une restauration indirecte plus simple, plus rapide et généralement meilleure.

Par la même occasion, d'autres dentistes ont été invités à participer à la démonstration pour essayer le nouveau produit, le comparer avec un autre ciment, et expérimenter l'indicateur chromatique et l'élimination des excès de ciment dentaire grâce à la technologie One-Peel. Cette vidéo rend compte de cette expérience.



L'innovation

La véritable innovation est l'indicateur chromatique pour l'élimination des excès ; et en même temps, le nouveau ciment dentaire conserve les caractéristiques qualitatives.

Le produit permet une adhésion durable, compatible avec une grande variété de substrats dentaires (zirconi, or, rexillium, disilicate de lithium, porcelaine, composite et titane).

Dans une recherche menée par la State University of New York, Buffalo, le nouveau ciment dentaire a démontré une force d'adhésion supérieure à l'émail et à la dentine par rapport aux produits des principaux concurrents.

Autres caractéristiques du ciment dentaire :

- compatible avec toutes les restaurations indirectes (céramique antérieure et postérieure, PFM, métal et matériaux CAD/CAM) ;
- de meilleurs résultats au niveau de la stabilité de la couleur par rapport à la plupart des autres ciments dentaires sur le marché ;
- actif avec l'auto-polymérisation et avec la photo-polymérisation ;
- aucune réfrigération nécessaire ;
- radio-opacité de 280% pour une identification simple sur la radio.

Videos are also available at this link:

- <https://goo.gl/3gqzJ6>
- <https://goo.gl/97TY7J>

Castelbel - A vos agendas !

Inscrivez vous et déjà le 23 septembre dans votre agenda pour découvrir les nouveautés 2017 dans le showroom de Castelbel.

Outre les nombreuses réductions nous vous réservons des surprises, parmi lesquelles des essais de bolides !

info@castelbel.be



I-MAX 3D : le nouveau concept mural 3d révolutionnaire

I-MAX 3D : l'imagerie 3D désormais accessible à tous

Avec l'I-MAX 3D d'Owandy Radiology, faites un pas de plus vers le futur !

Bien souvent considérée comme trop excessive et encombrante, aujourd'hui l'imagerie 3D n'est plus réservée à une élite. L'I-Max 3D démocratise cette pratique et la rend accessible à tous : vous aussi, faites le grand saut vers l'ère de la 3D !

L'unité murale la plus compacte et la plus légère

A l'instar de l'I-Max, l'I-Max 3D est le fruit d'un savoir-faire technologique et industriel inégalé : elle reste la + complète, la + petite et la + légère du marché.

Ultra-compacte et légère, seulement 66kg, et pourvue d'un système exclusif « Easy to Install », l'I-Max 3D est livrée à votre cabinet entièrement assemblée, et son installation ne nécessite l'intervention que d'un seul technicien. Comme pour votre générateur intra-oral, l'I-Max 3D se fixe au mur très rapidement.

Design et Qualité d'images exceptionnelle

Design raffiné, léger et élégant, l'I-Max 3D sera un atout esthétique et valorisant pour votre cabinet.

Mais l'innovation ne se résume pas uniquement à son design : dotée d'un capteur 3D Cone Beam, l'I-Max 3D vous permettra de réaliser des examens en haute définition (87µm) facilitant ainsi les diagnostics.

Intégrant l'innovation ALI-S (Automatic Layers Integration System), l'unité sélectionne directement et automatiquement les meilleures coupes pour afficher, sans intervention, une image parfaite en haute définition.

L'I-Max 3D s'adapte à votre pratique dentaire. Le système multi-FOV vous permettra de réaliser des examens en 9x9cm (dentition complète) ou 9x5cm (arcade complète) pour l'implantologie, mais également des examens en 5x5cm pour l'endodontie.

De plus, l'I-Max 3D vous offre une multitude de programmes 3D pour approfondir vos examens. Son capteur ultra-sensible combiné à un temps d'exposition très court permettent de réduire considérablement les doses de rayons X émises.

Création de guides chirurgicaux : le futur à porter de main

L'I-Max 3D n'est pas qu'un simple appareil de radiologie 3D. Grâce à ses programmes ingénieux, l'I-Max 3D vous offre la possibilité d'optimiser votre pratique quotidienne en scannant vos modèles ou empreintes pour vous garantir une chirurgie implantaire sûre et facilitée.

L'I-Max 3D et le logiciel Quickvision 3D vous permettront de créer des guides chirurgicaux prêts à imprimer en totale autonomie.

QuickVision 3D : la puissance réunit dans un logiciel

Logiciel ultra-complet de planification, QuickVision 3D vous permettra de simuler les placements d'implants et d'importer des fichiers STL provenant de votre laboratoire ou de votre caméra de prise d'empreinte.



Les fonctionnalités évoluées du logiciel QuickVision 3D, telles que le mode MPR oblique, combinées au volume de petite taille 5x5cm, vous pourrez étudier les clichés dans l'axe des dents, notamment pour endodontie.

Peur de vous lancer ? la société Owandy Radiology vous accompagne et met à votre disposition des vidéos tutoriels sur sa chaîne Youtube Owandy Radiology .

La perfection à un budget maîtrisé

L'I-Max 3D s'impose comme le meilleur rapport Performance / Investissement : coûts d'acquisition, de livraison et d'installation réduits, maintenance facilitée et excellente qualité d'image (HD).

En choisissant l'I-Max 3D, entrez dans une nouvelle ère !

www.owandy.com

Henry Schein accepte à présent les candidatures pour le concours « Rely on Us Supplier Competition »

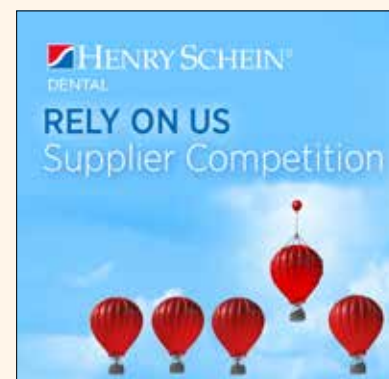Le concours est ouvert à tous les fournisseurs dentaires et offre la possibilité de proposer des idées de produits aux cadres supérieurs du Henry Schein Global Dental Group, ainsi qu'au Global Innovation Center et aux Business Development Teams de l'entreprise, lors de l'International Dental Show qui aura lieu du 21 au 25 mars 2017

Langen, le 8 février 2017 – Henry Schein, Inc. (Nasdaq : HSIC), le principal distributeur mondial de fournitures et de services auprès des praticiens médicaux, dentaires et vétérinaires exerçant en cabinet, a lancé aujourd'hui le concours « Rely on Us Supplier Competition ». Il permet aux fournisseurs dentaires d'avoir l'opportunité de remporter un contrat de distribution avec Henry Schein, Inc.

Cette compétition est ouverte à tous les fournisseurs dentaires. Les quatre finalistes seront informés le 10 mars 2017 et invités à présenter leur offre et leur plan marketing à un panel de responsables commerciaux internationaux d'Henry Schein, au cours de l'International Dental Show (IDS) qui se tien-

dra du 21 au 25 mars 2017 à Cologne, en Allemagne. Les gagnants auront l'opportunité de défendre leur offre devant des cadres supérieurs du Henry Schein Global Dental Group, ainsi que devant le Global Innovation Center et les Business Development Teams de l'entreprise. Ils pourront décrocher un contrat de distribution, sous réserve que toutes les conditions contractuelles essentielles soient remplies, si le produit ou le service du fournisseur complète la gamme de solutions d'Henry Schein.

« Nous sommes très heureux de lancer la Rely on Us Supplier Competition au cours de l'édition 2017 de l'IDS, » déclare Danny Lambrechts, Director of European Brand Equity Marketing, Henry Schein European Dental Group. « Depuis notre création, nous nous efforçons de créer en amont un environnement permettant à notre entreprise et à ses partenaires de développer leur propre activité dans une atmosphère de confiance et de coopération. Cette compétition est un nouvel exemple de la manière dont nous collaborons avec les fournisseurs dentaires, afin de donner accès à nos clients à de meilleures solutions. Ainsi, ces derniers sont en mesure d'améliorer la rentabilité de leur cabinet et la santé de leurs patients. »



Tous les dossiers seront évalués pour un marché sélectionné et des critères pertinents pour le produit, ce qui inclut entre autres la demande sur le marché, la viabilité du produit et la faisabilité du plan marketing. Les fournisseurs doivent également apporter avec leur dossier la preuve qu'ils disposent des autorisations réglementaires nécessaires pour une potentielle mise sur le marché.

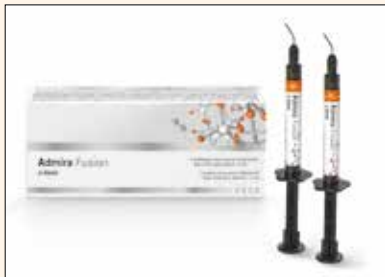En Europe, Henry Schein dispose d'une équipe très expérimentée composée de plus de 4 000 membres qui gèrent le marché médical, dentaire, vétérinaire et technologique. La branche dentaire européenne de Henry Schein offre une sélection complète de fournitures en dentisterie, de matériel, de formations, de produits spécialisés, de solutions et de services afin de fournir aux professionnels du dentaire des solutions sur lesquelles ils peuvent compter pour contribuer au développement de leur activité et à l'amélioration de la qualité des soins apportés aux patients. L'entreprise fournit des dentistes, des techniciens dentaires, des laboratoires et des cliniques grâce à ses filiales en Autriche, en Belgique, en République tchèque, en France, en Allemagne, en Irlande, en Italie, au Luxembourg, en Pologne, au Portugal, en Slovaquie, en Espagne, aux Pays-Bas et au Royaume-Uni.

Veillez-vous rendre sur la page www.henryscheindental.com/SupplierCompetition pour déposer un dossier ou envoyez vos questions ou vos demandes d'informations supplémentaires par e-mail à l'adresse suppliercompetition@henryschein.com.

Le matériau de restauration bulk fluide complète la gamme d'Admira Fusion

Admira Fusion x-base: rapide, sûr, à base de céramique

Seulement le matériau de restauration ORMOCER® nanohybride Admira Fusion propose la « Pure Silicate Technology » unique, permettant de réaliser des restaurations directes dans une qualité comparable à la céramique. Avec le label „céramique pour restauration“ les produits de la gamme Admira Fusion jouent un rôle de précurseur dans le marché. Le matériau de restauration universel et condensable Admira Fusion, le matériau de restauration bulk Admira Fusion x-tra et le l'Admira Fusion Flow fluide sont établis depuis longtemps. Maintenant, la version fluide pour les restaurations bulk Admira Fusion x-base complète la gamme : rapide, sûr et à base de céramique. Des incréments jusqu'à 4 mm peuvent être réalisés en une seule étape et sans couches. Il est indiqué pour les fonds de cavité des classes I et II ainsi que pour les restaurations des classes III et V.



Admira Fusion x-base est à viscosité élevée et disponible en teinte universelle. Sa fluidité permet de l'appliquer facilement, sans faire des gouttes. Il est auto-étalant et s'adapte ainsi parfaitement aux parois préparés. Après la photopolymérisation (20 secondes) il ne faut appliquer qu'une couche finale occlusale avec l'Admira Fusion ou avec un composite universel ou postérieur à base de méthacrylate. Le résultat est une restauration stable et esthétique.

Admira Fusion x-base est un matériau de restauration bulk, présentant des qualités supérieures. Grâce à la technologie novatrice ORMOCER® nanohybride, il est le seul matériau fluide pour fonds de cavité à base purement d'oxyde de silicium (matrice de résine et charges) - d'où son taux de charges élevé, sa très faible rétraction et son faible stress de rétraction. L'absence de monomères classiques explique l'excellente biocompatibilité et un faible potentiel allergique.

Admira Fusion x-base est disponible en seringue NDT® évitant toute coulée de produit.

Fabricant: VOCO GmbH,
B.P. 767, 27457 Cuxhaven, Allemagne,
www.voco.fr, info@voco.com

Les plus forts dans leur catégorie : Grandio blocs – Les blocs de matériau composite nanohybride CFAO

La qualité VOCO désormais aussi en prothétique numérique

VOCO est synonyme de produits d'une excellente qualité, notamment dans le secteur des matériaux composites. Grâce à cette compétence, la so-

ciété élargit aujourd'hui sa gamme de produits CFAO : avec ses blocs composites Grandio blocs, VOCO offre aux chirurgiens-dentistes et aux laboratoires la possibilité de profiter désormais également en prothétique numérique de tous les avantages et de tous les points forts des produits confirmés de la gamme Grandio.

Les blocs composites déjà entièrement polymérisés établissent de nouveaux standards avec leur résistance nettement supérieure à la moyenne. Avec une teneur en charges de 86 %,

les Grandio blocs dépassent les meilleurs de leur catégorie. Même leur résistance en flexion déviée atteint des valeurs exceptionnelles, comparables à celles que l'on ne rencontre qu'avec les céramiques au silicate, mais Grandio bloc assure en outre une bien meilleure compatibilité avec les antagonistes. Un autre avantage : le bloc composite permet un fraisage plus fin et, par conséquent, une plus grande précision d'ajustage, mais aussi un gain de temps appréciable. En effet, il supprime d'une part le processus chronophage de cuisson et, d'autre part, le ponçage méca-



nique des composites est plus rapide. En outre, la grande qualité esthétique des blocs composites tient la comparai-

son avec celle de la céramique grâce à leur excellente aptitude au polissage.

Toutes les fraises courantes peuvent être utilisées pour travailler les Grandio blocs. Les blocs sont disponibles en deux tailles pour les inlays/onlays et les couronnes individuelles et en deux degrés de translucidité pour les restaurations dans les zones latérale et antérieure.

Fabricant: VOCO GmbH,
B.P. 767, 27457 Cuxhaven, Allemagne,
www.voco.fr, info@voco.com

Traiter en toute confiance.

Soyez à la pointe de l'innovation dentaire et favorisez la croissance de votre cabinet.



Invisalign vous permet de traiter vos patients en toute confiance, en plaçant l'innovation derrière chaque magnifique sourire que vous contribuez à créer. Il est temps de prendre part à l'avenir de l'orthodontie.



En savoir plus en consultant :
www.invisalign-professional.fr

© 2017 Align Technology (BV). Tous droits réservés. Invisalign, ClinCheck, SmartTrack et SmartForce, entre autres, sont des marques commerciales et/ou des marques de service déposées d'Align Technology, Inc. ou de l'une de ses filiales ou sociétés affiliées, susceptibles d'être enregistrées aux États-Unis et/ou dans d'autres pays.

Align Technology BV
Arlandaweg 161
1043HS Amsterdam
Pays-Bas
201098 Rev A