



Portugal será el País invitado en Expodental 2016

Por DT Spain

Una iniciativa enfocada a potenciar la visita de profesionales del país luso, respaldada por la cercanía de ambos mercados y la oportunidad que representa la feria para conocer la tecnología de vanguardia y las innovaciones internacionales de esta industria

Organizada por IFEMA en colaboración con la patronal FENIN, se celebrará del 10 al 12 de marzo de 2016, en los pabellones 3, 5 y 7 de Feria de Madrid

Portugal será el País Invitado de la próxima edición de EXPODENTAL, Salón Internacional de Equipos, Productos y Servicios Dentales, que organiza IFEMA en colaboración con la Federación Española de Empresas de Tecnología Sanitaria -FENIN- entre los días 10 al 12 de marzo de 2016, en los pabellones de Feria de Madrid.

La proximidad de ambos mercados, la oportunidad de las fechas de celebración de EXPODENTAL en años pares, así como las condiciones especiales que ofrece IFEMA a través de la figura de País Invitado para facilitar la visita al Salón, respaldan esta iniciativa orientada a potenciar la convocatoria de profesionales del

país vecino. No en vano, la presencia de compradores de Portugal, representó en la pasada edición el 45% de los visitantes internacionales que registró el Salón.

Además, EXPODENTAL celebrará la mayor y más completa edición de cuantas se han celebrado hasta la fecha, con la participación de cerca de 300 empresas expositoras y una amplia oferta que, por primera vez, ocupará 3 pabellones -3, 5 y 7- del recinto de IFEMA. Una oportunidad para los profesionales del país luso de conocer la tecnología de vanguardia y las innovaciones internacionales de esta industria, en un contexto de amplia representación sectorial que sitúa a EXPODENTAL como la segunda feria más importante del calendario europeo.

EXPODENTAL 2016 reunirá una completa oferta de productos y novedades en torno a los sectores de equipamiento y mobiliario; consumo e instrumental; implantología; ortodoncia; servicios dirigidos a clínicas, e informática, convirtiéndose, una vez más, en el escaparate por excelencia del sector y el punto de encuentro clave de profesionales y compañías de equipos y productos dentales.



Entre las novedades de esta importante edición, se encuentra la incorporación del área de Formación, que concentrará toda la oferta del sector dental, en relación a las etapas académicas de postgrado y especialidades y formación continuada de las empresas y que ofrecerá un contexto de información de gran interés para profesionales y futuros profesionales. En esta misma línea de objetivos que pone el foco de atención en los futuros profesionales, se celebrará

el Día del Estudiante, el jueves 10 de marzo.

Además, y como ya es habitual, de forma paralela a la exhibición comercial, se desarrollará en el Speakers' Corner, un programa de presentaciones que abordará los últimos tratamientos y avances tecnológicos de una industria en permanente desarrollo.

III

OrthoApnea estará presente en Expodental con cursos sobre la Apnea del Sueño en el ámbito dental

Por DT Spain

El Salón Internacional de Equipos, Productos y Servicios Dentales, Expodental, que tendrá lugar los días 10, 11 y 12 de marzo en IFEMA, acogerá cursos demostrativos sobre la apnea del sueño y el protocolo de actuación en la clínica dental a través del dispositivo

de avance mandibular OrthoApnea.

Los profesionales interesados podrán conocer de primera mano las últimas novedades sobre OrthoApnea. En concreto, se realizarán dos cursos cada día, uno por la mañana

y otro por la tarde, que mostrarán el protocolo de actuación de un odontólogo a la hora de recibir un paciente que sufra algún tipo de trastorno del sueño en su clínica, así como su posible tratamiento con el dispositivo de avance mandibular OrthoApnea.

Los cursos a impartir son de libre acceso y las plazas se irán adjudicando hasta completar aforo, ya que no se necesita inscripción previa.

Además OrthoApnea estará también presente en la exposición comercial con un stand en el Pabellón 5 de IFEMA, donde todos aquellos interesados podrán realizar consultas a nuestros expertos y conocer todas las ventajas de OrthoApnea.



ARTÍCULOS

BIOPSIA

Protocolo Clínico de Biopsia y Citología Exfoliativa

2

ORTODONCIA

Papel del odontólogo en el tratamiento de la roncopatía y del Síndrome de Apnea/Hipoapnea Obstruktiva del Sueño (SAHOS)

6

ORTODONCIA

Manejo y Control de las Fuerzas de Fricción en Ortodoncia. Orthospeed System

9

DENTAL TRIBUNE

El periódico dental del mundo
www.dental-tribune.com

Publicado por Dental Tribune International

DENTAL TRIBUNE

Spanish Edition

Director Editorial

Francisco Soriano López:
francisco@atlantiseditorial.com

Director Comercial

Jorge Cacuango:
jorge@atlantiseditorial.com

Director Científico

Dr. Juan José Soleri Cocco
soleri.clinicavndelpilar@gmail.com

Publicidad

Francisco Soriano López:
francisco@atlantiseditorial.com

Atlantis editorial

Science & Technology S.L.L.

Editado por:

Atlantis Editorial Science & Technology SLL
C/ Alpujarras, 4 Local 1
28915 Leganés (Madrid)
Telf. (+34) 912 282 284
www.atlantiseditorial.com

DENTAL TRIBUNE

Spanish Edition

Edición que se distribuye a todos los odontólogos de España, latinoamericanos y a los profesionales hispanos que ejercen en Estados Unidos.

Dental Tribune Study Club

El club de estudios online de Dental Tribune, avalado con créditos de la ADA-CERP, le ofrece cursos de educación continua de alta calidad. Inscríbete gratuitamente en www.dtstudyclubspanish.com para recibir avisos y consulte nuestro calendario.

DT International

Licensing by Dental Tribune International

Group Editor: Daniel Zimmermann
newsroom@dental-tribune.com
+44 161 223 1830

Clinical Editor Magda Wojtkiewicz
Online Editor Claudia Duschek
Editorial Assistants Anne Faulmann
Kristin Hübner
Sabrina Raaff
Copy Editors Hans Motschmann

Publisher/President/CEO Torsten Oemus
Chief Financial Officer Dan Wunderlich
Chief Technology Officer Serban Veres
Business Development Claudia Salwiczek
Jr. Man Business Devment. Sarah Schubert
Project Manager Online Tom Carvalho
Event Manager Lars Hoffmann
Education Manager Christiane Ferret
Marketing & Sales Services Nicole André
Event Services Esther Wodarski
Accounting Services Karen Hamatschek
Anja Maywald
Manuela Hunge

Media Sales Managers

Matthias Diessner (Key Accounts)
Melissa Brown (International)
Antje Kahnt (International)
Peter Witteczek (Asia Pacific)
Wendiana Mageswki (Latin America)
Maria Kaiser (North America)
Hélène Carpentier (Europe)
Barbora Solarova (Eastern Europe)
Executive Producer Gernot Meyer
Advertising Disposition Marius Mezger

Dental Tribune International

Holbeinstr. 29, 04229 Leipzig, Germany
Tel.: +49 341 4 84 74 302 | Fax: +49 341 4 84 74 173
www.dental-tribune.com | info@dental-tribune.com

Dental Tribune Asia Pacific Limited
Room A, 20/F, Harvard Commercial Building,
105-111 Thomson Road, Wanchai, Hong Kong
Tel.: +852 5113 6177 | Fax: +8525113 6199

Tribune America, LLC
116 West 25rd Street, Ste. 500, New York, N.Y.
10011, USA
Tel.: +1 212 244 7181 | Fax: +1 212 224 7185

La información publicada por Dental Tribune International intenta ser lo más exacta posible. Sin embargo, la editorial no es responsable por las afirmaciones de los fabricantes, nombres de productos, declaraciones de los anunciantes, ni errores tipográficos. Las opiniones expresadas por los colaboradores no reflejan necesariamente las de Dental Tribune International.
©2016 Dental Tribune International.
All rights reserved.

Protocolo Clínico de Biopsia y Citología Exfoliativa

Por el Dr. Juan José Soleri Cocco

DEFINICION

Se define como biopsia al acto clínico-quirúrgico por el cual se obtiene una muestra de tejido para ser estudiada al microscopio por un Anatomopatólogo que informará del resultado. Es el método por el cual se obtiene un diagnóstico de certeza.

Para obtener un estudio histológico correcto la BIOPSIA debe seguir las siguientes consideraciones: Ver Casos Clínicos I-II-III-IV.

1. Seleccionar la técnica de obtención de la muestra de tejido:

- Incisión.
- Excisión.
- Punción aspirativa.

Se pueden realizar según conveniencia, experiencia o necesidad con:

- Bisturí frío.
- Electrobisturí.
- Laser quirúrgico.
- Pinza de socavado.
- Punch.
- Punción-Aspiración (aguja de 2 mm de diámetro; o aguja Caneco).

2. Determinar la o las zonas más representativas de la lesión.

3. Evitar zonas necróticas y tomas muy superficiales.

4. Evitar el uso de antisépticos de superficie, coloreados.

5. La anestesia infiltrativa debe alejarse del sitio de la toma.

6. No desgarrar el tejido de la toma o muestra.

7. Fijar inmediatamente la pieza en formol al 10, 15 ó 20%, o alcohol al 70%.

8. Volumen de fijador en relación a la muestra de 7:1 como mínimo.

9. Utilizar frascos de boca ancha para que al introducir o sacar la pieza no se deteriore.

10. Frasco con etiqueta identificativa con nombre y apellido del paciente.

11. Utilizar frascos limpios sin ningún tipo de residuos.

12. La muestra debe estar en el fondo del frasco, libre y totalmente sumergida, si flota colocar encima algodón empapado en fijador.

13. Si se envía varias muestras deben colocarse en frascos diferentes y rotuladas.

14. Si la muestra contiene tejido óseo es conveniente adjuntar estudio Rx. junto al protocolo.

15. Realizar un protocolo completo y detallado ya que el Anatomopatólogo necesita toda la información posible del caso en estudio.

FIJACION DE LAS BIOPSIA

El fijador por excelencia es el formol en soluciones de 10,15 o 20 %, el alcohol al 70% u 80% es ideal en caso de estudiar el glucógeno. En caso de estudios histoquímicos la fijación ideal para conservar las enzimas es la congelación.

METODOS DE INCLUSION

El método ideal y rutinario en generalidad de los casos es la parafina, por su bajo costo, fácil manipulación y rapidez.

TECNICA DE COLORACION

El colorante ideal en los estudios de rutina es la hematoxilina y eosina (HE). En determinadas circunstancias es necesario recurrir a coloraciones especiales para obtener información adicional, por ejemplo el PAS (periodic acid Schiff) para colorear hongos, o a la coloración de Hale (hierro coloidal para tejido mucoide y mixoide), etc.

METODOS ESPECIALES

La histoquímica, la estereología, la histometría y la microscopia electrónica, son métodos no rutinarios que aportan más especificidad, clarifican y mejoran el diagnóstico.

BIOPSIA POR CONGELACION

También llamada biopsia intraoperatoria, obtenida la muestra en quirófano se congela inmediatamente,



Dr. Juan José Soleri Cocco

PhD.-D.D.S.-M.S.-F.E.B.O.S.

Clínica Vn. del Pilar

Av. Rey Juan Carlos I, 114 - 1º

28916 Leganés (Madrid)

e-mail:

soleri.clinicavndelpilar@gmail.com

se hacen los cortes y en 15 minutos el Anatomopatólogo nos puede informar de las características más importantes como si se trata de una lesión benigna, de bajo grado de malignidad o maligna y así el cirujano enfocar la terapéutica y la técnica quirúrgica.

BIOPSIA POR PUNCION

Consiste en la introducción a través de los tejidos hasta llegar a la lesión que se investiga, de una aguja cuya luz oscile entre 1.8 a 2.0 mm conectada a una jeringa cuyo émbolo potente aspira y entre material a la luz de la aguja. El material puede ser líquido o semilíquidos como en quistes o sólida o semisólida como en mixomas o ameloblastomas etc. El material se vuelca en un tubo de ensayo y tiene que estar en laboratorio para ser, estudiado en la 1/2hs siguiente; si no se debe congelar a 0° hasta enviar a laboratorio.

PROTOCOLO DE PEDIDO DE EXAMEN ANATOMOPATOLOGICO

Los protocolos de solicitud de examen anatomopatológico se debe enviar correctamente completado junto al frasco con la muestra, debe poseer todos los datos necesarios



para que el patólogo pueda luego de analizar y estudiar la muestra emitir un diagnóstico claro y preciso de la lesión que porta el paciente (ponerle nombre y apellido a la lesión) y no solo describir la histología o solo

informar benignidad o malignidad y que en muchas situaciones es el mínimo exigible. En la página siguiente se expone el modelo de protocolo que se utiliza en la policlínica Vn. del Pilar de Madrid.

Caso Clínico I: Leucoplasia y Papiloma de Borde de Lengua.

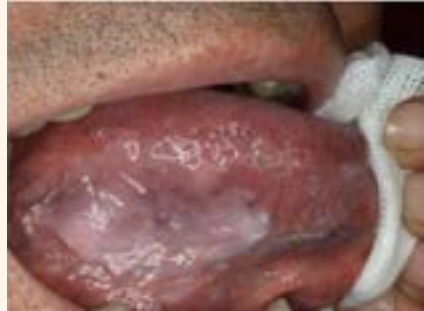

Figura 1. Lesión Blanca borde de Lengua.

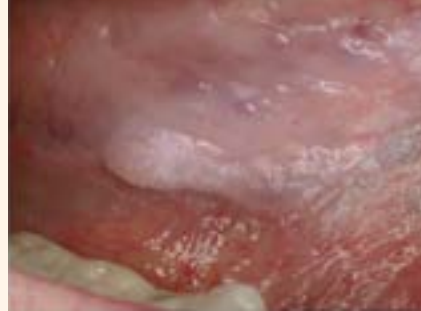

Figura 2. Papiloma.

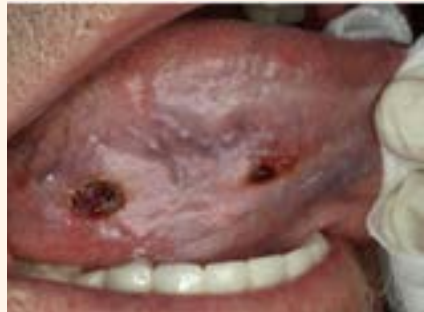

Figura 3. Lecho quirúrgico de los sitios más significativos de la lesión.

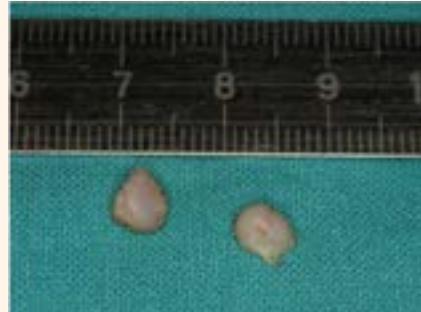

Figura 4. Piezas quirúrgicas de biopsias.

CLINICA

ODONTOLOGIA Y MEDICINA
BUCO-DENTO-FACIAL
AVANZADA

EXAMEN ANATOMOPATOLOGICO: BIOPSIA

Paciente: _____ Nacionalidad: _____ Sexo: _____ Edad: _____
 E.Civil: _____ D.N.I.: _____ Profesión: _____
 Domicilio: _____
 Tel.Fijo: _____ Tel.Movil: _____ Material Enviado y Tamaño: _____
 Método De Obtención: _____
 Fijador: _____ Sitio de la Toma: _____

Datos Clínicos: _____
 Diagnóstico Clínico Presuntivo: _____
 ¿Tiene Biopsia Anterior?: _____ Fecha: _____ Resultado: _____
 Fecha: _____ Remite Dr.: _____ FIRMA: _____

Caso Clínico II: Tumor de glándula sublingual Izquierda (Adenoma Pleomorfo).

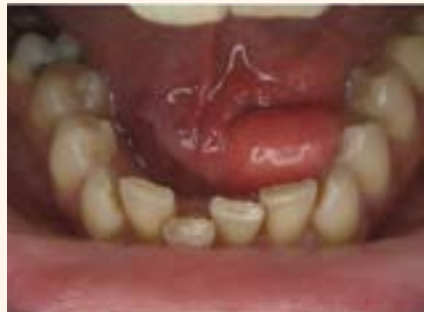

Figura 5. Tumor de Glándula Sublingual.

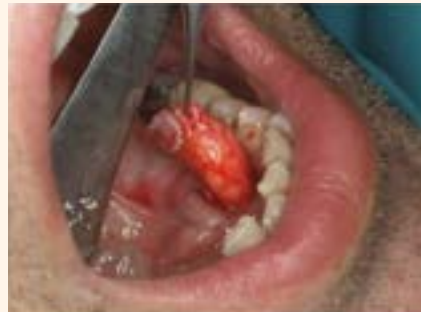

Figura 6. Extirpación completa.

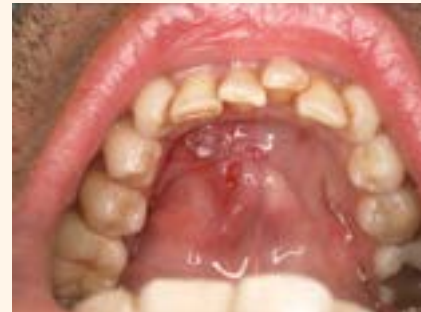

Figura 7. Sutura.

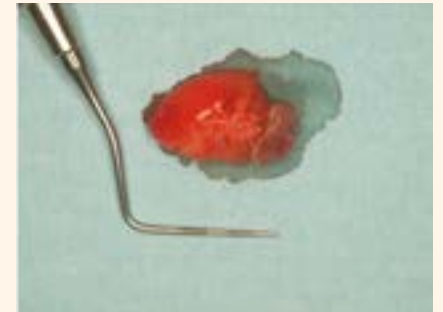

Figura 8. Pieza quirúrgica.

Caso Clínico III: Fibroma (Pseudopapiloma Diapneusico).

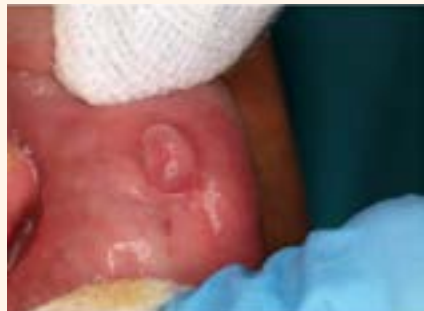

Figura 9. Fibroma de Labio Inferior.

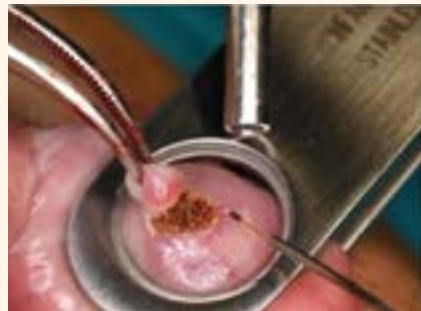

Figura 10. Escisión con laser Nd.Yag.

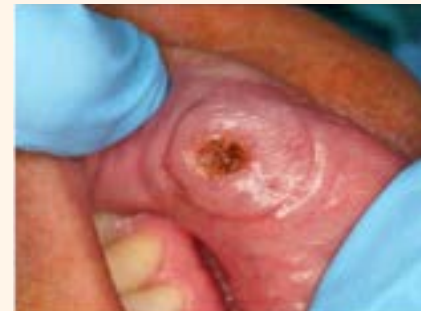

Figura 11. Lecho coagulado.

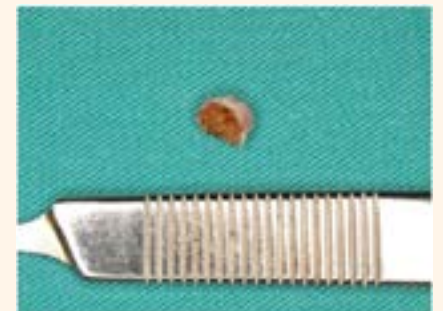

Figura 12. Pieza quirúrgica.

Caso Clínico IV: Biopsia de Lesión Ósea (Cementoblastoma Benigno).

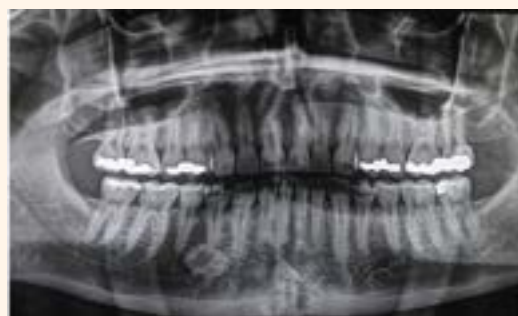

Figura 13. Ortopantomografía. Lesión radiopaca zona 4.5- 4.4

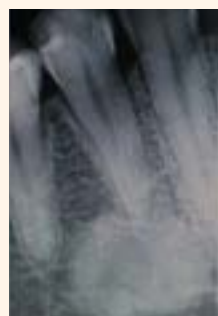

Figura 14. Rx Periapical.

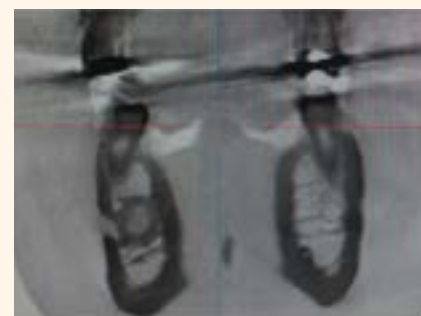

Figura 15. T.A.C. Cortes Coronales.

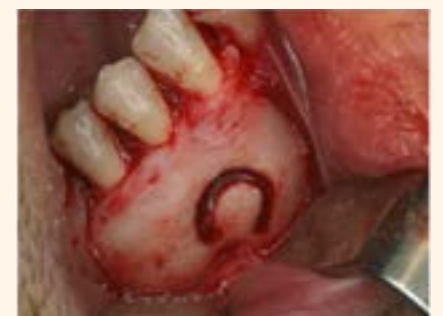

Figura 16. Marcaje Ostectomía.

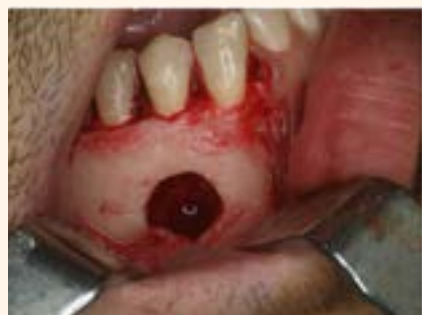

Figura 17. Defecto óseo quirúrgico.

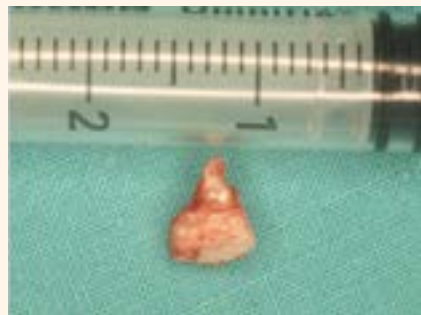

Figura 18. Pieza quirúrgica.

CITOLOGIA EXFOLIATIVA EN PATOLOGIA BUCAL CLINICA

La citopatología bucal es el estudio de las células aisladas o en conjunto, que se obtienen directamente de las lesiones de la mucosa bucal, dejando de lado la estructura del tejido pero si la naturaleza del mismo. Su empleo se basa en la posibilidad de diferenciar las células alteradas obtenidas de un tejido enfermo de las células normales, interpretar las características y orientar el diagnóstico.

Nunca se debe dejar de efectuar una biopsia que este indicada porque resulte más fácil hacer una toma citológica.

VENTAJAS DE LA CITOLOGIA

- Requiere escaso instrumental.
- La técnica de la toma es fácil de ejecutar.
- Bien tolerado por el paciente, indoloro.
- Técnica de laboratorio sencilla y económica.
- Se puede repetir a necesidad y varias tomas.

INTERPRETACION DEL CITOGAMA

Exige gran experiencia y capacidad del citopatólogo y gran criterio del clínico para saber cuándo emplear la técnica y evaluar los resultados obtenidos, estos cuando son positivos siempre deben confirmarse con una biopsia. Una citología positiva nunca debe ser el único sustento del diagnóstico definitivo.

INDICACIONES PRINCIPALES

- Enfermedades vesicoampollares.
- Mícosis.
- Sífilis.

- Cáncer bucal.
- Lesiones queratósicas.

LOS PASOS DEL CITOGAMA SON LOS SIGUIENTES

- Toma del material o muestra.
- Extendido.
- Fijación.
- Coloración.
- Montaje.

Los tres primeros pasos corresponden al clínico, los dos siguientes al técnico de laboratorio, y la interpretación al citopatólogo.

TOMA DEL MATERIAL: El instrumento de toma ideal es una espátula metálica (espátula de preparación de cemento) o bisturí de bordes romos, también se pueden utilizar espátulas de plástico diseñadas a tal efecto, siempre han de estar limpios, desengrasados y estériles. No son aconsejables las espátulas de maderas o los hisopos de algodón. La lesión no debe entrar en contacto ni con medicamento ni antiséptico alguno, en caso de lesiones secas antes se deben humedecer con solución fisiológica y si presentan restos o exudados deben limpiarse suavemente. Los portaobjetos estarán limpios, desengrasados y numerados en un extremo para su identificación.

El material se obtiene con un movimiento de arrastre sobre la lesión sin producir sangrado, en caso de lesiones costrosas levantar cuidadosamente la misma u obtener material de debajo; siempre hacer varias tomas de un mismo sitio y si la lesión es grande hacerlo de varios sitios cambiando la espátula; en estos casos es conveniente hacer un gráfico de la lesión y tener perfectamente

CLINICA DENTODONTOLOGIA Y MEDICINA BUCO-DENTO-FACIAL AVANZADA

SOLICITUD DE EXAMEN CITOLOGICO

Nº: _____ Paciente: _____ Edad: _____ Sexo: _____

Nacionalidad: _____ Profesión: _____ E.Civil: _____

Domicilio: _____ Tel.: _____ Fecha: _____

Síntesis de Historia Clínica: _____

Descripción de las lesiones: _____

Diagnóstico presuntivo: _____ Fijador: _____

Extendido Nº _____ Lesión: _____ Sector: _____ Localización: _____

Extendido Nº _____ Lesión: _____ Sector: _____ Localización: _____

Extendido Nº _____ Lesión: _____ Sector: _____ Localización: _____

Toma realizada por Dr.: _____ Tel.: _____ Dirección: _____

_____ Firma: _____

identificado los sitios de cada toma; También se puede estudiar por este método el material obtenido por punción aspiración.

EXTENDIDO: Realizada la toma inmediatamente debe ser extendida sobre el portaobjeto en el lado marcado a tal fin, se hace suavemente para no deformar las células y con celeridad para evitar la disecación y alteración morfológica de las mismas el paso siguiente es la fijación.

FIJACION: El objeto de fijar la muestra es preservar la fidelidad de los componentes celulares, penetrar en el interior de las células y aumentar la afinidad por los colorantes. Existen varias maneras de efectuar la fijación de la muestra, siendo el más sencillo de realizar en consulta los llamados "fijadores de revestimiento" sus componentes el polietilenglicol y alcohol etílico envasados a presión para pulverizar "spray" sobre el extendido, luego de 10 min. está listo para mandar al laboratorio con un margen de maniobra seguro de una semana.

COLORACION: El método de Papanicolaou es el más utilizado pero también otros métodos se pueden emplear como hematoxilina-eosina, PAS, Giemsa, etc.

CITODIAGNOSTICO. CLASIFICACION DE PAPANICOLAOU

- Clase I: Células con características normales.
- Clase II: Células con alteraciones pero sin signos de malignidad.
- Clase III: Células con alteraciones que sugieren malignidad.
- Clase IV: Células con caracteres Malignos.
- Clase V: Diagnóstico concluyente de malignidad.

Para el diagnóstico citológica en la actualidad también se emplean la fluorescencia, la inmunofluorescencia y la aplicación de contraste de fase y contraste de interferencias.

BIBLIOGRAFIA

Grinspan, D.: *Enfermedades de la boca, T.I. Ed. Mundi. Buenos Aires 1970.*

Tarahashi, M.: *Citología del cáncer. Ed. Científico-Médica. Barcelona 1973.*

Fitzpatrick, T. B. and Walker, S.: *Dermatological differential diagnosis. Ed. Year Book Medical Publishers inc. Chicago 1962.*

Burcket, L.: *Medicina Bucal. Ed. Interamericana. Mexico 1973.*

Bermejo Fenoll, A.: *Medicina Bucal, T I-II. Ed. Sintesis. Madrid 2000.*

Borghelli, R.F.: *Temas de Patología Bucal, T I-II. Ed. Mundi. Buenos Aires 1979.*

EL MUNDO EN SUS MANOS
 Las noticias más relevantes de España y del mundo.
 Reciba Dental Tribune Spain en su consultorio sólo por el coste de su envío por correo.

DENTAL TRIBUNE
 The World's Dental Newspaper - Spain and Latin American Editions

¡SUSCRÍBASE YA! VISITE WWW.DENTAL-TRIBUNE.COM dti

CATÁLOGO ATLANTIS




Cirugía Mucogingival Asociada a las Técnicas Regenerativas

Autores: Dr. Carlo Tinti y Dr. Stefano Parma Benfenati
336 páginas
Encuadernación de lujo
P.V.P. 295 €



Alveolo Post-Extracción Una Aproximación Biológica

Autor: Dr. Eduardo Anitua
223 páginas
Encuadernación de lujo
P.V.P. 140 €



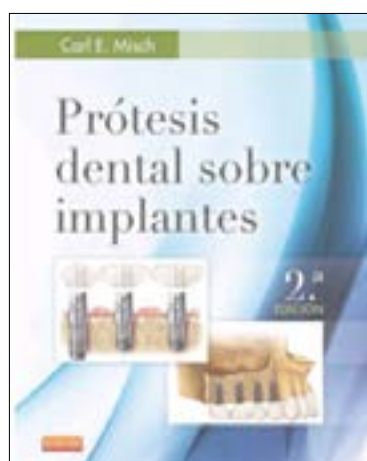Fundamentos de la Mecánica del Tratamiento Ortodóncico

Autores: Dr. John C. Bennett y Dr. Richard P. McLaughlin
289 páginas
Encuadernación de lujo
P.V.P. 150 €



Espacio y Tiempo en 20 Casos Ortodóncicos Damon

Autores: Dr. Alfredo Nappa Aldabalde y Dr. Federico Nappa Severino
454 páginas
Tapa rústica
P.V.P. 150 €




Prótesis Dental Sobre Implantes

Autor: Dr. Carl E. Misch
1008 páginas
Encuadernación de lujo
P.V.P. 168 €




Diagnóstico y Tratamiento en Ortodoncia

Autor: Dr. Josep M^a Ustrell Torrent
592 páginas
Encuadernación rústica
P.V.P. 80 €




Atlas de Cirugía Bucal y Ortodoncia

Autores: Dr. Miguel Peñarrocha Diago y Dr. María Peñarrocha Diago
272 páginas
Encuadernación de lujo
P.V.P. 88 €




Atlas de Cirugía Periapical

Autores: Dr. María Peñarrocha Diago y Dr. Miguel Peñarrocha Diago
376 páginas
Encuadernación de lujo
P.V.P. 92 €




Let's face it! La verdad está justo en tu cara

Autor: Dra. Sandra Kahn
395 páginas
Encuadernación rústica con solapas
P.V.P. 90 €



Cirugía Mucogingival

Autores: Dr. Fernando Fombellida Cortázar y Dr. Francisco Martos Molino
533 páginas
Encuadernación de lujo
P.V.P. 275 €



Implantología Contemporánea

Autor: Dr. Carl E. Misch
1102 páginas
Encuadernación de lujo
P.V.P. 235 €



Atlas Quirúrgico de Implantología Oral

Autores: Dr. Miguel Peñarrocha Diago y Dra. María Peñarrocha Diago
448 páginas
Encuadernación de lujo
P.V.P. 96 €

Papel del odontólogo en el tratamiento de la roncopatía y del Síndrome de Apnea/Hipoapnea Obstruktiva del Sueño (SAHOS)

Por el Dr. Pablo Echarri, Dr. Miguel Ángel Pérez-Campoy, Dr. Jordi Coromina y Lic. Diana Grandi

RESUMEN

El papel del odontólogo y el ortodontista es muy importante en el diagnóstico y tratamiento de las roncopatías y SAHOS, ya que los dispositivos intraorales resultan muy eficaces en el tratamiento de estas enfermedades en los pacientes no ortodóncicos. El tratamiento ortodóncico también puede tener una gran influencia en la mejoría de los síntomas.

PALABRAS CLAVE

Roncopatía, apnea obstructiva del sueño, papel del odontólogo.

INTRODUCCIÓN

La función reparadora del sueño es muy importante ya que no puede ser sustituida por el descanso sin dormir o por cualquier alimento, bebida o droga. Actualmente hay descritos más de 80 desórdenes del sueño, y para los odontólogos, los más importantes son los TRS (Trastornos Respiratorios del Sueño, entre los que se encuentran las roncopatías y apneas) y el bruxismo^{1,2}.

Los trastornos del sueño disminuyen los procesos reparadores de los tejidos que se realizan durante el mismo y afectan al comportamiento de la persona en la vigilia. De esta forma el trastorno del sueño es un problema de salud.

La apnea es la ausencia o reducción del flujo aéreo mayor al 90% durante un período mayor a 10 segundos, y la hipoapnea es una reducción del flujo aéreo mayor al 30% y menor al 90% con una duración mayor a 10 segundos.

Cuando el paciente está en decúbito supino, el espacio de la faringe se reduce porque la gravedad desplaza hacia atrás los músculos y la mandíbula, lo que se agrava durante el sueño por la pérdida de tono muscular, especialmente del geniogloso y los músculos del velo del paladar. En función del grado de reducción del espacio faríngeo el paciente puede experimentar un fenómeno acústico por vibración de los tejidos durante el pasaje aéreo (roncopatía), una hipoapnea o una apnea (figura 1).

Las apneas pueden ser centrales u obstructivas. Las centrales presentan una disfunción a nivel del sistema nervioso central y el paciente no realiza movimientos torácicos de inspiración. La apnea obstructiva se produce por una obstrucción del pasaje aéreo y normalmente se acompaña de esfuerzo torácico. También pueden presentarse apneas mixtas.

El IAH es el Índice de Apneas/Hipoapneas por hora, y se mide realizando una polisomnografía (estudio del sueño). El IAH normal es hasta 5 y se clasifican en diferentes grados de gravedad según la cantidad de episodios, tal y como puede apreciarse en la tabla de la figura 2.

Las apneas/hipoapneas que pueden ser tratadas por los odontólogos son las obstructivas, denominadas Síndrome de Apnea/Hipoapnea Obstruktiva del Sueño (SAHOS). El SAHOS normalmente se acompaña también de arousales (microdespertares por un cambio brusco del electroencefalograma mayor a 10

segundos) y ERAM (Esfuerzos Respiratorios Asociados a Microdespertares). Durante la apnea se produce disminución de la saturación de oxígeno, aumento de la concentración de CO₂ y fragmentación del sueño.

La roncopatía afecta a un 60% de los hombres y un 40% de las mujeres a partir de los 60 años, así como a un 10% de hombres y 5% de las mujeres a partir de los 30 años. Los roncoadores patológicos son mayoritariamente de sexo masculino con obesidad, inflamación de vías aéreas superiores, distoposición mandibular y mujeres durante y después de la menopausia. Su importancia radica en su frecuencia y su posible asociación con el SAHOS.

En España³ se encuentra un 35% de la población adulta como roncoadora habitual, un 18% que presente somnolencia diurna y un 19% de hombres y 15% de mujeres que presentan un IAH mayor a 10. Su tratamiento es importante por sus posibles graves consecuencias.

Las consecuencias del SAHOS son:

Neurocognitivas:

- Hipersomnolencia diurna.
- Dificultad de concentración.
- Fatigabilidad y falta de fuerza.
- Cefalea matinal.
- Depresión.
- Disminución de la libido.
- Trastornos de memoria.
- Irritabilidad.

Laborales:

- Aumento de accidentes de tráfico.
- Aumento de accidentes laborales.
- Baja productividad laboral.

Cardiorespiratorias:

- Hipertensión arterial.
- Arritmias.
- Isquemia cardiaca.
- Infarto agudo de miocardio.

Los factores de riesgo para la SAHOS son:

- Obstrucción de la vía aérea superior.
- Endocrinos: Hipotiroidismo, acromegalia.
- Alcoholismo.
- Ingesta de benzodiazepinas.
- Edad y sexo (mayor en hombres mayores de 40 años).
- Tabaquismo.
- Obesidad.
- Circunferencia de cuello mayor de 40 cm.
- Hipertensión arterial.

Las obstrucciones más habituales son la hipertrofia adenoidea, hiper-



Dr. Pablo Echarri

- *Práctica exclusiva de Ortodoncia en Barcelona.*
- *Doctor en Odontología, Universidad de Montevideo, Uruguay (1981).*
- *Autor de técnicas CSW, CLO y SARDAC*
- *Miembro diplomado de la ESLO y de IABO y miembro de numerosas sociedades científicas como SEDO, AAO, WFO, AIO, EOS, ESLO, WSLO, SEDC, SEOP.*
- *Presidente de la Sociedad Iberoamericana de Ortodoncia Lingual (SIAOL) (2001-2013).*
- *Presidente del 3er. Congreso Internacional de la World Society of Lingual Orthodontics (WSLO) (2007-2009).*
- *Presidente de la Comisión Científica del Colegio de Odontólogos y Estomatólogos de Cataluña (COEC) (2004-2014).*

trofia de amígdalas, hipertrofia de paladar blando y úvula y macroglosia, pero también están relacionadas con la micrognatía mandibular.

DIAGNÓSTICO

En nuestra práctica diaria utilizamos la historia clínica de la figura 3 para pacientes adultos y el protocolo de exploración interdisciplinario para niños y adolescentes⁴ de la figura 4. También se realiza el análisis de las vías aéreas en la telerradiografía de perfil⁵. Las diferencias entre el SAHOS en niños y en adultos se muestran en el cuadro de la figura 5.

TRATAMIENTO

El tratamiento más frecuente en niños es la adenoidectomía asociada o no con reducción amigdalar. Este tratamiento es muy efectivo. En ocasiones, después de la intervención del ORL se ha de realizar tratamiento logopédico miofuncional para instaurar el patrón respiratorio nasal. Es muy importante tener en cuenta la respiración en el plan de tratamiento ortodóncico, ya que si el paciente presenta respiración oral o SAHOS es importante realizar tratamientos ortodóncicos que aumenten el pasaje aéreo y que no lo reduzcan.

El tratamiento de la roncopatía en adultos se realiza con la higiene del sueño (cambio de hábitos y posición al dormir) y la utilización de dispositivos intraorales. El tratamien-

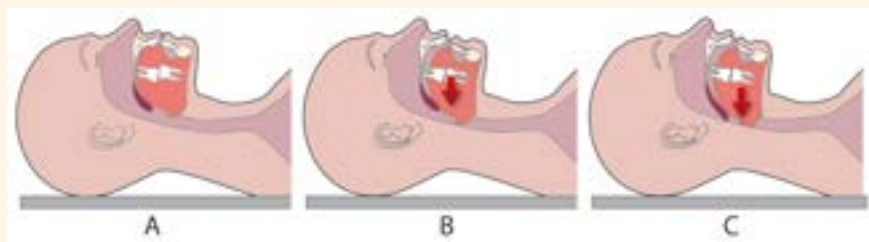


Figura 1. A. Cuando el paciente está de pie presenta el máximo posible de espacio faríngeo. B. Cuando el paciente está en decúbito supino, el espacio de la faringe se reduce porque la gravedad desplaza hacia atrás los músculos y la mandíbula. C. Durante el sueño, por la pérdida de tono muscular, especialmente del geniogloso y los músculos del velo del paladar, se reduce más el espacio faríngeo. En función del grado de reducción del espacio faríngeo el paciente puede experimentar un fenómeno acústico por vibración de los tejidos durante el pasaje aéreo (roncopatía), una hipoapnea o una apnea.

SAHOS	IAH
Normal	< 5
Leve	5 - 20
Moderado	20 - 50
Severo	>50

Figura 2. Grados de gravedad del SAHOS en relación con el Índice de Apneas/Hipoapneas.

HISTORIA CLÍNICA PARA ESTUDIO DE RONCOPATÍAS Y SAHOS EN PACIENTES ADULTOS

Doctor: _____ Fecha: _____

Datos del paciente:
 Nombre del paciente: _____ Edad: _____
 Sexo: _____ Peso: _____ Estatura: _____ Ocupación: _____

Anamnesis:

	Si	No
1. ¿Ronca todas las noches a pesar de no haber bebido alcohol?		
2. ¿El ronquido obliga a su pareja a cambiar de habitación?		
3. ¿Hace pausas o paradas respiratorias durante el sueño ("ahogos")?		
4. ¿Se siente cansado por la mañana?		
5. ¿Se despierta con dolor de cabeza?		
6. ¿Se adormece con facilidad durante el día o conduciendo?		
7. ¿Se duerme fácilmente viendo la televisión o leyendo?		
8. ¿Se duerme en el cine o el teatro?		
9. ¿Presenta alergia nasal?		
10. ¿Fuma?		
11. ¿Bebe alcohol antes de dormir?		
12. ¿Utiliza medicación crónica para dormir?		
13. ¿Tiene hipertensión?		
14. ¿Padece de impotencia sexual?		
15. ¿Presenta falta de concentración?		
16. ¿Presenta pérdida de memoria?		
17. ¿Padece de sudoración nocturna excesiva (diaforesis)?		
18. ¿Presenta nicturia (más de 2 veces por noche)?		
19. ¿Realiza movimientos bruscos de extremidades durante el sueño?		

Antecedentes:
 ¿Ha recibido tratamiento por apneas, hipertensión, enfermedades cardiovasculares o enfermedades respiratorias? **SI/No**
 Medicación: _____
 Antecedentes cardiovasculares: _____
 Antecedentes respiratorios: _____
 Otros: _____

Examen clínico

Codificación de úvula y paladar (Mando de Mallampati)

Movilidad lingual

Amígdalas

Labios

Contacto labial en reposo Sin contacto labial en reposo Labios secos o agrietados

Maloclusión

Mordida

Deglución

Normal ¿Hace muecas al tragar? ¿Interpone la lengua y/o labio al tragar?

Adenoides

Test fonético (mañana): Positivo (diferente) Negativo (igual)

Endoscopia (Exclusivo ORL): No obstrucción Obstrucción parcial Obstrucción severa

Tire Rx perfil (Exclusivo ortodontista): Sí No

Medición del cuello (Factor de riesgo > a 40 cm.): _____

Teleradiografía:

Poliemnografía:

Diagnóstico:

Figura 5. Historia clínica para estudio de roncopatías y SAHOS.

PROTOCOLO DE EXPLORACIÓN INICIAL INTERDISCIPLINAR OROFACIAL PARA NIÑOS Y ADOLESCENTES
 (Dirigido a logopedas, odontólogos, otorrinolaringólogos y pediatras)

Realizado por: _____ Especialidad: _____

Datos del paciente:
 Nombre del paciente: _____ Edad: _____ Fecha: _____
 Sexo: _____ Peso: _____ Estatura: _____ Antecedentes: _____

Conceptos:
 La exploración interdisciplinaria orofacial, extra e intraoral comprende el examen para la detección de posibles alteraciones morfológicas y/o disfunciones. Esta propuesta es una aproximación a un protocolo de exploración que reúne 2 características:
 1- Rapidez (5-8 minutos)
 2- Simplicidad

Anamnesis:

	Si	No	No sabe
1- ¿Ronca habitualmente su hijo mientras duerme?			
2- Durante el sueño ¿ha observado si al niño le cuesta respirar o lo hace con mucho esfuerzo?			
3- Ha detectado en su hijo al dormir: Pausas o paradas respiratorias Sueño intranquilo o agitado Posturas anormales de la cabeza (hiperextensión, etc) Sudoración excesiva			
4- ¿Moja la almohada con saliva?			
5- ¿Se cansa al comer o al hacer ejercicio?			
6- ¿Se queda con la boca abierta mirando la televisión o el ordenador?			
7- ¿Tiene babos (buro)?			
8- ¿Se despierta frecuentemente?			
9- ¿Tiene alergias y/o asma?			
10- Hábitos: chupete / succión digital / onicofagia / queilofagia / otros			
11- ¿Pierde la voz frecuentemente?			
12- ¿Tiene problemas de pronunciación?			

Respiración:

Nasal Bucal Mixta

Perfil:

Codificación de las narinas (con respiración forzada)

Movilidad lingual (Pedir al paciente que sitúe la lengua con la boca totalmente abierta intentando tocar el paladar)

Amígdalas

Labios

Contacto labial en reposo Sin contacto labial en reposo Labios secos o agrietados

Maloclusión (Ángulo)

Mordida, Oclusión

Alineación

Deglución

Normal ¿Hace muecas al tragar? ¿Interpone la lengua y/o labio al tragar?

Alteraciones posturales

Adenoides:

Test fonético (mañana): Positivo (diferente) Negativo (igual)

Endoscopia (Exclusivo ORL): No obstrucción Obstrucción parcial Obstrucción severa

Tire Rx perfil (Exclusivo ortodontista): Sí No

Se recomienda valoración por:

Otorrinolaringólogo Ortodontista Logopeda Pediatra

Autores: Elsa Bellón, Alberto Carrasco, Jordi Corominas, Graciela Donato, Pablo Echeverri, Diana Grand, Lylla Lepido y Emma Vila.

Figura 4. Protocolo de exploración interdisciplinario para niños y adolescentes.

	Adulto	Niño
Obesidad	Muy frecuente	Poco frecuente
Bajo peso	No	Frecuente
Somnolencia diurna	Sí	Poco frecuente
Respirador oral	Poco frecuente	Frecuente
Ronquidos	Alternantes con pausas	Continuos
Preponderancia en varones	Sí - 10/1	No - 1/1
Tipo obstructivo más común	Apnea	Hipoapnea
Hipertrofia adeno-amigdalár	Rara	Muy frecuente
Tratamiento	Dispositivos intraorales CPAP Cirugía	Adenoidectomía Reducción amigdalár Dispositivos intraorales

Figura 5. Diferencia entre SAHOS en adulto y niño.

to logopédico miofuncional es un complemento eficaz para conseguir mejor respuesta de la musculatura implicada, tanto en pacientes que presentan roncopatía, como en pacientes con AOS leve y moderado.

El tratamiento del SAHOS en adultos consiste básicamente en higiene del sueño, dispositivos intraorales, CPAP (dispositivo de presión aérea positiva continua) y cirugía.

Los dispositivos intraorales se pueden dividir en:

- Aparatos de avance mandibular.
- Aparatos para la lengua.
- Aparatos para el velo del paladar.

Los aparatos que se han demostrado más efectivos son los de avance mandibular.

El CPAP es el tratamiento más utilizado pero algunos pacientes no consiguen tolerarlo.

El tratamiento quirúrgico se divide en:

- Cirugía maxilofacial.
- Avance maxilar.
- Avance mandibular.
- Avance bimaxilar.

Cirugía otorrinolaringológica:

- Uvulopalatofaringoplastia.
- Adenoidectomía.
- Reducción amigdalár.
- Linguoplastia.
- Traqueostomía.

DISPOSITIVOS INTRAORALES

Los dispositivos intraorales se encuentran especialmente indicados para roncopatías y apneas obstructivas del sueño con las especificaciones indicadas en el cuadro de la figura 6. El dispositivo que más utilizamos es el TAP (Thornton Adjustable Positioner). Para la realización de este aparato se debe tomar una mordida constructiva que aumenta la dimensión vertical a un overbite de -5 mm y avanza la mandíbula a una posición intermedia entre la oclusión máxima y la protrusión máxima.

Al aumentar la dimensión vertical y avanzar la mandíbula se aumenta el espacio aéreo facilitando la respiración durante el sueño.

El TAP consta de dos placas (superior e inferior) conectadas por un tornillo que permite ajustar el avance mandibular y también permite los movimientos de lateralidad. En las

figuras 7 a 10 se puede ver el aparato y el mecanismo de ajuste.

El TAP posiciona la mandíbula hacia adelante y hacia abajo aumentando el espacio faríngeo (figura 11).

EFICACIA DE LOS DISPOSITIVOS INTRAORALES (DIO)

Rabelo y Hermont publicaron que la utilización de aparatología intraoral aumenta la eficacia en el trabajo pero no es significativa su reducción en los accidentes laborales⁶.

Levendowski et al.⁷ estudiaron 30 pacientes antes y después de usar DIO y observaron que el 90% de los pacientes tenían un IAH por debajo de 10 tras el uso de DIO y el 97% descendió el IAH más de un 50% o redujo el IAH por debajo de 10.

Skinner et al.⁸ reportaron que en 14 pacientes estudiados con polisomnografía y telerradiografía de perfil antes y después de usar DIO de 6 a 8 semanas, encontraron cambios en el IAH de 34+/-22 a 10 +/-5. También encontraron que la distancia perpendicular entre hueso hioides y plano mandibular disminuyó de 25.3 +/- 7.8 mm a 16.5 +/- 9.6, lo que favorece la disminución del IAH.

Pancer et al.⁹ estudiaron 75 pacientes de entre 28-74 años (edad promedio 50 años) con polisomnografía previa y posterior al uso durante 85

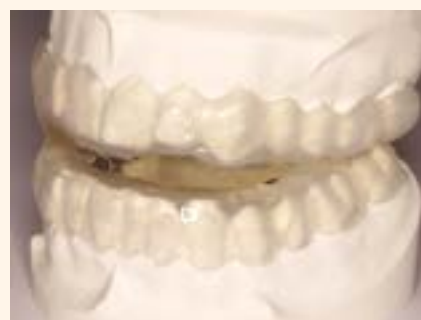

Figura 7. TAP (Thornton Adjustable Positioner).



Figura 8. TAP placa superior. Obsérvese el tornillo para regular el avance mandibular.

Concepto	Dispositivo Intraoral	
	Sí	No
Apnea y roncopatía	Central	X
	Obstruictiva	X
	Obstrucción a nivel nasal	X
	Obstrucción adenoides/amigdalas	*
	Micrognatia/Retrognatia	X
	Macroglosia	*
ATM	Hiperplasia de velo	*
	DCM	X
	Dolor Muscular	X
Odontológico	Ausencia múltiple de dientes	X
	Movilidad dentaria moderada/severa	X
	Paciente que va a realizar tratamiento ortodóncico	X

*Se puede combinar con cirugía.

Figura 6. Indicaciones de los dispositivos intraorales.

días de DIO. 38 pacientes pasaron de IAH 39+/-21 a IAH 5+/-3. 31 pacientes disminuyeron el IAH de 54+/-31 a 20+/-12. En los roncadore que no tenían apneas no se notó mejora considerable (de IAH 5+/-1 a IAH 4+/-1) pero se mejoró el ronquido. El 81% de los pacientes mejoró el IAH igual o más al 50%.

En cuanto al ronquido, hubo mejoras en el cuestionario del observador del sueño: el 96% de los pacientes presentaban ronquido severo al inicio del estudio y sólo el 2% continuaban presentándolo después de haber usado el DIO. El 69% presentaban ronquido moderado al inicio y sólo el 2% continuaban presentándolo después de haber usado el DIO. Incluso los pacientes sin mejorar el IAH, mejoraron el ronquido, reportado por sus bedpartners.

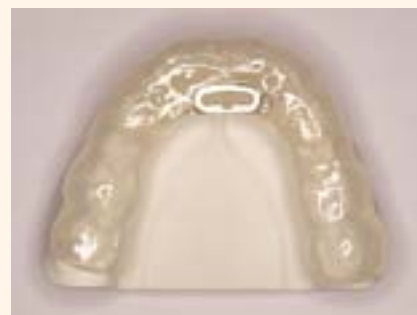

Figura 9. TAP placa inferior. Obsérvese la ranura que permite los movimientos laterales mandibulares.



Figura 10. TAP. Obsérvese el ajuste del avance mandibular con la llave actuando sobre el tornillo.

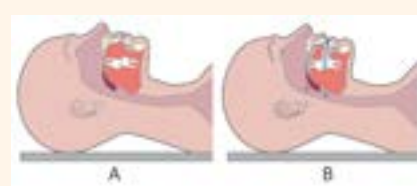

Figura 11. A. Espacio faríngeo durante el sueño. B. Obsérvese el efecto del TAP en el aumento del espacio faríngeo.

350 días después de la inserción del DIO, el 86% de los pacientes seguían utilizándolo. El 60% estaban muy satisfechos, el 27% moderadamente satisfechos, el 11% moderadamente insatisfechos y el 2% muy insatisfechos.

CONCLUSIONES

El papel del odontólogo y el ortodoncista es muy importante en el diagnóstico y tratamiento de las roncopatías y SAHOS ya que los dispositivos intraorales resultan muy eficaces en el tratamiento de estas enfermedades en los pacientes no ortodóncicos. El tratamiento ortodóncico también puede tener una gran influencia en la mejoría de los síntomas.

BIBLIOGRAFÍA

1. Friedman M. Sleep apnea and Snoring: Surgical and non-surgical therapy. Illinois (USA): Saunders Elsevier; 2009
2. Coromina J, Estivill E. El niño ronca-dor: El niño con síndrome de apnea obstructiva del sueño. Barcelona (España): Editores Médicos S.A. (EDIMSA); 2006.
3. Durán J, Esnaola S, Rubio R, Iztueta A. Obstructive sleep apnea-hypopnea and related clinical features in a population-based sample of subjects aged 30 to 70 yr. Am J Respir Care Med. 2001; 163(3 Pt 1): 685-9
4. Echarri P, Carrasco A, Bottini E, Vila E. Protocolo de exploración interdisciplinar orofacial para niños y adolescentes: manejo y codificación. En: Durán von Arx J. Estimuloterapia en ortodoncia. Madrid (España): Ripano Médica; 2010. pp. 165-174
5. Echarri P. Diagnóstico y plan de tratamiento en ortodoncia. Madrid (España): Ripano Médica; 2014.
6. Rabelo ML, Hermont AP. Sleep apnea and occupational accidents: Are oral appliances the solution? Indian J Occup Environ Med. 2014; 18(2): 39-47.
7. Levendowski DJ, Morgan TD, Patrickus JE, Westbrook PR, Berka C, Zavora T. In-home evaluation of efficacy and titration of a mandibular advancement device for obstructive sleep apnea. Sleep Breath 2007; 11(3):139-47.
8. Skinner MA, Robertson CJ, Kingshott RN, Jones DR, Taylor DR. The efficacy of a mandibular advancement splint in relation to cephalometric variables. Sleep Breath 2002;6(3):115-24
9. Pancer J, Al-Faiji S, Al-Faiji M, Hoffstein V. Evaluation of variable mandibular advancement appliance for treatment of snoring and sleep apnea. Chest. 1999;116(6):1511-8.

Manejo y Control de las Fuerzas de Fricción en Ortodoncia. Orthospeed System

Por el Dr. Juan J. Alió Sanz

INTRODUCCIÓN

Uno de los grandes retos de la ortodoncia moderna es controlar las fuerzas de fricción que se generan con los aparatos fijos multibrackets, las cuales siempre están presentes, con cualquier técnica, en la fase de nivelación y alineamiento dentario, incluso en las técnicas que utilizan la traslación y no el deslizamiento e incluso con los brackets más avanzados de suto-ligado. Básicamente, las fuerzas de fricción hacen más ineficaces nuestros aparatos multibrackets y nos obligan a utilizar fuerzas de mayor magnitud.

En este artículo presentamos un producto y un sistema que controla estas fuerzas de fricción con un producto nuevo e innovador denominado ORTHOSPEED.

El ORTHOSPEED tiene como base de utilización el provocar un revestimiento entre los metales en contacto, esto es, el metal del bracket y el metal del arco. Este revestimiento ocasiona un cambio en la estructura superficial de los dos metales que tiene como consecuencia directa una disminución en la fricción que generan ambos metales cuando entran en contacto.

¿QUÉ ES LA FRICCIÓN?

La fricción se produce como consecuencia del contacto entre dos superficies cuando entre ambas se genera un movimiento de deslizamiento. Esta fricción generada produce fuerzas que dificultan el movimiento de deslizamiento libre. No existe la fricción nula, siempre que existe contacto entre las superficies se producen fuerzas de fricción. Estas fuerzas serán mayores o menores dependiendo de varias variables, entre ellas cabe citar:

1. La estructura de las superficies en contacto.
2. La velocidad del deslizamiento.
3. Variables externas, como la temperatura.

Las fuerzas de fricción, básicamente retrasan el movimiento y provocan efectos colaterales.

Los inconvenientes principales de la fricción se resumen, por tanto, en una mayor lentitud del movimiento dentario, sufrimiento periodontal y dificultad en el cierre de espacios.

¿SIEMPRE HAY QUE REDUCIR LA FRICCIÓN?

La respuesta es NO. En distintas fases del tratamiento ortodóncico nos

interesa que las fuerzas de fricción sean máximas. Básicamente, esta situación se da en fases intermedias y en las últimas del tratamiento, cuando queremos cerrar espacios o conseguir una adecuada torsión. Es decir, cuando queremos el máximo control dentario y el máximo anclaje.

TIPOS DE FUERZAS DE FRICCIÓN

Distinguimos dos tipos de fuerzas de fricción, las que se generan por el contacto del bracket con el arco y las que se producen cuando ligamos el arco al propio Bracket:

1. Fuerzas de fricción Nocivas de Resbalamiento (FNR) (Figura 1 y 2).
2. Fuerzas de fricción Nocivas de Ligadura (FNL) (Figura 3).

Las FNR actúan en toda la superficie de contacto de ambas superficies y forman un gradiente de fuerza que es máximo donde el contacto es mayor.

Las FNL producen fuerzas de fricción en las zonas de contacto de la propia ligadura con el arco. En la figura 2 y 3 podemos ver las FNR (rojo). En la Figura 3, las FNL. Si

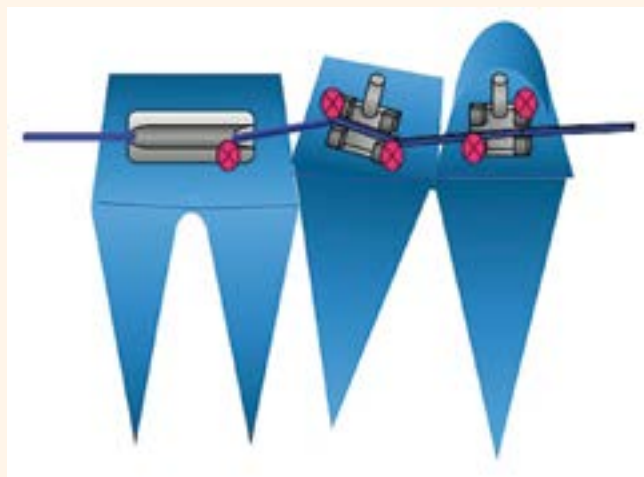


Figura 1. Fuerzas de fricción por resbalamiento.

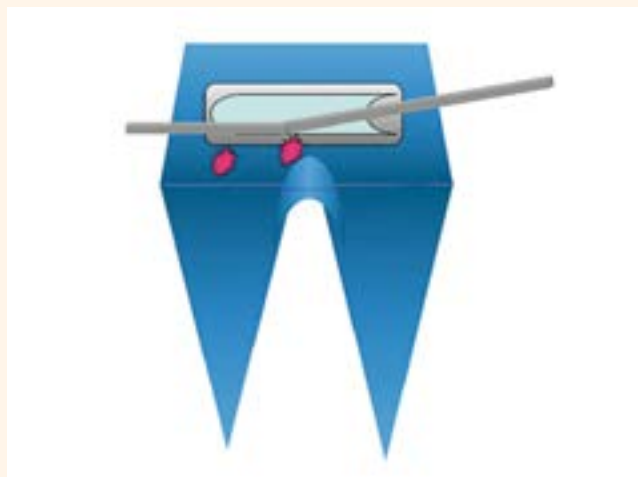


Figura 2. En los tubos de molares o en cualquier bracket de autoligado también se generan fuerzas de fricción por resbalamiento.

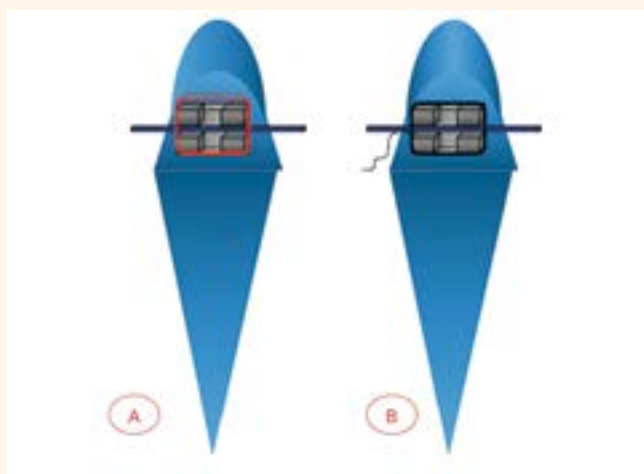


Figura 5. Las fuerzas nocivas de ligadura se generan en brackets convencionales, tanto con ligadura elástica (A) como metálica (B).



Figura 4. El Orthospeed crea un revestimiento entre las dos superficies de contacto.



Dr. Juan José Alió Sanz

Profesor Titular de Ortodoncia. Universidad Complutense de Madrid

utilizamos brackets de autoligado eliminamos las FNL pero siguen existiendo las FNR, incluso en algunos movimientos de primer orden, pueden estar aumentadas con este tipo de Bracket.

¿CÓMO FUNCIONA EL ORTHOSPEED?

1. Efectos sobre las Fuerzas Nocivas de Resbalamiento (FNR).

El ORTHOSPEED funciona creando un revestimiento entre las dos superficies en contacto. Este revestimiento actúa como un sistema de lubricación, disminuyendo la fricción mientras que producto permanezca insertado. En la figura 4 vemos como el ORTHOSPEED es insertado entre las dos superficies en un tubo de un molar.

2. Efectos sobre las Fuerzas Nocivas de Ligadura (FNL).

Las FNL surgen del contacto entre la ligadura y el arco (figura 3).

El ORTHOSPEED elimina estas fuerzas de la misma forma que lo hace con las FNR, esto es, provocando un cambio en la superficie por la lubricación de estas estructuras, esto es, el metal del arco y la ligadura.

En la Figura 5 vemos esquemáticamente como queda la aplicación del ORTHOSPEED después de su colocación en la ranura del bracket, en el arco y en la ligadura. Esta aplicación aminora drásticamente las FNR y las FNL.

¿CÓMO SE UTILIZA EL ORTHOSPEED? (Figura 6)

La aplicación del ORTHOSPEED es muy sencilla (Figura 7). Basta con insertar el producto dentro de la ranura del bracket, en el arco (Figura 8) y en la unión arco-bracket antes de colocar la ligadura. Con brackets de autoligado, este último paso lo obviaremos.