

# digital

international magazine of digital dentistry

**3** 2015 wydanie polskie

by Dorota Michalik

## **\_Opis przypadku**

Technologie 3D

## **\_CBCT**

Diagnostyka i kontrola  
w endodoncji

## **\_Fotografia stomatologiczna**

Portfolio

**Sprzęt i materiały**

renomowanych producentów  
do nowoczesnej  
i konwencjonalnej  
techniki dentystycznej

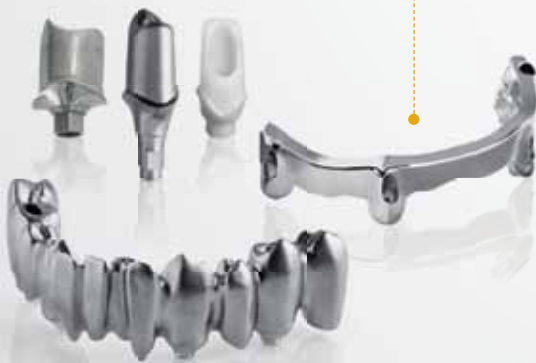
**Drukowanie 3D**

możliwość drukowania modeli,  
szyn, szablonów implantologicznych,  
łyżek indywidualnych,  
prac tymczasowych...



# TWÓJ PARTNER W IMPLANTOLOGII PROTETYCE ORTODONCJI CAD/CAM

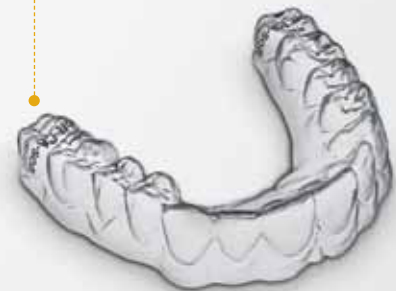DENON DENTAL Sp. z o.o.  
ul. Kolejowa 49 | 05-520 Konstancin-Jeziorna  
tel. +48 22 717 58 70 | denon@dental.pl | www.dental.pl

**Centrum Skanowania  
i Projektowania CAD-CAM**

precyzyjne prace protetyczne  
i implantoprotetyczne

**Skanery 3D**

do pracowni protetycznych  
i ortodontycznych

**Clear Aligner**

niewidoczne szyny  
do repozycji zębów  
w ortodoncji i protetyce



# Dentysta w 3D...

**Technologia CAD/CAM** na dobre zdomowała się w naszej stomatologicznej codzienności – podobnie jak sam skrót jej nazwy, bezpośrednio zapożyczony z języka angielskiego. Czy jednak wszyscy wiemy, co ów skrót oznacza i jaka jest historia technologii CAD/CAM?

CAD to Computer Aided Design czyli Komputerowo Wspomagane Projektowanie. CAM – Computer Aided Manufacturing, czyli Komputerowo Wspomagane Wytwarzanie. Dzięki systemom CAD możliwe jest komputerowe projektowanie, sporządzanie analiz i opracowywanie dokumentacji produktu. Systemy CAM służą do konfigurowania i sterowania procesami wytwarzania wcześniej zaprojektowanych produktów.

Początki systemów CAD/CAM datuje się na lata 60. XX w., przy czym wbrew powszechnym wyobrażeniom, najpierw powstał pierwszy system CAM (system „PRONTO”, 1957 r., dr P. J. Hanratty), a dopiero później system CAD (system „SKETCHPAD”, 1963 r., I. Sutherland). Co więcej, systemy CAD były początkowo dwuwymiarowe (2D), dopiero później pojawiła się możliwość projektowania w 3D. Coraz bardziej popularne stawały się zintegrowane systemy CAD/CAM, w których stawiano na efektywność działania oraz możliwość adaptacji do wymagań określonych zadań produkcyjnych.

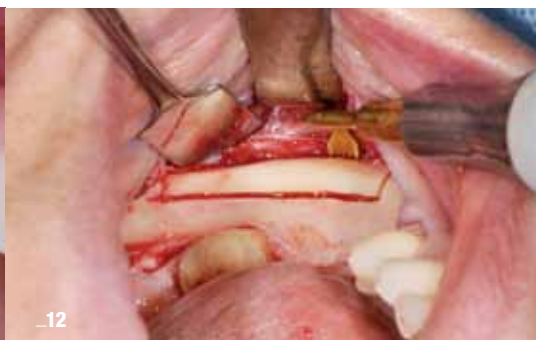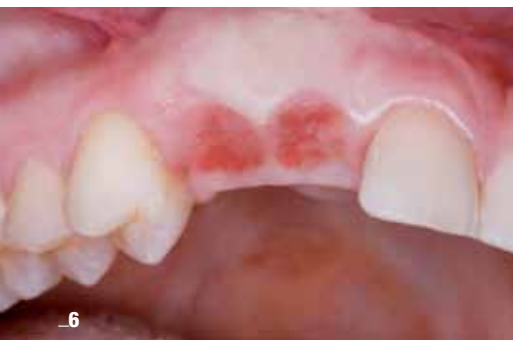Znaczny skok w rozwoju technologii CAD/CAM nastąpił w połowie lat 80., wraz z rozwojem komputerów, które zyskiwały coraz większą moc obliczeniową, a jednocześnie były coraz łatwiejsze w obsłudze. Pakiety CAD/CAM stały się narzędziem w różnych dziedzinach twórczości inżynierskiej takich, jak: mechanika, budownictwo, architektura, wzornictwo przemysłowe. Potem zostały z powodzeniem zaadaptowane do potrzeb medycyny i stomatologii.

Od tego czasu technologia dynamicznie rozwija się nadal, wzbogacana o kolejne nowości, z których możemy korzystać coraz swobodniej i w coraz szerszym zakresie. Do takich nowości możemy zaliczyć np. skanowanie wewnątrzustne – o tym m.in. w tym numerze *digital*.

Życzymy udanej lektury!

*Magdalena Jaszczak-Małkowska*

Magdalena Jaszczak-Małkowska  
Z-ca Redaktora Naczelnego



## | Od wydawcy

- 03 Dentysta w 3D...  
\_Magdalena Jaszczak-Małkowska

## | CAD/CAM

- 06 Odwzorowanie profilu **wyłaniania implantu przy pomocy skanera wewnątrzustnego**  
\_Magdalena Jaszczak-Małkowska

## | CBCT

- 12 **Technologia 3D** w leczeniu implantologicznym przy deficycie wysokości **wyrostka zębodołowego** – opis przypadku  
\_Adam Ziembowski
- 20 Ocena efektywności wypełnienia kanałów **w leczeniu endodontycznym** z zastosowaniem tomografii **wiązki stożkowej**  
\_Bartłomiej Karaś i Przemysław Papiór

## | Obrazowanie

- 24 Nowoczesne **technologie obrazowania** w stomatologii  
\_Mateusz Szkliniarz

## | Fotografia

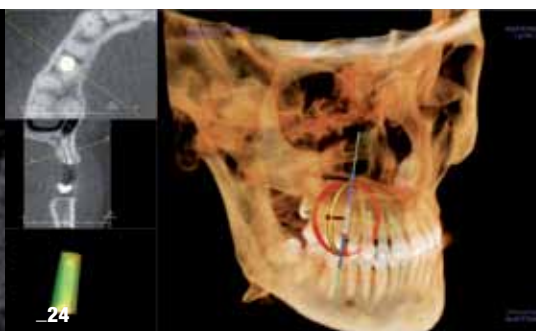
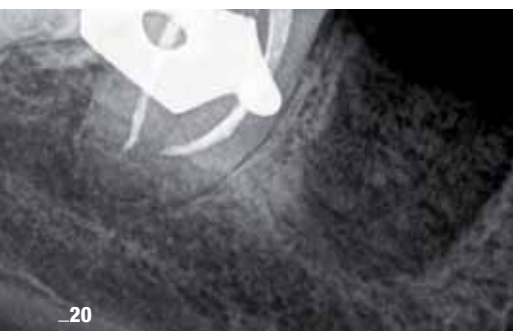- 30 **Dental Photo Master** Portfolio fotograficzne – część 1  
\_Krzysztof Chmielewski

## | Smile analysis and smile design

- 38 **Smile analysis** and photoshop **smile design** technique  
\_Edward A. McLaren, Lee Culp

## | Informacje

- 48 O wydawcy

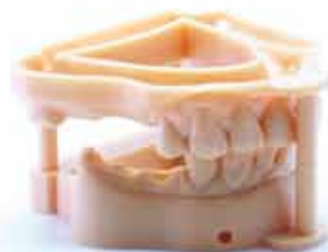
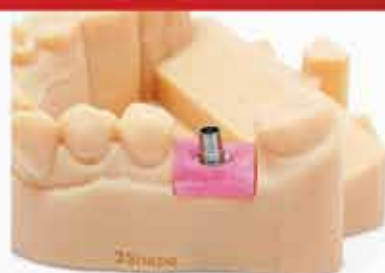
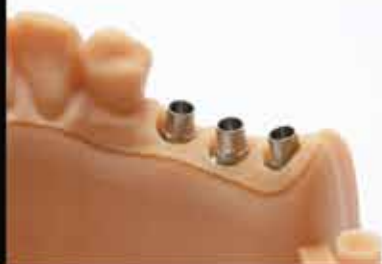
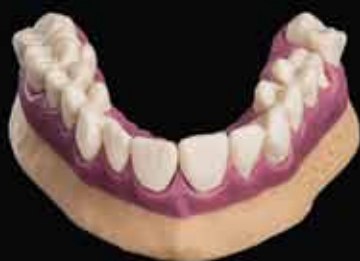


# NAJWIĘKSZE CENTRUM DRUKU 3D

- DRUKOWANIE MODELI ROBOCZYCH
- DRUKOWANIE MODELI ORTODONTYCZNYCH
- DRUKOWANIE SZABLONÓW CHIRURGICZNYCH
- DRUKOWANIE KORON TYMCZASOWYCH Z KOMPOZYTU
- DRUKOWANIE PROTEZ SZKIELETOWYCH



## TECHNOLOGIA PRZYSZŁOŚCI NA WYCIĄgniĘCIĘ RĘKI

### ➔ SZABLONY CHIRURGICZNE

Służymy pomocą w przygotowaniu nawigacji implantologicznej opartej o program **Implant Studio 3shape**. Prześlij do nas skan lub modele pola protetycznego wraz z obrazem z tomografu. Nasz wykwalifikowany personel wraz z Twoim nadzorem przygotowuje dla Ciebie projekt szablonu.

### ➔ IDEALNIE DOPASOWANE SZYNY

Sztywny, transparentny materiał, dopasowany perfekcyjnie do zgryzu Twojego pacjenta!

### ➔ DRUKUJEMY MODELE EDUKACYJNE

Nasze centrum druku 3D oferuje modele dla kursantów | studentów stomatologii

### ➔ SUPER DOKŁADNE MODELE

Najdokładniejsze modele 3D, jakość której nie otrzymasz nigdy w gipsowym odlewie. Dokładność na poziomie 25 mikronów, wyciągane słupki oraz różne kolory. Otwory na analogi kompatybilne z wieloma systemami jak **Dess** czy **Core 3D**.

### ➔ SZTUCZNE DZIAŚŁA

Nie musisz już wykonywać ręcznie nałożenia na model sztucznego dziąsła. W jednym procesie projektowania zaznacz obszar zasięgu różowego dziąsła, a my zrobimy resztę!

### ➔ ŚWIETNIE SPASOWANA OKLUZJA

2 modele fiksowane w stabilnym zwarciu

**ZAINTERESOWAŁO CIĘ TO ?  
ZADZWOŃ. NAPISZ. ODWIEDŹ**

[www.ROBOCAM.INFO](http://www.ROBOCAM.INFO)

robocam

[/ROBOCAM.INFO](https://www.facebook.com/ROBOCAM.INFO)  
[INFO@ROBOCAM.INFO](mailto:INFO@ROBOCAM.INFO)

[www.ROBOCAM.INFO](http://www.ROBOCAM.INFO)

02-871 WARSZAWA  
UL. KARCZUNKOWSKA 35  
TEL: 0048 22 460 42 09  
[R.MICHALIK@ROBOCAM.INFO](mailto:R.MICHALIK@ROBOCAM.INFO)

# Odzworowanie profilu wyłaniania implantu przy pomocy skanera wewnątrzustnego

## Imaging emergence profile of an implant using intraoral scanner

**Autorka** Magdalena Jaszczak-Małkowska

**Streszczenie:** Skanowanie wewnątrzustne jest precyzyjną i przewidywalną metodą odzworowywania pola protetycznego. Jednocześnie, oszczędzając czas i eliminując procedury mogące generować błędy i niedokładności. W przypadku odzworowywania pola do prac na implantach eliminuje pracochłonną indywidualizację transferów wyciskowych i traumatyzowanie tkanek wokół implantu. Artykuł przedstawia krok po kroku procedurę skanowania we wspomnianym wyżej przypadku.

**Summary:** Intraoral scanning is a very precise and predictable method of the dental prosthetic field imaging. It is the method that saves the operator's time and eliminates difficult procedures at the same time. It results in avoiding mistakes and inaccuracies. While scanning for dental implants we can eliminate timesaving individualisation of implant transfers and soft tissue trauma. This article presents the scanning procedure in the case stated above.

**Słowa kluczowe:** skanowanie wewnątrzustne, profil wyłaniania implantu, kształtowanie tkanek miękkich, implanty w strefie estetycznej

**Key words:** intraoral scanning, implant emergence profile, soft tissue management, esthetic zone implants.

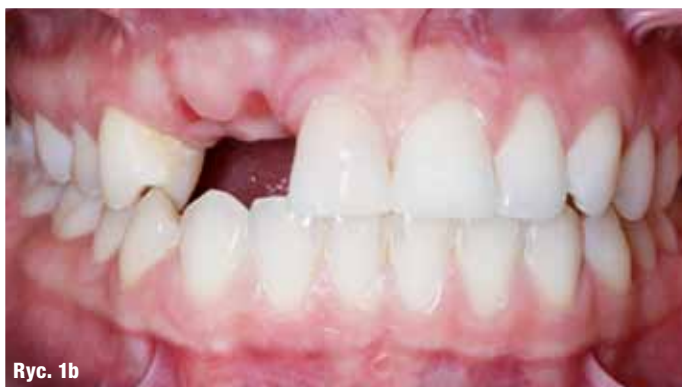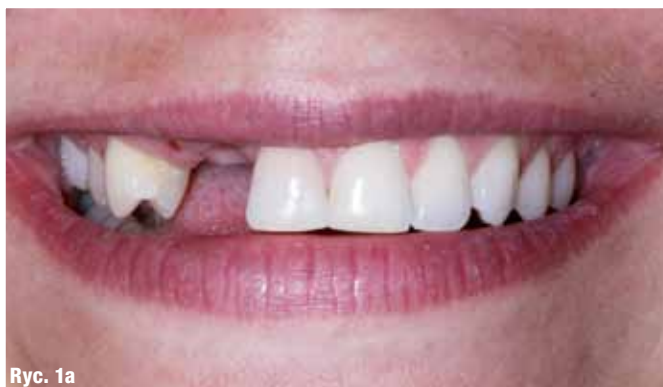\_Implantacja w strefie estetycznej niesie za sobą szereg wyzwań zarówno dla lekarza chirurga, jak i protetyka. Obecnie, korzystając z nowoczesnych technologii cyfrowego planowania i guided surgery, chirurg implantolog jest w stanie precyzyjnie i przewidywalnie zaplanować i przeprowadzić zabieg chirurgiczny tak, aby osiągnąć jak najlepsze warunki do przyszłej odbudowy protetycznej na implantach.

sowych może przystąpić do kształtowania tkanek miękkich w okolicy implantu tak, aby dostosować je do zębów sąsiednich i ukształtować odpowiedni profil wyłaniania przyszłej korony. Dzięki technologii CAD/CAM możliwe jest wykonanie łącznika indywidualnego doskonale naśladowującego wypracowany kształt tkanek miękkich.

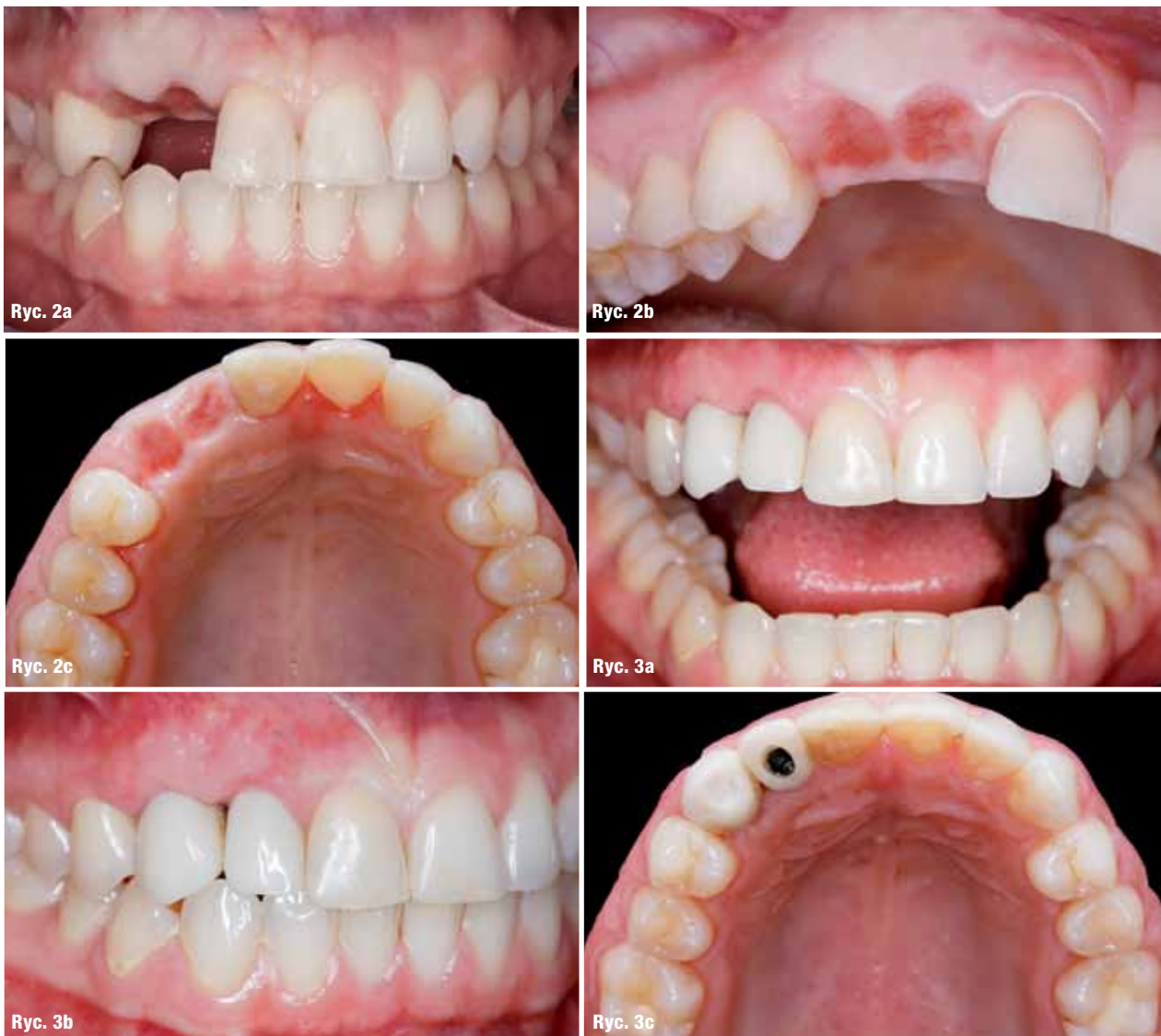Na tym etapie dużym technicznym utrudnieniem było do tej pory przekazanie do laboratorium precyzyjnych informacji o uzyskanym kształcie tkanek miękkich, gdyż – jak wiadomo

**Ryc. 1a i b.** Stan 4 tygodnie po urazie, przed implantacją.

Po zakończeniu procesu osteointegracji, lekarz protetyk przy pomocy uzupełnień tymcza-







– po usunięciu uzupełnienia tymczasowego, tkanki te zapadają się bardzo szybko. Zarówno stosowanie specjalnych łączników wyciskowych, jak i indywidualizacja transferów są czasochłonne i wielokrotnie nieprecyzyjne. Poza tym, wielokrotne zdejmowanie i zakładanie indywidualizowanego transferu powoduje uszkodzenie delikatnego nabłonka tkanek miękkich wokół implantu.

Technika odwzorowywania pola protetycznego przy pomocy skanera wewnątrzustnego całkowicie eliminuje wspomniane trudności. Wykonanie precyzyjnego skanu ukształtowanego wcześniej profilu wyłaniania implantu od momentu usunięcia pracy tymczasowej może zająć kilkanaście sekund i – co istotne – jest atraumatyczne dla tkanek miękkich.

W artykule przedstawiono procedurę skanowania wewnątrzustnego oraz wykonywa-

nia indywidualnych uzupełnień na implantach w strefie estetycznej na przykładzie wybranego przypadku klinicznego.

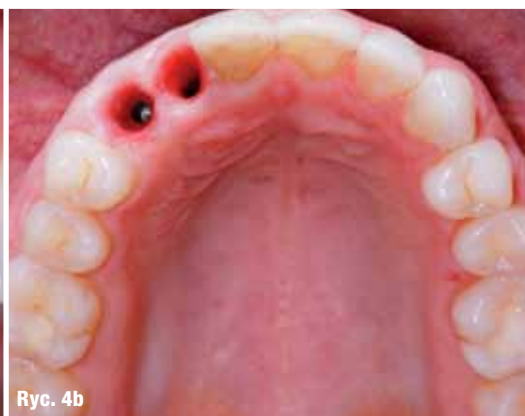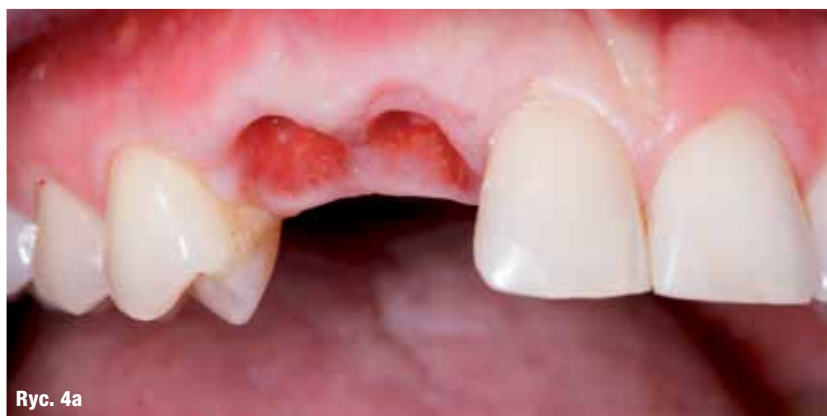### –Postępowanie kliniczne

26-letnia pacjentka zgłosiła się do kliniki po urazie, w trakcie którego doszło do całkowitego wybicia zębów 13 i 12. Ze względu na stan po urazie, podjęto decyzję o implantacji odroczonej do momentu wygojenia tkanek miękkich. Implantację zaplanowano jednocześnie ze sterowaną regeneracją kości wyrostka zębodołowego. Brak tymczasowo uzupełniono mostem adhezyjnym (Ryc. 1a i b).

Po 4 tygodniach w projekcji zębów 13 i 12 wszczepiono 2 implanty Astra Tech TX odpowiednio 3.5/9 i 3.5/8, deficyty kości uzupełniono przy pomocy Bio-Oss i Bio-Guide (Geistlich Pharma). W tym przypadku niezwykle istotną kwestią było

**Ryc. 2a i b** Wyrostek 6 miesięcy po implantacji i augmentacji, widoczne wstępne ukształtowanie tkanek miękkich.

**Ryc. 3a-c** Korony tymczasowe na implantach.



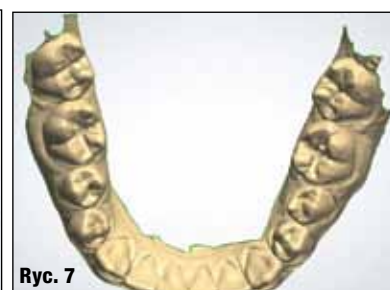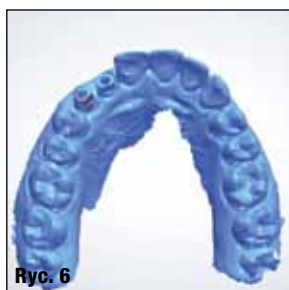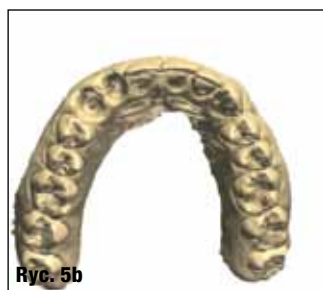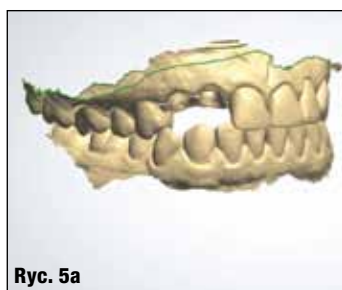
**Ryc. 4a i b**\_Profil wyłaniania implantów ukształtowany koronami tymczasowymi.

kształtowanie tkanek miękkich w celu jak najlepszego odtworzenia brodawek międzyzębowych, zwłaszcza pomiędzy implantami. Wstępnie proces ten przeprowadzono na etapie tymczasowego mostu adhezyjnego, którego przeszło było odpowiednio modyfikowane (Ryc. 2a-c).

przystąpiono do rejestracji pola protetycznego w celu wykonania ostatecznych uzupełnień (Ryc. 4a i b).

Po 6-miesięcznym okresie integracji implanty odsłonięto i wstępnie wygojono tkanki miękkie na śrubach gojących, jednocześnie modyfikując most adhezyjny. Po wygojeniu dalszy proces kształtowania tkanek miękkich przeprowadzono na koronach tymczasowych (Ryc. 3a-c). Po osiągnięciu zadowalającego efektu kosmetycznego

W przypadku skanowania do uzupełnień na implantach wykonujemy 4 skany: skan profilu wyłaniania, skan z transferami (scanbody), skan łuku przeciwstawnego i rejestrację zwarcia. Pierwszy ze skanów jest skanem podstawowym, na którym wykonywana będzie w laboratorium docelowa praca protetyczna. Dlatego też należy go wykonać jak najszybciej po usunięciu pracy tymczasowej, aby jak najdokładniej odwzorować tkanki miękkie.

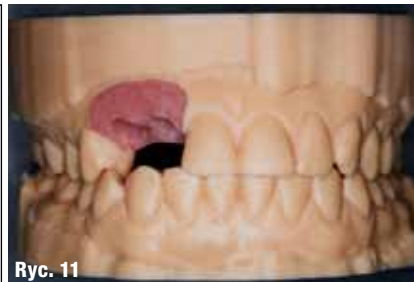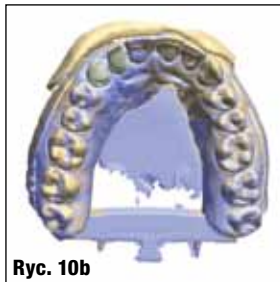
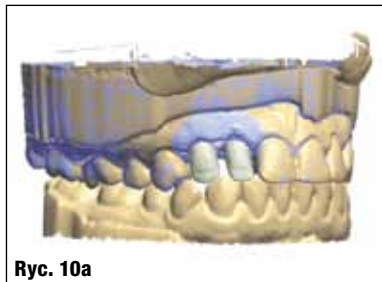
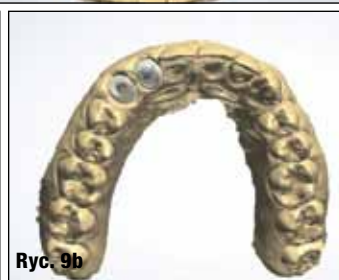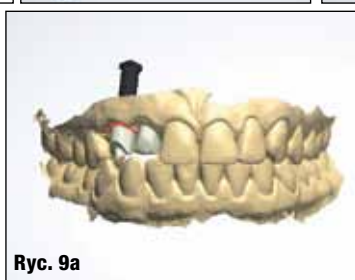
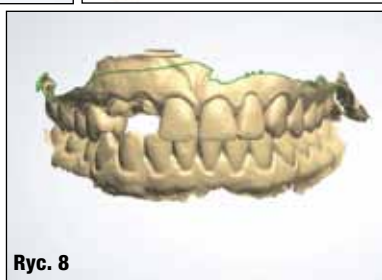


**Ryc. 5a i b**\_Skan profilu wyłaniania implantów.

**Ryc. 6**\_Skan z transferami (scanbody).

**Ryc. 7**\_Skan łuku przeciwstawnego.

**Ryc. 8**\_Skan zwarcia.



**Ryc. 9a i b**\_Projekty łączników, widoczny wirtualny analog implantu.

**Ryc. 8**

**Ryc. 9a**

**Ryc. 9b**

**Ryc. 10a**

**Ryc. 10b**

**Ryc. 11**

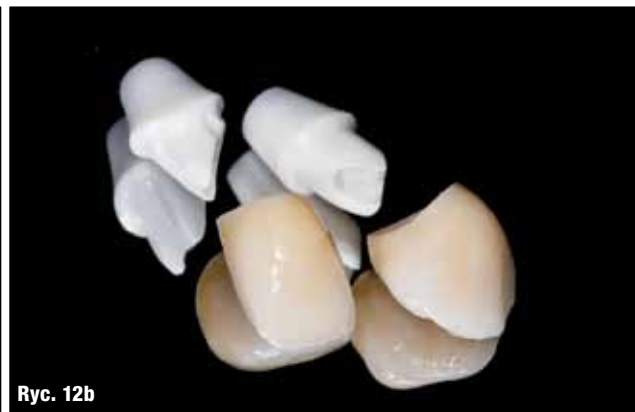**Ryc. 10a i b**\_Projekty cyrkonowych czapek do koron na implantach.

**Ryc. 11**\_Wydrukowany model analogowy z maską dziąsłową do wykonania ostatniego etapu pracy – napalanie ceramiki.

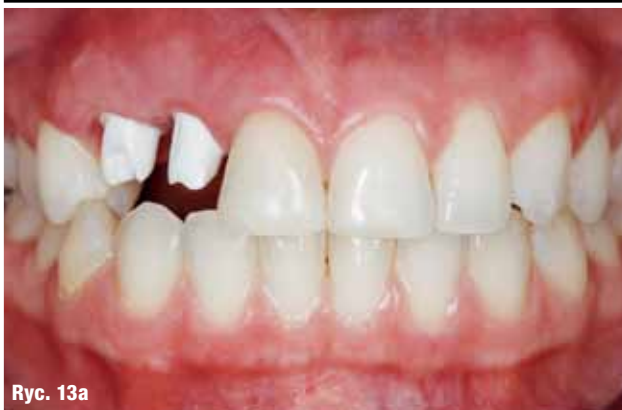



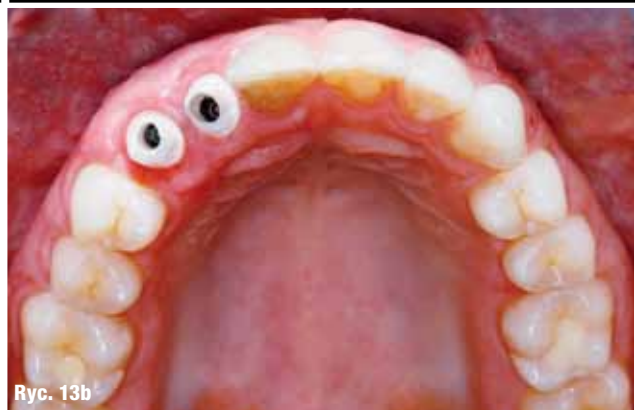Ryc. 12a



Ryc. 12b



Ryc. 13a



Ryc. 13b

W przypadku większej liczby implantów, dodatkowym udogodnieniem jest możliwość zdejmowania uzupełnień po kolei i skanowanie sekwencyjne. Po zakończeniu tego skanu powierzchnie tkanek miękkich wokół implantów są automatycznie blokowane i przy kolejnych skanach nie ulegają już żadnym modyfikacjom (Ryc. 5a-b). Kolejny skan służy do rejestracji osi ustawienia implantów przy pomocy transferów (scanbody), które posiadają punkty referencyjne do przeniesienia ich do wirtualnego modelu i dalszej obróbki w CAD/CAM (Ryc. 6). Skany łuku przeciwstawnego i zwarcia są skanami standardowymi w każdym przypadku (Ryc. 7 i 8).

Po wykonaniu skanów pliki wysyłane są do laboratorium, gdzie modele cyfrowe umieszczane są w wirtualnym artykulatorze i następuje projektowanie i wykonywanie pracy docelowej. W przypadku wykonywania prac niewymagających ręcznego napalania ceramiki można zrezygnować z wykonywania modelu analogowego i całość pracy wykonywać cyfrowo.

W prezentowanym przypadku zaplanowano wykonanie łączników indywidualnych hybrydowych z tlenku cyrkonu na tytanowej bazie oraz koron na podbudowie z tlenku cyrkonu licowanych ceramiką skaleniową. Użycie tych materiałów zapewniło jednocześnie trwałość konstrukcji

wymaganą przy obciążeniach funkcjonalnych, jakim będzie podlegał implant w projekcji kła (tytanowa baza łącznika) oraz wysoką estetykę (indywidualnie kształtowany łącznik cyrkonowy i korony pełnoceramiczne).

### –Postępowanie laboratoryjne

Po otrzymaniu danych, cyfrowe modele montowane są w wirtualnym artykulatorze, gdzie podlegają dalszej wirtualnej obróbce, takiej jak montowanie analogów implantów, wykonywanie roboczego modelu dzielonego oraz projektowanie łączników i koron (Ryc. 9a i b, Ryc. 10a i b). W opisywanym przypadku wydrukowano również model analogowy w celu wykonania ostatniego etapu pracy, tzn. ręcznego napalania ceramiki na cyrkonowe podbudowy koron (Ryc. 11).

Po otrzymaniu gotowych uzupełnień z laboratorium i ich przymierzeniu, osadzono pracę na stałe (Ryc. 12a i b). Łączniki przykręcono zgodnie z zaleceniem producenta systemu implantologicznego dotyczącym łączników tytanowych, co było możliwe dzięki zastosowaniu tytanowej bazy łącznika. Korony zacementowano na cement glosjonomerowy modyfikowany żywicą (ze względu na odpowiednio małą średnicę cząsteczek wypełniacza, która nie zaburzy szczelności połączenia korony z łącznikiem cyrkon-cyrkon).

**Ryc. 12a i b** Gotowe uzupełnienia ostateczne, łączniki i korony.

**Ryc. 13a i b** Łączniki ostateczne w jamie ustnej, widoczne indywidualne ukształtowanie łączników zgodne z wypracowanym profilem wyłaniania.