DPAG Entgelt bezahlt · OEMUS MEDIA AG · Holbeinstraße 29 · 04229 Leipzig

DENTAL TRIBUNE

The World's Dental Newspaper · German Edition

No. 2/2017 · 14. Jahrgang · Leipzig, 8. März 2017 · PVSt. 64494 · Einzelpreis: 3,00 €

Behandlung mittels MTA

Die klinische Erkennung, Diagnose und Behandlung eines zentralen, avitalen Schneidezahns mit offenem Apex mittels Anwendung von MTA-basiertem Reparaturmaterial. ▸ *Seite 8f*

Champions® Symposium

Am 17. und 18. März 2017 lädt Champions-Implants zum kostenfreien Symposium nach Mainz. Im Fokus steht dabei die implantologisch praktische Arbeit am Patienten. ▸ *Seite 10*

Good Doctors

Als Spezialanbieter von intraoralen Kameras und Poly-Lampen für die dentale Praxis bietet das Bonner Unternehmen GoodDrs höchste Qualität zu attraktiven Preisen. ▸ *Seite 14*

ANZEIGE

IDS 2017 – Dentalbranche trifft sich in Köln

140.000 Fachbesucher aus aller Welt kommen Ende März nach Köln.

KÖLN (mhk) – Vom 21. bis 25. März 2017 wird Köln der Treffpunkt der internationalen Dentalfamilie sein. 2.300 Aussteller aus 60 Ländern werden auf mehr als 160.000 Quadratmetern ihre neuesten Produkte, Entwicklungen und Trends sowie Dienstleistungsangebote den Messegästen darbieten. Sowohl die Zahnärzteschaft als auch das Zahntechniker-Handwerk, der Dental-Fachhandel und die Dentalindustrie erwartet eine außerordentliche Präsentation, die die neuesten produkt- und verfahrenstechnischen Entwicklungen in Zahnmedizin und -technik umfassen. Dafür stehen in diesem Jahr erstmals sechs Hallen der Koelnmesse zur Verfügung.

Wiederkehrende Programmpunkte während der IDS sind der „Dealers Day" am Dienstag, die „Speakers Corner" mit namhaften Experten aus Wissenschaft und Forschung, 2017 in der Passage Halle 4/5 platziert, sowie der „Career Day" am Samstag, bei dem sich alles um Nachwuchsförderung und Karrierechancen im zahnmedizinischen Umfeld dreht. Exklusive „Know-how-Touren" durch zwei Kölner Zahnarztpraxen sollen zudem gezielt ausgebildete Fachkollegen aus dem In- und Ausland ansprechen. Hinzuweisen ist auch auf die „Generation Lounge" des Bundesverbands der zahnmedizinischen Alumni in der Passage Halle 4/5.

Ticket-Vorverkauf

Bis einschließlich 20. März 2017 können Sie vom Vorverkaufspreis für Tickets zur IDS profitieren und sich die Vorteile sichern, die mit einer frühen Anmeldung einhergehen.

Damit Ihre Messeplanung entspannt abläuft, empfehlen wir die Lektüre der dieser Ausgabe beiliegenden *today* zur IDS 2017. DT

Insolvent

So viele Zahnarztpraxen waren es 2016.

HAMBURG – 2016 sanken die Firmeninsolvenzen um 6,2 Prozent auf 21.789 Fälle, so eine Auswertung der Bürgel Wirtschaftsinformationen GmbH & Co. KG. Darunter befinden sich auch 247 Insolvenzen aus der Gesundheitsbranche. Neben Fachärzten und Allgemeinmedizinern mussten auch einige Zahnarztpraxen schließen.

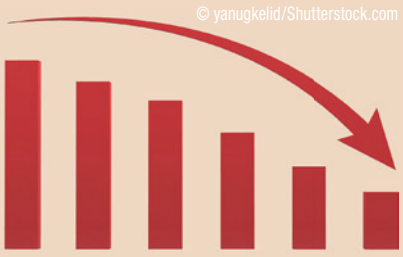

© yanugkelid/Shutterstock.com

Seit 2009 sinken die jährlichen Firmeninsolvenzen kontinuierlich, 2016 waren sie so niedrig wie zuletzt im Jahr 1999. Die meisten Unternehmen, die im letzten Jahr Insolvenz anmelden mussten, hatten ihren Sitz in Nordrhein-Westfalen und Bremen. 100 Firmenpleiten je 10.000 Unternehmen wurden in den beiden Bundesländern registriert. In Thüringen und Bayern waren im Vergleich die wenigsten Firmen illiquid.

Im Bereich der Gesundheitsbranche traf 247 Unternehmen 2016 die Zahlungsunfähigkeit, darunter 15 Krankenhäuser und 95 Arztpraxen. Von den 95 Arztpraxen waren 48 Zahnärzte betroffen, die 2016 wegen Insolvenz ihre Praxen schließen mussten.

Eine weitere Aufschlüsselung der Firmeninsolvenzen 2016 ist unter *www.buergel.de* zu finden. DT

Quelle: ZWP online

Europäische Kommission will Kammern aushebeln!

Ärzte und Zahnärzte in Aufruhr

BONN/KREMS (jp) – Obwohl der Gesundheitsbereich mit seinen spezifischen Berufen – Ärzte, Zahnärzte, Heil-Hilfsberufe – durch den EU-Vertrag von EU-Regelungen ausgenommen ist, hat die EU-Kommission kürzlich Vorschläge für neue Berufsregeln vorgelegt. Ärzte- und Zahnärzte-Verbände sind in heller Aufregung und sehen den Patientenschutz in Gefahr.

Zulassung, Gebühren und Mitgliedschaften

Von der EU infrage gestellt werden Zulassungsordnungen, vor allem Gebührenordnungen und die Zwangsmitgliedschaft in Körperschaften, das heißt in Kammern.

Die Bundeszahnärztekammer (BZÄK) kritisierte diesen Vorstoß der Brüsseler Behörde massiv. „Die Kommission stellt berufliche Regulierung unter den Generalverdacht, ‚Wirtschaftsbremser' zu sein", so der Präsident der BZÄK, Dr. Peter Engel. „Dieser Weg ist falsch. Die Ökonomie kann nicht der entscheidende Maßstab für internationales Berufsrecht sein. Berufsregeln dienen vielmehr dem Patienten- und Verbraucherschutz sowie der Sicherstellung eines hohen Qualitätsniveaus. Es ist unverständlich, dass patientenschützende Regeln aufgeweicht werden sollen."

Besondere Bedeutung für künftige Schritte der EU-Kommission hat das Verfahren, das derzeit vor dem Europäischen Gerichtshof zur Zulässigkeit von Gebührenordnungen mit Mindest- und Höchstsätzen für Steuerberater und Architekten läuft.

In der Vereinbarung mit den Patienten scheinen den Zahnärzten mit fachlichen Begründungen zu überschreitende Höchstgrenzen und zur Festlegung der Kostenerstattung nicht nur sinnvoll, sondern notwendig. Als wettbewerbswidrig sieht die EU-Kommission gerade die Untergrenzen.

Für die BZÄK sind solche Gesetzesvorgaben der EU zur „Verhältnismäßigkeit von Berufsregeln" weitere Schritte auf dem Weg, die bewährten Regelungen und Institutionen der freien Berufe wie Kammern, Berufsordnungen und Gebührenordnungen rein als Wettbewerbshemmnisse zu sehen, anzugreifen und zu beseitigen. DT

ANZEIGE

IDS – Messe der Rekorde

Jürgen Pischel spricht Klartext

Die IDS 2017, vom 21. bis zum 25. März in Köln, schlägt alle Rekorde, wie es ihre Vorgänger im Zwei-Jahres-Rhythmus ebenso taten. Mehr Aussteller, mehr Fläche, mehr Besucher, darunter nur ein Drittel Zahnärzte.

Zum weltweit wichtigsten Branchentreff werden diesmal mehr als 2.400 Unternehmen – Aussteller – aus rund 60 Ländern erwartet, die über eine halbe Million Produkte, Systeme und Dienstleistungsangebote präsentieren. Vieles wird als absolute Innovation angeboten, um die Zahnärzte und Zahntechniker dabei zu unterstützen, ihren Patienten eine bessere, sichere und schnellere zahnmedizinische Versorgung leisten zu können. Die IDS bietet die Gelegenheit, sich über Neuheiten und Neuerungen, aber auch über bereits am Markt etablierte Produkte zu informieren, Experten zu befragen, Investitionsentscheidungen vorzubereiten oder abzuschließen. Zugleich sind die Kölner Messehallen für viele auch Treffpunkt mit Kollegen aus aller Welt und eine gute Gelegenheit für einen Praxisausflug mit dem gesamten Team.

Der Dentalmarkt hat europaweit wieder an Fahrt aufgenommen und einen Umsatz von 6,5 Milliarden Euro erwirtschaftet. Das entspricht einem Wachstum von fast zehn Prozent gegenüber der letzten IDS. Deutschland hat mehr als ein Drittel zu diesem Ergebnis beigetragen und ist mit einem Umsatz von 2,51 Milliarden Euro Marktführer in Europa.

Was sind die Schwerpunkte der IDS 2017? Das sieht jeder – man möchte fast sagen, jeder Zahnarzt als Besucher – anders. Für den einen sind es die unglaublichen Entwicklungen der digitalen Technologien in Praxisverwaltung und Kommunikation, aber vor allem in der Therapiesicherung, ganz voran der Implantologie. Wenn man auch im Vergleich z.B. zur Chirurgie in der Medizin in der Zahnheilkunde bei der Nutzung digitaler Technologien eine ganze Generation hinterherhinkt und noch im Entwicklungsstadium ist.

Für andere sind es die Renaissance der Endodontie und selbst der Totalprothetik, die wieder in den Fokus zahnärztlichen Interesses treten. Die Parodontologie gerät immer mehr neben zahnmedizinischen Fortschritten in das medizinische Blickfeld als Kernaufgabe des künftigen Arztes/Zahnarztes. Eine breite Palette nimmt die Ästhetische Zahnheilkunde auf der IDS als Anker des Leistungsgeschehens für die Zahnarztpraxis ein.

Jeder muss im Treiben durch die Standrouten auf der IDS für sich selbst seine Entdeckungsreise machen und die persönlichen Highlights erforschen. Jeder selbst muss nach seiner Praxisphilosophie die Innovationen für seine optimale Patientenbetreuung und perfekte medizinische Versorgung finden, aber ich glaube, mit welcher Intention auch immer, jeder Zahnarzt muss zur IDS,

toi, toi, toi,
Ihr
J. Pischel

Infos zum Autor

Editorische Notiz
(Schreibweise männlich/weiblich)

Wir bitten um Verständnis, dass – aus Gründen der Lesbarkeit – auf eine durchgängige Nennung der männlichen und weiblichen Bezeichnungen verzichtet wurde. Selbstverständlich beziehen sich alle Texte in gleicher Weise auf Männer und Frauen.

Die Redaktion

DENTAL TRIBUNE

IMPRESSUM

Verlag
OEMUS MEDIA AG
Holbeinstraße 29
04229 Leipzig

Tel.: 0341 48474-0
Fax: 0341 48474-290
kontakt@oemus-media.de
www.oemus.com

Verleger
Torsten R. Oemus

Verlagsleitung
Ingolf Döbbecke
Dipl.-Päd. Jürgen Isbaner
Dipl.-Betriebsw. Lutz V. Hiller

Chefredaktion
Dipl.-Päd. Jürgen Isbaner (ji)
V.i.S.d.P.
isbaner@oemus-media.de

Redaktionsleitung
Majang Hartwig-Kramer (mhk)
m.hartwig-kramer@oemus-media.de

Korrespondent Gesundheitspolitik
Jürgen Pischel (jp)
info@dp-uni.ac.at

Anzeigenverkauf Verkaufsleitung
Dipl.-Betriebsw. Lutz V. Hiller
hiller@oemus-media.de

Projektmanagement/Vertrieb
Stefan Thieme
s.thieme@oemus-media.de

Produktionsleitung
Gernot Meyer
meyer@oemus-media.de

Anzeigendisposition
Lysann Reichardt
l.reichardt@oemus-media.de

Layout/Satz
Dipl.-Des. (FH) Alexander Jahn

Lektorat
Hans Motschmann
Marion Herner

Mitglied der Informationsgemeinschaft zur Feststellung der Verbreitung von Werbeträgern e.V.

Erscheinungsweise
Dental Tribune German Edition erscheint 2017 mit 8 Ausgaben, es gilt die Preisliste Nr. 7 vom 1.1.2017.
Es gelten die AGB.

Druckerei
Vogel Druck und Medienservice GmbH, Leibnizstraße 5, 97204 Höchberg

Verlags- und Urheberrecht
Dental Tribune German Edition ist ein eigenständiges redaktionelles Publikationsorgan der OEMUS MEDIA AG. Die Zeitschrift und die enthaltenen Beiträge und Abbildungen sind urheberrechtlich geschützt. Jede Verwertung ist ohne Zustimmung des Verlages unzulässig und strafbar. Das gilt besonders für Vervielfältigungen, Übersetzungen, Mikroverfilmungen und die Einspeicherung und Bearbeitung in elektronischen Systemen. Nachdruck, auch auszugsweise, nur mit Genehmigung des Verlages. Bei Einsendungen an die Redaktion wird das Einverständnis zur vollen oder auszugsweisen Veröffentlichung vorausgesetzt, sofern nichts anderes vermerkt ist. Mit Einsendung des Manuskriptes geht das Recht zur Veröffentlichung als auch die Rechte zur Übersetzung, zur Vergabe von Nachdruckrechten in deutscher oder fremder Sprache, zur elektronischen Speicherung in Datenbanken zur Herstellung von Sonderdrucken und Fotokopien an den Verlag über. Für unverlangt eingesandte Bücher und Manuskripte kann keine Gewähr übernommen werden. Mit anderen als den redaktionseigenen Signa oder mit Verfassernamen gekennzeichnete Beiträge geben die Auffassung der Verfasser wieder, welche der Meinung der Redaktion nicht zu entsprechen braucht. Der Autor des Beitrages trägt die Verantwortung. Gekennzeichnete Sonderteile und Anzeigen befinden sich außerhalb der Verantwortung der Redaktion. Für Verbands-, Unternehmens- und Marktinformationen kann keine Gewähr übernommen werden. Eine Haftung für Folgen aus unrichtigen oder fehlerhaften Darstellungen wird in jedem Falle ausgeschlossen. Gerichtsstand ist Leipzig.

Implantologiepionier gestorben

Dr. Leonard I. Linkow: 25. Februar 1926 – 26. Januar 2017.



NEW YORK CITY – Dr. Leonard Linkow, dessen Name heute vor allem mit den Blattimplantaten verbunden ist, starb im Alter von 90 Jahren nach langer Krankheit.

In Brooklyn, New York, geboren, studierte er am New York University College of Dentistry und setzte bereits wenige Wochen, nachdem er zu praktizieren begonnen hatte, sein erstes (subperiostales) Implantat.

1972 wurde er, als bisher einziger Zahnarzt, für den Nobelpreis für Medizin nominiert. 1991 erhielt er den weltweit ersten ausgerufenen Lehrstuhl für Implantologie am New York University College of Dentistry. Circa 2002 zog er sich aus dem Arbeitsleben zurück.

Dr. Linkow setzte selbst mehr als 20.000 Impantate. 2002 erschienen auch seine Memoiren „How Green Were My Mountains?". Er lebte zuletzt zurückgezogen in New Jersey.

Dr. Linkow wird nicht nur im amerikanischen Sprachraum als „Vater der Implantologie" bezeichnet. Mit der Einführung seines Blattimplantats 1968 schaffte er einen Meilenstein in der Geschichte zahnärztlicher Implantologie. Er ist aber auch der Erfinder des ersten selbstschneidenden Schraubenimplantats. Viele Details, der bereits in den 1960er-Jahren entstandenen Innovationen, finden sich heute noch in ähnlicher oder abgewandelter Form in den bestehenden Implantatsystemen. Ebenso verhält es sich mit den chirurgischen Techniken. Dr. Linkow war im Besitz von 36 Patenten im Bereich der Implantologie und Verfasser von 22 Fachbüchern und mehr als 150 Artikeln. DT

Autor: Dr. Steffen Fabel, M.Sc.

Erste Leitlinie zu Kompositrestaurationen im Seitenzahnbereich

DGZ, DGZMK und DGR²Z legen S1-Handlungsempfehlung vor.

FRANKFURT AM MAIN – In den letzten zwei Jahrzehnten wurden die Werkstoffe für Kompositrestaurationen kontinuierlich weiterentwickelt – und damit auch ihr Indikationsbereich im Seitenzahnbereich erweitert. Wissenschaftler der DGZ, DGZMK und der DGR²Z haben nach den Regularien der Arbeitsgemeinschaft der Wissenschaftlichen Medizinischen Fachgesellschaften (AWMF) eine Leitlinie entwickelt, die Zahnärzten hierfür eine Entscheidungshilfe bietet. Die Handlungsempfehlungen beruhen auf aktuellen wissenschaftlichen Erkenntnissen und in der Praxis bewährten Verfahren, berücksichtigen aber auch ökonomische Aspekte. Innerhalb der Methodenklassifikation der AWMF wird die neue Leitlinie bei Stufe 1 (S1) eingeordnet. Nachdem die Verfasser der Leitlinie zunächst allgemein auf Einordnungskriterien von Kompositmaterialien, ihre Biokompatibilität und werkstoffkundlichen Eigenschaften eingehen, befassen sie sich anschließend näher mit BulkFill-Kompositen, selbstadhäsiven Kompositen und Adhäsivsystemen. Dabei stellen sie heraus, dass direkte Restaurationen aufgrund verschiedener Faktoren, wie zum Beispiel dem breiten Anwendungsspektrum oder der Zahnhartsubstanzschonung gegenüber indirekten Restaurationen, in vielen Fällen bevorzugt werden sollen. Die Autorengruppe führt aus, in welchen Fällen direkte Kompositrestaurationen im Seitenzahnbereich indiziert und kontraindiziert sind beziehungsweise eingeschränkt angewendet werden sollten. Darüber hinaus werden auch die Verarbeitung, Lebensdauer und Reparatur von Kompositmaterialien thematisiert. Eine abschließende Empfehlung der Expertengruppe rundet die neue S1-Leitlinie ab.

Die vollständige Leitlinie als Kurz- und Langversion sowie ein Evidenzbericht sind auf den Internetseiten der AWMF und der DGZMK zum Download verfügbar. Informationen stehen darüber hinaus auf den Homepages der DGZ *(www.dgz-online.de)* und der DGR²Z *(www.dgr2z.de)* bereit. Die neue Leitlinie ist bis zum 30. Oktober 2021 gültig. DT

Quelle: DGZ, DGR²Z

Dr. Karsten Heegewaldt neuer Präsident der ZÄK Berlin

Gelebte Kollegialität und starke Selbstverwaltung im Fokus seiner Amtszeit.

BERLIN – Die Delegiertenversammlung der Zahnärztekammer Berlin (ZÄK Berlin) hat Mitte Februar Dr. Karsten Heegewaldt zum neuen Präsidenten der ZÄK Berlin gewählt. Dr. Heegewaldt löst damit Dr. Wolfgang Schmiedel ab, der nach 13 Jahren als Präsident nicht erneut kandidierte. Als Vizepräsident wurde Dr. Michael Dreyer bestätigt. Neu im Vorstand ist Dr. Jana Lo Scalzo. Dr. Detlef Förster, Zahnärztin Juliane von Hoyningen-Huene, Dr. Helmut Kesler und Dr. Dietmar Kuhn wurden als Vorstandsmitglieder wiedergewählt.

„Meine Wahl zum Präsidenten ist für mich Ansporn und Herausforderung zugleich", so Dr. Heegewaldt. „Ich freue mich, dass ich mich zukünftig insbesondere für unseren Berufsstand im Sinne gelebter Kollegialität und für eine starke Selbstverwaltung einsetzen kann. Hierbei weiß ich mich unterstützt durch einen kompetenten und erfahrenen Vorstand sowie durch die engagierten Mitarbeiterinnen und Mitarbeiter der Zahnärztekammer Berlin."

Die Amtszeit des Vorstands beträgt vier Jahre. DT

Quelle: Zahnärztekammer Berlin

Hilfe für sozial Schwache mit Implantatversorgung

dentilegus® und Industrie akkreditieren Stiftungspraxen.

HAMBURG – Die dentilegus® DEUTSCHE STIFTUNG FÜR ZAHNGESUNDHEIT wurde als rechtsfähige, gemeinnützige Stiftung bürgerlichen Rechts in Hamburg gegründet. Ziel der Stiftung ist die Bereitstellung hochwertiger zahnmedizinischer Leistungen ohne Zuzahlung für sozial schwache Patienten.

Insbesondere durch die Implantologie ist eine zeitgemäße und optimale zahnmedizinische Rehabilitation möglich, allerdings für einen immer größer werdenden Teil der Bevölkerung zunehmend unerschwinglich. Hier möchte die Stiftung durch die Akkreditierung sogenannter Stiftungspraxen in Kooperation mit der Industrie für Ausgleich sorgen. Nachdem im letzten Jahr in Hamburg die ersten 25 Implantate zuzahlungsfrei bei Stiftungspatienten eingesetzt und prothetisch versorgt worden sind, wurden in den letzten Monaten auch in der Berliner Klinik am Garbátyplatz fünf Patienten mit neun Implantaten zuzahlungsfrei versorgt. Ganz im Sinne der Stiftung wurde dadurch bedürftigen Patienten mit einer relativ einfachen implantologischen Lösung zu einer höheren Lebensqualität verholfen. Die Hamburger Stiftungspraxis (ZA Rainer Witt) wurde dabei von der Firma TAG Dental mit Implantaten unterstützt. Für die Klinik am Garbátyplatz konnte ein neuer Partner gewonnen werden.

CAMLOG als neuer Partner der Stiftung

Die Firma CAMLOG hat die Implantate für die Berliner Stiftungsfälle kostenfrei zur Verfügung gestellt und damit auch ihre soziale Verantwortung in Deutschland unterstrichen. Darüber hinaus hat sich das Unternehmen bereit erklärt, neben der Berliner Klinik zwei weitere Praxen mit Implantaten für Patienten im Sinne des Stiftungsgedankens zu unterstützen. Damit könnten bis zu 50 Patienten entsprechend versorgt werden, wobei im Laufe des Jahres weitere Stiftungspraxen und Kooperationspartner hinzukommen werden. Die Stiftung akkreditiert Praxen mit entsprechender implantologischer Erfahrung und philanthropischem Anspruch als „Stiftungspraxen" und nimmt sie in ihre Maßnahmen zur Öffentlichkeitsarbeit auf (Presseartikel, Website etc.). Für hochqualifizierte implantologische Praxen besteht auch die Möglichkeit, Ausbildungszentrum der dentilegus® akademie zu werden.

Weitere Informationen gibt es unter www.dentilegus.de oder per E-Mail unter akademie@dentilegus.de. DT

Quelle: dentilegus® DEUTSCHE STIFTUNG FÜR ZAHNGESUNDHEIT

Ratgeber: Vermeidung von Korruption in der Zahnarztpraxis

BDIZ EDI gibt 90 konkrete Empfehlungen für Zahnärzte, Zahntechniker und ihre Partner.

BONN – Der BDIZ EDI hat einen neuen Ratgeber für Zahnärzte, Zahntechniker und ihre Partner zum Umgang mit dem am 4. Juni 2016 in Kraft getretenen Antikorruptionsgesetz im Gesundheitswesen herausgegeben. Das Besondere: Auf 32 Seiten liefert der Verband 90 konkrete Empfehlungen zu den Tatbestandsmerkmalen in den §§ 299a (Bestechlichkeit) und 299b (Bestechung) Strafgesetzbuch (StGB). Mit diesem ABC zur Vermeidung von Korruption in der Zahnarztpraxis ergänzt der BDIZ EDI seine Aufklärungsarbeit für die Zahnarztpraxis.

Der 32-Seiter enthält eine Verpflichtungserklärung (Compliance), die die Zahnarztpraxen im Umgang mit ihren Geschäftspartnern nutzen können, um deutlich zu machen, dass jegliches korrupte Verhalten abgelehnt wird, sowie eine Zusammenfassung zum Herausnehmen in der Mitte. Für alle, die mehr Hintergrund benötigen, gibt es einen Link/QR-Code, der den Leser zu ausführlichen und einschlägigen Zusatzinformationen führt.

„Das Antikorruptionsgesetz ist nicht geeignet, den Zahnärztinnen und Zahnärzten Aufklärung zu geben und die Auswirkungen von Bestechung und Bestechlichkeit genau zu definieren", sagt BDIZ EDI-Geschäftsführer Dr. Stefan Liepe, Hannover. Das Gesetz sei Stückwerk, das sehr viel mehr Fragen aufwerfe als sie zu beantworten. Autor der Broschüre ist der BDIZ EDI-Justiziar Prof. Dr. Thomas Ratajczak, Sindelfingen. „Prävention und Information sind das Gebot der Stunde", verweist Ratajczak auf die Brisanz, die in diesem Gesetz steckt. „Viele Fragen, die bisher weder berufsrechtlich noch wettbewerbsrechtlich geklärt sind, klären künftig Staatsanwälte und Strafgerichte", kritisiert er.

Gesetzesverstöße werden mit Geld- und Freiheitsstrafe geahndet. Zusätzlich stehen die Approbation und die Existenz der Zahnärzte auf dem Spiel. Mit der neuen Publikation „Vermeidung von Korruption in der Zahnarztpraxis" stellt der BDIZ EDI Zahnärzten, Zahntechnikern und deren Partnern einen Ratgeber zur Verfügung, der konkrete Empfehlungen gibt. Zusätzlich bot der BDIZ EDI am 24. Februar für Zahntechniker und die Dentalindustrie sowie am 25. Februar für Zahnärzte/-innen jeweils einen 3-stündigen Workshop im Vorfeld des 12. Experten Symposiums in Köln an. Als Referenten standen der BDIZ EDI-Justiziar sowie der Erste Staatsanwalt, Thomas Hochstein aus Stuttgart, den Teilnehmern Rede und Antwort.

Der BDIZ EDI richtet am 22. März 2017 an seinem Stand auf der IDS in Köln (Halle 11.2, O059) einen Thementag zum Antikorruptionsgesetz aus. Der BDIZ EDI-Justiziar wird außerdem an diesem Tag um 16 Uhr in der Speakers Corner, Passage 4/5, über die wichtigsten Inhalte des Antikorruptionsgesetzes im Gesundheitswesen aufklären.

Infos zur Fachgesellschaft

Der Ratgeber kann zum Preis von 10 Euro zzgl. MwSt. und Versand über die Geschäftsstelle des BDIZ EDI oder im Onlineshop unter *www.bdizedi.org* bestellt werden.

Für die Abnahme ab 500 Stück gibt es Sonderpreise (Kontakt: *wuttke@bdizedi.org*). BDIZ EDI-Mitglieder erhalten die Broschüre kostenfrei!

Anmeldungen für die Workshops sind unter *www.bdizedi.org* → Veranstaltungen noch möglich. DT

Quelle: BDIZ EDI

ANZEIGE

(R)Evolution für Implantologen
Das »(R)Evolution White« Implantat
... das elastisch-zähe Zirkon-Implantat aus dem patentierten pZircono

Das Champions (R)Evolution® White Implantat unterscheidet sich von anderen Zirkon-Implantaten durch:

- keine Frakturgefahr
- hohe Osseointegrationsfähigkeit
- raue und hydrophile Oberfläche
- marktgerechter Preis

Der Shuttle vereint vier Funktionen in Einem:

- Insertions-Tool
- Verschluss-Schraube
- Gingiva-Former
- Abformungs-Tool



(R)Evolution für jede Praxis
Der Champions Smart Grinder

Vermeiden Sie 50 Vol. %-Alveolenfach-Resorption nach Extraktion durch Socket Preservation mit chair-side erzeugtem autologen Knochenaugmentat – in weniger als 15 Minuten!



Einbringen des gewonnenen Augmentats

Das eingebrachte Knochenersatzmaterial

IDS HALLE 4.1 B071

Wissenschaftliche Studien auf:
www.champions-implants.com
www.facebook.com/ChampionsImplants

Champions-Implants GmbH
Champions Platz 1 | D-55237 Flonheim
fon +49 (0)6734 91 40 80
info@champions-implants.com

champions implants

Kieferorthopädie: Mehr Klarheit und mehr Sicherheit

Neue Vereinbarung schafft zusätzliche Transparenz.

BERLIN – Mit einer neuen Vereinbarung zur kieferorthopädischen Behandlung bei Kassenpatienten haben die Kassenzahnärztliche Bundesvereinigung (KZBV) und der Berufsverband der Deutschen Kieferorthopäden (BDK) im Hinblick auf vertragliche und darüber hinausgehende Leistungen und Kosten mehr Transparenz geschaffen. Die Vereinbarung unterstreicht den grundsätzlichen Anspruch für gesetzlich Versicherte auf eine zuzahlungsfreie kieferorthopädische Behandlung. Entscheidet sich der Patient nach entsprechender Aufklärung im Rahmen seiner Wahlfreiheit für Leistungen, die über den Leistungskatalog der gesetzlichen Krankenversicherung (GKV) hinausgehen, gewährleisten transparente Regelungen die Planung, Kostenkalkulation und Abrechnung von Mehr- oder Zusatz- und außervertraglichen Leistungen. Sie stärken zugleich die Rechte von Patienten, die auch diese Behandlungsmethoden vereinbaren können. Darüber hinaus schafft die Regelung auch Rechtssicherheit für Kieferorthopäden und kieferorthopädisch tätige Zahnärzte.

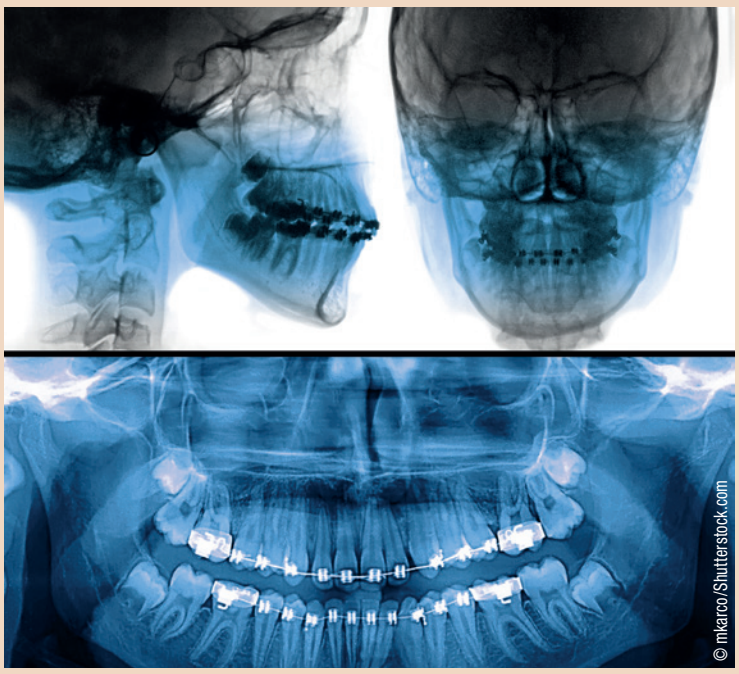

Positiv für Patienten und Zahnärzte

Gemeinsam erarbeitet und unterzeichnet wurde die neue Vereinbarung von der KZBV und dem BDK unter wissenschaftlicher Begleitung der Deutschen Gesellschaft für Kieferorthopädie (DGKFO) und der Deutschen Gesellschaft für Zahn-, Mund- und Kieferheilkunde (DGZMK). Jedes Jahr werden in Deutschland etwa 410.000 kieferorthopädische Behandlungen zulasten der GKV begonnen. Bei den Patienten handelt es sich um Kinder und Jugendliche bis zum 18. Lebensjahr mit Zahn- oder Kieferfehlstellung eines bestimmten Schweregrades und um Erwachsene, die eine kombinierte kieferorthopädisch-kieferchirurgische Therapie benötigen. Diese Patientengruppen haben Anspruch auf eine zuzahlungsfreie Behandlung im Rahmen des Leistungskataloges der gesetzlichen Krankenversicherung, die dem aktuellen Stand wissenschaftlicher Erkenntnisse entspricht und gute Behandlungsergebnisse ermöglicht.

Die moderne Kieferorthopädie bietet Behandlungsmethoden und -geräte, die zum Beispiel weniger Tragedisziplin erfordern (sogenannte Non-Compliance-Geräte), die Zahnpflege erleichtern (zum Beispiel miniaturisierte Brackets) oder eine geringere optische Beeinträchtigung mit sich bringen (zum Beispiel zahnfarbene Brackets). Diese Angebote gehören jedoch nicht zum GKV-Leistungskatalog, sondern müssen entweder teilweise oder vollständig von den Patienten selbst bezahlt werden. Nehmen Patienten beispielsweise Mehrleistungen in Anspruch, werden die Kosten für die Regelversorgung über die jeweilige KZV gegenüber der gesetzlichen Krankenkasse abgerechnet, die Mehrkosten sind vom Versicherten oder dessen Sorge-/Vertretungsberechtigten selbst zu tragen. Die neue Vereinbarung gewährleistet die Aufklärung der Patienten hinsichtlich ihrer Ansprüche auf eine zuzahlungsfreie Behandlung ebenso wie über die ihnen zustehende Wahlfreiheit. Sie schafft darüber hinaus Transparenz über eventuell entstehende Zusatzkosten, die selbst getragen werden müssen. Zudem regelt die Vereinbarung die dafür notwendige Übereinkunft von Zahnarzt und Patient bei privatzahnärztlichen Leistungen sowie deren Abrechnung.

Damit leistet die Zahnärzteschaft einen weiteren Beitrag zur verständlichen Patienteninformation und gibt Patienten und Zahnärzten ein Instrument an die Hand, um eine individuelle kieferorthopädische Behandlung gemeinsam zu gestalten. Die Vereinbarung nebst Formularen und weitere Informationen zu dem Thema können unter *www.kzbv.de/pm-kfo-vereinbarung* abgerufen werden. DT

Quelle: KZBV

Bärendienst für die Patienten

KZBV kritisiert IQWiG-Vorbericht „Systematische Behandlung von Parodontopathien"

BERLIN – Mit ungläubigem Staunen und fachlichem Stirnrunzeln nimmt die Kassenzahnärztliche Bundesvereinigung (KZBV) das Ergebnis des Vorberichtes des Instituts für Qualität und Wirtschaftlichkeit im Gesundheitswesen (IQWiG) zum Stand der Therapie von Parodontalerkrankungen zur Kenntnis. „Es ist unglaublich, dass das IQWiG nahezu keine Aussage zum Nutzen der Parodontalbehandlung in Deutschland macht. Wer Versorgungsformen, die weltweit auf wissenschaftlicher Erkenntnislage angewendet werden, mit einem Federstrich den Nutzen abspricht, muss sich fragen lassen, ob seine Methoden zur Nutzenbewertung von Arzneimitteln auch auf nicht medikamentöse Therapieformen in Human- und Zahnmedizin angewendet werden können", so Dr. Wolfgang Eßer, Vorsitzender des Vorstandes der KZBV.

„Unsere zentrale Kritik: Mit seiner starren Methodik schließt das IQWiG zahlreiche international anerkannte Studienergebnisse bei der Bewertung aus und lässt sie gänzlich unberücksichtigt. Weltweit anerkannte Therapieformen werden damit für die Versorgung in Deutschland infrage gestellt. Das ist ein Bärendienst für unsere Patienten!" DT

Quelle: KZBV

„Parodontitistherapie ist wirksam!"

Prof. Dr. Christof Dörfer, DG PARO, äußert sich zur Nutzenbewertung des IQWiG.

REGENSBURG – Im Rahmen der Nutzenbewertung „Systematische Behandlung von Parodontopathien" des Instituts für Qualität und Wirtschaftlichkeit im Gesundheitswesen (IQWiG) wurde der Vorbericht publiziert. In diesem konstatiert das IQWiG, dass für international seit vielen Jahren zum Behandlungsstandard zählende Verfahren keine Aussagen zu Nutzen/Schaden getroffen werden könnten. Dabei gibt es wenige Bereiche in der Zahnmedizin, die so gut wissenschaftlich abgesichert sind wie die parodontale Therapie. Wenn allerdings – wie durch das IQWiG geschehen – die Einschlusskriterien schärfer sind als bei den international höchsten wissenschaftlichen Veröffentlichungen, dann fallen relevante Studien zu Unrecht aus einer möglichen Bewertung heraus.

Evidenzbasierte Zahnmedizin bedeutet, dass die bestverfügbare Evidenz als Grundlage für Entscheidungen herangezogen wird. Ersetzt man „bestverfügbar" durch „bestmöglich", pervertiert man den Evidenzbegriff. Ignoriert man die bestverfügbare Evidenz, macht man sich nicht nur international lächerlich, man lässt auch die unzähligen seit Jahrzehnten erfolgreich behandelten Patienten unberücksichtigt.

In zahlreichen systematischen Übersichtsarbeiten wurde weltweit die Effektivität der systematischen Parodontitistherapie einschließlich einer lebenslangen unterstützenden Nachsorge konsentiert.

Wer die bestverfügbare Evidenz mit Zahlenspielen negiert, pervertiert den Evidenzbegriff! DT

Quelle: DG Paro

DG PARO

Vertragszahnärzte sind auch für Pflegebedürftige da

Studie empfiehlt angemessene Anpassung der Vergütung.

MÜNCHEN – Die im Regierungsbezirk Unterfranken durchgeführte Studie unterstreicht die Bedeutung der Mundgesundheit auch und gerade für hochbetagte Menschen. „Ohne Behandlung von pflegebedürftigen Personen, mit und ohne Demenz, werden negative Reaktionen durch Zahnschmerzen, schlecht sitzende Prothesen oder Mundinfektionen ausgelöst. Die ohnehin hohe Belastung der pflegenden Angehörigen steigt unverhältnismäßig an", schreiben die Autoren.

Aufgrund der steigenden Anzahl pflegebedürftiger Patienten werde der Bedarf an ambulanter zahnmedizinischer Versorgung weiter wachsen. „Die Lebensumstände älterer und insbesondere pflegebedürftiger Menschen müssen künftig auch bei der Zahngesundheit stärker als bisher berücksichtigt werden. Hier sind auch neue Wege erforderlich", kommentierte die bayrische Staatsministerin für Gesundheit und Pflege, Melanie Huml, die Ergebnisse.

Der KZVB-Vorsitzende Christian Berger verweist in diesem Zusammenhang auf die 431 Kooperationsverträge, die Zahnärzte in Bayern bis zum 31. Dezember 2016 mit Pflegeheimen abgeschlossen hatten.

kzvb

Erfreulich ist aus Sicht der Zahnärzteschaft, dass die jetzt vorgelegte Studie auch auf die finanziellen Aspekte der aufsuchenden Betreuung eingeht. Berger forderte die Politik auf, die entsprechenden Konsequenzen aus der Studie zu ziehen. Dort wird eine „angemessene Anpassung bereits bestehender, vertragszahnärztlicher Abrechnungsmöglichkeiten für aufsuchende Versorgungsleistungen […] durch die Selbstverwaltungspartner" empfohlen.

„Wir begrüßen, dass sich das zuständige Ministerium dieser wichtigen Frage annimmt. Über die Finanzierung der aufsuchenden Betreuung werden wir mit Staatsministerin Huml in einen Dialog eintreten", meint der stellvertretende KZVB-Vorsitzende Dr. Rüdiger Schott. DT

Quelle: Kassenzahnärztliche Vereinigung Bayerns (KZVB)

Infos zur Fachgesellschaft

Ich bin Endo. Ich bin begeistert von der Komet Qualität, der Einfachheit und der Sicherheit. Ich profitiere von einem kompletten Endo Sortiment. Ich fühle mich perfekt beraten. Ich bin Dr. Julia Busse, Zahnarztpraxis Dr. Oliver Adolphs, Köln.

www.ich-bin-endo.de

© 06/2016 - 418151V0

von MENSCH zu MENSCH

VAN DER VEN



VAN DER VEN
auf der IDS 2017

Premiere nach 110 Jahren

van der Ven feiert IDS-Premiere und Sie sind eingeladen!
Sichern Sie sich exklusive Messeangebote und gönnen Sie sich eine kleine Auszeit vom Messestress. In unserer exklusiven Messelounge erwarten Sie gesunde Snacks und leckere Getränke. Nutzen Sie die Gelegenheit auch gerne für Fachgespräche mit unseren Experten.
So kommen Sie gut informiert und vollkommen entspannt durch die IDS 2017.
Wir freuen uns auf Ihren Besuch!

BESUCHEN SIE UNS!
Halle 10.2, Stand O68/P69

IDS
21. – 25. MÄRZ
2017 IN KÖLN

www.vanderven.de

20 Jahre *Implantologie Journal*

Multimedial vernetzt und verbreitet – die Erfolgsgeschichte setzt sich fort.

LEIPZIG – Das *Implantologie Journal* feiert 2017 sein 20-jähriges Bestehen mit einer Jubiläumsausgabe zu Jahresbeginn. Der Verlag OEMUS MEDIA AG mit Sitz in Leipzig und die Deutsche Gesellschaft für Zahnärztliche Implantologie e.V. (DGZI) hatten 1997 diese bis dato in Deutschland einzigartige Zusammenarbeit beschlossen, wobei die implantologischen Fortbildungsimpulse der DGZI mit dem publizistischen Know-how des damals aufstrebenden Verlagshauses aus der sächsischen Messestadt verbunden wurden. Seither blickt das *Implantologie Journal* auf eine außerordentliche Entwicklung zurück: Als reine Mitgliederzeitschrift für die DGZI gestartet, hat sich das *Implantologie Journal* inzwischen als einer der auflagenstärksten und bekanntesten

Titel am Markt etabliert. Seit 2015 werden monatlich 15.000 Hefte an die deutsche Zahnärzteschaft mit implantologischem Schwerpunkt versendet. Ein Markenzeichen des *Implantologie Journals* ist u.a. seine multimediale Vernetzung und Verbreitung. So ist jede Ausgabe als kostenloses E-Paper auf allen gängigen Geräten zugänglich, worin Zusatzinformationen wie Literaturlisten, Autoren-, Hersteller- und Produktinformationen u.v.m. abgerufen werden können. Darüber hinaus haben Zahnärzte die Möglichkeit, über bestimmte Fortbildungsartikel und Webinare bis zu 3 CME-Punkte pro Ausgabe zu sammeln. Über 3.000 CME-Teilnahmen jährlich sprechen eine deutliche Sprache. Somit ist dem *Implantologie Journal* auch eine beachtliche Vernetzung von Print- und Online-Angeboten gelungen, die den Lese- und Fortbildungsbedürfnissen moderner Zahnärzte entgegenzukommen scheint. DT

Quelle: OEMUS MEDIA AG

Mit „Oralite" zur händefreien Mundhygiene

Designerin entwickelt Zahnpflegegerät für funktionell Eingeschränkte.

KASSEL – Parkinson, Arthritis, Rheuma oder Amputationen können Gründe sein, warum eine selbstständige Zahnreinigung nicht oder nur schwer möglich ist. Damit auch Menschen mit Bewegungseinschränkungen ihre Zähne gründlich reinigen können, hat die Kasseler Produktdesignerin Olga Schikurski „Oralite" entwickelt – ein Gerät, mit dem händefreie Mundhygiene möglich ist.

Besonders für Menschen, die unter funktionellen Einschränkungen der Arme leiden, ist eine gewissenhafte Mundhygiene oft nicht möglich. Sie sind deshalb auf Hilfe angewiesen oder können ihre Zähne nur ungenügend reinigen. Selbst bei der Unterstützung durch Dritte, z.B. Pflegepersonal, ist die gründliche Reinigung nicht immer gewährleistet, da oftmals die Zeit fehlt. Während ihrer Nachforschungen kam Olga Schikurski zu der Erkenntnis: „Handzahnbürsten und elektrische Zahnbürsten sind ungeeignet, weil sie den intensiven Einsatz der Hände und Arme erfordern. Doch wenn die Hände nicht gehorchen oder das Halten und Führen der Zahnbürste Schmerzen verursacht, erschwert dies die selbstständige Zahnpflege erheblich."

Deshalb hat sie sich dem Problem in ihrer Diplomarbeit angenommen und „Oralite" entwickelt. Das innovative Gerät, mit dem die junge Designerin bereits den zweiten Platz beim Hessischen Staatspreis für universelles Design gewonnen hat, ermöglicht in Zukunft eine händefreie Mundhygiene. „Oralite" besteht aus der Haupteinheit und einem individuell angepassten Mundstück, sowohl Bedienung als auch Handhabung erfolgen intuitiv und sind mit funktionellen Einschränkungen steuerbar.

Für das Wirkprinzip hat sich Olga Schikurski nach umfangreichen Recherchen für die antimikrobielle Photodynamische Therapie entschieden. Diese kommt bereits bei Wurzel- und Parodontitisbehandlungen zum Einsatz und eliminiert aktiv schädliche Bakterien. Außerdem wird Ultraschall verwendet, der festsitzende Plaque aufbricht, die durch die Spülung beseitigt wird. So werden mit „Oralite" nicht nur Essensreste entfernt, sondern es wird auch elementar zur Prophylaxe der Mundgesundheit beigetragen. Aktuell ist die „Oralite"-Erfinderin noch auf der Suche nach einer Firma, die sie beim Bau und weiteren Tests eines Funktionsprototyps unterstützt und das Produkt marktreif macht. DT

Quelle: ZWP online

Propofol als Anästhetikum bevorzugt

Japanische Wissenschaftler empfehlen Narkotikum für Angstpatienten.

TOKIO – Patienten mit verstärkter Zahnarztangst bevorzugen Propofol als Narkosemittel bei dentalen Behandlungen. Das hat jetzt eine neue Studie aus Japan herausgefunden. 80 Prozent der Patienten empfanden Propofol als deutlich angenehmer als das zweite getestete Mittel, Sevofluran. Veröffentlicht wurden die Ergebnisse im *Journal for Sedation and Anesthesiology in Dentistry*. Ausgewertet wurde des Ganze von Forschern des Tokyo Dental College in Japan. Für die Studie wurden 20 Personen getestet, die sich jeweils zwei zahnärztlichen Behandlungen unterziehen mussten. Alle Teilnehmer erhielten einmal Propofol und einmal Sevofluran als Anästhetikum. Im Anschluss wurden die Patienten zu den beiden Narkosemitteln befragt. Zwar konnten bei beiden keine Unterschiede hinsichtlich der Genesung nach der OP festgestellt werden, dennoch würden sich 16 der 20 Teilnehmer bei einer erneuten Behandlung für Propofol entscheiden. Fast die Hälfte überkam nach Einnahme von Sevofluran eine verstärkte Müdigkeit. Außerdem wurde der Geruch als unangenehm empfunden. Die Wissenschaftler empfehlen daher besonders bei Angstpatienten, wenn es verstärkt um deren Wohlbefinden geht, Propofol zu verwenden. DT

Quelle: ZWP online

DGZI Implant Dentistry Award 2017

Die beste implantologische Forschungsarbeit wird gesucht.

DÜSSELDORF – Die Deutsche Gesellschaft für Zahnärztliche Implantologie (DGZI) verleiht den 2005 durch den Wissenschaftlichen Beirat der DGZI inaugurierten „DGZI Implant Dentistry Award" anlässlich des 47. Internationalen DGZI-Jahreskongresses in Berlin vom 29. bis zum 30. September 2017.

Der DGZI Implant Dentistry Award wird vom Wissenschaftlichen Beirat der DGZI zur Würdigung einer wegweisenden wissenschaftlichen Arbeit auf dem Gebiet der Implantologie verliehen. Er stellt die höchste Auszeichnung einer wissenschaftlichen Leistung durch die DGZI dar und ist zurzeit mit insgesamt 5.000 Euro dotiert. Der Preis wird national und international ausgeschrieben. Es können sich alle in Deutschland tätigen Zahnärzte, Oralchirurgen, Mund-Kiefer-Gesichtschirurgen sowie alle in der zahnärztlichen Forschung engagierten Wissenschaftler beteiligen. Internationale Teilnehmer müssen über eine gleichwertige akademische Ausbildung verfügen.

Zulässige Formate sind veröffentlichte oder angenommene Originalarbeiten in einem international angesehenen Journal mit Impact-Faktor sowie Habilitationsschriften auf den Gebieten der zahnärztlichen Implantologie und Implantatprothetik. Eine Veröffentlichung darf nicht länger als zwei Jahre zurückliegen. Gleiches gilt für das Datum der Habilitation bei Einreichung einer Habilitationsschrift.

DGZI Deutsche Gesellschaft für Zahnärztliche Implantologie e.V.

Alle Arbeiten sollen eine Zusammenfassung von maximal zwei Seiten enthalten, aus der vor allem die wissenschaftliche Bedeutung für die Zahn-, Mund- und Kieferheilkunde hervorgeht. Die Arbeit kann von einem Autor oder einer Autorengruppe verfasst sein. Dem Antrag ist eine Erklärung beizufügen, dass die eingereichte Arbeit geistiges Eigentum des/der Einreicher ist. Bei Autorengruppen sind die Anteile der einzelnen Autoren näher zu spezifizieren. Nichtprämierte Arbeiten werden den Absendern zurückgegeben. Wird von einem Autor bei der Einreichung einer Arbeit gegen die Bestimmungen dieser Richtlinien verstoßen, so scheidet er aus der Bewerbung aus. Die Arbeit darf den/die Verfasser nicht erkennen lassen, sie ist daher mit einem Kennwort zu versehen. Der Arbeit ist ein verschlossener Briefumschlag beizufügen, der das Kennwort trägt und den Namen und die Anschrift des Verfassers enthält. Letzter Abgabetermin ist der 31. Mai 2017. Die Arbeiten müssen in vier Exemplaren in deutscher oder englischer Sprache druckfertig an die

DGZI Geschäftsstelle
IDA 2017
Paulusstraße
40237 Düsseldorf

eingereicht werden. DT

Infos zur Fachgesellschaft

Quelle: DGZI

ANZEIGE

PRIVATPRAXIS

sucht unverbrauchten, talentierten und sehr motivierten **Zahnarzt** für die weitere Entwicklung des Ordinationsbetriebes. Betriebswirtschaftliche Kompetenz vorteilhaft.

Derzeit:
Anzahl Patienten: 20.000
Anzahl Mitarbeiter: 19
Öffnungszeiten: 7–22 Uhr
Standort: A-4400 Steyr/Oberösterreich

Wir erwarten:
Keine Dampfplauderer

Kontakt: kanduth@gmail.com

Dental Tribune · German Edition · Nr. 2/2017

Behandlung eines zentralen avitalen Schneidezahns mit offenem Apex mittels Anwendung von MTA-basiertem Reparaturmaterial

Die Professoren Dr. Mario Luis Zuolo, DDS, MSc, und Arthur de Siqueira Zuolo, DDS, MSc, São Paulo, Brasilien,

stellen die klinische Erkennung, Diagnose und Behandlung eines zentralen, avitalen Schneidezahns mit offenem Apex vor.

Die Behandlung nekrotischer, unreifer Zähne mit avitaler Pulpa und offenem Apex stellt öfter eine Herausforderung für den Zahnarzt dar. Die Reinigung und Formung der dünnen Wände des Kanals, die Kontrolle der Infektion und die Herstellung einer zufriedenstellenden Dichtung des Apex sind manchmal nicht möglich.[1] In den meisten Fällen schließt die Behandlung die Induktion von apikaler Verschließung mittels Apexifizierung ein, um bessere Bedingungen für die herkömmliche Behandlung zu ermöglichen.[2]

Calciumhydroxid ist traditionell das gewählte Material zwecks Induktion der Bildung einer Barriere aus apikalem Hartgewebe vor der Anbringung des endgültigen Restaurationsmaterials.[3] Obwohl verschiedene Studien günstige Ergebnisse bei dieser Behandlung nachweisen,[4–7] wurden auch einige Nachteile berichtet. Die Anwendung von apikalen Calciumhydroxidbarrieren wurde mit Problemen wie Unvorhersehbarkeit der apikalen Verschließung,[8] Risiko von neuer Infizierung aufgrund Infiltration in die provisorische Versorgung[9] sowie Risiko von Wurzelfraktur als Folge der langfristigen Anwendung von Calciumhydroxid verbunden[10–11].

Außerdem hat die niedrige Therapietreue einen negativen Einfluss auf die Prognose traditioneller Apexifizierungsvorgänge.[12]

Behandlungsoption

Seit Erscheinen des Mineral Trioxid Aggregats (MTA), ein nicht absorbierbares und biokompatibles Material basierend auf Calciumsilicat, gibt es eine andere Behandlungsoption.[13] Dieses Material weist auch bei Feuchtigkeit eine kurze Aushärtungszeit auf. Es erhält in weniger als drei Stunden eine harte Struktur.[14] Diese Eigenschaft, samt seiner Fähigkeit zur Bildung von Hartgewebe zu führen, ermöglicht bei der Anwendung an periradikulären Geweben[15] die sofortige Füllung von Zähnen mit offenem Apex.[16–18] Verschiedene Studien beweisen, dass die Apexifizierung mit MTA eine hohe Erfolgsrate hat, mit weniger häufigen Praxisbesuchen und früherem Abschluss.[18–21] Bei einer Vergleichsstudie zwischen klinischen und radiologischen Ergebnissen von Apexifizierung mit MTA oder Calciumhydroxid erfolgte bei allen mit MTA behandelten Fällen eine Heilung, während bei den mit Calciumhydroxid behandelten Fällen zwei von 15 erkrankt blieben.[9]

Das MTA weist jedoch auch Nachteile auf. Aufgrund seiner Konsistenz kann die Handhabung und Anwendung an der Reparaturstelle schwierig sein.[22] Der Gebrauch kann auch zur Verfärbung des Zahnes führen und muss daher in ästhetischen Bereichen sehr vorsichtig erfolgen.[23] Ein neues Material, MTA REPAIR HP – MTA von „hoher Plastizität" (Angelus®, Londrina, PR, Brasilien) – wurde kürzlich mit dem Ziel eingeführt, einige dieser Eigenschaften zu verbessern.[24] Die neue Formel behält sämtliche biologischen und chemischen Eigenschaften des originalen MTA bei, die physischen Eigenschaften sind jedoch geändert und führen zu mehr Plastizität, sodass die Handhabung und Einfügung erleichtert werden. Außerdem enthält die Formel Calciumwolframat ($CaWO_4$), ein röntgendichtes Material, welches laut Hersteller weder die Wurzel noch die Zahnkrone verfärbt.[24]

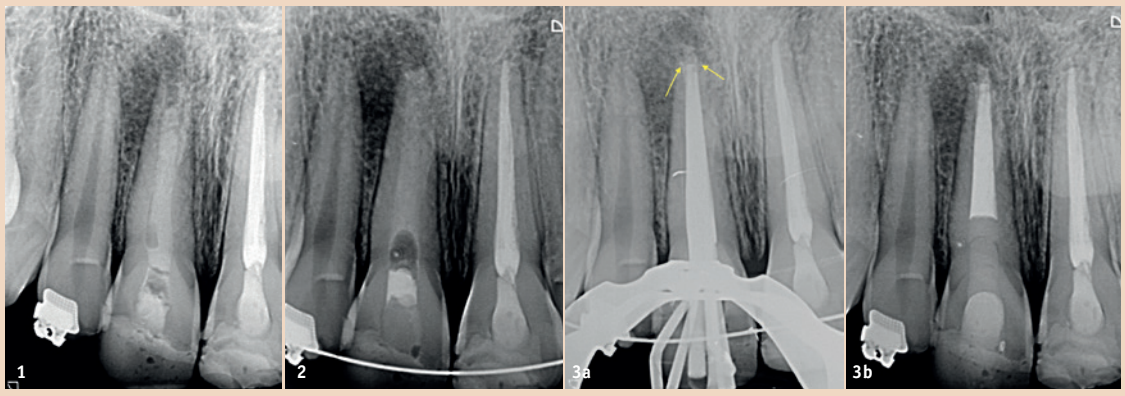

*Abb. 1: Anfängliches Röntgenbild des Zahnes 11 mit offenem Apex und periradikulärer Läsion. – **Abb. 2:** Röntgenbild nach dem ersten Praxisbesuch, mit Calciumhydroxidpaste im Kanal. – **Abb. 3a und b:** Röntgenbilder während der Verschließung. **3a:** Man beachte die Lage der apikalen Barriere (Pfeile). **3b:** Verschluss und Restauration.*

Fallbericht

In diesem Bericht stellen wir die klinische Erkennung, die Diagnose und die Behandlung eines zentralen, avitalen Schneidezahns mit offenem Apex vor, mit der Anwendung eines innovativen, auf MTA basierten Reparaturmaterials.

Ein zwölfjähriger Patient suchte die Praxis mit der Hauptbeschwerde von Schmerzen am Zahn 11 auf. Die klinische Untersuchung zeigte, dass der Zahn eine provisorische Füllung enthielt und auf Aufschlag und Palpation mit Schmerz reagierte. Es befand sich außerdem ein diskretes Ödem in diesem Bereich. Es bestand kein Sondierungsfehler oder Ausgang des Sinustraktes. Laut Aussage des Patienten wurde vor etwa zwölf Monaten eine Behandlung des Wurzelkanals begonnen. Die Röntgenuntersuchung zeigte ein röntgendichtes Material im Kanal, wenige Millimeter vom Apex entfernt. Außerdem ließ sich erkennen, dass der Apex nicht vollständig gebildet war und eine periapikale Läsion aufwies ***(Abb. 1)***. Es wurde die klinische Diagnose eines avitalen Zahnes mit bereits begonnener Therapie und apikaler symptomatischer Periodontitis gestellt.

Der Behandlungsplan umfasste anfänglich das Reinigen und Modellieren des Kanals sowie die Anbringung eines Calciumhydroxid-Heilmittels. Nach ein bis zwei Wochen, mit dem Abklingen der Symptome, würden wir dann eine apikale Barriere mit einem neuen MTA-basierten Material erstellen, den Zahn füllen und versorgen. Dieser Plan wurde den Eltern des Patienten dargelegt, die sich damit einverstanden erklärten.

Mit der Unterzeichnung der Einverständniserklärung wurden 1,8 ml Lokalbetäubung (Lidocain zu 2 % mit Epinephrin 1:100.000) verabreicht, das Reparaturmaterial wurde entfernt und der endodontische Zugang korrigiert. Nach der absoluten Isolierung wurde das Material mit der geeigneten Spülung mittels Anwendung einer Natriumhypochloritlösung zu 2,5% (Fórmula & Ação, São Paulo, SP, Brasilien) und einer Ultraschallspitze CPR7® (Obtura Spartan® Endodontics, Algonquin, IL, USA) aus dem Kanal entfernt.

Nach der Entfernung des Materials aus dem Kanal wurden Largo-Bohrer (#2 und #3) für die Vorbereitung der ersten zwei Drittel des Kanals benutzt. Anschließend wurde das Apikalforamen mithilfe eines Apexfinders (Raypex®, VDW, München) ermittelt, die Arbeitslänge auf „0.0" festgelegt und mittels Röntgenbild bestätigt. Es wurde mit der Instrumentierung fortgefahren, mit Anwendung von Edelstahl-Handfeilen des K-Typs in einer Crown-down-Technik, bis eine Handfeile der Größe #80 die Arbeitslänge erreichte. Bei jedem Instrumentenwechsel erfolgte eine ausgiebige Spülung mit Natriumhypochloritlösung zu 2,5 % (ca. 100 ml während der gesamten Behandlung). Die passive Ultraschallspülung erfolgte mehrmals für je eine Minute, um die komplette Entfernung des vorherigen Füllungsmaterials sicherzustellen und die Spültechnik optimal zu gestalten.

Nach Beendigung der Instrumentierung wurde der Kanal mit 5 ml EDTA (Fórmula e Ação, São Paulo, SP, Brasilien) zu 17 % drei Minuten lang gespült, die Endspülung erfolgte mit 5 ml Kochsalzlösung. Als Heilmittel zwischen den Praxisbesuchen wurde eine Calciumhydroxidpaste in den Kanal eingeführt und der Zahn wurde zeitweilig restauriert ***(Abb. 2)***.

Nach zehn Tagen kam der Patient in die Klinik, um die Behandlung zu beenden. Der Zahn war asymptomatisch, das Ödem verschwunden. Nach Entfernung der vorläufigen Versiegelung konnte die Calciumhydroxidpaste mit Natriumhypochloritlösung zu 2,5 % und passiver Ultraschallspülung entfernt werden. Es wurde erneut eine Handfeile #80 in der Arbeitslänge benutzt. Der Kanal wurde dann drei Minuten lang mit 5 ml EDTA (Fórmula & Ação, São Paulo, SP, Brasilien) zu 17 % gespült, um die Smearlayer zu entfernen, und mit 5 ml Kochsalzlösung endbespült. Der Kanal wurde mit Papierspitzen getrocknet und es wurde MTA HP (Angelus®, Londrina, PR, Brasilien) laut den Herstelleranweisungen verwendet, das mithilfe von vertikalen Kondensatoren (B&L Biotech Inc., Fairfax, VA, USA) in die letzten 3 mm des Wurzelkanals eingebracht wurde und einen Apexstopfen bildete. Nach zehn Minuten verfestigte sich das Material und der Zahn wurde mit BC Sealer™ (Brasseler USA®, Savannah, GA, USA) und mit Guttapercha anhand lateraler Kondensation verschlossen ***(Abb. 3)***.

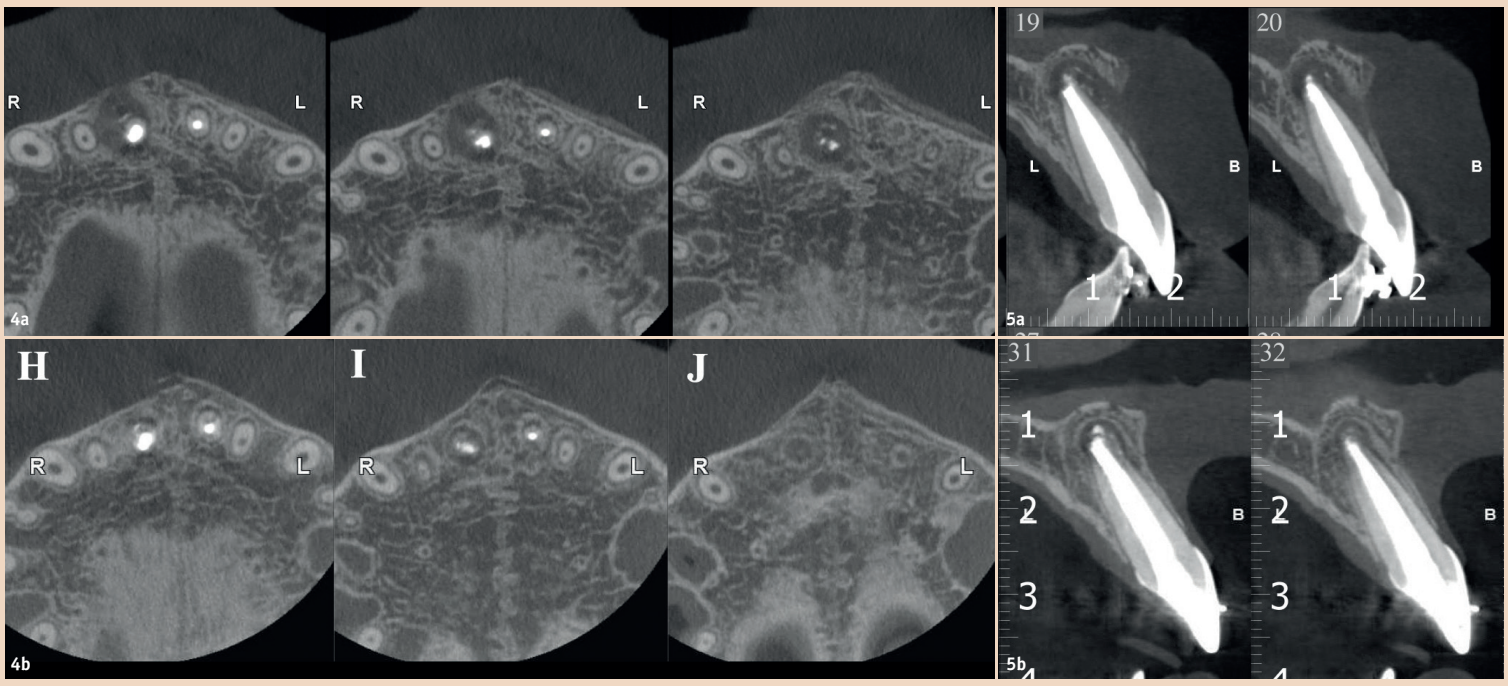

*Abb. 4a und b: Cone-beam-Computertomografie (CBCT). **4a:** Axiale Sicht unmittelbar nach der Anbringung des MTA HP. **4b:** Axiale Sicht bei der Nachbetreuung nach neun Monaten. Man beachte die Knochenbildung einschließlich Kortikalplatte. – **Abb. 5a und b:** Cone-beam-Computertomografie (CBCT). **5a:** Sagittale Sicht unmittelbar nach der Anbringung des MTA HP. **5b:** Sagittale Sicht beim Praxisbesuch nach neun Monaten. Sichtbar sind die Bildung der Kortikalplatte sowie dier teilweise vorgenommene Apikalverschluss.*

Die Pulpakammer wurde mit einem in Alkohol zu 70 Prozent getauchten Schwamm gereinigt und die Zugangshöhle mit Komposit restauriert ***(Abb. 4)***. Es wurde sofort nach der Behandlung des Patienten eine CBCT gemacht, zwecks Anwendung bei der Nachbetreuung.

Der Patient kam nach einem Monat ohne jegliche Symptome zur klinischen Bewertung. Nach drei, sechs und neun Monaten wurden erneut radiologische und klinische Bewertungen vorgenommen. Der Zahn war asymptomatisch und es befanden sich keine Anzeichen von Entzündung in diesem Gebiet. Nach neun Monaten erfolgte eine neue Tomografie. Die CBCT-Bilder wurden verglichen, wobei die Knochenreparatur und die Verschließung des offenen Apex beobachtet werden konnten ***(Abb. 4 und 5)***.

Diskussion

Vorhergehende klinische Studien bei Menschen haben gezeigt, dass eine apikale MTA-Barriere erfolgreich bei der Apexifizierung von Zähnen mit offenem Apex angewendet werden kann. El-Meligy et al. (2006) veröffentlichten einen klinischen Test mit einem Vergleich zwischen der Anwendung von Calciumhydroxid und MTA an 30 Zähnen von 15 Patienten, die aufgrund Karies oder Trauma die Vitalität der Pulpa verloren hatten. Die herkömmliche Technik der Apexifizierung mit Calciumhydroxid wurde an einem Zahn, am anderen Zahn desselben Patienten die Technik der MTA-Barriere angewendet. Die Zähne wurden dann für drei, sechs und zwölf Monate nachbetreut und es konnte bewiesen werden, dass zwei der mit Calciumhydroxid behandelten Zähne nicht auf die Behandlung reagierten, während keiner der mit MTA behandelten Zähne klinische oder radiologische Anzeichen einer Pathologie aufwiesen. Simon et al. (2007) führten einen klinischen prospektiven Test an 57 Zähnen mit offenem Apex von 50 Patienten durch, behandelt mit MTA-Stopfen und endgültigem Verschluss des Kanals. Dabei wurde in 81 Prozent der Fälle ein Erfolg festgestellt.

In diesem Fallbericht zeigt der Gebrauch von verändertem MTA (Reparaturzement von hoher Plastizität basiert auf biokeramischem MTA) ein gutes klinisches Ergebnis bezüglich der kurzen Nachbetreuungszeit. Der Vergleich zwischen den Tomografien unmittelbar nach der Anbringung der MTA-Barriere und nach neun Monaten zeigte eine Knochenbildung und den Verschluss des apikalen Teils mit Hartgewebe. Ein röntgendurchlässiger Bereich war ebenfalls ersichtlich. Laut Molven et al. (1996) könnte ein solcher Heilungsstandard als unvollständig eingestuft werden.

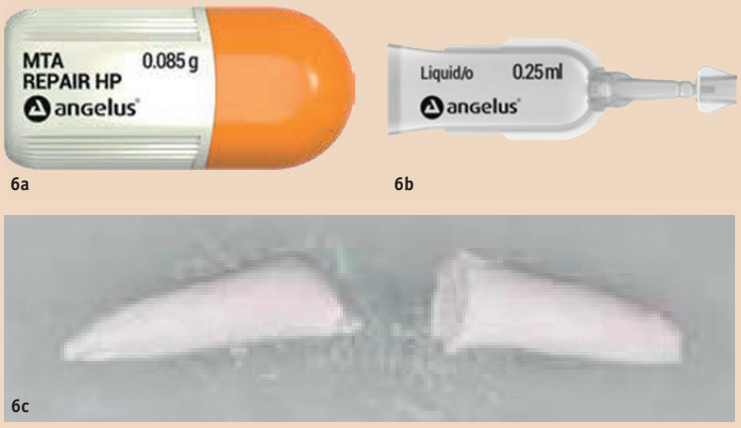

Abb. 6a–c: *Angelus MTA REPAIR HP.* ***6a:*** *Kapsel mit Pulver.* ***6b:*** *Flüssig.* ***6c:*** *Das Material nach geeigneter Handhabung.*

Vom klinischen Standpunkt aus war die Handhabung und Anbringung des MTA REPAIR HP leichter als mit dem herkömmlichen MTA.

Laut Hersteller liegt der Unterschied im Ersetzen des Distillierwassers (des herkömmlichen MTA Angelus) durch eine Flüssigkeit, die sowohl Wasser als auch ein organisches Plastifizierungsmittel enthält, das dem neuen Produkt eine hohe Plastizität verleiht ***(Abb. 6)***. Die weitere vom Hersteller angegebene Eigenschaft von Nichtverfärbung des Zahnes konnte in dieser Studie nicht bewertet werden, da das Material in den apikalen Teil des Kanals eingeführt wurde.

Ärztliche Berichte spielen in der Zahnheilkunde eine wichtige Rolle, doch sie müssen anhand geeigneter klinischer Forschungsstudien validiert werden.

In der Schlussbetrachtung des Fallberichtes zeigt sich also, dass es das klinische Protokoll mit Anwendung des neuen MTA REPAIR HP ermöglichte, die Apexifizierung eines zentralen Schneidezahns bei einem jungen Patienten erfolgreich durchzuführen. DT

Nachdruck mit Erlaubnis der Endodontic Practice US Vol. 9 Nr. 2

Kontakt

Dr. Mario Luis Zuolo, DDS, MSc

mlzuolo@uol.com.br

Arthur de Siqueira Zuolo, DDS, MSc

artsz@msn.com

Rua Canário, 784
CEP 04521-004
Moema, São Paulo, SP
Brasilien
Tel.: +5511 50550908

ANZEIGE

MESSE ANGEBOT!

DENTALIMPEX STOCKENHUBER GMBH
Import - Export Dentalgroßhandel – Einrichtungen – Service

DentalEZ INTEGRATED SOLUTIONS wahlweise als Hänge-, Peitsche- oder Cartausführung

Dental EZ
Die Legende mit höchstem Liege-& Arbeitskomfort.
Wartungsarm
Leistungsstark
Kostengünstig
Ergonomisch
Classic Design

Komplettausstattung - READY TO WORK:
ab € 24.990,-

Bis zu 5 Jahre Garantie!

KINDERBEHANDLUNGSPLATZ
· Integriertem Zahnarztgerät
· Pedoliege mit Metallunterbau
· LED-Behandlungsleuchte

Bereits erhältlich
ab € 9.990,-

Kinderbehandlungsplatz nach Maß - jede Länge, Breite und Höhe ohne Aufpreis möglich.

Hinterkopfabsaugung mit 1 großen und zwei kleinen Saugern für Lachgas. Die Kinderbehandlungseinheit verschwindet für das Kind nicht sichtbar unter der Pedoliege und ist mit einer stufenlosen, sehr leichtgängigen Höhenverstellung ausgestattet. Wahlweise mit Luft- oder Elektromotoren, passend für alle Hand- und Winkelstücke. Mit Trayablage auf Gerätekopf.

Das Original, seit 15 Jahren der Spezialist bei Kinderliegen.

Besuchen sie uns auf der IDS Köln,
21. bis 25. März 2017 Halle 11.1 Gang C008 Gang D009.
Wir beraten Sie gerne!

MONTAGE und SERVICE in Deutschland, Österreich und vielen anderen Ländern!

DENTALIMPEX STOCKENHUBER GmbH
Leipartstrasse 21, D-81369 München
Tel. 089 7238985, Fax 089 72458056

DENTALIMPEX STOCKENHUBER GmbH
Johann-Roithner-Str. 29-33c, A-4050 Traun
Tel. 07229 677 67, Fax 07229 677 67-18

www.dentalimpex.at