

# DENTAL TRIBUNE

The World's Dental Newspaper · Turkish Edition



İSTANBUL, OCAK 2015

ISSN: 1304-6098

Fiyatı: 10.00 TL

CİLT: 12

SAYI: 1

## Kısa Kısa

### Ağrı'ya Periodontoloji Uzmanı Atandı

Ağrı Ağız ve Diş Sağlığı Merkezi (ADSM) kadrosuna ilk periodontoloji uzmanı atandı.

Konuyla ilgili açıklama yapan Ağrı ADSM Başhekimi Dt. Derya Nur Koçak, "Merkezimize ilk Periodontoloji Uzmanı Dr. Dt. Ceren Su Akgün atanmıştır. Yeni atanan uzman diş

hekimimiz hasta kabulüne başlamıştır. Amacımız, merkezimize gelen tüm halkımızın dişeti hastalıkları hakkında bilgisini arttırmak ve dişeti hastalıkları

tedavisi alanında il dışı sevki kaldırmaktır" dedi.

Ağrı ADSM hizmetlerinin 2014 yılı itibari ile evde sağlık hizmeti ve genel anestezi hizmetlerinin iki kat arttığını ifade eden Koçak, "evde sağlık hizmeti ile engelli ve uyum bozukluğu olan hastalarımıza daha iyi hizmet sunabilmekteyiz" şeklinde konuştu.

### Diş Hekimliği Fakültesi Şifa Dağıtıyor

Yuvacık'ta bulunan Kocaeli Üniversitesi Diş Hekimliği Fakültesi (KÜDHF), 7 yıldır eğitim vermeye devam ediyor. Bugüne kadar 58 mezun veren, 165 bin 454 hastaya da umut olan fakülte, Türkiye'deki 61 diş hekimliği fakültesi arasında ilk 10'a girdi.

Fakülte'de yakın zamanda genel anestezi ünitesi yeniden hizmet verecek. Prof. Dr. Ali İhya Karaman'ın dekanlığını üstlendiği DHF'nde 38 asistan, 16 yardımcı doçent, 5 doçent, 1 profesör hizmet veriyor.

Son teknolojik cihazların kullanıldığı fakülte, hasta memnuniyetini ön planda tutuyor. 3-4 ve 5. sınıflarda eğitim gören 180 stajyer hekim adayının tedavi hizmeti verdiği KÜDHF'sinin dekanı Prof. Karaman "Talep çok yoğun, ancak biz kadromuzu kaliteli eğitim ve hizmet için koruyoruz. Amacımız çok fazla hasta bakım değil, donanımlı yetişmiş öğrenci mezun etmek" diye konuştu.

www.dental-tribune.com

## Haber

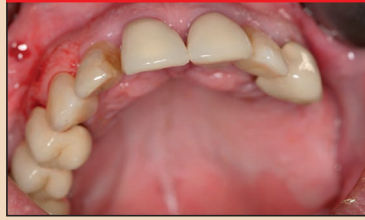

### İmplant Sektörü Buluştu

İmplant Sanayicileri Derneği (İMPLANTDER)'nin düzenlediği İMPLANTİST-EXPO Fuarı, 14-15 Şubat tarihlerinde İstanbul Kongre Merkezi'nde gerçekleştirildi. Fuarda üretici ve ithalatçı dental implant firmaları sektördeki en son teknolojik ürünlerini diş hekimleriyle buluşturdular.

► Sayfa 2

## Yenilik & Uygulama

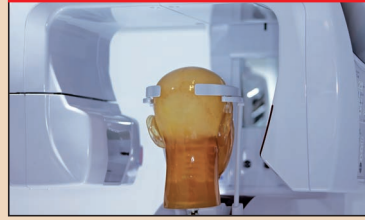

### İmmediyat İmplantasyon

Alışkanlıklar, sistemik hastalıklar ve brüksizme ilave olarak, periodontal hastalıklar da oral implantasyonda karşılaşılan zorlu problemlerdendir. Burada, cerrahlar diş kaybı, uzamış epitelium, kemik rezorpsiyonu ve periodontal bağ kaybı ile uğraşmak zorunda kalmaktadır.

► Sayfa 3

## Bilim & Araştırma



### KIBT ile Tedavi

Ticari olarak diş hekimliğine girdiği 2001 yılından sonra, konik ışınli bilgisayarlı tomografi (KIBT), maksillofasiyal görüntüleme için hızlı bir şekilde yeni bir tedavi standardı olma yolunda ilerlemektedir. Uzmanlara göre maksillofasiyal görüntüleme, doğruluğu sağlamıştır.

► Sayfa 6

## Ajanda



### SDO Kış Sempozyumu

Sakarya, Bolu ve Düzce illerini temsil eden Sakarya Diş Hekimleri Odası (SDO) 2015 Kış Sempozyumu'nu 14-15 Şubat tarihlerinde büyük bir katılım ve birbirinden değerli konuşmacıların bilimsel sunumlarıyla Bolu Gazelle Resort&Spa'da gerçekleştirdi.

► Sayfa 10

## 2015'in İlk Temel Eğitimi Yapıldı

VESTA | Vestiyer Akademi'nin aynı zamanda Eğitim Koordinatörü de olan Dt. Mustafa Bekerecioğlu tarafından verilen "Yardımcı Personel Temel Eğitimi"nin 54.sü, 21-22 Şubat tarihlerinde İstanbul'da gerçekleştirildi.

Dental Tribune Türkiye  
Elif Taman

VESTA | Vestiyer Akademi'nin aynı zamanda Eğitim Koordinatörü de olan Dt. Mustafa Bekerecioğlu tarafından verilen "Yardımcı Personel Temel Eğitimi"nin 54.sü, 21-22 Şubat tarihlerinde İstanbul'da gerçekleştirildi.

Başladığından bu yana 54.sü yapılan ve 2015 yılının da ilk eğitimi olan eğitim, İstanbul Biz Cevahir Otel'de gerçekleştirildi. VESTA | Vestiyer Akademi'nin organize ettiği iki gün süren temel eğitime, Adana, Antalya,

Bursa, Kocaeli, Konya, Mersin, Rize ve İstanbul'dan gelen yardımcı personeller katıldı.

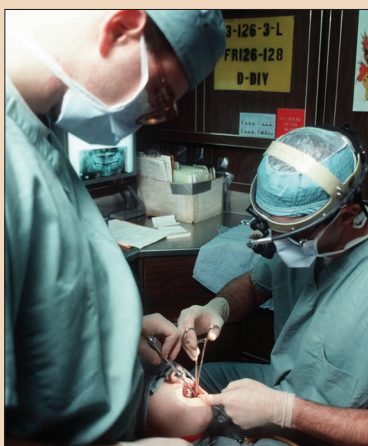Dt. Bekerecioğlu'nun dental asistanlar için püf noktaları olan güncel bilgi aktarımları ile geçen iki günlük eğitime gelen asistanlar, eğlenceli bir ortamda yeni bilgiler edindiler.

Dişin anatomisi, hasta kayıtlarının önemi, dental terminoloji, kullanılan temel alet, cihazlar, diş hekimliğindeki tedavi dalları, sterilizasyon, dezenfeksiyon, hekim-asistan senkronize çalışma-

→ DT Sayfa 2



## İmplant Yerleştirmede Yeni Teknik



Dental Tribune Türkiye  
Elif Taman

Meffert İmplant Enstitüsü Başkanı Dr. Ali Arif Özzybek, implant tedavisinde yeni teknoloji ürünü özel frez ucuyla iyileşme süresinin kısaltıldığını ve başarı şansının arttığını belirtti.

Meffert İmplant Enstitüsü Başkanı Dr. Özzybek, diş kaybında uygulanan implant tedavi-

→ DT Sayfa 2

## Kadavra Uygulamalı İmplantoloji ve Cerrahi Kursu

Dr. Norbert Fock



29 Mayıs - 01 Haziran 2015, Viyana

AYRINTILI BİLGİ İÇİN  
0212 481 02 20

Viyana  
Tıp Üniversitesi  
"Anatomy Training  
Center"

vesta

MEFFERT İMPLANT ENSTİTÜSÜ  
DİŞ HEKİMLİĞİ VE CERRAHİSİNİN  
SÜRÜŞÜMÜ İÇİN  
KADAVRA UYGULAMALI  
İMPLANTOLOJİ VE CERRAHİ  
KURSU



← **DT** Sayfa  
1'den: İmplant Yerleştirmede  
Yeni Teknik

sinde geliştirilen, kemikte yuva açmaya yarayan yeni teknoloji ürünü özel frez ucuyla iyileşme süresinin kıaldığını ve başarı şansının arttığını söyledi.

ABD'de implant tedavisinde yeni geliştirilen, implantı yerleştirmek için kemikte yuva açmaya yarayan özel frez ucu sayesinde tedavide kemik kaybı daha az oluyor. Böylece implant hem da-

ha uzun ömürlü oluyor hem de estetik açıdan ortaya çıkan problemler engellenmiş oluyor. Özeybek, yaptığı açıklamada yeni teknoloji ürünü özel frez ucuyla daha fazla kemik yoğunluğu elde edilebildiği için iyileşme süresinin de daha kısa olduğunu dile getirdi.

İmplantı yetiştirmek için kemikte genişliğe göre yuva açmak gerektiğini ifade eden Özeybek, şunları kaydetti:

"İmplant, açılan yuvaya belli bir kuvvetle sıkıştırılarak yerleştiriliyor. Özel frez ucuyla kemik-

te yuva acıyoruz. Bu özel frez ucu kemikte ilerlerken içten dışa doğru kuvvet uyguluyor ve kemiğin daha sertleşmesine neden oluyor. Çok fazla sıkıştırma kuvveti uygulanmadığı için implant başarısı yumuşak kemikte iyi olmuyor. Zayıf kemiklerde bu tekniği uyguladığımızda kaynaşma daha erken oluyor böylece dişler daha erken takılabiliyor."

Bu teknik sayesinde küçük çaptaki bir yuvaya daha geniş çapta bir implant yerleştirilebiliyor. **DT**

## Dental İmplant Sektörü Fuarında Buluştu



İMPLANTİST-EXPO Fuarı, 14-15 Şubat tarihlerinde İstanbul Kongre Merkezi'nde gerçekleştirildi. Fuarda üretici ve ithalatçı dental implant firmaları sektördeki en son teknolojik ürünlerini diş hekimleriyle buluştu. Fuarı düzenleyen İmplant Sanayicileri Derneği (İMPLANT-DER)'in Yönetim Kurulu Başkanı Oğuz Akyüz, çok sayıda yabancı ziyaretçinin stantları ziyaret ettiğini aktardı.

Akyüz, "İlk fuar olmasına rağmen beklediğimiz üzerinde yabancı ziyaretçi geldi. Ortadoğu ve Arap ülkelerinden, İngiltere, İsveç, Hollanda, Makedonya ve Arnavutluk'tan ziyaretçilerimiz vardı. Fuarla eşzamanlı düzenlediğimiz kongrede ise diş hekimlerine dijital implant tedavi yöntemleri konularında sunumlar yapıldı" diye konuştu. Akyüz, Balkan İmplantoloji Derneği Başkanı ile karşılıklı bir anlaşma yapıldığı açıklarak, "Onlar Türkiye'de biz orada eğitim vereceğiz. Birlikte uluslar arası

kongreler düzenlemek konusunda ön protokol imzaladık" dedi. Fuarın ilk gününde dental implant tedavisinde uluslararası başarıya imza atan Prof. Dr. Nicola De Angelis, Dr. Mazen Tami ve Dr. Stefan Schultze-Mosqua birer sunum yaptı.

Fuarın ikinci gününde ise üretici ve ithalatçı firmalar workshoplarında ürünlerini hekimlere tanıttı. Fuarın en dikkat çeken ürünü ise dental implant robot eğitim simülatörü" oldu. Türk mühendisleri tarafından geliştirilen robot ile diş hekimlerine dental implant eğitimi verilebiliyor.

Fuarda ayrıca "Dental Defile" düzenlendi. Alman tasarımcı Sophie Böhmert'in hazırladığı koleksiyonda hekim ve sağlık personeli kıyafetleri yer aldı. Böhmert, kıyafetlerin doğal pamuktan yapıldığı ve rahatlığın ön planda tutulduğunu söyledi. **DT**

← **DT** Sayfa  
1'den: 2015'in İlk Temel  
Eğitimi Yapıldı

sı, anestezi, röntgen, ilkyardım gibi konu başlıklarındaki detayları öğrenen dental asistanlar sertifikalarını aldıktan sonra memnuniyetlerini bizlerle paylaştı.

### "Meğer Ne Çok Eksikimiz Varmış!"

**Mehtap Güneş (Antalya):** Öncelikle Vesta Akademi ve kıymetli hocam Mustafa Bekerecioğlu'na çok teşekkür ediyorum. Derin bilgileri ile bizleri aydınlattı. Doğru bildiğimiz yanlışlarımızın farkına varmamızı sağladınız. Bilmediğimiz konularda bilgilendirdiniz. Her şey için teşekkürler.

**Semiha Cesur (Bursa):** 8 yıllık dental asistanım. Bildiğimizi

zannedip aslında bilmediğimizi ne çok şey varmış. Bu eğitim benim için çok iyi bir deneyim oldu. Hocamızın sayesinde bu eğitimlerin ne kadar çok anlamlı olduğunu fark ettik. Eğitimlerin devamını diliyorum. Hepsine gelmek istiyorum.

**Didem Yüncü (Konya):** Bu eğitimi hazırladığınız için Vesta Vestiyer Akademisi'ne ve değerli hocam Mustafa Bekerecioğlu'na sonsuz teşekkür ediyorum. Bu meslekte gelişmeme ve birçok şey öğrenmeme çok fazla katkıda buldunuz. Mesleğim için bana çok fayda sağlayacak bilgiler edindim. Hepinize teşekkürler.

**Emine Pınarcı (Mersin):** 12 yıldır bu meslekteyim. Daha önce Mustafa Hoca'nın verdiği "İmplantoloji ve Cerrahi Operasyonlar Öncesinde Kliniğin ve Hastanın Hazırlanması" eğitimine de gelmiştim. Yıllardır bu

mesleğin içinde olmama rağmen bilmediğim çok şeyin olduğunu görünce temel eğitime de koşa koşa geldim. Eğitimin her aşaması harikaydı. Hocamıza çok teşekkür ediyorum bizleri her konuda aydınlattığı ve bilgilerini paylaştığı için.

**Nermin Süngü (Adana):** Sadece 2,5 aydır bu meslekteyim. Henüz çok yeni olduğum için gelmeden önce "Acaba iki gün bana yeterli gelecek mi?" diye düşünmedim değil. Ama Mustafa Hoca, tek kelime ile harikaydı. İyi ki gelmiş demek en doğru cümle olur herhalde. Eğitimin her dakikası o kadar verimli geçti ki, döndüğümünden itibaren doğru uygulayacağım birçok konu öğrendim. Ayrıca yeni personeli için eğitime önem verip Adana'dan İstanbul'a gönderen doktorum Cem Kırçelli'ye de buradan teşekkür etmek istiyorum. **DT**

## DENTAL TRIBUNE

The World's Dental Newspaper - Turkish Edition

### Dental Tribune International

Yayıncı: Torsten Oemus

Grup Editörü  
Daniel Zimmermann  
newsroom@dental-tribune.com  
Tel.: +49 341/4 84 74-107

Klinik Editörü  
Magda Wojtkiewicz

Online Editör  
Yvonne Bachmann  
Claudia Duschek

Baskı Editörleri  
Sabrina Raaff  
Hans Motschmann

Online Proje Müdürü  
Martin Bauer

### Uluslararası Yayın Kurulu

Dr. Nasser Barghi, *Ceramics, U.S.A.*  
Dr. Karl Behr, *Endodontics, Germany*  
Dr. George Freedman, *Esthetics, Canada*  
Dr. Howard Glazer, *Cariology, U.S.A.*  
Prof. Dr. I. Krejci, *Conservative Dentistry, Switzerland*  
Dr. Edward Lynch, *Restorative, Ireland*  
Dr. Ziv Mazor, *Implantology, Israel*  
Prof. Dr. Georg Meyer, *Restorative, Germany*  
Prof. Dr. Rudolph Slavicek, *Function, Austria*  
Dr. Marius Steigmann, *Implantology, Germany*

### Dental Tribune International

Holbeinstr. 29, 04229 Leipzig, Germany  
Tel.: +49 341 4 84 74 502 | Fax: +49 341 4 84 74 175  
www.dental-tribune.com | info@dental-tribune.com

### Bölge Ofisleri

Asya Pacific  
Dental Tribune Asia Pacific Limited  
Room A, 20/F, Harvard Commercial Building, 111 Thomson Road, Wanchai, Hong Kong  
Tel.: +852 5115 6177 | Fax: +8525115 6199

The Americas  
Tribune America, LLC  
116 West 25rd Street, Ste. 500, New York, N.Y. 10011, USA  
Tel.: +1 212 244 7181 | Fax: +1 212 224 7185

### Dental Tribune Türkiye

Yayıncı: Vestiyer Yayın Grubu

Sahibi

Bülent Manav

Editör

Prof. Dr. Cem Şener

Yayın Kurulu

Prof. Dr. Ateş Parlar  
Prof. Dr. Ender Kazazoğlu  
Prof. Dr. Faruk Haznedaroğlu  
Doç. Dr. Enis Güray

Kurumsal Satış Müdürü

Derya Arslan

Sorumlu Yazı İşleri Müdürü

Rahmi Çelikağ

Yazı İşleri

Elif Taman

Tercüme

Nilgün Kayhan

Abone Servisi

İlhan Köse, Ergül Kaya, Elvan Genç

Dental Tribune Grafik

Hakan Zengin

İdare Yeri

Meridyen İş Merk.  
Eski Çırpıcı Yolu No:1/550  
34010 Merter / İstanbul / Türkiye

Telefon

+90 212 481 02 20

Faks

+90 212 481 02 46

internet

www.vyg.com.tr / www.dentiss.com

e-posta

bilgi@vyg.com.tr

Basım Yeri

Elma Basım, İkitelli/İstanbul  
Tel: 0212 697 50 50

© 2015, Dental Tribune International GmbH • Bütün hakları saklıdır.

Dental Tribune klinik bilgileri ve yapımcıların haberlerini doğru olarak yayınlar, fakat ürün talebinin geçerliliğinden ve dizgi hatalarından sorumlu değildir. Ayrıca, yayıncı ürün isimlerinden, isteklerinden ya da reklamverenler tarafından verilen beyanlardan sorumlu değildir. Yazarların görüşleri onlara aittir ve bunlar Dental Tribune International'ı yansıtmaz.

Dergi Adı Dental Tribune Türkiye, Yayın Türü Süreli - Yaygın, Basım Tarihi: 16.05.2015

Abone ücreti: 1 Yıllık (5 Sayı) 60,00 TL

■ Dental Tribune Türkiye, Dişhekimliği Dergisi abonelerine ücretsiz olarak gönderilir.

## Türk Bilim Adamları "VMOS" ile Tıp Literatüründe

Hacettepe Üniversitesi Plastik Rekonstrüktif ve Estetik Cerrahisi Bölümü bilim adamları, yeni bir hastalık tanımlayarak tıp literatürüne girdi.

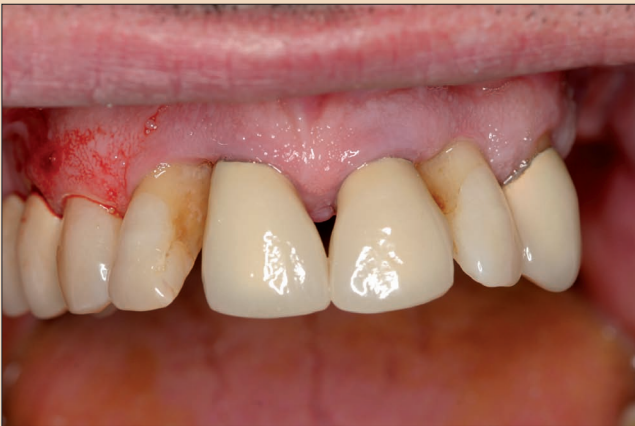Sadece diş eti kemiğinin içinde ortaya çıkan ve Türkiye'de 4 kişide görülün hastalığa neden olan geni, Hacettepe Üniversitesi Plastik Rekonstrüktif ve Estetik Cerrahisi Bölümü bilim adamları keşfetti. Türk bilim adamlarının buluşu olarak Dünya Gen Hastalıkları Sistemi'ne (OMIM) giren söz konusu hastalık, Türkçe karşılığı "Kemik İçi Damar Deformasyonu" olan "Intro Osesoz Vascular Malformation" (VMOS) adıyla kaydedildi.

Hastalığı keşfeden bilim adamlarının verdiği bilgiye göre, VMOS dünyada ilk kez Türk uzmanların tanımladığı bir hastalık. VMOS hastalığı, 6-7 yaşlarında kemiğin içinde damar anomalisi olarak ortaya çıkıyor. Damar büyümesi, kemiği genişletiyor; çene ile yüzün bozulmasına neden oluyor. Bu da beyni sıkıştırıyor. Dişler çıkmaya başlayınca çocukta diş eti kanamaları baş gösteriyor. Müdahale edilmezse hasta 25 yaşında yaşamını yitiriyor. Yüzlerindeki şekil bozuklukları nedeniyle toplumsal yaşama adapte olamıyorlar. Toplum içine çıkmak istemiyorlar. Sıvı ve yumuşak gıdalarla beslenebiliyorlar. **DT**

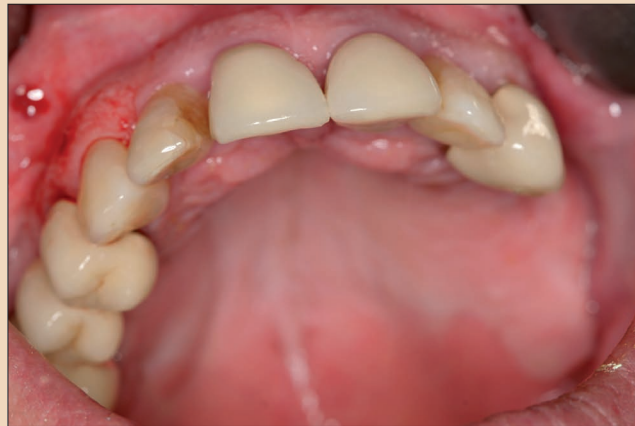

# Periodontal Açıdan Riskli Olan Anterior Maksillanın Maksimal Estetiği İmmediyat İmplantasyon

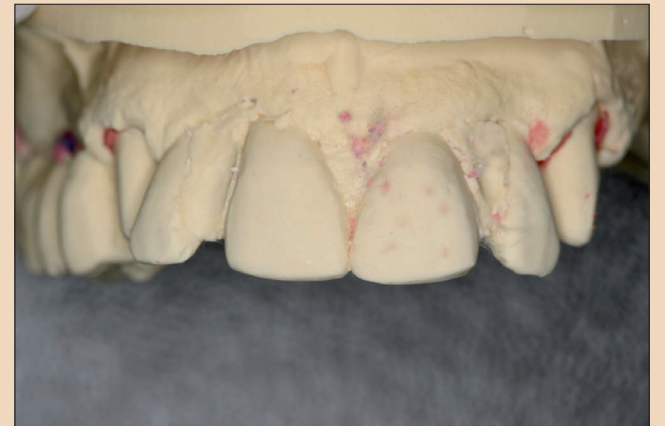Drs Nikolaos Papagiannoulis, Eduard Sandberg & Marius Steigmann, Almanya



Resim 1. Başlangıçtaki klinik durum.



Resim 2. Başlangıçtaki klinik durum, koronal açıdan.



Resim 3. Ön tanı planlaması için durum modelleri.

## Giriş

Alışkanlıklar, sistemik hastalıklar ve brüksizme ilave olarak, periodontal hastalıklar da oral implantasyonda karşılaşılan zorlu problemlerdendir. Burada, cerrahlar diş kaybı, uzamış epitelyum, kemik rezorpsiyonu ve periodontal bağ kaybı ile uğraşmak zorunda kalmaktadır. Aşağıdaki örnekte, preklinik analizde, majör kemik rezorpsiyonunun hem yatay, hem de dikey olarak oluştuğunu net olarak görmekteyiz. Kemik kusurlarının birden fazla duvarda görülmesi ile kök etrafındaki kemik rezorpsiyonu, yumuşak doku infiltrasyonunun olduğu bir krater gibidir. İmplantın primer stabilitesinin sağlanması zorlaşmaktadır.

Öncelikli konu, akut inflamasyonun tedavi edilmesi ve ağız sağlığının sağlanması için, dolgu ve diş çekme destekli periodontal tedavidir. Bununla birlikte, periodontal tedaviler, fonksiyonel ve estetik açıdan sıkıntılı durumlar ve tatmin olmayan hasta sonuçları yaratabilmektedir. Ayrıca, periodontal tedaviler hasta için en uygun ve yeterli olan protez tedavisinin yapılmasını da garanti etmemektedir. Yapılan restorasyona bağlı olarak, başarılı periodontal tedaviye rağmen, dişlerin çoğunlukla çekilmesi gerekmektedir. Sorulması gereken soru; doğru tedavi için periodontal tedavi anlamlı mıdır ve ne zaman anlamlıdır veya cerrahi ve onarıcı tedaviyi sağlamak için bir araç olarak kullanılmalı mıdır?

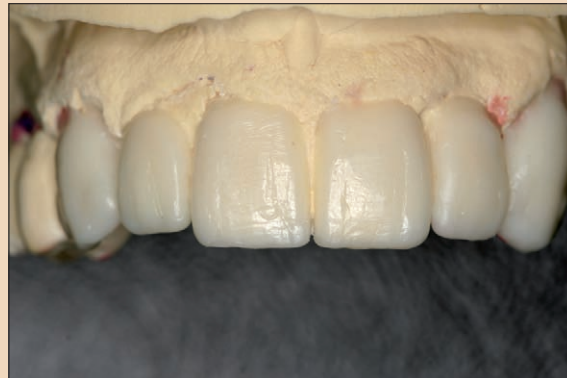## Klinik ve Radyolojik Bulgular

Klinik inceleme, Grade IV tarama endeksi, 6 mm'ye kadar cepler, Grade II-III diş mobilitesi ve 3-4 kanama endeksi ile ciddi bir periodontal kusur olduğunu

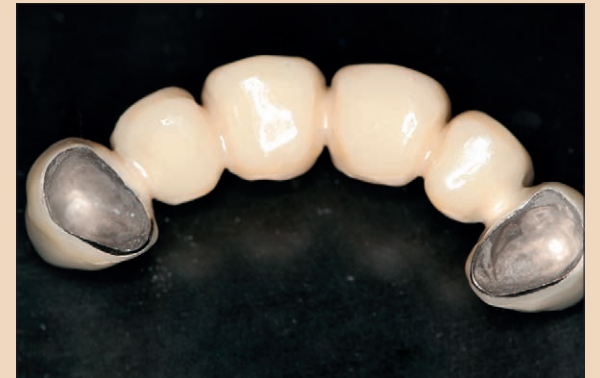göstermiştir. İşlevsellik çok sınırlı ve estetik durum tatmin edici değildir. Kesici dişlerdeki mevcut protezler, ileride tutuş kaybı ile de sonuçlanacak olan diş eti çekilmesini gizlemek için çok uzun durumdaydılar. Periodontal lif ve kemik desteği kaybının ardından durum, estetik açıdan da riskli görünmektedir. Özellikle lateral kesici dişlerde, meziyo rotasyonların ve ante-inklinasyonun izlediği ciddi interproksimal kemik kaybı sıkıntısı vardır (Resimler 1-2). Radyolojik bulgular, kesici dişlerden dördünün de çekilmesi gerektiğini göstermiştir.

## Tedavi Planı

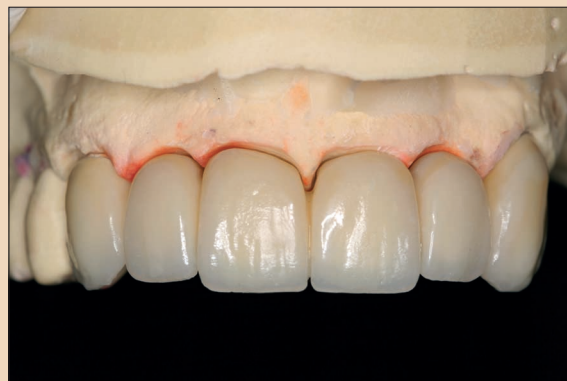Cerrahi periodontal tedavinin amacının 2-3 mm tarama endeksine ulaşmak olduğunu ve bunun da çoğunlukla dişeti çekilmesi ile sonuçlandığını baz aldığımızda, bu prosedürlerin sonuçları estetik açıdan başarısız olmaktadır. Özellikle yüksek taraklı biyotiplerde, hastalar nadiren memnun kalmaktadır. Serbest kök yüzeyini kaplayan uzun protezler, bu sonucu iyileştirmektedir. Diğer taraftan, ısı duyarlılığı ve devam eden diş mobilitesi cinsinden sonuçlar doğuran bu uygulamalar, her zaman başarılı olmamaktadır. Cerrahi periodontal uygulamaların yüksek maliyetli olması ve geçmiş tartışmalardan dolayı, hastalar çoğunlukla farklı alternatiflere yönelmektedir. Bu makalede tartışılan vakada, periodontal tedavi ne estetik amaçlı, ne de fonksiyonel iyileştirmeye yöneliktir, sadece dişlerin belirli bir süre daha korunması amaçlanmıştır. Buradaki risk, ilave kemik ve yumuşak doku kaybı neticesinde diğer alternatiflerin ve protez seçeneğinin tehlikeye düşmesidir. Bu vakanın tedavi planında, konservatif periodontal tedavi ve inflamasyon tedavisi için geri çağırma, diş çekimi ve kemik ve



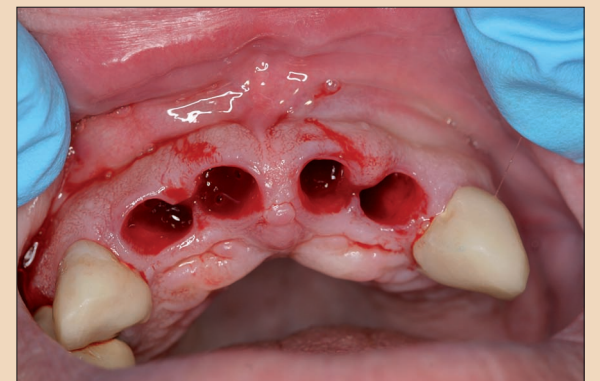
Resim 4. Geçici köprü için yapılan Wax-up.



Resim 5. Pontikler ile geçici köprü.



Resim 6. Geçici köprü önden.



Resim 7. Ekstraksiyon yuvaları.

doku rejenerasyonu rehberliğinde immediyat implant tedavisi yer almıştır.

## Cerrahi

Kesici dişler çekilmeden önce, 13 ve 23 nolu dişlerdeki kronlar çıkarılmış ve dişler geçici köprü için hazırlanmıştır. İyileşme aşamasında yumuşak dokunun desteklenmesi ve yönlendirilmesi için durum modeli ve pontikler üzerinde yapılan bir mumlama yardımıyla optimal bir form oluşturulmuştur. Geçici köprü, primer kapamanın mümkün olmadığı durumlarda, yaranın üzerinde örtü görevi de görmektedir (Resimler 3-6).<sup>1-4</sup>

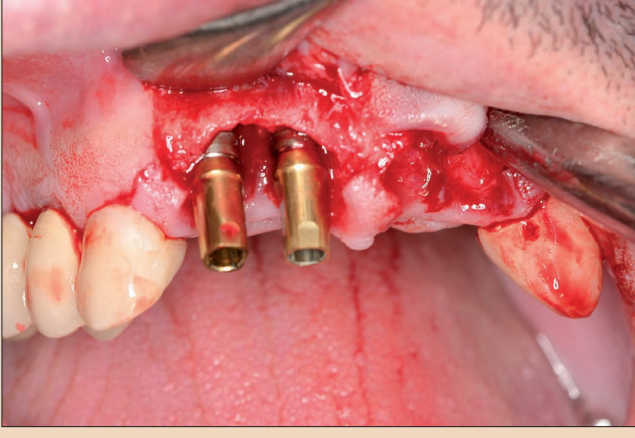Bir sonraki adımda, 12'den 22'ye kadar olan dişler çekilmiştir. Flep sınırı, 12 ve 22 nolu diş-

ler üzerindeki orta papilla ile mezial olanları korumuştur. interproksimal kemik kusurları nedeniyle, bu bölgede oluşan papilla büyümesi şiddetli resesyonlara yol açacaktı. Özellikle 11 ve 12 nolu dişler arasındaki dikey kemik kusurları, bir tam kalınlıklı flebin yapılmasından sonra açığa çıkmıştır. Serbest bırakma insizyonları dikey kesikler yoluyla mukozada skar oluşumunun engellenmesi amacıyla kanin distaline ve sadece yapışık dişeti içine yerleştirilmiştir.

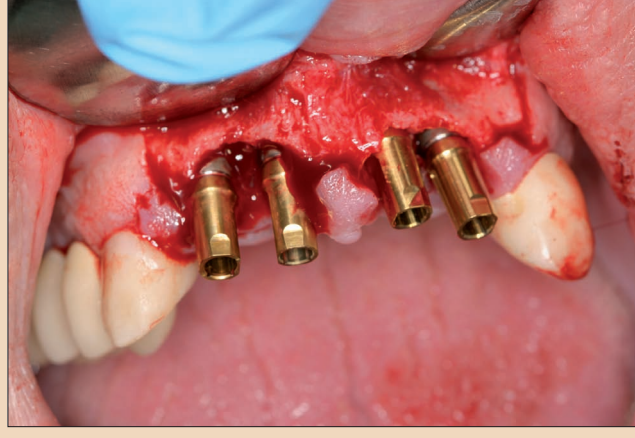Alt vestibül, kısmi kalınlık veya periosteal cep flebini de mantıksızlaştırmıştır. Dudaklardaki yumuşak dokunun başka flep tasarımları ile hareketlendirilmesi, fonksiyonel kısıtlamalara, dikiş gerginliğine ve yer de-

ğiştiren koronal yumuşak dokunun yeniden konumlandırılması amacıyla yapılan ikincil bir diş eti estetiğine neden olacaktır. Uzamış epitelyumun kaldırılması için yara marjları yenilenmiş ve kemik kusurları yumuşak dokunun içe doğru büyümesinden kurtarılmıştır (Resimler 7-10). Orta derecede yatay kemik kaybı olmuştur. İmplantlar hafif subkrestal olarak yerleştirilmiştir. İmplantlar ve bukkal plaka arasındaki boşluk yaklaşık 1-1.5 mm ve rezorpsiyondan dolayı bukkal plaka kalınlığı 1-1.5 mm olmasına rağmen, bukkal plakaya 1,5 mm'lik bir boşluk bırakılarak, 3,8 mm'lik implantlarda karar kılınmıştır.<sup>5-10</sup>

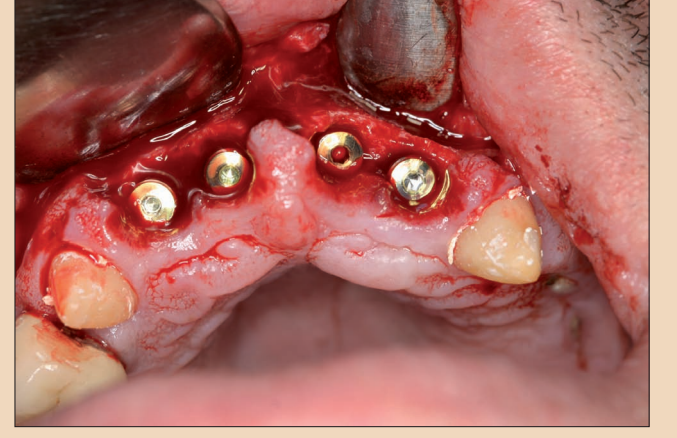




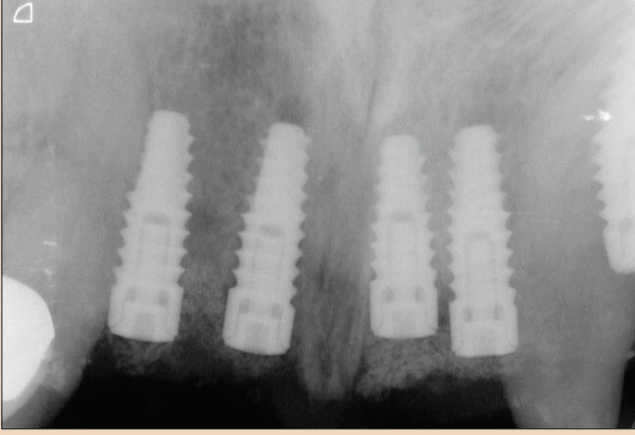
Resim 8. Flep yükseltme ve implantasyon.



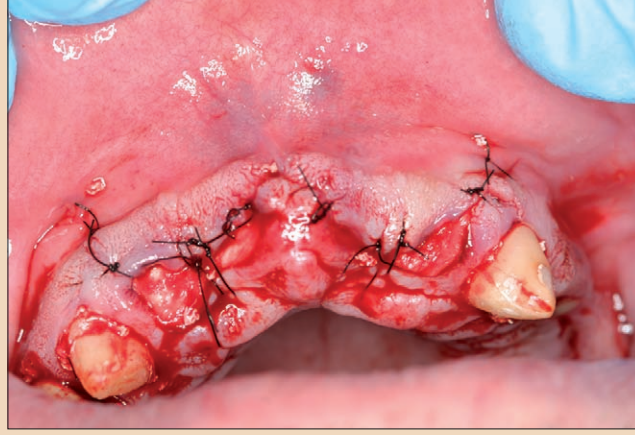
Resim 9. Dört adet implantın implantasyonu.



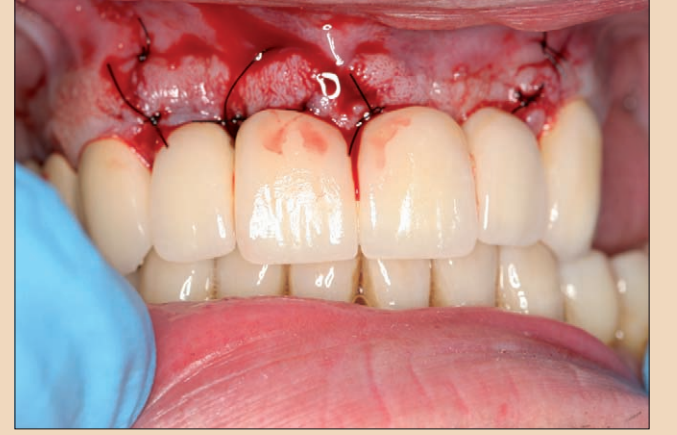
Resim 10. Koronal olarak yerleştirilmiş implantlar.



Resim 11. Cerrahi sonrasında yapılan radyolojik kontrol.



Resim 12. Flep kapama.



Resim 13. Geçici köprü in situ olarak.

#### ← DT Sayfa 3

İnterimplant alan ve bukkal plaka bir allograft ve ksenograft bileşimi ile güçlendirilmiştir. Ksenograft, bukkal plaka rezorpsiyonunu manipüle etmek amacıyla bukkal plaka üzerine de yerleştirilmiştir. Bariyer olarak bir perikard membran kullanılmıştır (Resim 11). Üst çene anatomisi ve alt vestibül primer kapamaya izin vermemiştir. Membranı proteolitik rezorpsiyon ve arttırdıklarından korumak için membranın üzerine iki kat fleece dokusu yerleştirilmiştir. Kollajen fleece ve geçici köprünün korunması sayesinde, ekstraksiyon yuva kapağının iki hafta

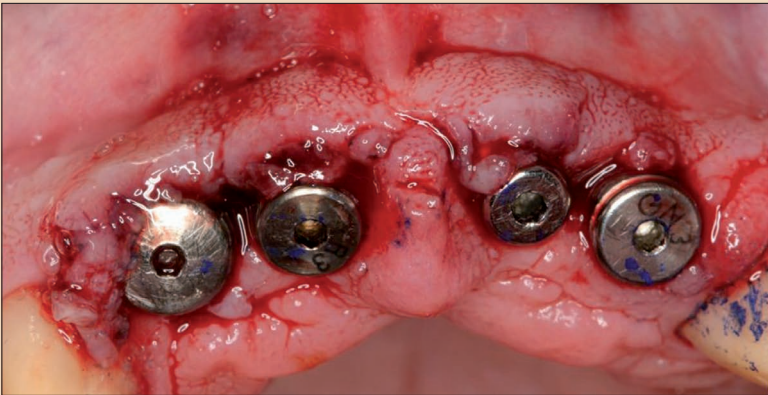sonra granülasyondan arınmış olması beklenmiştir (Resim 12).<sup>11,12</sup>

Hastaya profilaksi ve hijyen yönergeleri verilmiş ve haftalık kontrol için çağrılmıştır. Operasyondan üç hafta sonra dikişler alınmıştır. Klinik durum, tahriş oluşmadığını ve yara iyileşmesinin ve kapanmanın ideal olduğunu göstermiştir (Resim 13).

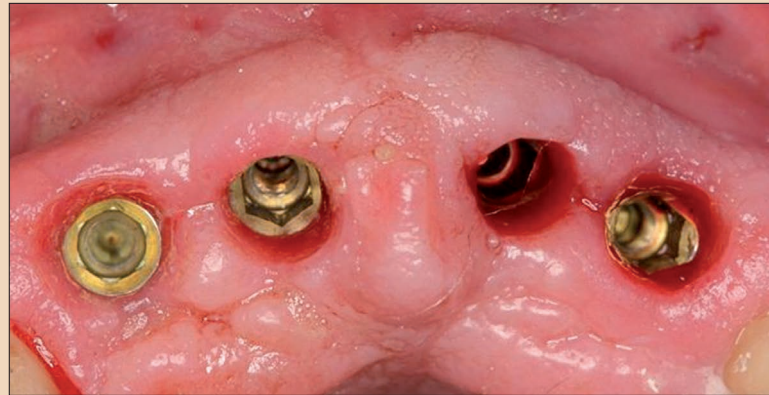
Reentry ve protetik

Reentry, üç ay sonra minimal invaziv krestal kesiler ile yapılmıştır. 11-12 ve 21-22 nolu dişler arasındaki yara marjları bir papilloplastik ile ayarlanmıştır (Resim 14). İlave üç haftanın sonun-

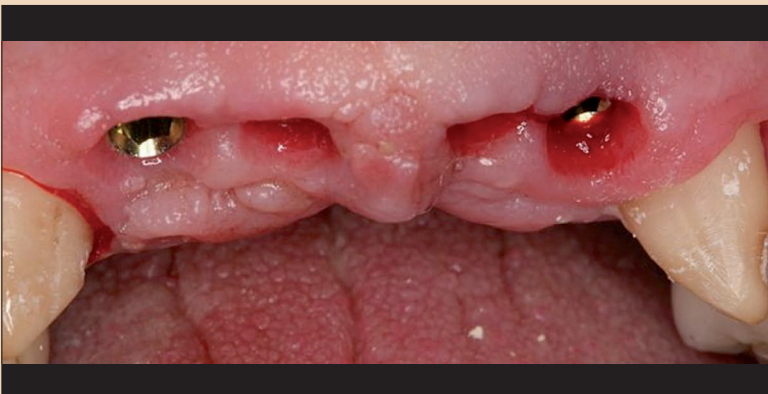da ölçüler alınmıştır. İyileşme sonunda optimal yumuşak doku kalitesi ve yeterli miktarda yapışık dişeti olduğu görülmüştür. İmplant boyunlarının üstündeki yumuşak doku yüksekliği gerekli emerjans profili için yeterli olan 2-2.5 mm olarak ölçülmüştür. Yumuşak doku, konveks ya da konkav biçimli protezler yardımıyla, estetik için gerekli olan yöne doğru manipüle edilebilmektedir (Resimler 15 ve 16).<sup>15-16</sup>



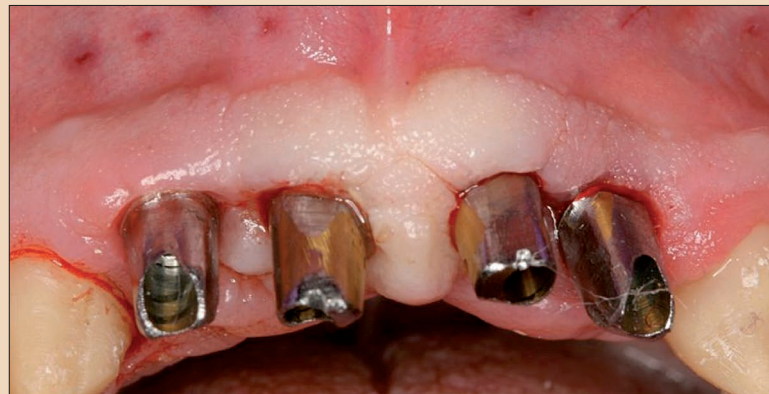Resim 14. Tedavi abutmentleri ile Reentry.



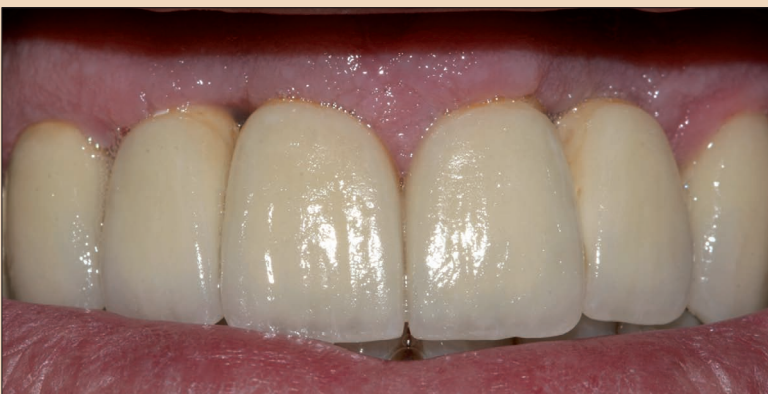Resim 15. Reentry'den üç hafta sonra.



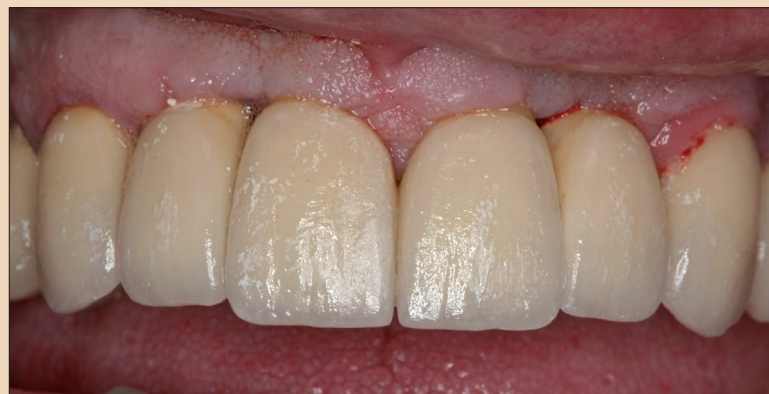Resim 16. Tedavi abutmentlerinden sonra papilla morfolojisi.



Resim 17. Sabit abutmentler deneme.



Resim 18. Nihai Protezler.



Resim 19. Yüklemeden üç ay sonra psödopapilla oluşumu.

Nihai kronlar mükemmel olmuştur. Papillalar ve psödopapillalar aproksimal alanı doldurmaktadır. Aproksimal temasın, özellikle 11-12 nolu dişlerin olduğu bölgede daha önce oluşmuş olan dikey kemik kaybının telafisi için normalden daha uzun ve geniş olması gerekiyordu. Bununla birlikte, diş aralarında siyah üçgenler oluşmamış olup hasta sonuçtan memnun kalmıştır ve iyi hijyen ile birlikte estetik sonucun önümüzdeki aylarda optimize olması beklenmektedir. Bu nedenle, gül seramik ile çalışmaya gerek kalmamıştır (Resimler 17-19).

#### Tartışma

Periodontal olarak risk taşıyan durumda, küratif periodontal tedavinin tatmin edici uzun vadeli sonuçlar sunup sunmadığına karar verilmesi önemlidir. Bu durumda da olduğu gibi, önemli bir anda yapılan bir ekstraksiyon elimizde ne varsa koruyup implant cerrahisi için maksimumda kullanmamızı sağlar ve daha fazla kemik kaybı veya resesyon oluşma riskini azaltır. Başka herhangi bir prosedür, iki aşamalı bir cerrahi yaklaşım ve muhtemelen çıkarılabilir protezler ile sonuçlanacaktı. Örneğin alt dudak hattı kalın biyotip-te olan hasta bu işlem için çok uygundur. Yumuşak doku miktarı belirgindi. Flep kapama üzerindeki gerilim, cerrahi protokol ve yaranın granülasyondan arın-



← DT Sayfa 4

ması ile engellenmiştir. Kemik miktarı, primer stabil implant yerleştirme işlemini sağlamıştır. İmmüdiyat implantasyon, güçlendirme ve daha az miktarda malzeme kullanımı için stabilite sağlamıştır. İmplantın konumlandırılması, karmaşık yumuşak doku prosedürlerine gerek kalmaksızın optimum emerjans profili oluşturmamıza izin vermiştir.<sup>17-19</sup>

Klinik durum ve kemik kusurları, 11-12 nolu dişlerin olduğu bölgede estetik açıdan bir ödün vermek zorunda kalınacağını ameliyat sırasında belirginleştirmiştir. İnterproksimal yumuşak doku kemik desteğinin yenilenmesi zordur ve psödopapilla oluşumu öngörülememektedir. İmmüdiyat implantasyon bu bölgelerdeki sert ve yumuşak dokuları korumaktadır. İmplantların konumlandırılması ve granülasyondan arınmış ekstraksiyon yararı sayesinde, reentry ve prostetik için önemli bir avantaj olan yumuşak doku artırılmıştır.<sup>20-22</sup>

İmplantların boynuna 1 mm yüksekliğinde mikro oluklar yerleştirilmiştir. Lazerle üretilmiş olan bu tasarım biyolojiyi örnek almaktadır ve yüzey üzerinde daha iyi bir hücre yapışması sağlamaktadır. Bu modern tasarımlar platform geçiş avantajları ile birleştiğinde ortaya yüksek teknoloji ürünler çıkmaktadır. Modern krestal kemik bakımı, krestal kemiğin korunması sayesinde işlevini yerine getirmektedir. İmplantlar subkrestal veya krestal olarak yerleştirildiğinde, platformun üzerinde bir yumuşak doku halkası oluşmakta ve altındaki kemiği korumaktadır. İmplantlar suprakrestal olarak yerleştirildiğinde, implant boyun seçenekleri kendi boyunlarındaki yumuşak doku lif eklentisi ile altlarındaki krestal kemiği sabitlemektedirler.<sup>23,24</sup>

Primer kapamanın mümkün olmadığı ya da diğer flep tasarımları ile komşu yumuşak doku mobilizasyonunun istenmediği durumlarda ise, geçici prostetik gereklidir. Yumuşak doku manipülasyonu ilk andan itibaren başlamakta ve estetik sonucun ne olacağına karar vermektedir.<sup>25-27</sup>

Üç hafta sonraki klinik durumda, 11 ve 21 nolu dişlerdeki tedavi abutmentlerinin bukkal olarak değiştirilmesi ve apikal olarak 0.5 mm manipüle edilmesi gerekmektedir. Bu, dışbükey tabanlı ve 1 mm genişliğindeki ayrılmış abutmentler yoluyla elde edilmiştir. Buna karşılık, lateral kesici dişlerdeki dişeti marjlarının koronal olarak düzeltilmesi gerekmiştir. Bu nedenle, koronal olarak yönlendirilmesi için yumuşak dokuya daha fazla yer açmak amacıyla dar abutmentler kullanılmıştır.<sup>15-15</sup>

Biyomateryallerin bileşimi standart güçlendirme protokolüne aittir ve iyi belgelenmiştir. Yönlendirilmiş kemik rejenerasyonunun sonuçları öngörülebilmekte ve büyük kusurlarda bile

planlama yapılabilmektedir. Birleşik biyomateryallerin yanında yapıları da oldukça önemlidir. Sert ve keskin kenarlı parçacıklar güçlendirilen bölgenin iç stabilizasyonuna yardım etmektedir. Diş çivileri veya vidalarıyla dışarıdan yapılan sabitlemeye genellikle gerek kalmamaktadır. Parçacıkların poroziteleri biyolojileri ile açıklanmaktadır. Hiçbir alloplastik biyomateryalin tercih edilmemesinin ve alograft ve ksenograft bileşiklerinin avantajlarından yararlanılmasının nedeni de budur. Bunlar aynı za-

manda, endüktivite ve iletkenlik ile birlikte modern biyomateryallerin gereksinimleridir.<sup>28-30</sup> Periodontal hastalıklar, oral implantolojide standart sınırlama faktörüdür. Dolayısıyla, periodontal hastalığın implantoloji açısından hiçbir kontrendikasyon yaratmadığı durumlar vardır. Benzer prosedürler için ön koşullar, biyoloji, cerrahi ve prostetik bilgisi ve anlayışının olmasıdır. Bu prosedürlerin hiçbir algoritması yoktur ama her hasta için uygun tanılama, analiz ve planlama ve uygun implant sistemi ve biyo-

materyal seçiminin yapılmasının temelini oluşturmaktadırlar. Modern implantoloji başarılı implant tedavisi için gerekli tüm araçları sağlamaktadır. Buna rağmen, ciddi komplikasyonlar olabilmekte ve tavizler olmaksızın çözümleri zor olabilmektedir.

#### Editörün notu

Referansların tam listesi yarıncıdan edinilebilir. [DT](#)

#### Yazışma Adresi

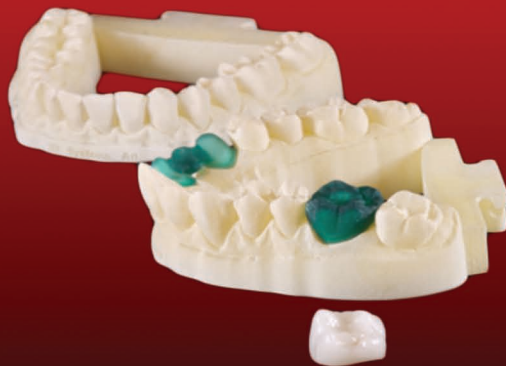Dr. Nikolaos Papagiannoulis  
Dr. Nikolaos Papagiannoulis  
Steigmann Institute Bahnhofstraße  
64 69151 Neckargemünd, Almanya  
m.steigmann@t-online.de  
www.implantologie-heidelberg.de

## Manufacturing The Future

### ProJet® 3510 DP İLE ZAMANIN VE RAKİPLERİNİZİN ÖNÜNE GEÇİN...

3D Systems'ın Dental sektöre özel ProJet 3510 DP ile onlarca kalıbı tek seferde basabilirsiniz.

Yüksek çözünürlüklü ve kusursuz kalıplar ile tedavi süreçlerini güçlendirebilmeniz mümkün.



www.3dmast.com.tr

03124735151



# Konik Işınlı Bilgisayarlı Tomografi: Diş Hekimliği Yeni Bir Tedavi Standardına Hazır mı?


Dr. Lee M. Whitesides, ABD

Ticari olarak diş hekimliğine girdiği 2001 yılından sonra, konik ışınlı bilgisayarlı tomografi (KIBT), maksillofasiyal görüntüleme için hızlı bir şekilde yeni bir tedavi standardı olma yolunda ilerlemektedir. Sadece on yılı biraz geçkin sürede, KIBT dental görünüm üzerine patlama yapmış ve dental uzmanlara göre maksillofasiyal görüntüleme, daha önceden kullanılmayan ve ulaşılamayan üç-boyutlu (3-D) anatomik doğruluğu sağlamıştır. Başka yeni teknolojilerin birçoğunda olduğu gibi, sıra dışı olmaktan sıradan olmaya doğru yol almış ve böylece çalışanlar ve hastalar tarafından kabul görmüştür, KIBT'nin maliyet azaldıkça, teknolojiye erişim arttıkça ve potansiyel olumsuz hasta etkileşimi (radyasyon maruziyeti gibi) zayıflatıldıkça, diş hekimliğinde istisnai kullanımı neredeyse sıradan kullanıma ilerlemiştir. Bugün KIBT, çoğu kişi tarafından diş hekimliğinde, diş implantı, ortognatik, ortodontik veya endodontik vakaların birçoğunda standart prosedür olarak görülmektedir.

KIBT'nin diş hekimliğindeki gelişimi radyolojik ekipman üreticilerinin de dikkatini çekmiştir. 2001 yılında, sadece bir şirket KIBT sistemi satmaktaydı. 2014 yılında ise KIBT cihazı ve teknoloji satan en az 20 şirket bulunmaktadır. En önde gelen dental ekipman distribütörlerinden Henry Schein, son beş yıl içinde KIBT satışlarının toplam dijital görüntüleme satışlarındaki oranının %5'den neredeyse %50'ye yükseldiğini görmüştür.

KIBT, genel diş hekimleri ve uzmanlar tarafından, kendi uygulamalarını hasta tedavisinde teknolojinin öncüsü olarak tanımlayan ve ayırt eden bir araç olarak da kabul edilmektedir. Bugünün hastaları diş hekimlerinin ve doktorlarının teknoloji ve sağladıkları hizmetler açısından güncel olmalarını beklemektedirler. KIBT, doktora hastalarını tedavi ederken önemli avantajlar getiren bir teknoloji sağlamanın yanında, 3-D görüntülerin doktor ve hasta tarafından "gerçek zamanlı" olarak büyük bir ekranda görülebildiği etkileyici bir özelliğe de sahiptir.

Bir klinik için KIBT, düz film radyografik görüntüleme tetkikleri gibi, bir gelir jeneratörü olarak düşünülebilir. KIBT cihazı ne kadar fazla kullanılırsa elde edilen gelir de o kadar fazla olacaktır. Ayrıca, cihaz sahibi bir ücret karşılığında diğer meslektaşlarının cihazı kullanmalarına izin verebilir, böylece cihazın



genel operasyon maliyetini azaltabilir.

Tedavi standardı tıbbi veya dental değil, yasal bir kavramdır. Hasta tedavisindeki yöntem ve teknikler iyileştikçe, tedavi standartları sürekli olarak gelişmektedir. Tedavi standardı için uygun bir tanım aşağıdaki ifadeleri içerebilir: diş hekiminin, aynı veya benzer koşullar altında makul yetkinlikte ve sağduyulu bir diş hekiminden beklenen beceri ve özeni kullanma sorumluluğu

**Bugün KIBT, çoğu kişi tarafından diş hekimliğinde, diş implantı, ortognatik, ortodontik veya endodontik vakaların birçoğunda standart prosedür olarak görülmektedir.**

vardır. Tedavi standartları, yerel, bölgesel veya ulusal olabilir.

## Tedavi Standardının Etkileri

KIBT gibi gelişmekte olan bir teknolojinin yeni bir tedavi standardına etkisinin birçok kriteri vardır. Bu kriterler arasında: mahkeme kararları, bilirkişi tanıklığı, literatür desteği, mesleki yönergeler, maliyet ve teknolojinin kullanılabilirliği, üçüncü taraf mükellefler tarafından yapılan geri ödeme ve çoklu uzmanlık kullanımı ve tanıma yer al-

maktadır, ancak bunlarla sınırlı değildir.

Tek tek ele alındığında, bu kriterler herhangi bir teknolojinin tedavi standardı olmasını sağlamazlar. Üstelik bir tedavi standardı belirlemede kullanılabilecek kriterler sadece bunlar da değildir. Birlikte ele alındığında bu kriterler, KIBT teknolojisini maksillofasiyal görüntüleme, diş implantları, ortognatik cerrahi, zorlu gömülü dişlerin manipülasyonu, ortodonti, endodonti yapılması gereken hastaların te-

**Bugün KIBT, çoğu kişi tarafından diş hekimliğinde, diş implantı, ortognatik, ortodontik veya endodontik vakaların birçoğunda standart prosedür olarak görülmektedir.**

davisinde ve diş hekimliğinin diğer birçok alanında seçilmiş olgularda diş hekimine yardımcı olması için tedavi standardı olarak düşünülmesi için yeterince geliştiği yönünde güçlü kanıtlar sağlamaktadır.

## Yasal Perspektif

Amerika Birleşik Devletleri'nde hukuk sistemi karmaşık ve parçalıdır. KIBT'nin önemli ya da merkezi bir rol oynadığı dental malpraktis davalarında alınan kararların araştırılabileceği bir veritabanı bulunmamaktadır. Ye-


ni bir teknolojinin mahkemede tedavi standardı olarak kabul görmesi için Frey testini geçmesi gerekmektedir. Bu standart, bir poligraf testinin delil olarak kabul edilebilirliğinin tartışıldığı 1923 yılındaki bir vaka olan Frey v. Birleşik Devletleri'nden gelmektedir. Frey standardı, mahkemeye sunulan bilimsel kanıtın mahkeme tarafından "genel olarak kabul görmüş olan" olarak yorumlanması ve bilirkişi tanıklığının yeterli düzeyde oturmuş ve kabul görmüş olan bilimsel

olduğu alanda genel kabul görmüş olması için yeterince oturmuş olması gerekmektedir"

Birçok yargı ve federal mahkemede, Frey standardının yerini Daubert standardı almaktadır. Daubert standardı, duruşma hâkimi tarafından, bir uzmanın bilimsel tanıklığının, bilimsel olarak geçerli ve söz konusu sorunun gerçeklerine düzgün bir şekilde uygulanabilir akıl ya da metodolojiye dayalı olup olmadığının bir ön değerlendirmesinin yapılması amacıyla kullanılmaktadır. Bu standardın altında, metodolojinin geçerli olup olmadığının belirlenmesinde göz önünde bulundurulabilecek faktörler şunlardır:

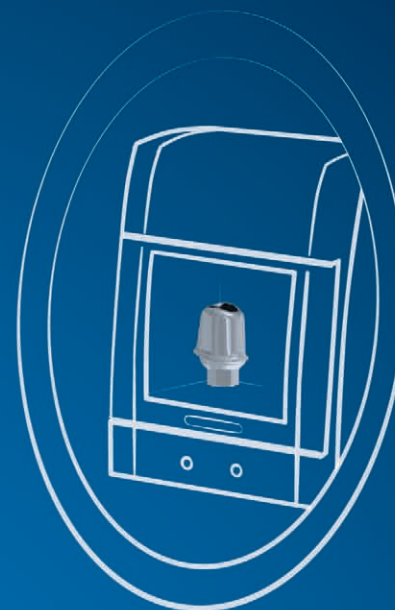
- Söz konusu teori veya tekniğin test edilip edilmediği ve ya test edilip edilemeyeceği,
- Bilirkişi incelemesinin yapılmış ve yayınlanmış olması
- Bilinen veya olası hata oranının varlığı,
- Çalışmasını kontrol eden bakım standartlarının varlığı,
- İlgili bilimsel topluluk içinde yaygın olarak kabul görmüş olması.





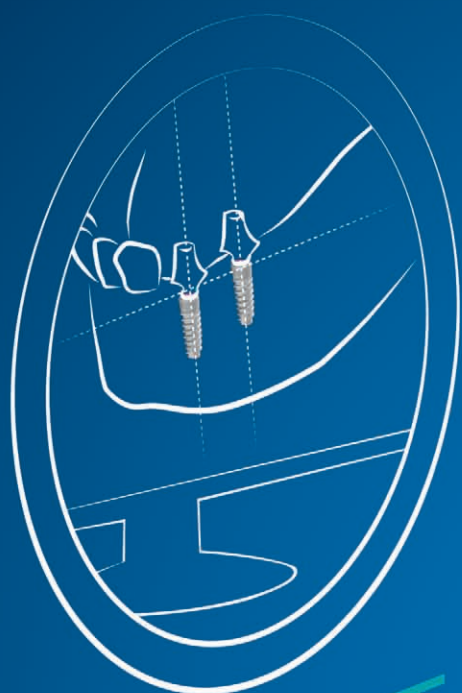
## MGUIDE

Open wire-frame 3D printed surgical template allows irrigation + anesthesia from all angles. Surgical drills and tools eliminate the need for guidance keys, freeing-up hands & saving time.



## MLAB

Precision CAD/CAM fabrication of customized abutments plus temporary crowns & bridges in a range of materials.



## MSOFT

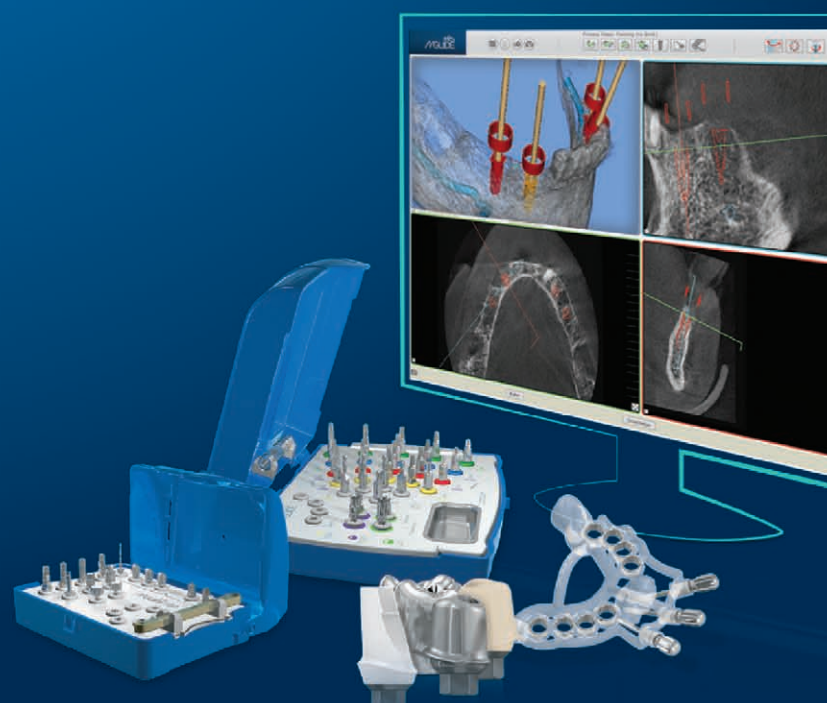
Highly accurate multi-level implant placement planning software, for more accurate surgical procedures & less chair-time.

# MCENTER

**ON THE CUTTING EDGE  
OF DIGITAL IMPLANT  
DENTISTRY**  
MAKE IT SIMPLE

**MIS<sup>®</sup>**  
**MCENTER**

All MCENTER products and services, from the initial plan to temporary restoration, are available in one location. MSOFT, MGUIDE and MLAB systems provide doctors with optimum support for quicker, more accurate surgical procedures resulting in better esthetics, predictable outcomes and reduced chair-time. Learn more at: [www.mis-implants.com](http://www.mis-implants.com)





Aramada kullanılan anahtar kelimeler	Makale sayısı	Makalenin ilk olarak yayınlandığı yıl
KIBT	5.537	1988
KIBT + dental	1.951	1998
KIBT + dental implant	617	2002
KIBT + ortodonti	725	2003
KIBT + oral cerrahi	1.041	1998
KIBT + endodonti	313	2007

Tablo 1.

← **DT** Sayfa 6

Uzun yıllar boyunca medikal ve dental alandaki uygulaması ile bilgisayarlı tomografi ve KIBT'nin arkasındaki teori ya da teknik sağlam bir şekilde test edilmiş ve kanıtlanmıştır. Hounsfield ünitesi, radiodansitenin tanımlanması için yaygın olarak kabul gören standart kantitatif ölçektir ve doktorlara bilgisayarlı tomografideki bilinen standart ve hata oranını sağlamaktadır. Medikal ve dental topluluk tarafından KIBT'in yaygın olarak kabul gördüğü, teknolojinin dental ve tıbbi uygulamalarda giderek artan varlığıyla ortaya konmuştur. Ayrıca, medikal ve dental görüntüleme için bir akreditasyon organizasyonu olan Toplumlararası Akreditasyon Komisyonu, 3-D KIBT görüntüleme için yönergeler ve akreditasyon kriterleri geliştirmiştir. Böylece, KIBT'nin tedavi standardı teknolojisini olarak kabul edilmesi için Frey ve Daubert kriterlerinin her ikisini de yerine getirdiği görülmektedir.

KIBT görüntülemenin değerini veya Frey veya Daubert kriterlerini başarılı bir şekilde karşılamak için yeterince, KIBT'nin olmaması görüntüleme tedavi standardının eksikliği için fiili bir kanıt değildir. Birçok hasta diş hekimine komplike olmayan vakalarla gelmektedir ve bu vakalar için geleneksel iki boyutlu radyolojik görüntüleme teknikleri uygun olup, diş hekimine hastanın görüntüleme tedavi standardını sağlamaktadır. Daha karmaşık vakalarda, diş hekimine tedavi planlaması ve tanılamada daha üstün nitelikli anatomik kanıtlar sağlanması amacıyla 3-D görüntüleme kullanılabilir. KIBT üç boyutlu görüntüleme komplike olmayan vakalarda da kullanılabilir ancak 2014 yılındaki her vaka için ille de tedavi standardı olarak düşünülemez.

### Bilirkişi Tanıklığı

Uzman, eldeki konuyla ilgili bir görüş vermek üzere yeterli asgari niteliklere sahip olan kişidir. Tüm uzmanlar aynı düzeyde değildir ve aslında üç eyalette (Lowa, Güney Dakota ve New Hampshire) görüş sunmak için uzmanın sadece ilgili alanda nitelikli olması gerekmektedir. Uzmanlar mahkemeler tarafından, sözü geçen şartlar altında, bir hastanın normal asgari kabul edilebilir tedavisinin neleri kapsadığı konusunda yargıç ve jüriyi eğitmesi amacıyla kullanılır.

Bilirkişi tanıklığı, tanımı gereği bir uygulayıcının görüşü-

dür. Bu, uzman tarafından, ilgili, geçerli ve bilimsel topluluk içinde onanmış olduğuna inanılan gerçek, delil, tecrübe ve bilgiye dayalı olarak sunulan görüştür.

Uzman, malpraktis şüphesi ile gözden geçirilen bir davada: grafik notları, radyografik tetkikler, yeminli ifadeler ve profesyonel yazışmalar da dâhil olmak üzere birçok şeyi inceler, ancak incelemeler bunlarla sınırlı değildir. Son beş yıl içinde, malpraktisin kanıtlanması ya da iyi uygulama savunmasına yardımcı olması için, hem davacılar ve savunma avukatlarının hem de uzmanların, işlem öncesi ve / veya sonrası KIBT görüntüleme tetkiklerine güvendiği dava sayısında belirgin bir artış olduğu bildirilmektedir. Malpraktis kanıtlanmaz ya da iyi uygulamayı desteklemek amacıyla yapılan tedavi sonrası radyografik görüntüleme tıpta yeni değildir. Aslında, birinci dünya savaşından önceki yıllarda, tedavi sonrası grafilerin en önemli malpraktis iddialarının yer aldığı bazı davalardaki hâkim kararında merkezi bir rol oynamıştır.

Eğer KIBT davacılar, savunma avukatları ve uzmanların stratejilerinin bir parçasını oluşturuyorsa, mantıken KIBT'nin sadece yaygın ve uygun değil aynı zamanda bir uzmanın (ve jürinin) davayı incelerken görüş oluşturmasında önemli bir değere sahip olmalıdır. KIBT, kötü bir sonuç meydana gelme nedenini ya da doktorun ne yaptığını,

## Diş hekimliğindeki genel dişhekimleri ve uzman meslek örgütlerinin birçoğu tavsiyeler, yönergeler ve bir görüş makalesi ile KIBT hakkındaki tartışmaya katılmışlardır.

neden yaptığını açıklamaya yardımcı önemli bir ek bilgi olarak görülebilir. Ayrıca, KIBT jürideki meslekten olmayan kişiler için güçlü ve kolay anlaşılır görüntüler sağlamaktadır.

KIBT'nin vakaya kattığı değerinin kabul edilmesi KIBT'nin her vakada mutlaka tedavi standardı olduğunu göstermez. Diş hekimini, söz konusu vaka üzerindeki kendi tecrübe ve bilgisine göre prosedür öncesi bir KIBT çalışmasının yapıp yapılmayacağına karar verecektir.

### Literatür Desteği

Herhangi bir teknolojinin standart tedavi olarak kabul edilebilmesi için, teknolojiyi destekleyen bol miktarda literatür-

rün olması gerekmektedir. Teknolojinin risk ve yararlarının, hasta tedavisinde uygulanması ve kabul edilebilir kullanımı için yönerge ve protokollerin literatürde ele alınmış olması gerekmektedir.

KIBT'nin dental literatürdeki etkisini değerlendirmek amacıyla Ekim ayında yazar tarafından, konik ışınlı BT, konik ışınlı BT + dental, konik ışınlı BT + dental implantlar, konik ışınlı BT + ortodonti, konik ışınlı BT + oral cerrahi, konik ışınlı BT + endodonti, kelimeleri ile bir PubMed literatür taraması gerçekleştirilmiştir. Sonuçlar Tablo 1'de verilmiştir.

Tablo 1'deki verilerin değerlendirilmesi, literatürde diş hekimliğinde çeşitli disiplinlerde KIBT kullanımına ilişkin önemli sayıda makale olduğunu açıkça göstermektedir. Literatürde bulunan makalelerin büyük çoğunluğu KIBT'nin dental implant tedavisi, oral ve maksillofasiyal cerrahi, ortodonti ve endodontide hasta tanı ve tedavi planlamasında kullanımı ile ilgilidir. KIBT teknolojisinin hasta tedavisinde yeni uygulamaları ile ilgili makale örnekleri de fazladır. Bazı makalelerde KIBT'nin riski ve faydaları ele alınmış ama hiçbirinde hastaya zararlı olduğu veya KIBT'nin tedavi planlaması ve tanılamada önemsiz olduğu yönünde bir suçlama yer almamıştır. Yazarlar Alamri ve ark (Dental klinikte KIBT uygulamaları: Literatürün gözden geçirilmesi. Gen Dent 2012; 60 (5) 390-400)

diş hekimliği disiplinlerinin örgütsel organları tarafından hazırlanmış olması gerekmektedir. Diş hekimliğinde, KIBT'yi hasta tedavisinde en fazla kullanan ve uygulayan diş hekimleri arasında, genel dişhekimleri, oral ve maksillofasiyal cerrahlar, endodontistler, oral ve maksillofasiyal radyologlar, ortodontistler ve periodontistler bulunmaktadır.

Amerikan Diş Hekimleri Birliğinde (ADA), ABD'deki dişhekimlerinin yaklaşık %75'ini temsil eden 180.000'den fazla lisanslı diş hekimi vardır. Amerikan Diş Hekimleri Birliği (ADA) 2012 yılı Ağustos ayında ana dergisi The American Dental Association Journal'da bir tavsiye bildirim makalesi yayınlamıştır. Makale KIBT'nin birçok olumlu yönünü ele almış, ama KIBT'nin yeni bir tedavi standardı olarak adlandırılmasına kadar gidememiştir. Aksine, ADA diş hekiminin KIBT'yi "konvansiyonel radyografiye yardımcı olarak, selektif olarak" kullanmasını desteklemektedir. ADA, yıllık toplantılarına ve yıl boyunca devam eden eğitim kurslarına KIBT'ye ilişkin dersleri dâhil ederek KIBT'nin değerini ve varlığını ayrıca kabul etmektedir.

Amerikan Oral ve Maksillofasiyal Cerrahi Derneği'nin (AAOMS), ABD'de görev yapan oral ve maksillofasiyal cerrahların yaklaşık %95'ini temsil eden 9.000'den fazla üyesi vardır. Literatür 2007 yılından beri oral ve maksillofasiyal cerrahide KIBT uygulamasını ele almaktadır. AAOMS'nin hasta tedavisi için KIBT kullanımını ve uygulamasını sürekli eğitim önerisi 2011 yılına dayanmaktadır. AAOMS, 3-D KIBT görüntüleme için akreditasyon kriterleri ve yönergeler geliştirmek için IAC ile çalışmıştır. OMFS uzmanlık programları son anketinde, program direktörlerinin %87'si hasta tedavisinde kendi uzmanları tarafından KIBT kullanımını onaylamıştır.

Amerikan Endodontistler Derneği (AAE) ve Amerikan Oral ve Maksillofasiyal Radyologlar

den fazla geleneksel görüntü ile kıyaslandığında miktar tasarrufu sağlayabilir" denilmektedir.

Endodontide KIBT kullanımına ilişkin literatür ilk olarak 2003 yılında Endodonti Dergisinde yayınlanmıştır. Amerikan Endodonti Derneği, kendi web sitesinde verilen endodontide KIBT kullanımına ilişkin sürekli eğitiminin sponsorudur ve organizasyon yıllık toplantısında modern endodonti ile bağlantılı olmasından dolayı KIBT'ye değerli bir zaman ayırmaktadır. Endodonti uzmanlıklarının birçoğunda (47'den 44'ünde ) hasta tedavisinde KIBT kullanılmaktadır.

Diş hekimliğinde KIBT kullanımına ait literatür 1998 yılına kadar uzanmaktadır. AAMOR, hem CE etkinlikleri ve yıllık toplantısında, hem de kendi internet sitesi yoluyla KIBT ile ilgili sürekli eğitim için büyük çaba harcamaktadır. KIBT eğitim ve öğretimi, radyoloji'nin ADA onaylı yedi uzmanlığının hepsinin uzmanlık müfredatına dâhildir.

Yarık damak ve dudak, gömülü dişler ve maksillofasiyal deformiteleri olan hastaların yer aldığı karmaşık ortodontik olgularda, anatomik doğruluğun büyük değer taşıdığı literatürde yaygın olarak kabul edilmiş ve tartışılmıştır. AAO yıllık toplantı konferans izlencesi gözden geçirmesi, KIBT'nin bugünün ortodontisti için önemli bir konu olduğunu göstermektedir. Dental Eğitim Dergisi'nde Smith ve ark tarafından yazılmış olan yeni tarihli bir makalede ABD ve Kanada'da ortodontik programlarda KIBT kullanımını değerlendirilmiştir. Bu makaleye göre:

- Ortodontik programların %85'ü KIBT'yi kullanabilmektedir.
- Programların %73'ü hasta tamsında "düzenli" KIBT kullanımını bildirmektedir.
- KIBT kullanım alanları: gömülü dişler, kraniofasiyal anomaliler, TAD yerleştirme, TME değerlendirme, üst solunum yolu analizi ve maksillofasiyal gelişim için tanı ve tedavi planlamasına odaklanmaktadır.

KIBT'nin periodontide kullanımının tartışıldığı literatür ilk olarak on yıl önce AAP dergisinde yayınlanmıştır. Amerikan Periodontist Derneği'nin yıllık toplantı gündemi ve Periodontoloji Dergisi, KIBT'nin periodonti alanında oldukça etkili olduğunu göstermektedir. ABD'deki doktora sonrası periodontal programlarının 51'inin tümünde hasta tedavisinde KIBT kullanılmaktadır.

25.000'den fazla aktif üye ile dünyanın en büyük dental implant organizasyonu ve dental implant alanında sürekli eğitim sağlayıcısı olan Uluslararası Oral İmplantologlar Kongresi (ICOI), 2012 yılının Nisan ayında kendi dergisi İmplant Diş Hekimliği'nde KIBT üzerine bir uzlaşma



← DT Sayfa 8

raporu yayınlamıştır. Dental implant alanının birçok lideri tarafından kaleme alınmış olan makalede, ICOI tarafından: "Literatür, KIBT kullanımını dental implant tedavi planlamasında özellikle doğrusal ölçümler, diş çukurları topografyanın 3-D değerlendirmesi, canlı anatomik yapıları yakınlık ve cerrahi modellerin imalatı açısından desteklemektedir" şeklinde ifade edilmiştir. ICOI, KIBT'nin kullanımının her vakada ayarlanması ve konvansiyonel graflerin yeterli anatomik doğruluğu sağlayamayabileceği yerlerde bir görüntüleme alternatifi olarak düşünülmesi gerektiğini diş hekimine hatırlatmaktadır. İmplant diş hekimliğinde KIBT uygulamasını tartışan literatür çok yaygındır ve diş hekimliğinde KIBT teknolojisinin uygulanması üzerine yapılan araştırmalarda aslan payına sahiptir. ABD'de dental implant hasta tedavisinin dâhil olduğu doktora sonrası uzmanlıkların büyük çoğunluğu ve tüm özel dental implant eğitim kursları, kendi dental implant eğitim müfredatlarına KIBT'yi dâhil etmiştir.

Diş hekimliğindeki genel diş hekimleri ve uzman meslek örgütlerinin birçoğu tavsiyeler, yönergeler ve bir görüş makalesi ile KIBT hakkındaki tartışmaya katılmışlardır. Bu yönergeler, KIBT ile ilgili bir topluluğun veya uzmanlığın konumunun oluşturulmasında yararlı olsa da, zorunlu değildir. Öneriler, yönergeler, CE programları ve görüş makaleleri mesleki örgütler tarafından kendi disiplin uygulamalarını etkilemek için kullanılmaktadır. Şöyle ki, disiplin uygulaması, mahkeme kararları, bilirkişi tanıklığı, literatür desteği, mesleki yönergeler, teknoloji maliyeti ve üçüncü taraf mükellefler tarafından yapılan geri ödeme de dâhil olmak üzere birçok faktöre tepki olarak değişmektedir ancak bunlarla sınırlı değildir; tavsiyeler, yönergeler ve görüş makaleleri KIBT'nin tedavi standardına dönüşmesini kolaylaştırabilir. Keza, 2014 yılında diş hekimliğini oluşturan meslek örgütleri KIBT'nin her hasta için tedavi standardı olduğunu resmen beyan etmemiş olabilirler, ancak bu örgütler KIBT'nin mesleğe etkisini kabul etmektedirler.

### Eğitimsel Kurumsal Katılım

Bir teknolojinin tedavi standardı olarak kabul edilmesi için, hasta tedavisindeki uygulaması ile ilgili olarak meslekte olanların eğitilmeleri gerekmektedir. ABD'de, 57 diş hekimliği fakültesinden 56'sında (%98) doktora öncesi öğrencilerin hasta tedavisinde kullanabilecekleri KIBT bulunmaktadır. Kırk yedi tanesi (%84), KIBT eğitimini doktora öncesi müfredata dâhil etmiştir. Yazar ve ark tarafından yapılan bir ankette, pratisyen hekimlik ihtisası (GPR) ve genel diş hekimliğinde ileri düzey eğitim (AEGD) programlarından 202 tanesinde uzmanların KIBT kullanımını araştırılmıştır. Seksen iki program direktörü (PD) ankete yanıt vermiştir. Bu 82 program

direktörünün 56'sı (%68) KIBT'nin kendi programlarında ki uzmanlar tarafından hasta tedavisinde kullanılıp kullanılmadığı sorulduğunda olumlu yanıt vermiştir. Yazar ABD'deki 102 oral ve maksillofasiyal programın PD'leri ile de anket yapmış, bunlardan elli dört program direktörü ankete yanıt vermiştir. Bu 54 program direktörünün 47'si (%87) KIBT'nin kendi programlarındaki uzmanlar tarafından hasta tedavisinde kullanılıp kullanılmadığı sorulduğunda

KIBT cihazları, daha fazla sayıda diş hekiminin cihazı satın alması ve daha fazla diş hekimi olmayan üçüncü taraflara ait görüntüleme merkezinin pazara girmesiyle yaygınlaşmaktadır. Daha fazla diş hekiminin ve hastanın teknolojiyle tanışmasıyla hasta onamı artacak buda KIBT'nin yerleşik diş hekimliği kültürüne dâhil olmasını kolaylaştırır. KIBT teknolojisinin her yerde bulunabilirliğinin artması onu tek başına tedavi standardı yapmaz, ancak bu hastanın

ratür yayınlamıştır. Geriye kalan beş uzmanlıktan, periodonti ve prostodonti, üyelerinin hastaların implant diş tedavisinde yer almalarından dolayı KIBT üzerine bir görüş makalesi yayınlamaları mantıken uygun olabilecek gruplardır. Genel radyasyon dozu toplamı ve pediatrik hastalar üzerindeki etkisi ile ilgili yapılan fayda risk analizinin değerlendirildiği uzun vadeli çalışmalar sonuçlanmış olduğunda pediatrik diş hekimliği kısa bir süre içinde bir görüş makalesi yayın-

dan yaygın olarak kabul edilmesi ve beklenmesi nedeniyle, teknolojiye sahip olan diğer klinikler hasta tedavisinde daha çağdaş ve gelişmiş gibi görüneceğinden, teknolojinin klinik bünyesine dâhil edilmesi tamamen gerekli olmasa da akıllıca olabilir.

Ancak, KIBT ilgili kesin olarak cevaplanması gereken birçok soru vardır:

1. Görüntülerin yorumlanmasından kim sorumludur (ve yükümlüdür)?
2. Görüntünün tamamının mı yoksa sadece ilgili yapıların mı yorumlanması gerekir?
3. Tüm görüntüler bir kurul tarafından sertifikalı oral ve maksillofasiyal radyolog tarafından mı yorumlanmalıdır yoksa istem yapan doktor da görüntüleri yorumlayabilir mi?
4. Cihaza sahip olmak ve çalıştırmak ve de KIBT görüntülerini yorumlamak için yeterli görülen eğitim düzeyi nedir?
5. Hangi olgularda KIBT kullanımını uygundur?
6. Eğer KIBT kullanımını hasta tarafından reddediliyorsa ve diş hekimi vakanın başarılı bir biçimde tamamlanması için KIBT'nin gerekli olduğunu düşünüyorsa, diş hekimi KIBT çalışması olmaksızın vakayı tamamlamalı mıdır yoksa yasal sonuçlardan korkmadan vakayı reddedebilir mi?

Son olarak, daha önce de belirtildiği gibi tedavi standardı gelişen bir kavramdır. Darwin, evrim yasalarına tabi herhangi bir organizmanın (ya da bu durumda kavramın) hayatta kalmak için dış güçlere yanıt olarak adapte olması gerektiğini açıkça belirtmiştir. Endüstride etkili olan güçler (yasal, mali, klinik ve tüketici) KIBT'nin diş hekimliği tedavi standardına uyumlanması için KIBT'nin hastaların tedavi planlaması ve tanılamadaki güçlü etkisini anlatmaktadırlar. Her parlayan şeyin altın olmadığını kabul etmekle birlikte, KIBT kısa bir süre içinde birçok vakanın değerlendirileceği yeni bir altın standart olabilir. [DT](#)

## Bir klinik için KIBT, düz film radyografik görüntüleme tetkikleri gibi, bir gelir jeneratörü olarak düşünülebilir. KIBT cihazı ne kadar fazla kullanılırsa elde edilen gelir de o kadar fazla olacaktır.

olumlu yanıt vermiştir. Endodonti uzmanları ile telefonda yapılan ankette, PD'lerin 47'sinden 44'ü kendi uzmanlarının hasta tedavisinde KIBT kullandığını belirtmiştir. ADA-onaylı yedi oral ve maksillofasiyal radyoloji programlarının hepsi hasta tedavisinde KIBT kullanılmaktadır. Buna ek olarak, 51 periodontal uzmanlık PD'leri kendi uzmanlarının hasta tedavisinde KIBT teknolojisini kullandığını belirtmiştir. Ortodontide, ABD merkezli ortodontik programların %85'ü hasta tedavisinde KIBT kullanılmaktadır.

### Maliyet ve Kullanılabilirlik

Bugün KIBT cihazlarının maliyeti 150.000 ila 250.000 \$ aralığında olup yıllık bakım ücretleri 8.000 ila 20.000 \$ arasında değişmektedir. Yeni çıkan her teknolojiye olduğu gibi, gelişmeler biraraz kullanılan cihazlar için ikinci bir pazar yaratmaktadır. Teknolojiye ki her yeni ilerleme, sadece bir kaç yıllık KIBT cihazını belirgin değerine ve iki boyutlu filmlere olan üstünlüğüne rağmen eski yapacaktır. Zaman ilerledikçe, artan kalite ve yetenekleri ile yeni cihazların kendilerini göstermesi, birazı eski olan cihaz diş hekimine sıkıntı verecek önemli bir maliyet yaratmadan, 2-D radyografiye karşı diş hekimi için önemli bir ilerlemeyi temsil edecektir. Bu da hiç kuşkusuz uygulamalarında KIBT kullanan dental profesyonellerinin sayısında bir artışa yol açacaktır. KIBT cihazları konusunda çoğu klinik için asıl önemli olan konu: benim kliniğim maddi olarak bunu karşılayabilir mi?

Finansman gücünü belirlemek için, cihazın fiyatına (satın alma ve bakım) karşılık cihaz tarafından sağlanacak potansiyel gelirin dikkate alınması gerekmektedir. Gelir doğrudan hastalardan, sigorta şirketlerinden ya da KIBT cihazını kullanan diğer diş hekimlerinden sağlanabilir. Bir KIBT cihazını alıp çalıştırmanın uygun maliyetli bir alternatifi de çalışmanın üçüncü bir tarafa (diş hekimi veya tesise) yaptırılması ve görüntülerin tedavi planlama ve tanılamada kullanımını için gerekli yazılımın içerden temin edilmesi olabilir.

teknoloji bilincini artırarak, kamunun tedavi standardı algısını etkileyecektir.

### Sigorta Sektörü

KIBT gibi yeni bir hizmet için büyük sigorta şirketleri ve hükümet destekli sağlık hizmetleri tarafından yapılacak geri ödeme, geleneksel olarak en son benimsenmelidir. Tıbbi KIBT kodları onlarca yıldır olmasına rağmen, ofis içi KIBT için özel kodlar 2009 yılında hayata geçirilmeye başlanmıştır. Ofis içi KIBT için güncel geri ödeme oranları çalışmanın sigorta kapsamında olması koşulu ile ortalama 300 \$ civarındadır.

Diş hekimlerine bir CPT kodu vererek, sigorta sektörü KIBT teknolojisini onaylamış ve böylece tedavi planlaması ve tanılamadaki değerini kabul etmiştir. Zaman ilerledikçe, geçmişte olduğu gibi, sigorta şirketleri, mal sahibinin / operatörün herhangi bir üçüncü taraf mükellef finansal geri ödeme alabilmesi için KIBT mal sahibinin / operatörlerinin IAC veya diğer düzenleyici bir kuruluş aracılığıyla bir sertifika almasını talep edebilirler.

Sigorta sektörünün en önemli malpraktis taşıyıcılarından ikisi (OMNSIC ve MedPro) KIBT mal sahibi/ operatörleri için mal sahibinin / operatörlerin maruz kaldığı risk düzeyi ile orantılı sigorta kapsamı önererek KIBT'nin yeni bir tedavi standardı olarak gelişimini etkilemişlerdir. KIBT çalışmalarının değersiz olduğunu ya da minimal risk taşıdığını düşünselerdi dental malpraktis sektörünün liderleri böyle bir sigorta kapsamını sunmazlardı. Buna ek olarak OMNSIC, mal sahibinden / operatörden, riski en aza indirmek için KIBT görüntülerinin bir dental ya da tıbbi radyolog tarafından yorumlanmasını istemektedir.

### Çoklu Uzmanlık Kullanımı ve Tanınma

Diş hekimliğinin tanınmış dokuz uzmanlığı vardır; bunlardan dört tanesi (oral ve maksillofasiyal cerrahi, endodonti, oral ve maksillofasiyal radyoloji ve ortodonti) ve Amerikan Dişhekimleri Birliği KIBT'nin hasta tedavisindeki etkisine yönelik lite-

layabilir. Dental halk sağlığı uzmanlığının bu konuda tartışmaya katılması olası değildir.

KIBT'nin hasta tedavisi ve tanılamadaki katkısı, plastik ve rekonstrüktif cerrahi, KBB, Kraniofasiyal / CLP cerrahları ve OMFS travma cerrahları gibi birçok tıp disiplininde de yaygın olarak kullanılmakta ve kabul edilmektedir. Bu tıbbi disiplinler, KIBT'nin yüksek kalitede üç boyutlu detayları sağlayarak doktorlara hastalarının tedavi planlaması ve tanılamasında yardımcı olduğunu kabul etmektedirler. KIBT görüntülemenin böylesine yaygın ve çok disiplinli uygulaması KIBT'nin yeni bir tedavi standardı haline gelmesine katkıda bulunmaktadır.

### Dental Kültürde KIBT

3-D görüntülemenin hastalara ve doktorlara faydası, diş hekimliği mesleğindeki birçok kişi tarafından onaylanmaktadır. KIBT'nin 2-D düz filmlere karşısında üstün nitelikli anatomi gösterimi sağladığı konusunda küçük bir anlaşmazlık vardır. Ürünün kalitesi onaylanmıştır, KIBT bir tedavi standardı haline gelmeden önce KIBT'nin en az dört altın standartta kültürde yavaş yavaş ilerlemesi gerekmektedir, bunlar maliyet, kullanılabilirlik, yasal beklentiler ve hasta beklentileridir. Bunlardan özelliklerden ikisi (maliyet ve kullanılabilirlik) Keynesians arz ve talep yasalarının dental endüstriyi, hastaların ve sigorta şirketlerinin gözden çıkardığı bir bedel karşılığında mümkün olan en iyi hizmeti sunmaya ittiğinden, büyük olasılıkla piyasanın görünmez eli tarafından tespit edilemeyecektir. Avukatlar ve uzmanlar müvekkillerinin lehine KIBT'ye daha fazla güvenmeye başladıkça, mahkeme sistemlerindeki üçüncü taraf (yasal) yavaş yavaş belirlenecektir.

Hasta beklentilerinin doğru biçimde tespit edilmesi zordur. Hastalarımızın kliniklerimizin çağdaş olmasını beklediğini biliyoruz. Maliyeti, hem klinik hem de mali olarak faydalarını aşırıya klinik için en yeni ve iyi cihazı satın almak akıllıca olmayabilir. KIBT'nin agresif pazarlama sonucunda veya klinik öneminden dolayı hastalarımız tarafın-

### Yazışma Adresi



Lee M. Whitesides, DMD, MMSC  
4700 Chamblee Dunwoody Rd. Ste. 400 Dunwoody, GA 30338, ABD  
Drmac5678@gmail.com