

# DENTAL TRIBUNE

The World's Dental Newspaper • Bulgarian Edition

България

Февруари 2010

№ 1, Vol. 8

## БЗС отбеляза 10 години от възстановяването си



На 10.12.2009 г. БЗС тържествено отбеляза 10-годишнината от своето възстановяване. Елегантната проява се проведе в сградата на Националния археологически музей. Д-р Алчезар Иванов, председател на Комисията по здравеопазване в НС, и г-р Божидар Нанев, министър на здравеопазването, отправиха поздравителен адрес към БЗС.

Сред специалните гости бяха и г-р Цветан Райчинов - председател на БАС, проф. Трифон Михайлов от ФДМ - Пловдив, г-р Борислав Миланов - председател на УС на СРК на БЗС. В залата присъстваха лекари по дентална медицина от Силистра, Пазарджик, Плевен, София, Пловдив; представители на академичната общност, водени от проф. Доан Зия - декан на ФДМ - София; проф. Трифон Михайлов и доц. Мария Куклева от ФДМ - Пловдив. В салона бяха и представители на БАС, на медиците, дентални търговци и партньори на БЗС.

Домакин на прекрасно организиран празник бе г-р Станчева-Забуртова - главен секретар на БЗС, която в посланието си към присъстващите изрази огромния си респект към историята на БЗС. В своето обръщение към гостите си, председателят на БЗС - г-р Николай Шарков - направи ретроспекция на изминалите няколко години за организацията, след което прочете множество поздравителни адреси от водещите институции в страната. Междувременно на два огромни екрана, на фона на духов оркестър, който на живо изпълняваше класически пиеси, мечеше мултимедийно представяне на по-важните събития за БЗС през изтеклите години. Съдействие и съществена финансова подкрепа за реализацията на празника на БЗС бе оказана от СРК на БЗС. ДТ

Честита годишнина на организацията на лекарите по дентална медицина в България!

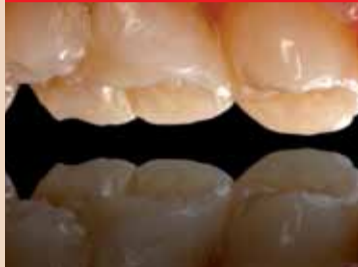## Новини



### Dentucubator - инкубатор за добри идеи

Съществуват хиляди идеи, разработени от отделни зъболекари, които поради липса на средства на техните изобретатели, никога не биха се реализирали. За такива идеи обаче има инкубатори.

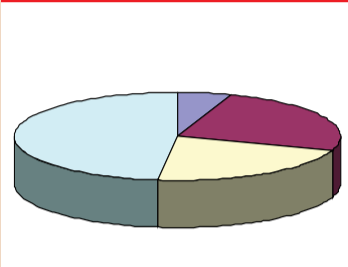
## Практика



### Подмяна на дефектна амалгамена obtурация с композит

Подмяната на амалгамените obtурации е голямо предизвикателство за зъболекаря. Обикновено формата на кавитета е неподходяща за поставяне на композитния материал. Авторът разглежда това предизвикателство.

## Социология



### Социален статус на българския зъболекар

В направеното проучване авторите имат за цел да оценят различни аспекти на субективния социален статус на лекарите по дентална медицина в България. Резултатите са любопитни.

## Техники



### Тунелна техника за пародонтално пластично лечение на множествени съседни гингивални рецесии

Гингивалните рецесии в естетичната зона са основната причина за нарушаването на общоприетите норми за естетична усмивка. Авторите, сред които е световноизвестният пародонтолог - професор г-р Морис Салама, разглеждат тунелната техника за пародонтално лечение.

▶ стр. 2

▶ стр. 4

▶ стр. 6

▶ стр. 7

## FDI, FOLA и DTI стартират благотворителна кампания за зъболекарите от Хаити

Хавиер М. де Бисон, DT Латинска Америка

„Двама са зъболекарите от Хаити, които все още са в неизвестност“, съобщил президентът на Денталната асоциация в Хаити - г-р Самюел Профет. След опустошителното земетресение, в страната са разрушени не само малкото здравни заведения, но и повечето дентални практики. В страната, чиято население е 9 милиона души, има едва 500 зъболекари.

Президентът на Латиноамериканската дентална асоциация (FOLA) и президент на Доминиканската дентална асоциация (AOP) - г-р Адолфо Родригес - стартира благотворителна кампания веднага след земетресението, за да помогне както на населението, така и на зъболекарите в Хаити. Съвместно със Световната дентална федерация и Dental Tribune International, той отправил молба към компании и

дентални професионалисти да дарят инструменти, материали и оборудване. Освен това, г-р Родригес събира екипи от доброволци, практикуващи дентална медицина, които ще отпътуват за Хаити, когато положението там се подобри, за да откликнат на денталните нужди на пострадалите.

На среща в Панама г-р Родригес получи подкрепата не само на FOLA и AOP, но и на президента на Централната американска дентална асоциация, както и на Colgate, които вече са изпратили като дарение четки и паста за зъби. Той очаква близката среща с KaVo do Brasil в Сао Паоло за още дарения от дентални юниси. Д-р Родригес е трогнат от колегите си от малките и не особено богати държави като Хондурас, Никарагуа и Ел Салвадор за

гарените апаратури и средства. Някои видни латиноамерикански зъболекари от Бразилиа, Уругвай и Коста Рика вече са изразили желанието си да се включат в денталните екипи, които ще се установят на границата с Доминиканската република и ще са на разположение на най-нуждаещите се.

Президентът на FOLA отбеляза, че тази трагедия е и удобен случай да се създаде обществена здравна служба, която да включва и зъболекарски услуги, да се възстановят дентални училища, университети и частни практики. С подкрепата на всички необходими институции и организации, ще се съберат екипи, които ще заминат и ще останат в Хаити. Латиноамериканският дентален лидер е поискал и финансиране от правителството на Доминиканската република за про-



Президентът на FOLA - Адолфо Родригес (в средата) - търси помощ за Хаити на среща в Панама. На снимката той е заобиколен от президента (вдясно) и вицепрезидента на Доминиканската дентална асоциация.

грамата, която ще отнеме доста време. Компании и дентални лидери, които проявяват интерес и искат да помогнат на пострадалите в Хаити, могат да се свържат директно с г-р Родригес на следния електронен адрес и телефон: arn@codetel.net.do; тел.: +809 519-0789. ДТ

## АБОНАМЕНТ 2010

Пропуснали сте да се абонирате за изданията на „Дентал Трибюн България“ за 2010 г.?

Все още можете да го направите.

Обадете се на тел. 02/963 000 9 и веднага ще станете наш абонат!



„Сартек е моят избор за естетичност и поддържане на оптимално пародонтално и общо здраве за моите пациенти!“

- Robert Lowe, DDS, FAGD, FICD, FADI, FACD (Charlotte, NC)

## SARTEK™

## Идеалното възстановяване:

- Естетика
- Здравина
- Контрол върху кариеса (клинично доказано намалява плаката до 71%)

За повече информация и webinar детайли: Димитър Бистрев - официалния Сартек център в България, тел. +359 2 8585 468, E-mail: bistrevdimitre@yahoo.co



189 лв./бр.

BISTREV GROUP

DENTAL LABORATORY

София 1680, Бул. „България“ 60, вх. В, ет. 6



## РЕДАКЦИОННО

## Да гадем предимство на усмивката!

Честита Нова Година, скъпи читатели! Нека си пожелаем спорна и позитивна 2010 година, която да е по-добра от очакванията ни!

И тъй като ние, екипът на издателство „Дентал Трибюн България“, вярваме, че светът ни е такъв, какъвто сами си го създадем, стартираме годината с една позитивна инициатива, посветена, разбира се, на усмивката.

Списание My Smile, съвместно с Bulgaria, стартира

инициативата „Усмихни се! Дай предимство!“. Тя ще протече през месеците февруари и март, като позитивното послание ще достигне до много шофьори и пешеходци по атрактивен начин.

С проекта бихме искали да събудим хуманно чувство и толерантност във всеки един водач на МПС. Да го предизвикаме да отстъпи на пресичащ пешеходец или на сбъркала правилната лента водач от съседния град, и в крайна сметка, просто да подари на себе си, и на човешкото общество, на когото е дал пре-

димство, усмивка!

Нашите издания ще следят и рекламират инициативата, като след края ѝ ще я отразят с любопитни фотоси на страниците на списание My Smile. Подробности ще бъдат публикувани и в сайта на списанието [www.mysmile.bg](http://www.mysmile.bg).

Какво друго може да очаквате през Новата година от нас за вас?

Вестник „Дентал Трибюн“ ще е отново с вас десет пъти годишно, списание Cosmetic Dentistry – 4 пъти годишно; Националният конкурс „Усмивка на годината“ ще е факт, ка-

то официалната церемония по награждаването ще се състои на 23 април. Планираме и един нов проект, за който ще ви разкажем в следващия ни брой.

Благодарим на всички, които станаха абонати на нашите издания за 2010 година!

Обещаваме си, че ще впрегнем всички сили да продължим да ви възбудяваме, да ви бъдем полезни, и да ви вдъхновяваме в професията ви!

Приятни мигове с първия ни брой за тази година!

От Редакцията

## Dentcubator – инкубатор за добри идеи

Даниел Цимерман, DTI

Всяка година генталните компании харчат милиони за изследване и разработване на нови продукти. Сред най-щедрите в генталната индустрия е компанията Nobel Biocare, която отделила 4-5% от годишния си оборот за изследвания и разработки. От друга страна, има хиляди идеи, разработени от отделни зъболекари, които никога няма да се реализират, тъй като изобретателите им нямат средства или опит да продават идеите си на пазара, или пък са получили от-

каз, поради сбиране на бюджетите за Изследвания & Развитие (И&Р) в тези трудни икономически времена.

За такива идеи обикновено има инкубатори.

Въведени в края на 50-те години като сгради, в които се помещават много дребни фирми, тези програми се превърнаха в съществено средство в света на бизнеса за подпомагане на компаниите в ранните им етапи на развитие. Основната им цел бе да ускорият успешното развитие на

компаниите чрез предлагане на поддържащи ресурси и услуги, като осигуряване на правна консултация, финансиране на прототипи и откриване на разпространителни канали. Почти 90% от започващите компании остават в бизнеса с помощта на такива инкубаторни програми, показва проучване, проведено наскоро в Университета в Мичиган.

По света има около 5000 такива инкубаторни мрежи, като само в САЩ работят 1400. В стоматологията не съществу-

ваше такава мрежа, докато миналата година, по време на Greater New York Dental Meeting, не бе основан Dentcubator. Произлизаща от Масачузетс в САЩ, като мрежа от умвърдени гентални специалисти от целия свят, досега програмата оцени 48 предложения и възнамерява да подкрепи още 80 през следващите пет години. Десет оценяващи панела с експерти, сред които Стив Бюканън, Соня Лези, Джон Макспайн, Лорн Левайн, Йорг Щръб, Рон Джаксън, Кен Маламент и Том МакГарри, преценяват редовно новите идеи.

Dentcubator е виртуална единица, т.е. неговите членове комуникират чрез телефон, имейл и уебинари. След като гадана идея е подадена, тя се подлага на 4-седмичен процес на оценяване, за да се определи пазарният ѝ потенциал. Особено внимание се обръща на възможността да се адаптира дизайна на конкретния продукт за новоразвиващите се пазари на Азия и Латинска Америка. „Като местваме всяко предложение за приложимостта му в изгряващите пазари, имаме възможност да предложим превъзходни продукти и техники за орално здраве на по-голям брой потребители, отколкото на типичните пазари на Западна Европа, Япония или САЩ“, сподели с Dental Tribune Asia Pacific в Ню Йорк представител на Dentcubator.

Мрежата предлага услуги си, като за компенсация иска частична собственост на идеята, след като тя бъде одобрена за финансиране. Процесът обикновено отнема до 3 месеца. След като Dentcubator стане съсобственик и защити идеята, започват дискусии с директори по придобиването на нови продукти или с отделите за изследване и разработки на глобалните гентални компании.

Dentcubator се смята за допълнение към традиционните И&Р, както и за алтернативен източник на финансиране, разработка и достъп до пазарните ресурси. „Ние при никакви условия не се опитваме да заместим бюджета на И&Р“, споделя представител. „Ние сме „яслата“, която поема малкото зрънце на идеята, помага то да узрее и го предлага на пазара.“ DT

Двойнополимеризиращ композит за пълнети

Нормална консистенция

УНИКАЛНО!  
2 ВИСКОЗИТЕТА  
по избор

Екстрафини накрайници

Фини накрайници

Високовискозна консистенция

Dentalshop.bg  
Active gear 2012

Dentalshop BG Ltd., гр. Пловдив 4000  
бул. „Марица“ 36, ет. 1, офис 4  
Телефон: (032) 644 139  
Мобилен: 0884 91 72 39  
гр. Варна, ул. „Д-р Железкова“ 5А  
Телефон: (052) 306 813  
Мобилен: 0884 08 55 35

www.itena-clinical.com

## International Imprint

Licensing by Dental Tribune International

Publisher  
Torsten Oemus

Group Editor/Managing Editor DT Asia Pacific

Daniel Zimmermann  
newsroom@dental-tribune.com  
+ 49 341 48 474 107

Editorial Assistants  
Claudia Salwiczek  
c.salwiczek@dental-tribune.com

Copy Editors  
Sabrina Raaff  
Hans Motschmann

Publisher/President/CEO  
Torsten Oemus

VP Sales & Marketing  
Peter Witteczek

Director of Finance and Controlling  
Dan Wunderlich

Marketing & Sales Services  
Nadine Parczyk

License Inquiries  
Jorg Warschat

Accounting  
Manuela Hunger

Business Development Manager  
Bernhard Moldenhauer

Executive Producer  
Gernot Meyer

Production & Ad Disposition  
Jens Lindenhain

Project Manager Online  
Alexander Witteczek

Designer  
Franziska Dachselt

International Editorial Board

Dr Nasser Barghi, USA – Ceramics

Dr Karl Behr, Germany – Endodontics

Dr George Freedman, Canada – Aesthetics

Dr Howard Glazer, USA – Cariology

Prof Dr I. Krejci, Switzerland – Conservative Dentistry

Dr Edward Lynch, Ireland – Restorative

Dr Ziv Mazor, Israel – Implantology

Prof Dr Georg Meyer, Germany – Restorative

Prof Dr Rudolph Slavicek, Austria – Function

Dr Marius Steigmann, Germany – Implantology

© 2010, Dental Tribune International GmbH. All rights reserved.

Dental Tribune makes every effort to report clinical information and manufacturer's product news accurately, but cannot assume responsibility for the validity of product claims, or for typographical errors. The publishers also do not assume responsibility for product names or claims, or statements made by advertisers. Opinions expressed by authors are their own and may not reflect those of Dental Tribune International.

Dental Tribune International  
Holbeinstr. 29, 04229, Leipzig, Germany

Tel.: + 49 341 4 84 74 302

Fax: + 49 341 4 84 74 173

Internet: [www.dental-tribune.com](http://www.dental-tribune.com) | E-mail: [info@dental-tribune.com](mailto:info@dental-tribune.com)

Regional Offices

**Asia Pacific**

Dental Tribune Asia Pacific Limited  
Room A, 26/F, 389 King's Road

North Point, Hong Kong

Tel.: + 852 3118 7508

Fax: + 852 3118 7509

**The Americas**

Dental Tribune America, LLC  
213 West 35th Street, Suite 801, New York,

NY 10001, USA

Phone: + 1 212 244 7181, Fax: + 1 212 224 7185

## Офис България

Издава Dental Tribune България ЕООД

София 1421, ж.к. Лозенец,

ул. Luna 2, ет. 1, ап. А

тел./факс: + 359 2/ 963 000 9

[office@dental-tribune.net](mailto:office@dental-tribune.net)

[www.dental-tribune.net](http://www.dental-tribune.net)

[www.dental-tribune.com](http://www.dental-tribune.com)

Управител

Уляна Винчева

Отговорен редактор

г-р Надежда Кузомджиева

Редактори

г-р Ивелин Атанасов

Таня Досева

Консултанти

г-р Красимир Невевски

г-р Дора Кишкимова

Дизайн и преглед

Стоянка Борисова

Преводач

г-р Надежда Кузомджиева

г-р Светослав Петков

Коректор

Михаела Иванова

Маркетинг и реклама

Пролет Николова

Автори в броя

Даниел Цимерман, Хавиер М. де Бисон,

Фред Мичершуйден, проф. г-р Абеларго

Баез Розалес, г-р Камен Нозалев, доц. Ж.

Рангелова, К. Докова, г-р Морис Салама,

г-р Хенри Салама, г-р Дейвиг Гарбър

Печат: Спектър АД

Българското издание на Dental Tribune

е част от групата Dental Tribune

International – международно издание на 20

езика, разпространявано в над 55 държави.

Съдържанието, преведено и публикувано в

позни броеви от Dental Tribune International, Гер-

мания, е с авторското право на Dental Tribune

International GmbH. Всички права запазени.

Публикувано с разрешение на Dental Tribune

International GmbH, Holbeinstr. 29, 04229, Лаипциг,

Германия. Възпроизвеждането по какъвто и да

било начин и на какъвто и да е език, изцяло или

частично, без изрично писмено разрешение

на Dental Tribune International GmbH и Dental

Tribune България ЕООД е абсолютно забранено.

Dental Tribune е запазена марка на Dental Tribune

International GmbH.



## Directa представя нови решения за клас II кавитетни препарации

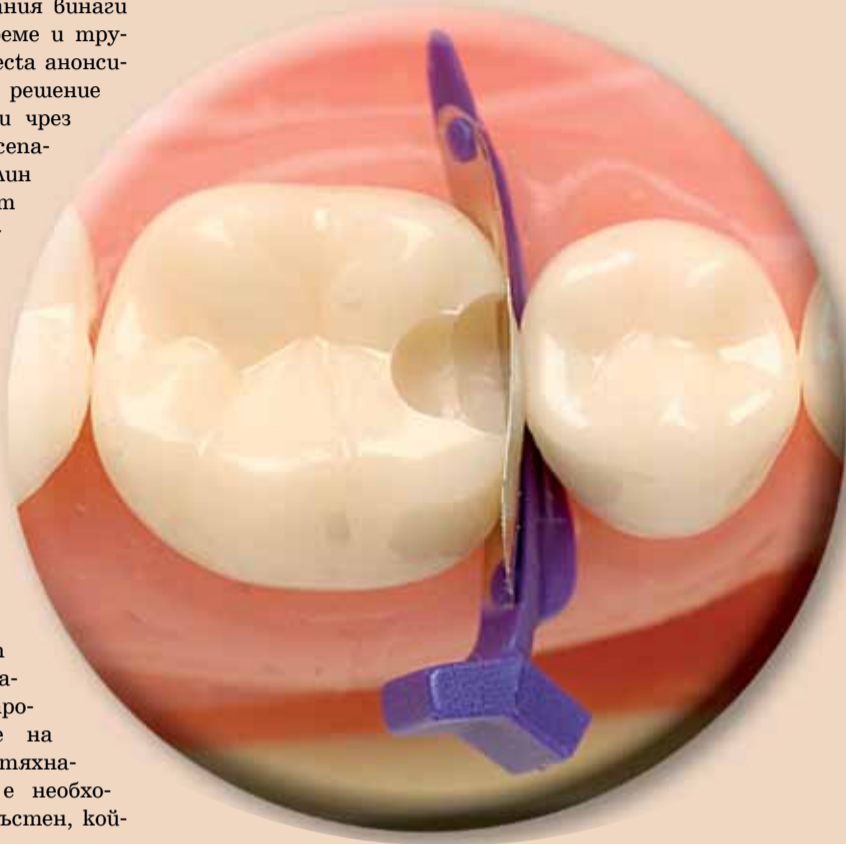Даниел Цимерман, DTI

Поставянето на матричен пръстен за постигането на контактна повърхност и предотвратяването на апроксимални балкони след почистването на кариозната маса за клас II възстановявания винаги е било отнемаша време и трудоемка техника. Directa анонсира уникално и лесно решение за такива процедури чрез комбинирането на сепариращ пластмасов клин с матрична лента от неръждаема стомана. Fendermate се предлага със стандартна и с малка ширина, както и за аплициране отляво, като има и цвetoва кодировка за по-добро идентифициране.

Шведската компания предлага комбинация от матрица и клин, което се поставя като едно цяло. Новата технология възпроизвежда контурите на зъбите и запазва тяхната форма, без да е необходим ретенционен пръстен, който

забавя достъпа до кавитетта. Контактната повърхност се създава чрез двойната извивка на Fender-Mate, като омъгва нуждата от последващо полиране.

Чрез комбинирането на FenderMate и FenderWedge, Directa предлага един цялостен подход за препарация и obtуриране на клас II кавитетите. DT



## Глобален център за обучение по лазери, създаден в САЩ

Фред Мичмершуйцен, DTI

Американският производител на дентални лазери за меки тъкани, AMD LASERS, съобщи за основаването на своя нов Международен център за обучение по лазери (ICLE) в Индианаполис, САЩ. Центърът, който е оглавяван от експерта по лазерите - г-р Глен ван Ас, ще предлага обучение по най-популярните лазери в зъболечението чрез видео, практически курсове и интерактивен форум за лазери. ICLE претендира, че е първата лазерна компания, която предлага гостъпно обучение по лазери на зъболекарите от цял свят.

Вече се използват няколко варианта дентални лазери, като най-често това са диодни лазери, въглеродно-диоксидни лазери и триево-алуминиеви гранатни лазери. Последните изследвания доказват, че лазерните приложения в зъболечението варират от хирургични до козметични процедури, като включват и повлияване на пародонтални и периимплантатни инфекции. Це-

ната на денталните лазери е между US\$ 8 000 и US\$ 50 000.

„До днес повечето курсове за лазери бяха скъпи и недостигащо конкретни, така че да са в помощ на зъболекарите при разбирането на безопасността, ефикасността и правилното използване на денталната лазерна технология“, казва г-р Глен ван Ас. „След като AMD LASERS направи прецизната лазерна технология реалност за зъболекарите, ICLE възнамерява да революционизира денталното обучение по лазери, посредством курсове с безпрецедентно качество, гостъпност и цена.“

Според г-р Глен ван Ас, курсовете на ICLE ще са подходящи както за клиницистите с опит, така и за зъболекарите, за които лазерното зъболечение е новост. „Форумът ще позволява на зъболекарите да задават въпроси, да разглеждат видеоматериали и да споделят опита си“, добавя той. DT

## Американски зъболекар разработва зъболечение с фејс лифтинг

След 30-годишен опит в зъболечението за реконструиране на естетиката и на захапката в Лос Анджелис, Беърли Хилс и Санта Моника, г-р Сам Муслин оптимизира и лицензира зъболечение с фејс лифтинг - модерна процедура за осигуряване на трайни резултати по отношение на здравето, комфорта и външния вид. Методът е нехирургичен и цели да оптимизира денталното здраве и да идеализира захапката, така че да се подчертаят специфичните лицеви характеристики на пациента. „Денталните пациенти могат да изглеждат десет години по-млади само от работата върху зъбите, които удължават и осигуряват поддръжка на лицевите тъкани“, казва г-р Муслин.

С възрастта зъбите се изтриват и стават неравни, поради абразията и различните възстановителни конструкции в устата. Пациентите, които имат къси лица, хлътнали бузи, остарели устни и бръчки на лицето, обикновено са с изтрети зъби и някаква степен на „колабиране“ на захапката. Тъй като зъбното изтриване е постепенно, човек обикновено не осъзнава колко сериозно е то.

„Зъбите са основата на лицето, но повечето доктори не разбират до каква степен зъбите могат да подчертаят характеристиките на лицето“, казва г-р Муслин, който е експерт в Американската академия по общо зъболечение. „Козметични-

те фејс лифтинги и козметичното зъболечение често не могат да произведат оптимални резултати за пациента.“

Според г-р Муслин, денталният фејс лифтинг се прави с висока степен на координиране и ефикасност. „По време на първото посещение се обръ-

ща внимание на неточните корони, разклатените зъби, пародонтита, лошата захапка и колабирането на лицето, и на пациента се правят временни корони, фасети и възстановявания. При второто посещение всички нови корони, керамични фасети и obtурации се фикси-

рат, за да се премахне напълно понижена захапка, да се осигури постоянна опора на лицето и удължаването му“, казва г-р Муслин.

„Зъболечението с фејс лифтинг минава границите на козметичното зъболечение и козметичната хирургия, за да по-

влие напълно здравето и изгледа на лицето. Самостоятелно или в комбинация с хирургичен фејс лифтинг, с него се постигат изключителни резултати“, добавя той. DT

(Под редакцията на Даниел Цимерман)

Много голям избор, но само едно решение!

Soladey-eco

РЕВОЛЮЦИОННА СВЕТИЛНО АКТИВИРАЩА СЕ ЙОННА ЧЕТКА ЗА ЗЪБИ

- ☼ Отстранява напълно плаката и патогенната микрофлора.
- ☼ Не е необходима употребата на паста за зъби.
- ☼ Щади околната среда.

ИЗПОЛЗВА СЕ ЕЖЕДНЕВНО ОТ МИЛИОНИ ХОРА В ЦЯЛ СВЯТ

Soladey Bulgaria Ltd.

Тел./Факс: +359 32 63 88 28

Моб.: +359 884 31 02 76

+359 884 31 02 77

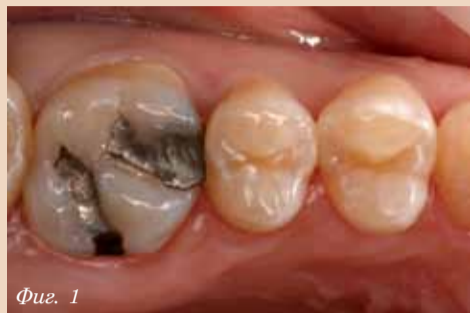E-mail: info@soladey.bg

www.soladey.bg

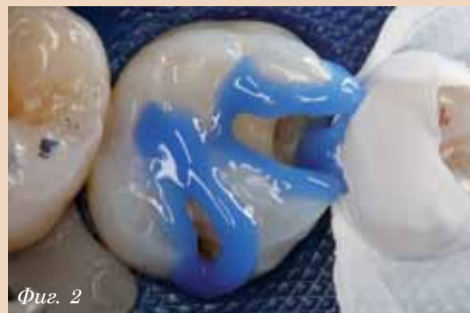

# Подмяна на дефектна амалгамена obtурация с композит

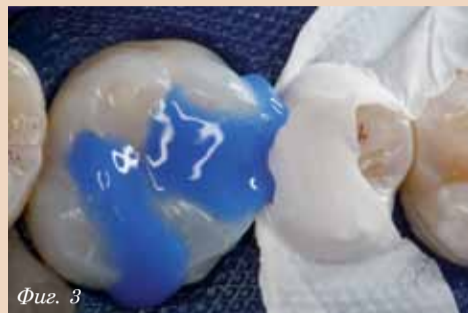проф. д-р Абелардо Баез Розалес, Чили



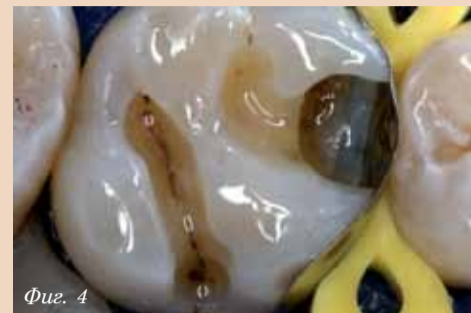Фиг. 1: Началната ситуация с дефектна амалгамена obtурация на зъб 16.



Фиг. 2: Селективно ецване на емала (30 секунди).



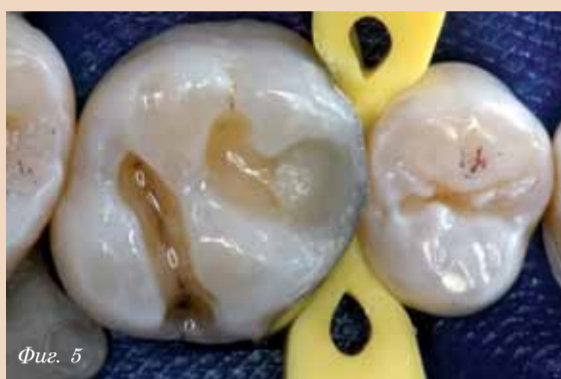Фиг. 3: Ецване на дентина (10 секунди).



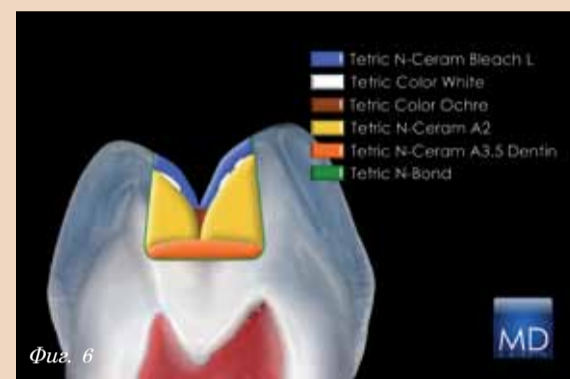
Фиг. 4: С адхезива Tetric N-Bond напълно се покриват емалът и дентинът. Повърхността на зъба има хомогенен бляскав вид.

С годините поставянето на композитни obtурации се превърна в рутинна процедура, водеща до превъзходен естетичен и функционален резултат. Съставът и структурата на денталните композити непрекъснато се усъвършенстват с оглед оптими-

зиране на тяхното приложение. В резултат на нарастващите изисквания на пациентите за естетично решение, често амалгамените obtурации се подменят с композитни. Пациентите смятат, че естетичните obtурации подобряват благосъ-



Фиг. 5: Възстановяване на апроксималната част на кавитета.



Фиг. 6: Цветовата схема, използвана при този случай (Tetric N-Ceram).

тоянието им и ги правят да изглеждат по-зриви.

Подмяната на амалгамените obtурации обаче е голямо предизвикателство за зъболекаря. Обикновено формата на кавитета е неподходяща за поставяне на композитния материал. Освен това, най-голяма вероятност за генериране на контракционен стрес има в случаите на материали, които се нанасят послойно, каквито са композитите. При поставянето на амалгама, зъболекарите препарират зъбите, така че obtурацията да се затържа механично. Следователно, в повечето случаи се отстраняват излишно зриви зъбни тъкани и е необходимо прецизно планиране. В много случаи, след отстра-

няване на амалгамата, в зъбните тъкани се откриват корозионни продукти. Тези оцветявания са много трудни за маскиране и компрометират финалната естетика на новото възстановяване. Следващият клиничен случай демонстрира превъзходните резултати, които могат да се постигнат чрез заместване на стари амалгамени obtурации с Tetric N-Ceram и Tetric Color.

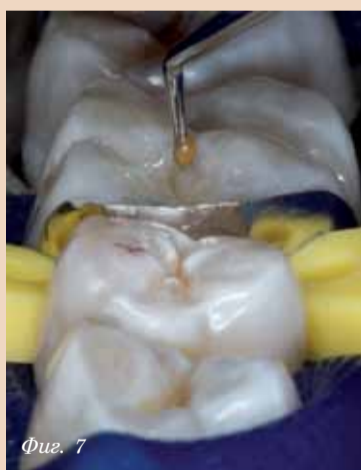**Клиничен случай**  
Основните причини този пациент да поиска подмяна на амалгамената obtурация на зъб 16 са маргинални дефекти, вторичен кариес и повишена чувствителност на температурни промени (Фиг. 1). На второто посещение, след

поставяне на клиничната и рентгенологичната диагноза, obtурацията и кариозната лезия бяха отстранени. За да се запази максимално зривата зъбна тъкан, кавитетът не бе разширяван. Работното поле бе изолирано.

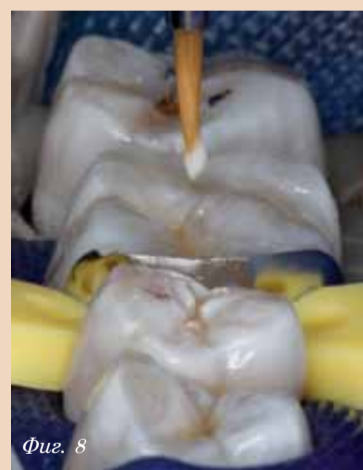Зъбът бе кондициониран с ецващ агент, който впоследствие бе промит преди нанасянето на адхезив: техника на тотално ецване, в съчетание с Tetric N-Bond. В момента селективното ецване с киселина е най-ефективната техника за кондициониране на зъбните тъкани. За тази техника зъбният емал се кондиционира за 20 до 30 секунди, а дентинът - за 5 до 10 секунди (Фиг. 2 & 3).

След процеса на ецване се нанася адхезивът и той се оставя да инфилтрира влажния дентинов субстрат, след което се полимеризира. Адхезивът трябва да покрива цялата препарация, за да осигури херметично запечатване на дентиновите тубули и формиране на равномерен и зрив хибриден слой. След адекватно запечатване на зъбните структури, рискът от постоперативна чувствителност е изключен (Фиг. 4).

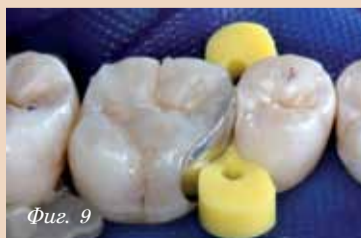В конкретния случай бе използвана метална матрица за създаване на пътен апроксимален контакт. Матрицата бе адаптирана към зъба с гумени клинчета. Първо Tetric N-Ceram бе поставен в апроксималната част на кавитета (Фиг. 5), след това - в оклузалната



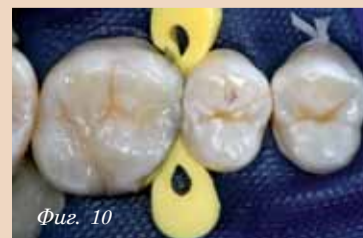Фиг. 7: С Tetric Color охра се подчертава цветът на най-дълбоките части на фисурите за постигане на естествен на вид резултат.



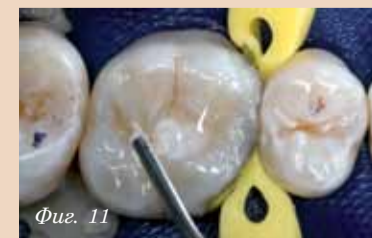Фиг. 8: Tetric Color бяло приджава на obtурацията по-голяма яркост и имитира ефекти, които притежават и съседните естествени зъби.



Фиг. 9: Изглед от палатинално на емаловия слой с Tetric N-Ceram Bleach L.



Фиг. 10: Оклузален изглед на скулптираната obtурация.



Фиг. 11: Нанасяне на водноразтворим глицеринов гел върху повърхността на завършената obtурация. Впоследствие obtурацията се полимеризира за 60 секунди.

**Carestream HEALTH**  
Exclusive Manufacturer of **Kodak** Dental Systems

Ортопантомограф  
Kodak 8000  
Kodak 8000C

100 % Дигитален  
Практичен  
Икономичен

Кодак 2100  
Кодак 2200

Интраорални високочестотни кугели с два режима на работа - сензор и филм

Нова серия ортопантомографи и с 3D С малък, среден и голям обем на реконструкция

Kodak 9000, Kodak 9000C, Kodak 9000 3D, Kodak 9000C 3D, Kodak 9500 Cone Beam 3D System

Интраорална камера  
Kodak 1000

Кодак RVG 5100  
Кодак RVG 6100

Дигитални сензори

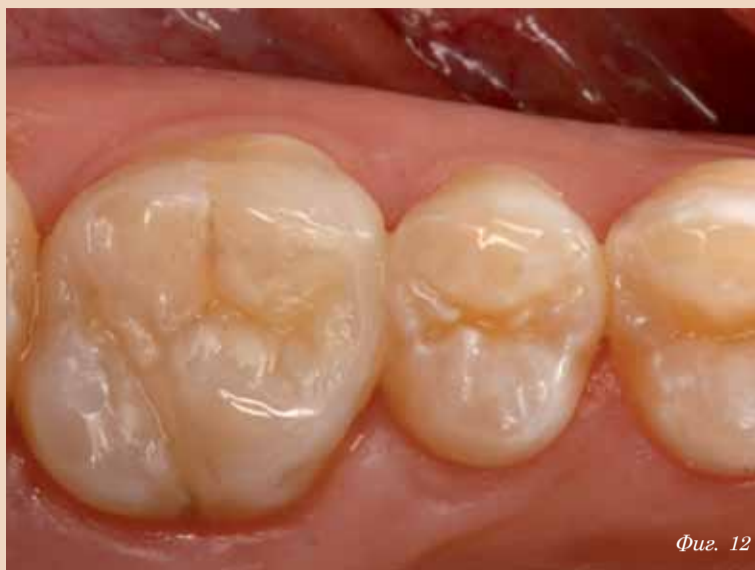Триизмерна образна диагностика

Новата **ILUMA Ultra Cone Beam CT Scanner** вече е в България!

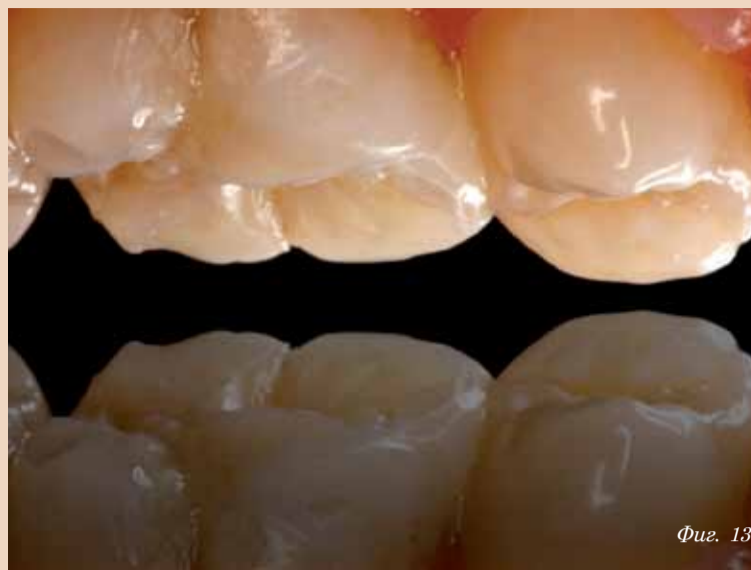Представител за България: **АЛБА ТМ**  
1233-София, ул. Клокотница 35-37  
Тел./Факс: 02-9315434, 02-9314805,  
02-9314719, 02-8317052, 02-8320067  
e-mail: kodak\_albatm@abv.bg  
www.albatm-carestreamhealth.com

**Kodak** Dental Systems





Фиг. 12



Фиг. 13

Фиг. 12: Оклузален изглед на готовата обтурация, една седмица по-късно. Постигната е естетична интеграция на композита в зъбните тъкани.

Фиг. 13: Лингвален изглед на готовата обтурация от Tetric N-Ceram.

част. Използвана бе подобна на пирамида схема на изграждане, за да се постигне желаната морфология и да се регулира необходимостта от финиране и полиране. Също така, тази техника позволява благоприятно повлияване на С-фактора, който е сериозен проблем при дисталните обтурации и при кавитети, които са били възстановени с амалгама.

Важно е да се съблюдава максимална дебелина на слоя от 2 мм. Полимеризацията трябва да се провежда правилно, за да се осигури максимална конверсия на композита и оптимизиране на физико-механичните качества. Различните материали и опашетети, подбрани в този случай, са показани на Фигура 6.

Без важно да се използва материал, който да има голям опашетет и интензитет на цвета за първия слой (Tetric N-Ceram, A3.5 Dentin). След това индивидуализирахме обтурацията с Tetric Color - охра и бяло (Фиг. 7 & 8). След това бе нанесен емайл слой с голяма яркост (Tetric N-Ceram Bleach L; Фиг. 9 & 10).

Постигнатият чрез тази техника естетичен резултат гарантира предсказуемо и прецизно изработване на обтурациите. Освен това, композитът притежава хамелеонов ефект, който му позволява да се хармонизира с околните тъкани, така че да се постигне естетиката. След възстановяване на морфологията на зъба, е препоръчително

той да се покрие с водноразтворим гел и обтурацията отново да се полимеризира за 60 секунди (Фиг. 11). Така ще се отстрани инхибираният от кислорода слой и ще се сведе до минимум работата по полиране и финиране. Целта е да се сведе ажустирането и корективните мерки до минимум и да се запази постигнатата форма. За финиране на ръбовете са подходящи Astropol и четки Astropol. Те ще допринесат за постигане на повърхност с висок блясък (Фиг. 12 & 13). Качеството на финиране се основава не само на полирната система - размерът, разпределението, количеството и типът на композитните частици също играят важна роля. Тези фак-

тори трябва да са ефективно уравновесени, за да се постигне идеална комбинация от механика, естетика и минимално свиване.

**Заключение**

Днес директните композитни възстановявания на увъквателни зъби се смятат за клинично доказана възстановителна опция, с високо предсказуеми резултати. Агхезивната стоматология притежава редица предимства не само по отношение на естетиката на зъбите, но и по отношение на тяхното здраве и оптимално маргинално запечатване. Въпреки това, ние трябва да работим прецизно и да съблюдаваме клиничните протоколи, за да постигнем жела-

ния резултат. Важна стъпка в този процес е използването на композити, които отговарят на всички изисквания за оптимално клинично поведение. Ние избрахме Tetric N-Ceram за разрешаване на конкретния клиничен случай, тъй като материалът притежава всички качества, необходими за високо естетичната и функционална обтурация.

**Благодарности**

Бих искал да благодаря на г-р Мануел Гаярдо и г-р Рамон Шлипер, които спомогнаха за фотодокументацията и послойната схема на този клиничен случай. Използвам тази възможност, за да им благодаря за непрекъснатата им подкрепа за нашите академични проучвания. ДТ

**Информация за автора**



С проф. Абелардо Баез Розалес може да се свържете на e-mail: [abelardobaez@gmail.com](mailto:abelardobaez@gmail.com)

**R&K**  
  
**MEDICAL DEPOT R&K Ltd.**

**ПРОДАЖБИ**  
**АПАРАТУРА**  
**МАТЕРИАЛИ**  
**ОБЗАВЕЖДАНЕ**  
**СЕРВИЗ И МОНТАЖИ**  
**ПРОЕКТИРАНЕ**  
**УЗАКОНЯВАНЕ**  
**КОНСУЛТАЦИИ**

София, кв. Овча Купел 1,  
 бул. Президент Линкълн 52,  
 тел. (02) 80 52 500;  
 ф. (02) 95 60 399  
 Пловдив, ул. Росица 5А,  
 тел./ф. (032) 64 31 01  
 Варна, ул. Любен Каравелов 77,  
 тел./ф. (052) 65 50 35  
[www.ddrk.911.bg](http://www.ddrk.911.bg)  
 e-mail: [ddrk@911.bg](mailto:ddrk@911.bg)

**R7**  
**ВИСОК КЛАС ДЕНТАЛЕН АПАРАТ**

- Съобразен за работа на двама стоматолози и с възможност за изключително бързо и лесно завъртане на глужалника, лекарската част и пациентския стол, което предполага работа както с дясна, така и с лява ръка.
- Проектиран както за поливалентна работа, така и за дентална хирургия и за ендодонтия.
- Изцяло дигитализиран апарат, който посредством процесор следи всички преки и обратни функционални връзки.

R7 предлага следните възможности:

- електрически безчетков микромотор, снабден със система за хирургия и ендодонтия;
- ултразвуков кит с ясно разделени функции: скалер, ендо и перидо;
- система за дезинфекция и самопочистване на всички вътрешни връзки;
- перисталтична система за физиологични разтвори;
- осветително тяло, проектирано специално за хирургия и ендодонтия - до 35 000 Lux с регулиране на 10 степени и 4900° K.

долно окачване      горно окачване      карт версия



# Социален статус на българския зъболекар

д-р К. Ноголчев, доц. Ж. Рангелова, К. Докова

Дентален факултет & Факултет по обществено здраве, Медицински университет – Варна

## Въведение

Социалният статус е сложен социологичен феномен, като често се интерпретира в три основни аспекта: 1. Индивидуална социална позиция спрямо различни йерархични скали; 2. Динамичен статус на удовлетворение; 3. Индивидуален субективен статус. Последният представлява социалната позиция на човека през неговите собствени очи. Нашата цел бе да оценим различни аспекти на субективния социален статус на лека-

рите по гентална медицина в България.

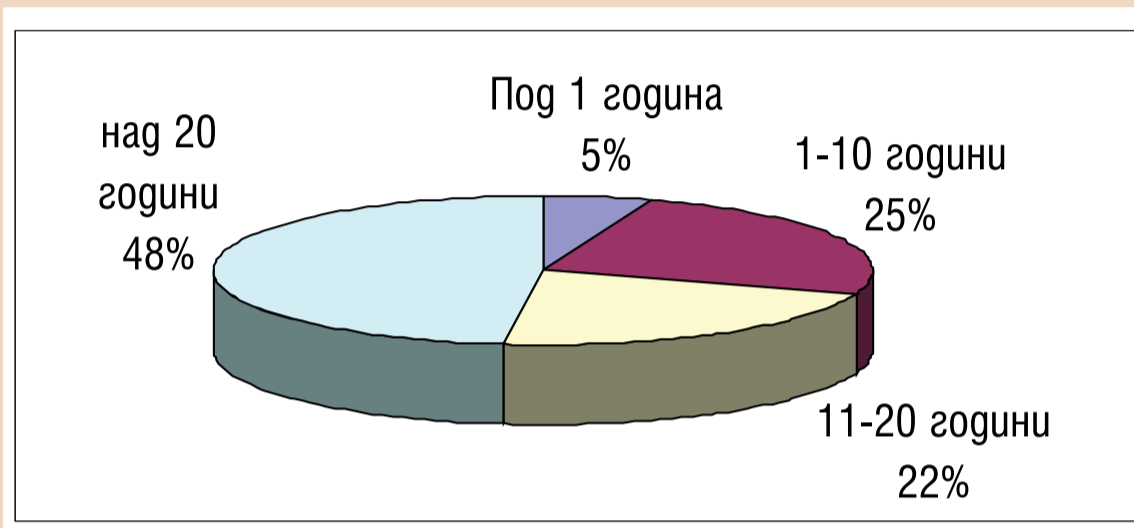
## Материали и методика

Проведено бе изследване сред 78 случайно избрани зъболекари от Североизточна България през периода октомври - декември 2008 г. Въпросникът включваше 41 въпроса, разглеждащи следните аспекти на възприемането за социален статус: социодемографски фактори; идентифициране на личния статус и референтна идентификация; удов-

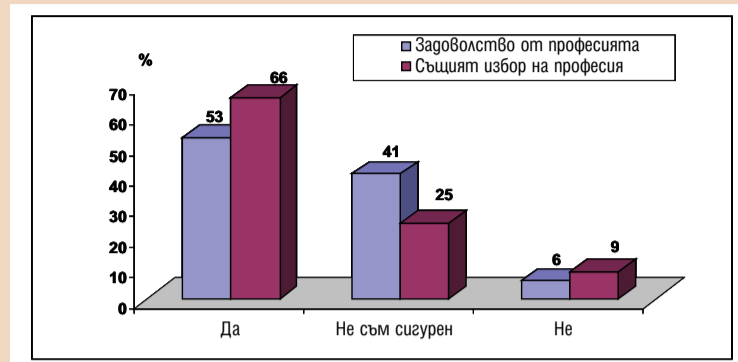
летворение от личния статус; източници на недоволство и желание за промяна; аспекти на професионалния и материалния статус, аспекти на статуса на собствено-ност. Данните бяха въведени и анализирани чрез SPSS 12.0.1. Направен бе дескриптивен статистически анализ и хипотезите бяха тествани чрез непараметров хи-квадратен тест.

## Резултати

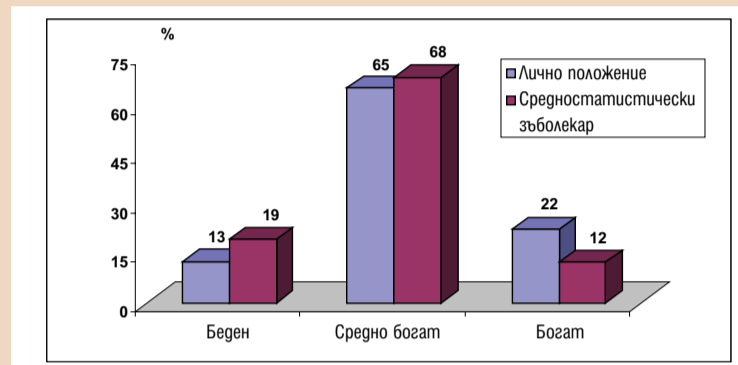
Над половината (65%) от из-



Фиг. 1: Структура на изследваните спрямо опита в години.



Фиг. 2: Задоволство от професионалната кариера.



Фиг. 3: Лично социално положение.

следваните бяха жени на средна възраст от 45 години. Възрастта варираше от 25 до 72 години. Половината от докторите имаха специалност; работеха предимно в индивидуални практики (69%), последвани от гентални центрове (18%) и групови практики (9%). Разпределението въз основа на опита е представено на Фигура 1.

Българските зъболекари изглеждат задоволени от своята професия и биха направили същия избор при необходимост.

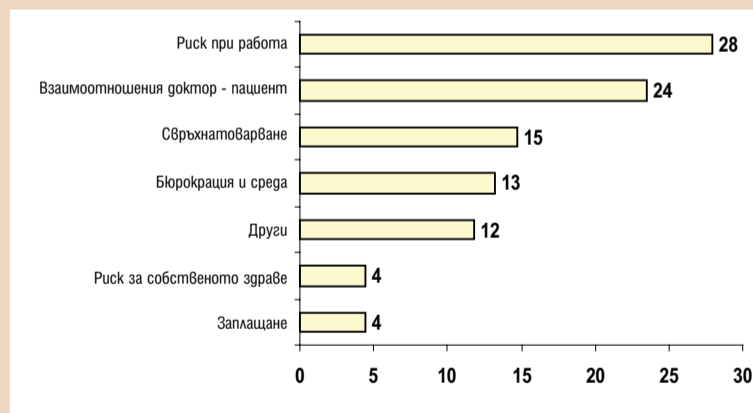
Интересното е, че когато изследваните от нас лица бяха помолени да идентифи-

на стрес изисква по-високо заплащане, според 30% от изследваните.

Нивото на стрес в ежедневната гентална работа е оценено като много високо – 8,02 (95CI от 7,89 до 8,56) по десетобалната система. То е подобно с нивото на стрес на анестезиолозите, при които е 8,8 (95CI от 8,4 до 9,2). Основните причини за стрес са представени на Фигура 4.

## Заклучение

Денталната професия, която изисква високо ниво на образование и специфични познания и умения, се характеризира



Фиг. 4: Основни източници на стрес в денталната работа.

цират собственото си място и това на средния зъболекар в България на йерархическата скала между бедност и богатство, те се определят на по-висока позиция от средния зъболекар (Фиг. 3).

Основните причини за задоволство от работата (факт сред 67% от изследваните), посочени от зъболекарите са: адекватна адаптация към екипа (68%); добро оборудване на практиката (53%); много добри взаимоотношения с пациентите (89%) и колегите (81%). По отношение на заплащането на генталната работа, оценката е умерена, защото зъболекарите смятат, че могат да си позволят всичко нужно – къща, почивка, и не им липсват основни неща като храна, дрехи и техника. Същевременно високото ниво

ра и с високо ниво на стрес в ежедневната работа. Нашите резултати показват, че възприемането на зъболекарите за собствения им социален статус е много по-високо от този на други медицински специалности (напр. анестезиолози). Тази лична идентификация е изключително важна за бъдещото успешно развитие, реализация и удовлетворение.

## Благодарности

Авторите благодарят на всички зъболекари, които взеха участие в изследването, и на студентите от 2-ри курс по Програмата за здравен мениджмънт във Факултета по обществено здраве – Медицински университет - Варна - за висококачествената им работа при обработката на данните. DT

## СТОМАТОЛОГИЧНИ ЮНИТИ С ЕЛЕКТРИЧЕСКИ МИКРОМОТОРИ

Дентална изложба на АДБ  
к.к. Златни пясъци, гр. Варна  
Хотел "МЕДИА ГРАНД ЕРМИТРАЖ"  
25-27 март 2010 г.

**CM60-2SL**  
безчетков тип с интегриран спрей и светлина

**CM30-2**  
четков тип

**Стандартна окомплектовка:**

- Подемни мотори 24 V DC „Linak“ - Дания;
- 12 програмируеми позиции на стола
- Подвижен панел с държатели за 5 инструмента и
  - o долно окачване;
  - o комбинирана ръкохватка (въздух-вода);
  - o манометър за измерване въздушното налягане на инструментите;
- Пневмо-електрически многофункционален педал;

**Допълнителна окомплектовка**

Турбини и обратни наконечници със и без светлина, пиесоскалери от водещи световни фирми-производители.

**МИКРОМОТОР ООД**  
GSM (+359) 888 72 99 35  
Тел. (02) 971 83 36  
e-mail: micromotor@tea.bg  
www.micromotor-bg.com

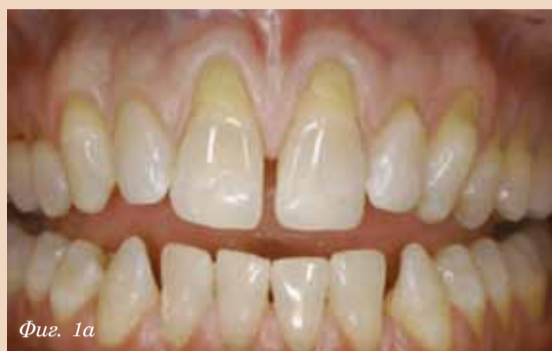Българската марка

**ИЗЛОЖБЕН ЦЕНТЪР**  
1784 София  
бул. Цариградско шосе 133  
БИЦ-ИЗОТ, ет. 5, офис 529  
тел./факс (02) 971 85 02

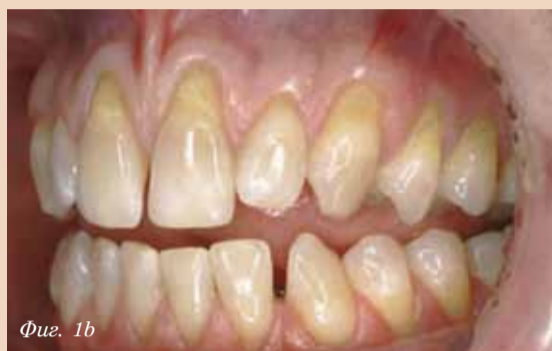

# Тунелна техника за пародонтално пластично лечение на множествени съседни гингивални рецесии

д-р Морис Салама, д-р Хенри Салама, д-р Дейвид Гарбър



Фиг. 1а



Фиг. 1б

Фиг. 1а-б: Предоперативно състояние на пациента – множествени съседни гингивални рецесии от 8-ми до 14-и зъб. Забележете наличната диастема. Повдигането на централната папила ще създаде допълнителен риск за бъдеща загуба в критичната зона.

Общоприетите норми за естетична усмивка включват хармония, баланс и последователност на формата. Гингивалните рецесии в рамките на естетичната зона са основната причина за нарушаването на тези норми и често трябва да бъдат коригирани, ако целта ни е постигане на естетична усмивка.

Пластичните хирургични операции с терапевтични цели в периодонциума са средството, чрез което клиницистът може да атакува тези дефекти. Съществуват много хирургични протоколи за постигане на успешно кореново покритие. Тази статия обобщава и описва тунелната техника със субепителна съединителнотъканна присадка за покритие на множествени съседни гингивални рецесии.

Очевидно целта на реконструктивната терапия е постигане на зрабе, функция и естетика, които често налагат възстановяване на гингивални дефекти в рамките на естетичната зона. За постигане на това се прилагат пластични пародонтални процедури, като в литературата са описани няколко хирургични техники за успешна корекция на гингивални рецесии.

Langer и Langer използват субепителна съединителнотъканна присадка (СТГ/СТП), покрита с коронарно преместено ламбо, за постигане на кореново покритие.

Raetzke описва envelope-техника или т.нар. „плик“ техника с поставяне на СТГ/СТП без вертикални разрези, изискващи се при коронарно преместено ламбо.

Zabalegui и колеги са първите, които комбинират тези техники в лечението на множествени съседни гингивални рецесии, чрез употребата на мукозен „тунел“ в частична дебелина, ангажиращ много зъби, за вмъкване на СТГ.

Zuhr и колеги предлагат обединяването на специализирани микрохирургични, пародонтално-пластични протоколи и инструментариум, при употребата на подобни техники за реконструкцията на гингивални дефекти.

Тази статия обобщава хирургичния протокол при из-

ползването на тунелната техника в лечението на множествени съседни рецесии.

## Клиничен случай

55-годишен пациент със значителни гингивални рецесии в трите горночелюстни секстанта (Фиг. 1а-б). Стари и нефункционални obturatori от клас V върху някои от оголените коренови повърхности, причинена от травматично четкане върху левия горен канин, и известна чувствителност в тази област. Липсват мобилност и фремтисус в засегнатите секстанта.

Желанието на пациента е да подобри естетиката на усмивката, както и да се контролира прогресията на рецесиите.

## Лечебен протокол – I част: Подготовка

При подготовката за лечение на пациент с генерализирани гингивални рецесии, клиницистът първо трябва да идентифицира и контролира наличната оклузална патология, която може да е спомагателен фактор за навръщането на рецесиите. В допълнение, мотивацията на пациента за правилно четкане и хигиена се прави преди, по време, и след терапията. Само така е сигурно, че каквато и процедура да се предприеме, няма да има травма от орално-хигиенния режим на пациента.

Преди началото на всяка хирургична интервенция, всички съмнителни и нефункционални реставрации трябва да бъдат подменени. Ако тези възстановявания са много повърхностни, тяхното влияние може да се елиминира, чрез промяна на кореновата конвексност при изравняването, което от своя страна подпомага процеса на покритие на корените. Ако възстановяванията, подлежащи на промяна, са по-дълбоки, авторите предпочитат да заменят конвекционалния фотополимер с най-новия клас гласиономерен материал (GC Fuji IX, GP, GC America Inc, Alsip, IL).

## Лечебен протокол – II

## част: Дизайн на ламбото и избор на материал за присадка

Поради наличието на диастема и множество съседни гингивални рецесии при конкретния пациент, авторите се спират на тунелен тип ламбо, което ще запази най-добре нивото на междузъбните папили. Избраният дизайн осигурява възможно най-добра васкуларизация на тъканната присадка, която ще бъде използвана за покритие на дефектите. Този хирургичен подход има предимството да не се връзва и да не прегъва много от папилите в работното поле, и така намалява риска от загуба на височина в критичните участъци.

Видът присадка, която ще се използва при покритието на корените с тунелна техника, зависи от решението на хирурга за позициониране на ламбото коронарно. Когато имаме дълбоки рецесии, при коронарното преместване на ламбото, поради увеличаването на зоната на кератинизирана аташирана гингива, авторите предпочитат да използват субепителна СТГ, описана от Langer и Langer през 1985 г. Този вид присадка се избира поради способността да оцелее, ако част от нея остане непокрита. Именно тази способност премахва необходимостта от преместване на ламбото коронарно за промяна в нивото на мукогингивалния ръб.

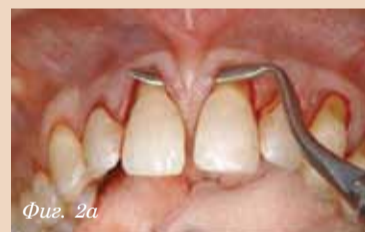Ако рецесията е плитка и/или има широка зона от кератинизирана аташирана гингива под нея, може да се планира коронарно преместено ламбо, с покритие от ацелуларна колагенова матрица (Allo Derm, Libe Cell Corp, Branchburg, NJ). Използването на ацелуларната колагенова матрица, като материал за присадка, елимини-

ра нуждата от допълнително гонорно място при вземането на автогенна мекомтъканна присадка, като така се намалява травмата за пациента. Авторите са установили, че за прегсказуемия успех с този тип материал за присадка се изисква пълно покритие с ламбото, за да се увеличи потенциалът на ревакуларизацията, но в същото време не винаги е най-добрият вариант, когато коронарното преместване на лабиалното ламбо не е желано или възможно.

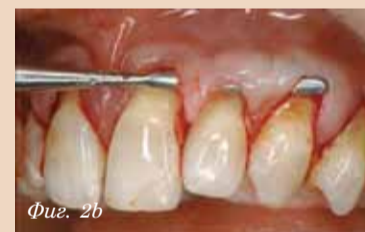Докато субепителната СТГ обикновено оздравява значително по-безпроблемно, в сравнение със свободните гингивални присадки, по-благоприятно е да се изработи ретайнер с палатинален стенд, за предпазване на донорната област през първата седмица от заздравяването.

## Лечебен протокол – II част: Хирургична процедура

След подготовителната фаза се преминава към поставяне



Фиг. 2а



Фиг. 2б



Фиг. 2с



Фиг. 2д

Фиг. 2а-д: Специални микрохирургични инструменти – Tunneling Kit – осъществяват изискването за дисекция в частична дебелина около извитите повърхности, за да се преминат и мобилизират папилите и същевременно да се осигурява добро кръвоснабдяване на върха им.

на инфилтрационна анестезия във вестибулума и палатинално. Внимава се да не се въпръсква разтвор интрапауларно и интрасулдуларно, особено при употреба на епинефрин в анестетичния разтвор, за да не се компрометира кръвоснабдяването на тези райони по време на операцията и след нея.

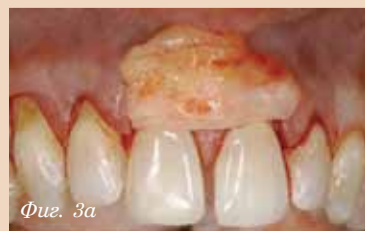Кореновите повърхности се почистват и третираат за 4-5 минути с тетрациклинова HCL паста, която е получена чрез смесване на антибиотик с физиологичен разтвор.

В литературата се посочва, че обработването на кореновата повърхност, преди съединителнотъканната присадка, с някои от следните материали – тетрациклин, лимонена киселина, деривати на емайлловия матрикс – може да даде положителен ефект и да повиши резултата.

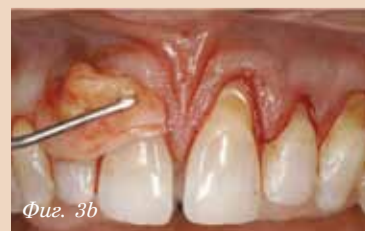Сулдуларните разрези лабиално и букално се извършват само с острие Brand-Parker №15 (Becton, Dickinson and Co, Franklin Lanes, NJ) в частична дебелина. Дисекцията продължава докато се свържат всички области с рецесии без повдигане на папилите (Фиг. 2а-б).

Когато се използват стандартни праворежещи инструменти, често е трудно, дори невъзможно, да се дисектира ефективно, особено около заоблените преходни ъгли на зъбите, и да се освободят папилите, без да се перфорира ламбото.

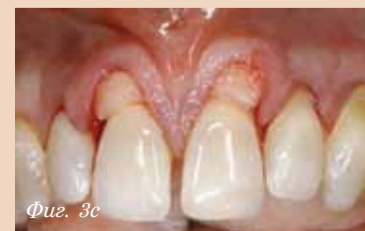За да се постигне резултатът на пародонтално-пластичната процедура в тези трудни райони, се използват специали-



Фиг. 2е



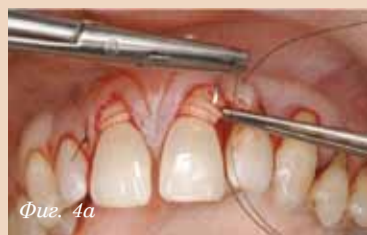Фиг. 2ф



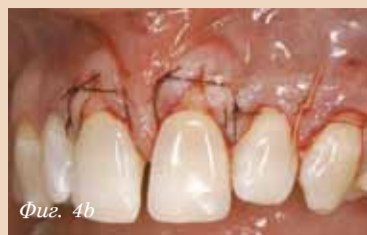Фиг. 2г

Фиг. 2а-с: Субепителна СТГ е взета, измерена и поставена на място, в рамките на тунелната подготовка в частична дебелина.



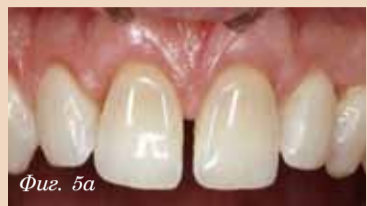

Фиг. 4а

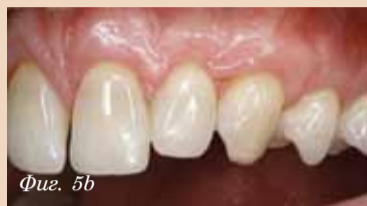

Фиг. 4б

Фиг. 4а-б: Единични вертикални шевове с 5-0 викрил конци прихващат двете присадки и ламбата.



Фиг. 5а



Фиг. 5б

Фиг. 5а-б: Шест месеца след оперативната презентация, пълно покритие на кореновата повърхност.

хирургични остриета. След като е осигурен размерът на присадката, се проверява достъпът до субгингивалното пространство (Фиг. 3b). Ако присадката е значително обширна, съседните редуващи се папили могат да изискват разедняване, с цел поставяне на присадката. Разбира се, рисковите папили, както и папилата между централните резци, не трябва никога да се компрометират (Фиг. 3с).

След като присадките са на място, се използват микрохирургични инструменти за зашиване и стабилизиране с належащо ламбо. В областта на папилите се използват

единични вертикални шевове с конци 5-0 и 6-0 (Monocryl, Ethicon, Inc, Somerville, NJ; Фиг. 4а-б). Такъв подход - дисекция на ламбото и зашиване - е по-атравматичен спрямо заобикалящите тъкани и вероятността за по-добро кръвоснабдяване по време на критичния ранен заздравителен период е по-голяма. Не е необходима пародонтална преръзка, ако е постигната добра стабилност на присадката и ламбото.

Пациентът е инструктиран да не четка оперативната рана през първите две седмици, а вместо това да изплаква с 0,2% хлорхексидин диетил-

конат 2-3 пъти на ден. След края на хирургичната интервенция, се изписват противвъзпалителни средства и аналгетици. Две седмици след операцията всички конци се свалят, а оралната хигиена и плакивият контрол се засилват.

#### Дискусия

Общоприетите норми за естетика на усмивката включват: хармония, баланс и последователност на формата. Гингивалните рецесии на фронталния участък са основна причина за нарушаване на тези норми и те трябва да се отстраняват, ако целта е постигането на естетична усмивка. Пластичните хирургични операции с терапевтична цел в периодонциума са средство на клинициста да коригира такива дефекти. Основното предимство на хирургичното лечение при оголени корени е да се получи естетичен гингивален профил, чрез кореново покритие, увеличаване на зоната от прикрепена кератинизираща гингиба, която създава благоприятна пародонтологична обстановка и значително намалява чувствителността.

Тунелната техника е подход, който подобрява естетиката и предсказуемостта, поради възможността да се из-

бегне разедняването на критичните папили и да се осигури повишено кръвоснабдяване на хирургичното поле и присадката.

#### Заключение

Предсказуемостта на процедурите по кореновото покритие, при лечение на рецесии, зависи от добрата васкуларизация на хирургичното поле. Тунелът, „пликът“, както и самата техника подобряват кръвоснабдяването, тъй като няма нужда от вертикални облекчителни разрези. Освен това, когато съседни рецесии са свързани с критична за естетиката папила (централната), тунелната техника е отличен подход за съхраняване на нейната височина. Дизайнът на ламбото, в комбинация с дисекция в частична дебелина, създава най-добрата и васкуларизирана субгингивална среда за поставяне на субепителна и/или колагенова присадка.

Въпреки това, този хирургичен протокол се влияе от техниката, с която е изпълнен, много повече, отколкото стандартните техники с пълна дебелина на ламбото, тъй като клиницистът е принуден да работи в по-ограничено пространство. Освен това, се изисква работа с микрохирургични инстру-

менти за направляване и разедняване на ламбото, поради малките извити повърхности. Този подход е изключително успешен и предсказуем при лечение на множество рецесии, без загуба на височина на папилите, при подходящ протокол (Фиг. 5а-б). **DT**

Превод от английски език:  
г-р Жени Дучева-Мандалова

#### Информация за автора



**Д-р Морис Салама** е професор по пародонтология в Georgia University; Pennsylvania School of Dental Medicine; Medical College of Georgia; Louisiana State University; Nova University, Florida. Директор е на Dental XP и е лектор на големи световни форуми.

24-25 април 2010  
София, хотел Хилтън



## Отворд имплантологията

Цели на програмата:

- Какви са рисковите фактори във фронталните участъци при поставяне на импланти?
- Кои са 4-те най-важни диагностични компонента водещи до успех при лечението?
- Как и кога могат да се използват минимално инвазивни протоколи?
- Как съвременната макро и микро геометрия на имплантологичния дизайн влияе върху лечебния план?
- Как новите дигитални CAD-CAM технологии дават възможност за минимална инвазия във фронталните участъци подлежащи на имплантация?
- Как се интегрират различни видове аугментационни техники на меките тъкани за да се постигне максимално естетичен резултат?
- Кога един зъб подлежи на екстракция и кога може да бъде спасен?

#### Партньори:

Българска Академия по Естетична Стоматология . Българска Академия по Дентална Козметика  
Българско Обществено по Пародонтология и Орална Имплантология . Форум на Българските Орални Имплантолози

#### Програма:

24.04.2010 (събота)

8.30 - 09.00 - Регистрация

#### Теми за деня:

- Диагностично и лечебно планиране, оценка областта на реконструкция.
  - Аугментационни техники в естетичната зона
  - Естетично и непосредствено натоварване
- 17.00 - 18.00 - Дискусионен панел

25.04.2010 (неделя)

09.30 - Начало

#### Теми за деня:

- Цялостно планиране и рехабилитация с импланти
  - Запазващи техники при имплантологично заместване
- 14.00 - 18.00 - Практически модул
- „Интердисциплинарна концепция при комплексни случаи“

В програмата са включени кафе – паузи и обяд.

#### Информация за събитието

Всеки един от участниците ще получи четири обучителни видео-филма от премиум селекцията на Dental XP, изпратени лично от д-р Морис Салама.  
Брой участници - 30 Краен срок – 10.04.2010г.

#### За информация и регистрация:

[www.mauricesalama.info](http://www.mauricesalama.info)

"Di Nova clinics"

Тел: 0876 / 61 41 86 . 0898 46 01 36  
e-mail : [dinovaclinics@gmail.com](mailto:dinovaclinics@gmail.com)



## Ivoclar Vivadent създаде ясно послание за „Компетентност в естетиката“



Инж. Рудолф Блабол (Мениджър Професионално обслужване, Чехска Република & Словакия), г-р Гордана Поропат (Мениджър Професионално обслужване - Източна Европа), Гернот Шилер (Директор Продажи - Австрия & Източна Европа), Йозеф Рихтер (Главен директор Продажи), г-р Лорент Шейк (Международен маркетинг директор) по време на дадената пресконференция по повод събитието.

Обучението на специалистите е основен елемент в корпоративната философия на Ivoclar Vivadent, тъй като професионалното образование според тях не само увеличава познанията, но и възможностите за приходи.

Тази взаимовръзка онагледява защо професионалното обучение в денталната област се свързва глобално с Ivoclar Vivadent.

Именно с тази идея, на 27-28 ноември 2009 г. компанията Ivoclar Vivadent приветства 650 участника на Първия сим-

позум „Компетентност в естетиката“ в Будапеща.

Камо за първо събитие от този тип в Източна Европа, организаторите бяха приятно изненадани и поласкани от огромния интерес и неочаквано големия брой посетители.

В симпозиума бяха включени редица лектори - уважавани дентални специалисти, които представиха на живо практически демонстрации на високоестетични директни и индиректни възстановявания с естетически случаи. Сред тях бяха г-р Джансън, г-р Боер,

г-р Хорват, г-р Унтербринк, г-р Бърдмир, г-н Зоблер и г-н Зубак.

Главната цел на Ivoclar Vivadent е чрез представянето на важни, актуални и практически знания и умения в различни курсове, симпозиуми и лекции, да направят клиентите си по-успешни в техния дентален бизнес, в зъботехническата им лаборатория или в денталната им практика. Когато зъболекарят посети курс по естетична стоматология, той се откроява от своите колеги-конкуренти, работи в по-високопоставен сектор, има повече пациенти и увеличава дохода си. По същия начин зъботехниците могат да работят по-ефективно и да са по-желани бизнес партньори за зъболекарите, а денталните гилдии ще могат да продават повече продукти, поради това, че предлагат компетентно обслужване на свои-

те клиенти. (Погобренито в работната техника чрез компетентно и ефективно използване на продукти, разбира се, също допринася за повишения успех.)

Съответстващите техники и продукти са групирани в три експертни области - компетентност в композициите, компетентност в керамиката и компетентност в имплантологичната естетика. Те са ръководни и при организирането на събитията „Компетентност“ на основните световни пазари.

Ivoclar Vivadent създаде ясно

послание за компетентност и посока в тези три области, ценени от потребителите и водещи за дейността им. Компанията предложи визия за бъдещето, иновационни възможности за своите клиенти и партньори-дистрибутори, а за своите слушатели - полза, съответстваща на тяхната работа и отговорности.

Компанията с удоволствие съобщи, че следващият симпозиум „Компетентност в естетиката“ в Будапеща е планиран за средата на ноември 2010 г. **DT**



Събитието бе открито от г-р Пол Герлози, Президент на Асоциацията по козметична дентална медицина, Унгария, и от проф. г-р Катлайн Хаги, Dean of University Szeged, Стоматологичен факултет, Унгария.



## IFZI - България продължава развитието си и през 2010 г.

интервю с г-р Бранимир Кирилов - управител на IFZI - България

*IFZI - България е част от сертифицирани Международни учебни центрове по имплантология. Първият такъв център е създаден през 1995 г. в Нюрнберг, Германия, от проф. Манфред Ланг. В момента сертифицирани от IFZI лектори провеждат обучение по имплантология в много европейски страни и в САЩ. Акцент при обучението в IFZI - България е поставен върху създаването на практически умения у лекарите в дентална медицина. Идеята е обучаващият да получи толкова опит и сигурност в уменията си, че да може сам да лекува голяма част от пациентите в собствената си практика. В България Учебният център IFZI се ръководи от г-р Бранимир Кирилов - Дентален център „Медикъл Дент“.*

Д-р Кирилов, преди година, когато стартирахте проекта Международен учебен център по дентална имплантология IFZI, се срещнахме и разговаряхме, за да ни представите идеята си. Как се разви тази идея през изминалата една година?

Над 90% от времето, отделено за курсове в Международния учебен център по дентална имплантология IFZI за календарната 2009 година, беше запълнено. Поради големия интерес, програмата бе разширена с допълнителни дати за

пробеждане на обучение. Курсовете на IFZI в България се водят от лицензиран представител. Има изискване на всеки трима обучаващи се да има IFZI треньор. Такива сертифицирани треньори за България са двама: г-р Николов и аз. Това ограничава бройката на курсистите до шестима. Изключението е четвъртият модул, който е с протетична насоченост, и на него биха могли да присъстват по-голям брой зъболекари. В този модул се дискутират принципите за протезирането върху импланти, от гледна точ-

ка на клинични и лабораторни етапи. Първо, второ и трето ниво, които са хирургични и практически нива, създават реални умения. В тях обучаващите се б човека тренират всички позиции при работа върху фантоми: на работещ, на инструментиращ и на асистирания.

70% от преминалите обучение по имплантология в IFZI започнаха работа с пациенти. Всеки от завършилите стоматология може да работи имплантология. Не разполагаме с точна статистика за страната какъв е броя на зъболе-

карите, които работят имплантни. По мои наблюдения, около 10% от колегите предлагат на пациентите имплантологично лечение, а може би около 5% практикуват в кабинетите си. Не е нужно човек да работи имплантология, за да предлага на пациентите си такъв тип лечение.

Може да се предложи имплантно лечение, да се насочи пациентът към хирург, след което да се върне при тях и те да завършат протетичното лечение. Едно от нещата, които сме решили да предложим на колегите, е договор за извършване на имплантно лечение при най-високи стандарти, след което пациентът ще бъде върнат за протезиране при лекуващия стоматолог.

*Какви са амбициите на IFZI през 2010 година?*

Ще обогатим нашата дейност с два имплантологични

семинара, които ще текат регулярно. Единият ще бъде за хирургичната част при поставяне на импланти, другият ще бъде за разкриване и протезиране върху импланти. Тези семинари ще бъдат през цялата година за 10-15 курсисти. Целта е да се подготвят начинаещи стоматолози да се сблъскат с реалностите в имплантологията. Цената ще бъде достъпна. Идеята е максимален брой зъболекари да се запознаят с имплантологията като реалност, като част от съвременната дентална медицина, за да могат да я предлагат като възможност на пациентите си.

Съвместно с IFZI треньори от европейски страни, ще направим обучение и за напреднали в имплантологията за костната аугментация. Ще има и фантом курс в четири модула за три дни, така че с едно удване да бъде изпълнена цялата програма на курса. **DT**

 <p><b>IFZI България</b> Международен учебен център по дентална имплантология гр. София, бул. Дзвезимир Баучер № 114 телефон: 02/963 07 37 факс: 02/963 07 88</p>  <p>Д-р Б. Кирилов</p> <p><b>ПРОГРАМА ЗА КУРСА ПО ИМПЛАНТОЛОГИЯ ЗА ПЪРВОТО ПОЛУГОДИЕ НА 2010 г.</b></p> <table border="1"> <tr><td>27, 28</td><td>февруари</td><td>I и II ниво</td></tr> <tr><td>27, 28</td><td>март</td><td>III и IV ниво</td></tr> <tr><td>17, 18</td><td>април</td><td>I и II ниво</td></tr> <tr><td>29, 30</td><td>май</td><td>III и IV ниво</td></tr> <tr><td>5, 6</td><td>юни</td><td>I и II ниво</td></tr> </table> <p><b>ЦЕНАТА НА ФАНТОМНИЯ КУРС ЗА ЧЕТИРИТЕ НИВА Е 1 260 EUR.</b></p>	27, 28	февруари	I и II ниво	27, 28	март	III и IV ниво	17, 18	април	I и II ниво	29, 30	май	III и IV ниво	5, 6	юни	I и II ниво	<p><b>ПРОГРАМА ЗА ФАНТОМЕН КУРС ПО ОРАЛНА ИМПЛАНТОЛОГИЯ</b></p> <p>➔ <b>ПРОГРАМА - МОДУЛ I</b> 09.30 - 11.00 Интродукция „Работа с фантом“ 11.00 - 12.30 Видове разрези и техники на шиене 12.30 - 13.00 Демонстрация на фантом 14.00 - 15.30 Имплантиране в долна челюст - фронтален участък 15.30 - 16.30 Имплантиране в горна челюст - фронтален участък 16.30 - 17.00 Демонстрация на методи за разкриване на имплантите</p> <p>➔ <b>ПРОГРАМА - МОДУЛ II</b> 09.30 - 13.00 Имплантиране в долна челюст - дистален участък 14.00 - 17.00 Имплантиране в горна челюст - дистален участък</p> <p>➔ <b>ПРОГРАМА - МОДУЛ III</b> 09.30 - 11.00 Интродукция за принципите на хирургичния синус лифт 11.00 - 13.00 Операция за синус лифт (на живо или Video запис) 14.00 - 17.00 Синус лифт с използване на Sinus-Implant-Stabilizer (SIS) (1 час за всеки участник)</p> <p>➔ <b>ПРОГРАМА - МОДУЛ IV</b> 9.30 - 11.00 Представяне на философията "KISS". Индикации за поставяне на различни видове протезни конструкции върху импланти - различни клинични решения 11.00 - 13.00 Отпечатък от горна и долна челюст и поставяне на лабораторни аналози 14.00 - 17.00 Wax-up на фантом Определяне на правилните протетични нагстройки с помощта на силиконов ключ Поставяне на протетичните конструкции Демонстрация на фиксиране на тотални протези върху импланти</p>	<p><b>РАЗШИРЕТЕ СВОЯТА ПРАКТИКА</b></p>  <p><b>MEDICAL DENT</b></p> <p>Център по имплантология и естетична стоматология MEDICAL DENT предоставя възможност на всички лекари по дентална медицина в България да разширят практиката си в областта на имплантологията.</p> <p><b>ПРЕДЛАГАМЕ ВИ:</b></p> <ul style="list-style-type: none"> <li>■ ДОГОВОР ЗА ПАРТНЬОРСТВО</li> <li>■ ГАРАНЦИЯ ЗА КОРЕКТНОСТ</li> <li>■ БОГАТ КЛИНИЧЕН ОПИТ</li> <li>■ РАЗНООБРАЗИЕ ОТ ИМПЛАНТНИ СИСТЕМИ</li> <li>■ ОБУЧЕНИЕ ЗА ПРОТЕЗИРАНЕ ВЪРХУ ИМПЛАНТИ</li> </ul> <p><b>ЗА ПОВЕЧЕ ИНФОРМАЦИЯ</b> тел.: 02/ 963 07 37, 963 07 88, моб. 0897/ 883 559, www.c-mdc.com</p>
27, 28	февруари	I и II ниво															
27, 28	март	III и IV ниво															
17, 18	април	I и II ниво															
29, 30	май	III и IV ниво															
5, 6	юни	I и II ниво															

**НОВО!!!** От 2010 г. IFZI БЪЛГАРИЯ, ЗАПОЧВА ПРОВЕЖДАНЕТО НА СЕМИНАРИ, ЗА ЛЕКАРИ ПО ДЕНТАЛНА МЕДИЦИНА НА ТЕМА:

▶ ИМПЛАНТОЛОГИЯТА - ЧАСТ ОТ НАШАТА ЕЖЕДНЕВНА ПРАКТИКА  
13.02.2010 г. и 10.04.2010 г.

▶ РАЗКРИВАНЕ НА ИМПЛАНТИ. ПРОТЕТИЧЕН ПРОТОКОЛ  
13.03.2010 г. и 15.05.2010 г.

МАКСИМАЛЕН БРОЙ УЧАСТНИЦИ - 15 ДУШИ  
ТАКСА УЧАСТИЕ - 100 ЛВ.