

Новости

Биоактивное покрытие для имплантатов стимулирует процесс заживления

Dental Tribune International

Томск, Россия: одной из причин утраты имплантатов является их отторжение, вызванное иммунной реакцией организма пациента. Новое биологически активное покрытие для имплантатов, разработанное российскими учеными, может обладать способностью инвертировать эту реакцию и стимулировать заживление тканей вокруг имплантата.

Ученые из Томского политехнического университета предложили решить проблему отторжения имплантатов за счет нанесения на них биоактивного состава, представляющего собой аналог цитокина интерлейкина-4. Это вещество способно контролировать поведение клеток врожденного иммунитета, макрофагов, и заставлять их стимулировать процесс заживления, а не

Новости индустрии

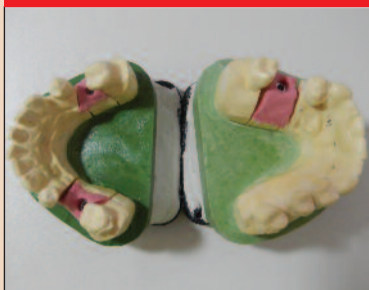

Создание эндодонтического доступа – путь к долговременному успеху

Ошибки имеют тенденцию накапливаться в ходе лечения; одна рождает другую, и они множатся как снежный ком. Вот почему погрешность при создании эндодонтического доступа в самом начале процедуры страшнее, чем, скажем, плохая припасовка гуттаперчевого штифта на заключительном этапе.

стр. 2

Клиническая практика

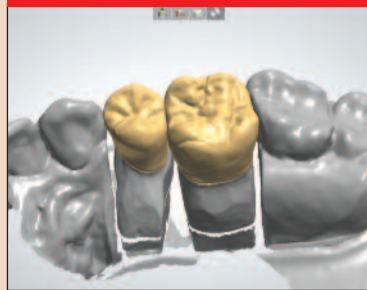


Эластичность внутри, твердость снаружи: система материалов, имитирующих ткани естественного зуба

Точно имитировать особенности тканей естественных зубов пока еще не способен ни один материал. Тем не менее развитие технологии CAD/CAM и совершенствование соответствующих материалов позволяют сделать еще один шаг в этом направлении.

стр. 16

Эстетическая стоматология




Союз эффективности и эстетики

Настоящая статья посвящена оксиду циркония – материалу, за последние 15 лет прочно утвердившемуся в стоматологии. При правильном использовании он позволяет добиться весьма долговечных результатов; кроме того, благодаря своим оптическим свойствам оксид циркония обеспечивает высокую эстетичность реставраций

стр. 18

Имплантология



Абатменты ATLANTIS Conus: лечение полной адентии верхней челюсти

Пациентка 71 года была направлена в нашу клинику для замещения двух мостовидных протезов верхней челюсти в связи со вторичным кариесом, периодонтитом и генерализованной утратой кости. Пациентке требовалась эстетичная и удобная в уходе несъемная ортопедическая конструкция.

стр. 20

Для простых и сложных случаев

Новый элайнер NimrodAligner, который может стать лучшим съемным ортодонтическим аппаратом

Нимрод Тал и Лорен Фланнери, Великобритания



Чтобы решить проблему отторжения имплантатов, российские ученые разработали биологически активный состав, который стимулирует заживление тканей вокруг имплантата и может использоваться в качестве покрытия для титановых и полимерных имплантатов. (Фото: Pressmaster/Shutterstock)

отторжения.

«Особенностью макрофагов является их невероятная пластичность: в зависимости от условий одни и те же иммунные клетки могут бороться с имплантатом как с инородным телом или же стимулировать процесс заживления. Мы пытаемся синтезировать вещества, которые могли бы заставлять макрофаги дифференцироваться в положительный фенотип», объяснила руководитель проекта Ксения Станкевич, аспирантка кафедры биотехнологий и органической химии Института физики высоких технологий Томского политехнического университета.

По словам исследователей, новое покрытие можно наносить на полимерные и титановые имплантаты, широко применяемые в современной стоматологии. Российские ученые надеются, что их разработка найдет в имплантологии универсальное применение. В настоящее время они занимаются синтезированием вещества и экспериментальным определением его оптимального состава.

Согласно информации, предоставленной Университетом, данный проект получил поддержку Российского фонда фундаментальных исследований и завоевал золотую медаль на международной выставке «РосБиоТех» 2016 г.

Стоматолог, стремящийся помочь своим пациентам усовершенствовать улыбку методами ортодонтии, неизбежно сталкивается с проблемой выбора одного из множества представленных на рынке аппаратов. Вне зависимости от своего образа жизни большинство пациентов хотело бы, чтобы ортодонтический аппарат был удобным и незаметным, а лечение осуществлялось в максимально короткие сроки. Удовлетворить все эти требования одновременно, особенно в сложных клинических случаях, способна далеко не каждая ортодонтическая система: все они рассчитаны на вполне определенные перемещения зубов или групп зубов и довольно редко предназначены для коррекции всего зубного ряда.

Наша ортодонтическая лаборатория еженедельно имеет дело с сотнями случаев, и в большинстве из них пациенты настаивают на том, чтобы при подборе для них ортодонтических аппаратов учитывались вышеуказанные требования. Многократное возникновение ситуаций, в которых необходимо было найти для пациента систему, позволяющую максимально эффективно скорректировать окклюзию с минимальным дискомфортом, навело нас на мысль совместить лучшие черты различных ортодонтических аппаратов в

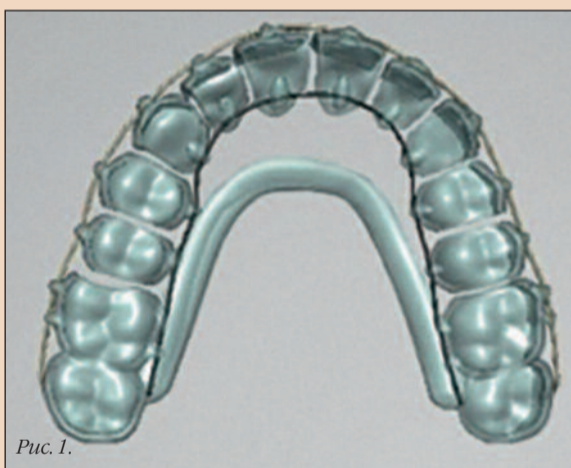


Рис. 1.

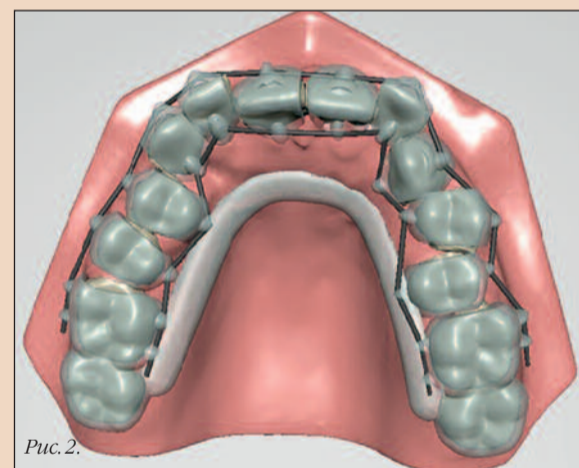


Рис. 2.

одном элайнере, устранив при этом все недостатки других систем. Так возник совершенно новый ортодонтический аппарат NimrodAligner.

Предназначенный для перемещения зубов от вторых премоляров во всех направлениях, а также для расширения зубной дуги в области моляров (рис. 1–5), аппарат NimrodAligner состоит из язычной и вестибулярной проволочек, которые фиксируются к отдельным назубным колпачкам с помощью композита, и соединительной балки, прикрепленной к колпачкам на молярах и размещаемой в небной или язычной области. Четыре года исследований

наиболее эффективных систем и изготовления с помощью 3D-печати экспериментальных прототипов, сочетающих в себе их положительные качества, позволили нам объединить биомеханику прямой проволоки, прозрачных элайнеров и пружинных корректоров в одном аппарате, который обеспечивает эффективное перемещение зубов и причиняет пациенту минимум неудобств.

Несъемные брекеты, устанавливаемые преимущественно в подростковом возрасте, становятся все менее популярны вследствие своей эстетической непривлекательности; даже взрослые пациенты, оказав-

шись на людях, чувствуют себя с ними неудобно. Кроме того, их фиксация и регулировка проволоки требуют частых и длительных посещений стоматолога, при ношении брекетов возникают гигиенические проблемы, связанные с невозможностью адекватного очищения зубов с помощью щетки и нити, а сами брекеты имеют острые края, неприятно царапающие слизистую рта и язык – неудивительно, что пациенты все чаще отказываются от них в пользу более комфортных съемных

→ DT стр. 2

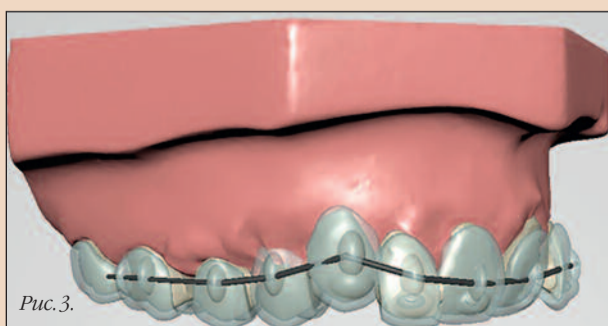


Рис. 3.

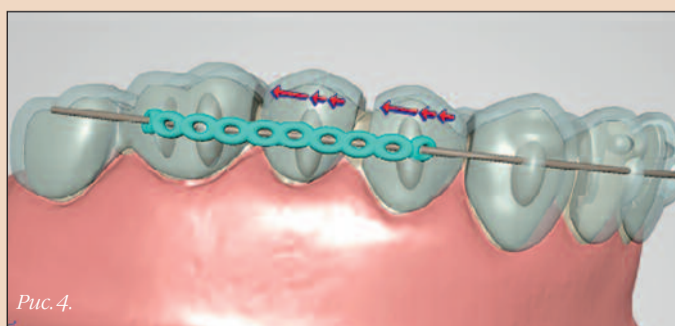


Рис. 4.

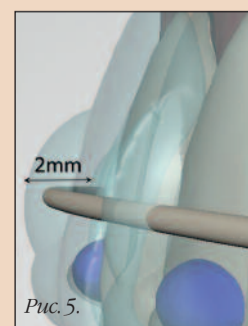


Рис. 5.

Рис. 1–5. Предназначенный для перемещения зубов от вторых премоляров во всех направлениях, а также для расширения зубной дуги в области моляров, аппарат NimrodAligner состоит из язычной и вестибулярной проволочек, которые фиксируются к отдельным назубным колпачкам с помощью композита, и соединительной балки, прикрепленной к колпачкам на молярах и размещаемой в небной или язычной области.

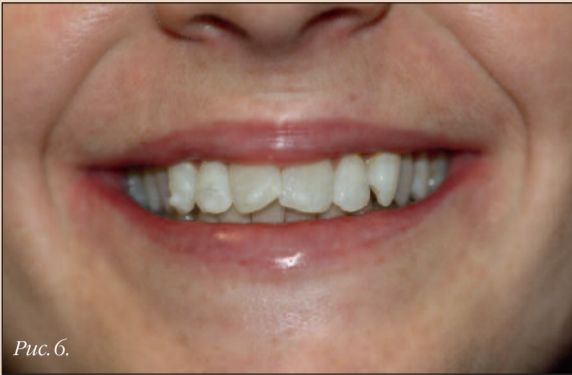

Рис. 6.

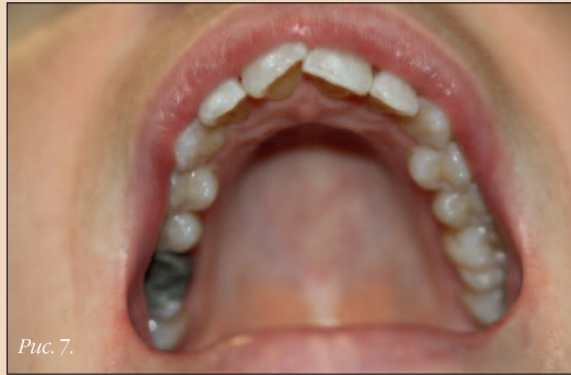

Рис. 7.

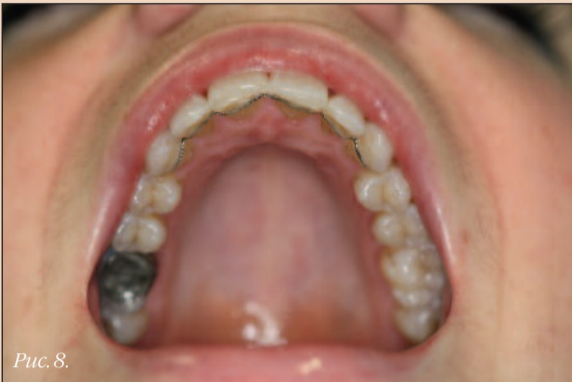

Рис. 8.

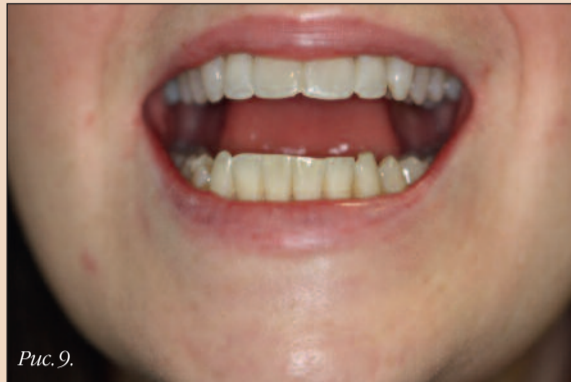

Рис. 9.

Рис. 6–9. Элайнер NimrodAligner, конструкция которого объединяет в себе все преимущества разных ортодонтических аппаратов, может применяться в большинстве случаев, от простых до сложных.

← **DT** стр. 1

элайнеров. Система NimrodAligner объединяет биомеханическую эффективность брекетов с удобством съемной конструкции. Ее установка требует минимума времени, и гигиена полости рта может осуществляться в полном объеме. Кроме того, толщина аппарата составляет всего 2 мм (см. рис. 5), что в сравнении с брекетами (3–3,5 мм) делает эту систему очень комфортной.

Сегодня самыми анатомически комфортными аппаратами являются прозрачные элайнеры, пользующиеся у пациентов наибольшей популярностью в силу своей незаметности. Несмотря на эти преимущества, они оказывают на зубы доволь-

но существенное давление, и могут, особенно в первые дни, вызывать сильную боль. Хотя это ощущение является признаком того, что элайнер работает, эти аппараты с течением времени утрачивают свою эффективность; как правило, они активно способствуют перемещению зубов лишь в первую неделю ношения. В случае же аппарата NimrodAligner никель-титановая проволока обеспечивает мягкое и при этом продолжительное воздействие на зубы пациента.

Еще одним недостатком прозрачных элайнеров является необходимость изготовления нескольких таких аппаратов; это может быть весьма неудобно и для пациента, и для стоматолога, особенно в тех слу-

чаях, когда план лечения предполагает многократное апроксимальное шлифование (IPR). После каждой процедуры IPR приходится изготавливать новый прозрачный элайнер, причем удаление недостаточного объема ткани зуба негативно сказывается на точности посадки аппарата. В случае элайнера NimrodAligner это не так: его посадка не ухудшается, если предшествующее IPR было недостаточным. Пациент может продолжать пользоваться ортодонтическим аппаратом вне зависимости от того, когда и как проводится IPR.

Этим преимуществом обладают и пружинные корректоры, однако они способны перемещать только четыре резца. Пружинные элайнеры

довольно эффективно справляются с перемещением зубов в вестибулярно-язычном направлении для уменьшения расстояний между ними, однако для завершения лечения часто необходимо использовать прозрачные элайнеры.

В некоторых случаях к коррекции окклюзии можно приступать только после установки отдельного небного расширителя, использование которого увеличивает как стоимость лечения, так и его продолжительность. Нам удалось устранить эту проблему, включив соответствующий элемент в конструкцию элайнера NimrodAligner.

Расширение зубной дуги в области моляров обеспечивается за счет того, что желаемая конечная ширина учитывается при виртуальном моделировании элайнера; тогда эластичная соединительная балка играет роль пружины.

В ходе расширения дуги с помощью NimrodAligner остальные зубы также перемещаются в нужное положение.

В более сложных случаях, когда установка отдельного расширителя неизбежна, пациент может использовать два элайнера NimrodAligner: первый применяется для создания необходимого пространства, второй надевается уже на все зубы для коррекции их положения.

При разработке NimrodAligner наша лаборатория стремилась создать оптимальную съемную ортодонтическую систему, отвечающую нуждам и требованиям стоматологов и пациентов. В результате удалось существенно сократить время клинической работы, связанной с установкой аппарата; пациент получает индивидуально изготовленный элайнер, который просто надевается на зубы. Также во внимание был принят и тот факт, что в ряде случаев для достижения желаемого результата необходимо несколько аппаратов; эту проблему удалось

устранить благодаря тому, что конструкция NimrodAligner позволяет перемещать зубы всей дуги в любом направлении. Также имеется возможность расширения зубной дуги (см. рис. 1).

Усилия и давление оптимизированы таким образом, что оказывают эффективное воздействие на зубы при использовании аппарата всего 16 ч в сутки, благодаря чему пациент может не носить элайнер в течение всего рабочего дня; такой перерыв позволяет несколько восстановиться и корням зубов.

Таким образом, элайнер NimrodAligner, конструкция которого объединяет в себе все преимущества вышеупомянутых ортодонтических аппаратов, может применяться в большинстве случаев, от простых до сложных (рис. 6–9). **DT**

Информация об авторе



Нимрод Тал (Nimrod Tal) является директором лондонской компании NimrodDENTAL Orthodontic Solutions. Связаться с ним можно по электронной почте: contact@nimrodental.co.uk

Создание эндодонтического доступа – путь к долговременному успеху

Л. Стивен Бьюкенен, США

Ошибки имеют тенденцию накапливаться в ходе лечения; одна рождает другую, и они множатся как снежный ком. Вот почему погрешность при создании эндодонтического доступа в самом начале процедуры страшнее, чем, скажем, плохая припасовка гуттаперчевого штифта на заключительном этапе. Упустите один канал – и все ваши усилия пойдут прахом вне зависимости от того, насколько качественно будут отпрепарированы и obturрованы другие каналы. Допустите возникновение перфорации – и перспектива удаления этого зуба и его замещения имплантатом вдруг покажется вам очень привлекательной. Препарируйте огромные полости доступа – и ждите массу пациентов с переломом корня в ближайшие 5 лет. Попробуйте схитрить и приступить к препарированию каналов, не сформировав прямой, гладкий доступ к устью каждого канала – и вы проклянете себя за это решение, когда будете подолгу пытаться ввести в канал очередной инструмент, ирригационную иглу, гуттаперчевый или бумажный штифт либо платгер.

Не столько замечания преподавателей и коллег, сколько сами зубы и их корневые каналы приучили меня – порой довольно жестокими методами – не жалеть времени на создание идеального эндодонтического доступа. Так почему же даже сейчас, после 35 лет клинической практики, я должен каждый раз строго напоминать себе о необходимости сде-

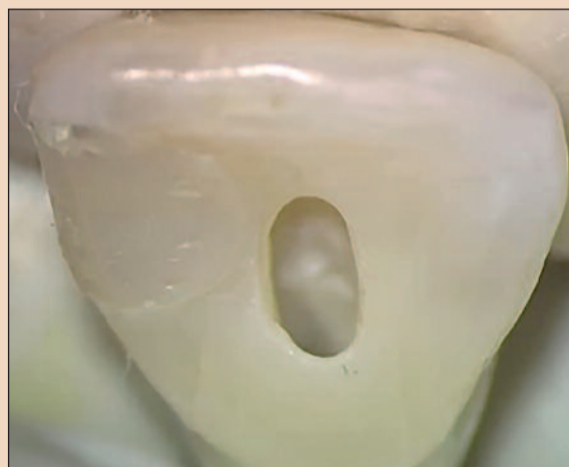

Рис. 1. Центральный резец верхней челюсти с щелевидной полостью доступа, препарированной довольно близко от режущего края и на достаточное расстояние ниже границы пришеечной области зуба, благодаря чему ее размер по мезиально-дистальной оси минимален. (Снимки предоставлены доктором L. Stephen Buchanan, если не указано иное).

лать то-то и то-то, прежде чем можно будет без опасений переходить к следующему этапу?

Дзен и искусство создания эндодонтического доступа

В своей книге «Дзен и искусство ухода за мотоциклом» [1] Роберт Пирсиг пишет о том, какое раздражение он испытал, когда сорвал резьбу на болте, пытаясь снять боковую крышку мотора, чтобы заняться его ремонтом. Приступить к ремонту, не решив проблему с болтом, было невозможно. Он знал, что на ремонт ему придется потратить не-

сколько дней, и поразился тому, какую ярость почувствовал, столкнувшись со столь незначительным препятствием.

Чем больше он размышлял об этом, тем больше его озадачивала эта странная инстинктивная реакция; наконец он понял, что причиной гнева было то, что он явно недооценил эту часть ремонтных работ, и, снимая крышку, уже думал о более сложных операциях – разборке корпуса цилиндра, его переточке, замене поршня и сборке мотора. Осознав, что все эти важные процедуры просто не удастся про-

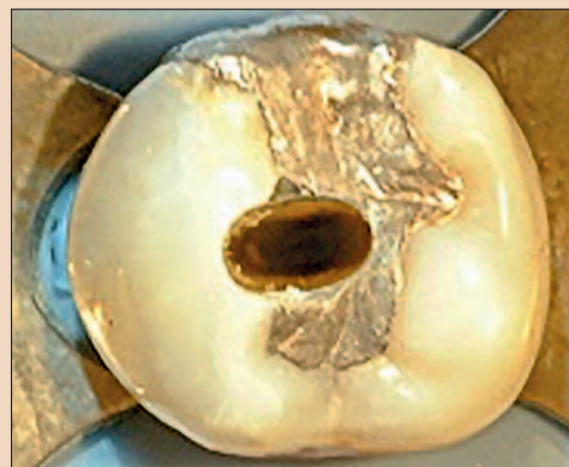

Рис. 2. Премоляр нижней челюсти с доступом щелевидной формы. Обратите внимание на смещение доступа в направлении опорного вестибулярного бугорка; при этом она расположена точно над корнем, на что указывают зажимы коффердама, размещенные в области цементно-эмалевой границы.

вести, если не снять крышку, он заставил себя воспринимать эту операцию как отдельную и очень существенную задачу, решение которой принесет ему особое удовлетворение, если он сможет демонтировать крышку в ближайшие несколько часов.

Точно также дело обстоит и в эндодонтии. Тому, кто осознает, какое колоссальное значение имеет создание эндодонтического доступа для всего дальнейшего хода лечения, не придет в голову «схалтурить» на этом важном этапе. Аристотель был прав: совершенство – это при-

вычка, а не черта характера. Итак, как же выглядят правильные привычки безупречного эндодонтиста в XXI веке?

«Готовиться наудачу – готовить неудачу»

В книге «Чек-лист. Как избежать глупых ошибок, ведущих к фатальным последствиям» [2] Атул Гаванде говорит о значимости планирования не только всей процедуры в целом, но каждого ее этапа. Только продумывая все до мелочей, можно раз за разом добиваться идеальных результатов. Позволяют ли исходные рентгенограммы точно оценить степень сложности морфологии корневых каналов? Достаточно ли для работы света, есть ли под рукой микроскоп или мощная лупа? Правильные ли инструменты выбраны для препарирования? Известно ли расположение устьев каналов? Отмечено ли расстояние от окклюзионной поверхности до крыши пульпарной камеры на хвостовике бора? Знаю ли я, что делать с кальцифицированными каналами, которые невозможно локализовать? Продолжать можно до бесконечности.

Другими словами, на насмешливый вопрос знаменитого символа журнала «MAD» Альфреда Е. Ньюмана «И что мне теперь, беспокоиться из-за этого?!» эндодонтист отвечает «Да, и еще как!» Но если в план обеспечения эндодонтического доступа включены все эти критические элементы, дальнейшее лечение корневых каналов становится все проще и

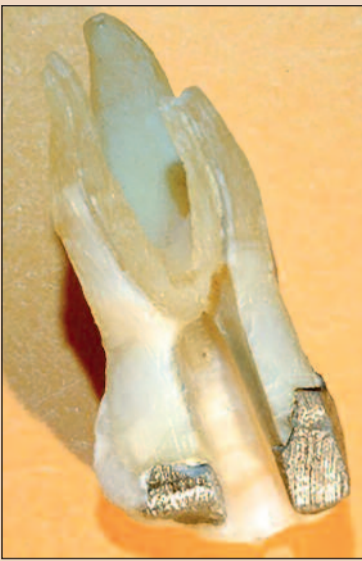

Рис. 3. Сагиттальный разрез моляра верхней челюсти с мезиально смещенным эндодонтическим доступом, препарированным параллельно мезиальной поверхности зуба и не затрагивающим его дистальную половину.

проще по мере приближения к завершению процедуры.

Рентгенограммы

Не располагая рентгенограммами, не стоит и мечтать добиться успешных результатов эндодонтического вмешательства; не будет преувеличением сказать, что наличие идеальных рентгенограмм во многом предопределяет исход лечения. Рентгенологическое обследование обязательно должно включать получение изображения в орторадиальной проекции, позволяющего четко увидеть мезиальные и дистальные контакты. Это может быть периапикальный снимок или же прикусная рентгенограмма. Также нельзя обойтись без эксцентричной рент-

генограммы, дающей возможность проанализировать анатомию зуба в вестибулярно-язычной проекции.

Исходя из личного опыта, могу сказать, что мезиальные эксцентричные рентгенограммы фронтальных зубов и премоляров получить проще, нежели дистальные снимки, а информации об анатомии корневых каналов они дают ровно столько же. Иначе обстоит дело в случае моляров; здесь гораздо предпочтительнее иметь в своем распоряжении дистальную эксцентричную рентгенограмму, поскольку при мезиальной съемке происходит наложение изображений корней, тогда как дистальная эксцентричная рентгенограмма позволяет рассмотреть апикальную часть корня.

Но, разумеется, самые большие возможности эндодонтисту предоставляет конусно-лучевая компьютерная томография (КЛКТ). Если бы, допустим, мне нужно было выбрать что-то одно – микроскоп или томограф, я предпочел бы последний. Только КЛКТ позволяет увидеть зуб в поперечной, вестибулярно-язычной проекции, которая дает максимум информации о «тайной жизни корней» и анатомии корневых каналов во всей ее сложности. Одно из величайших удовольствий, доступных эндодонтисту, у которого есть аппаратура для КЛКТ, это возможность точно знать еще до начала препарирования доступа, что мезиально-щечный корень моляра верхней челюсти имеет всего один ка-

нал. Впрочем, КЛКТ может и безмерно огорчать, когда показывает наличие двух или трех каналов там, где эндодонтист рассчитывал увидеть лишь один.

Если первым подарком, который КЛКТ сделала эндодонтии, стала возможность обнаружить все корневые каналы, то второй дар заключается в возможности препарировать полость минимального размера, поскольку она больше не является главным и единственным «окном» в пульпарную камеру и устья каналов. По сути, теперь для всеобъемлющей оценки анатомии корней нужна только томограмма, и понятие «полость доступа» перестает

→ ДТ стр. 14

Реклама

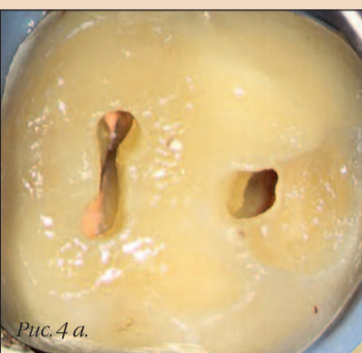

Рис. 4 а.

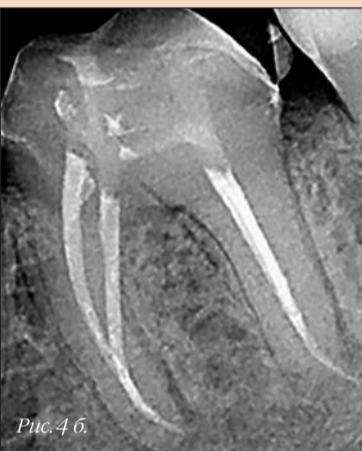

Рис. 4 б.

Рис. 4, а и б. Полости доступа в отпрепарированном под коронку моляре, нуждавшемся в эндодонтическом лечении (слева). Послеоперационная рентгенограмма (справа) демонстрирует идеальную форму канала и его безупречную obturацию – несмотря на минимальные размеры эндодонтического доступа. Обратите внимание на сохранность большей части крыши пульпарной камеры. (Снимки предоставлены доктором S.Baerg).

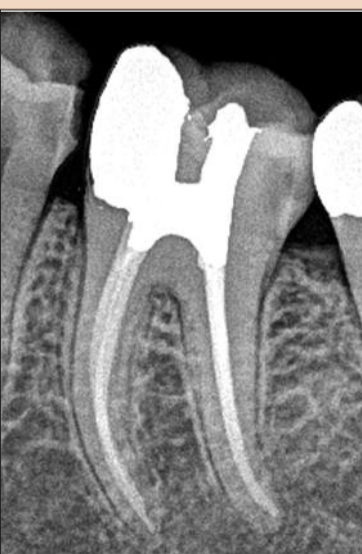

Рис. 5. Послеоперационная рентгенограмма моляра нижней челюсти; доступ к каналам был обеспечен через кариозное поражение в мезиальной области и небольшую полость, препарированную в районе центральной ямки. Обратите внимание на сохранение значительного объема дентина между «точками входа» (препарирование по схеме «truss»). (Снимок предоставлен доктором J.Kbademi).

42-й Московский
международный
стоматологический
форум и выставка



Дентал-Экспо

25-28 сентября 2017

Москва, Крокус Экспо
павильон 2, залы 5, 7, 8
Проезд: м. «Мякинино»



На правах рекламы, 6+



www.dental-expo.com

Устроитель:

DENTALEXPO®

Стратегический партнер



S.T.I.dent - спонсор выставки, эксклюзивно представляет

Septanest®

Генеральный информационный партнер

Стоматология СЕГОДНЯ

Генеральный научно-информационный партнер

DENTAL TRIBUNE

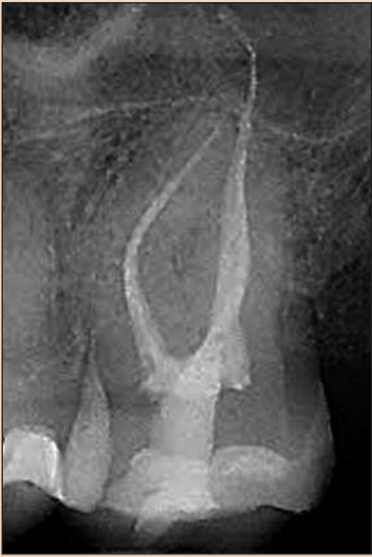

Рис. 6. Данная послеоперационная рентгенограмма демонстрирует очень небольшую полость, препарированную с сохранением мезиального и дистального латеральных рогов пульпы. После эндодонтического лечения полость была восстановлена методами реставрационной стоматологии. Такие результаты всегда являются предметом гордости членов клуба ИВАС. (Снимок предоставлен доктором J.Pafford).

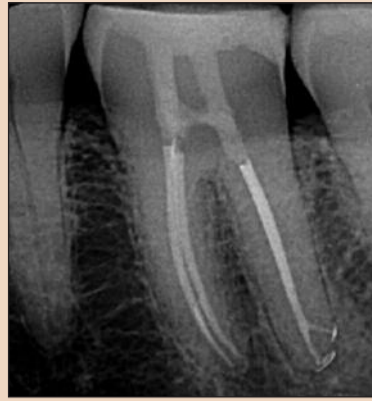

Рис. 7. Пульпарная камера этого моляра нижней челюсти была практически полностью кальцифицирована. Эндодонтист создал два идеально точных доступа с перемычкой высотой 0,75 мм между ними. Обратите внимание на безупречный вид апикальных третей всех каналов после лечения. (Снимок предоставлен доктором N.Pushpak).

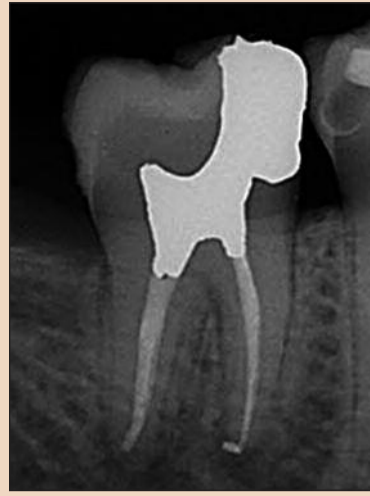

Рис. 8. Это оригинальное решение было обусловлено обстоятельствами: наличие полости, сформированной при удалении кариозного поражения, позволило сохранить практически всю остальную структуру зуба. Благодаря такому подходу зуб не был ослаблен, и необходимости в коронке нет. (Снимок предоставлен доктором M.Trudeau).

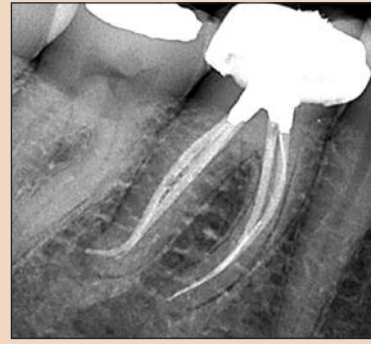


Рис. 9. В случае этого моляра нижней челюсти квадратный доступ с длинной стороны менее 2 мм был препарирован сразу за треугольным выступом бугорка МВ. Обратите внимание на высокое качество obturации апикальных третей всех четырех каналов, обеспеченное, несмотря на минимальные размеры доступа. (Снимок предоставлен доктором С.Маурин).

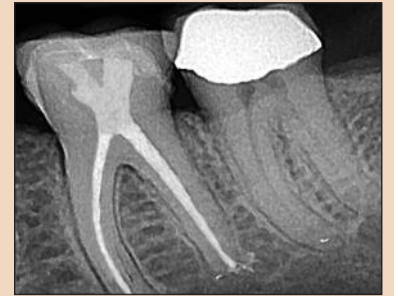

Рис. 10. Послеоперационная рентгенограмма моляра нижней челюсти; создание крестообразного эндодонтического доступа, альтернативного варианту схемы «truss», позволяет минимизировать удаление структуры коронки зуба.

← DT стр. 3

быть многозначным, сохраняя лишь сугубо физический аспект; будучи по-прежнему необходима для введения инструментов, она перестает быть средством изучения морфологических особенностей системы

корневых каналов. В конечном счете, эндодонтическое лечение наверняка начнут проводить с помощью изготовленных по данным КЛКТ шаблонов, препарировав в окклюзионной поверхности моляров лишь 3–4 отверстия диаметром 1 мм, а не полость шириной 2–4 мм, как сегодня [3].

Определение формы

Итак, какие же цели мы преследуем при создании эндодонтического

доступа? Форма и размер идеальной полости доступа должны быть таковы, чтобы обеспечить баланс между сохранением здоровых тканей зубов и удобством проведения лечения. Иными словами, мы обязаны постараться удалить как можно меньший объем структуры зуба и при этом получить беспрепятственный доступ к каналам. Таким образом, задача весьма проста; нам нужна удобная полость, иначе мы не

сможем осуществить лечение, и при этом нам необходимо сохранить структурную целостность зуба. Отсюда вытекают три правила:

1. Прочность резцов и премоляров определяется сохранностью их структур по мезиально-дистальной оси зуба. При лечении резцов обычно препарируют полость треугольной формы, что связано с расположением мезиального и дистального рогов пульпы у этих зубов. Это выглядит логичным, если не принимать во внимание последствия для структур зуба – абсолютно ненужное ослабление клинической коронки там, где небольшого поднутрения, препарированного с помощью бора Mueller №2 или ультразвукового наконечника Buc-1 (Spartan) было бы вполне достаточно. Пульпарные камеры премоляров вытянуты, по счастью, в вестибулярно-язычном направлении, поэтому эндодонтический доступ щелевидной формы также рекомендуют располагать вдоль этой оси, что позволяет избежать ослабления зуба.

При лечении фронтальных зубов обеспечить удобный доступ сложнее, поскольку – по эстетическим соображениям – полость не должна затрагивать режущий край; этим обуславливается необходимость более глубокого препарирования зуба ниже границы пришеечной области для обеспечения прямого доступа к каналам. Самая опасная ошибка заключается в неадекватном препарировании дентинного треугольника, удалить который с минимальным ослаблением структуры зуба можно, если размер доступа в мезиально-дистальном направлении составляет от 1 до 1,5 мм (рис. 1).

2. При лечении жевательных зубов, премоляров и моляров важно помнить, что центр их окклюзионной поверхности смещен относительно корневой системы в направлении неопорных бугорков. Поскольку пульпарная камера расположена по центру коронки на уровне эмалево-цементной границы, а не по центру окклюзионной поверхности, препарировать полость следует вблизи опорных бугорков, на расстоянии 1–2 мм от неопорных (рис. 2).

3. Сохранение структурной целостности моляров обеспечивается при интактности дистальной половины окклюзионной поверхности; дистальные каналы моляров верхней и нижней челюсти настолько сильно наклонены в мезиальном направлении, что их ориентирами являются верхушки бугорков МВ и МЛ, а расположение дистально-щечных каналов верхнечелюстных моляров определяется по верхушкам небных бугорков. Максимальное удобство работы достигается в том случае, если мезиальная стенка полости препарируется параллельно мезиальной поверхности зуба (рис. 3).

Прочь из бездны

Созданию эндодонтического доступа по Шильдеру меня обучали мои педагоги в Тихоокеанском университете и аспирантуре доктор Michael Scianamblo и доктор Cliff Ruddle. Я понимал обоснованность препарирования широкой полости и заметного расширения устьев каналов для предсказуемого лечения всей корневой системы, и мне нравился этот метод – ровно до тех пор, пока жизнь не свела меня с доктором Carl Reider, известным ортопедом из Южной Калифорнии.

Как-то я спросил его, чего бы он хотел от эндодонтистов, к которым направляет своих пациентов, и доктор Reider ответил: «Чтобы они уме-

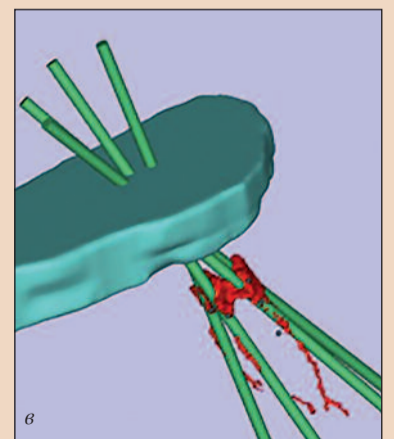
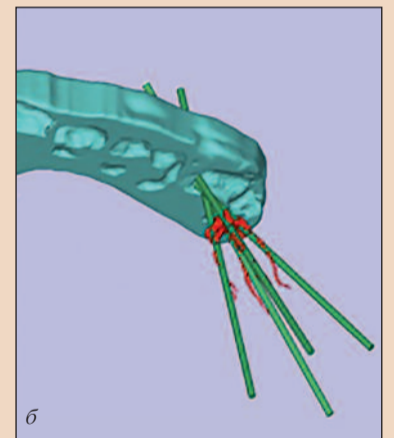



Рис. 11, а–в. Слева направо: виртуальное планирование лечения с применением ЛККТ (СТ-GEA). Подлежащий лечению зуб выделяется из объемного КТ-изображения, моделируются идеальные направления движения боров для обеспечения максимально удобного и консервативного доступа к корневым каналам, на 3D-принтере распечатывается шаблон СТ-GEA.

ВЫСТАВОЧНАЯ КОМПАНИЯ DENTALEXPO®

РЕГИОНАЛЬНЫЕ ВЫСТАВКИ 2017/2018 г.



С.-ПЕТЕРБУРГ
16-18 МАЯ 2017

Стоматология Санкт-Петербург



РОСТОВ-НА-ДОНУ
14-16 НОЯБРЯ 2017

Современная Стоматология.
Дентал-Экспо. Ростов



АЛМАТЫ
17-19 МАЯ 2017
KAZDENTEXPO



ЕКАТЕРИНБУРГ
29 НОЯБРЯ - 1 ДЕКАБРЯ 2017
Дентал-Экспо Екатеринбург



ВОЛГОГРАД
5-6 ОКТЯБРЯ 2017
Волга Дентал Саммит



КРАСНОЯРСК
28 ФЕВРАЛЯ-2 МАРТА 2018
Дентал-Экспо Красноярск



УФА
31 ОКТЯБРЯ-2 НОЯБРЯ 2017
Дентал-Экспо Уфа



ОМСК
МАРТ 2018
Дентал-Экспо Омск



С.-ПЕТЕРБУРГ
24-26 ОКТЯБРЯ 2017
Дентал-Экспо Санкт-Петербург



ВОЛГОГРАД
МАРТ 2018
Дентал-Экспо Волгоград



САМАРА
8-10 НОЯБРЯ 2017
Дентал-Экспо Самара

www.dental-expo.com

info@dental-expo.com

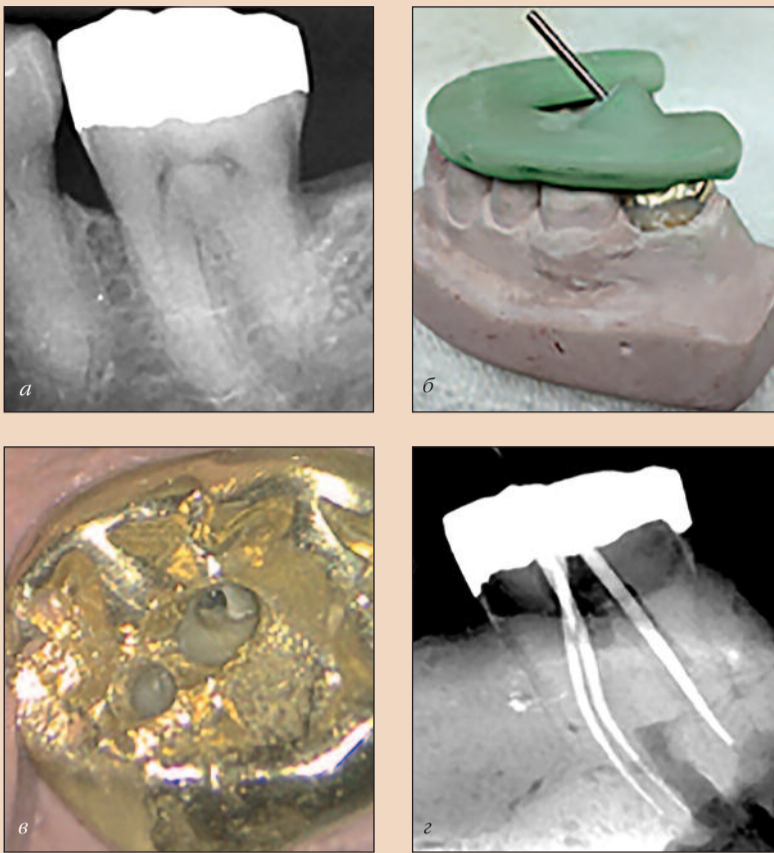


Рис. 12, а–г. Слева направо: рентгенограмма 18 зуба с переломом корня; после удаления зуб установили на гипсовую модель и зафиксировали на нем шаблон CT-GEA (показан с бором, введенным в направляющую гильзу); две маленькие полости доступа, сформированные с помощью шаблона; заключительная рентгенограмма с гуттаперчевыми конусами, введенными в каналы после их препарирования.

ли удалять пульпу, не препарировав зуб». Наша дальнейшая беседа помогла мне осознать колоссальную значимость долгосрочного (желательно – пожизненного) сохранения естественных зубов, которое,

разумеется, невозможно без сохранения максимального объема их структуры. Это заставило меня искать инструменты и методы, которые позволяли бы решить эту задачу без ущерба для качества эндодонти-

ческого лечения, за счет формирования малых, но удобных для работы полостей.

Все это в конечном счете вдохновило меня на создание машинных файлов GT и GTX с ограниченными максимальными диаметрами – MFD (DENTSPLY Tulsa Dental Specialties), разработку алмазных боров GuidedAccess LAX (с увеличенным линейным углом) для SybronEndo, а также изобретение методов obturation с использованием гибких устройств для конденсации гуттаперчи, например электрически нагреваемых плаггеров для аппарата System-B Continuous Wave (SybronEndo) и obturаторов GT/GTX (DENTSPLY Tulsa Dental Specialties).

«Комиссия по дырочкам, коллегия по щелочкам...»

Первые робкие голоса в защиту структурной целостности зубов как гарантии их долговременного сохранения прозвучали еще в 1980-е годы, но лишь в последние 10 лет, с приходом нового поколения стоматологов и эндодонтистов, эти отдельные голоса слились в общий хор, который я в шутку называю «Комиссией по дырочкам» (Itty Bitty Access Committee – IBAC).

Как часто случается, первым этого «слона в гостиной» увидел человек, не имеющий отношения к нашей специальности, стоматолог общей практики доктор David Clark. Он заставил моего приятеля доктора John Khademi задуматься над тем, какие возможности открывает перед нами более консервативный, щадящий подход к созданию эндодонтического доступа [4]; один за другим мо-

лодые эндодонтисты вступали в соревнование, кто сможет провести идеальное лечение, сохранив максимальный объем структуры зуба. Эти энтузиасты и стали первыми членами клуба IBAC.

Клинические случаи, представленные на рис. 4–10 и в основном являющиеся результатами работы участников этого клуба, одновременно радуют и пугают меня. Что же это они творят?! Миниатюрные, узенькие полости, почти нетронутые крыши пульпарных камер, использование в эндодонтических целях полостей, уже препарированных ранее для установки реставраций!..


Оправившись от первого шока, пережитого при знакомстве с этими невероятными достижениями, я понял, что судьба эндодонтии отныне находится в надежных и талантливых руках, и что те процедуры (например, с использованием КЛКТ), которые я разрабатывал для хирургической эндодонтии, найдут применение и в консервативном лечении (рис. 11, 12).

Теперь нас ждет блестящее будущее. **dti**

От редакции: статья была впервые опубликована в журнале *Clinical Masters*, Vol. 1, 1/2015. Список литературы можно получить в издательстве.

Информация об авторе

Доктор Л. Стивен Бьюкенен (L. Stephen Buchanan) DDS, FADC, FICD – является обладателем диплома Американского совета по эндодонтии, членом Американской и Международной коллегий стоматологов, а также внештатным преподавателем эндодонтии в UCLA и USC. Ему принадлежат патенты на щипцы Endobender Plier (SybronEndo), аппарат System-B, инструменты для obturation по методу непрерывной волны и сам этот метод (SybronEndo), системы файлов GT и GTX (DENTSPLY Tulsa Dental Specialties), боры LA Axxess (SybronEndo) и ультразвуковые наконечники Buc (Spartan/Obtura). Доктор Buchanan живет в Санта-Барбаре, Калифорния, где занимается традиционной и микрохирургической эндодонтией, а также имплантологией. Он является основателем учебного центра Dental Education Laboratories в Санта-Барбаре, которым руководит вот уже 28 лет.



Реклама



Dental Tribune International
**The World's
 Largest News
 and Educational
 Network
 in Dentistry**

www.dental-tribune.com

dti Dental Tribune International

Замещение опорного зуба мостовидного протеза с комбинированной опорой

Г.Д.Зафиропулос, Д.Дели, Р.Валентин, Германия/Италия

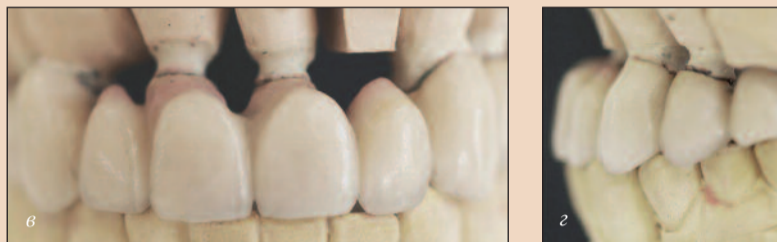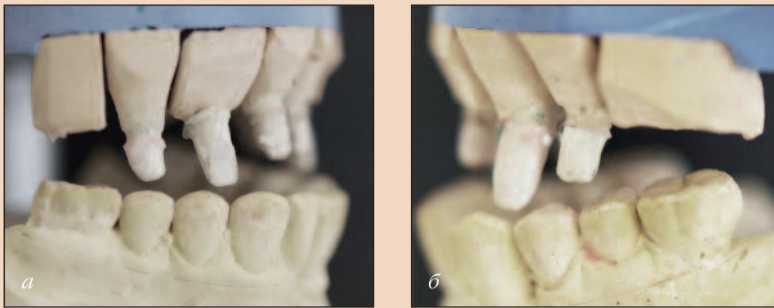


Рис. 1. Модели в артикуляторе: а – вид справа, без реставрации; б – вид слева, без реставрации; в – вид спереди, с реставрацией; г – вид слева, с реставрацией.

Сегодня установка имплантатов стала привычным и надежным способом замещения отсутствующих зубов. Изредка при этом возникают осложнения, устранить которые порой бывает непросто, особенно если новая конструкция опирается не

только на имплантаты, но и на естественные зубы [1]. Зачастую при необходимости удаления одного или нескольких таких опорных зубов возникает и необходимость в замене всей конструкции. В настоящей статье представлены два клиниче-

ских случая, связанных с переломом зуба под реставрацией с комбинированной опорой, и описан метод замещения сломанного зуба имплантатом, который позволяет сохранить имеющуюся ортопедическую конструкцию.

Клинический случай 1

Некурящий пациент 62 лет без серьезных заболеваний в анамнезе обратился в нашу клинику в связи с переломом зуба 13. За 6 лет до этого в нашей же клинике на нижней челюсти пациента были установлены коронки и мостовидные протезы с опорой на имплантаты, а на верхней челюсти – съемный мостовидный протез с опорой на зубы и имплантаты (рис. 1, а–г) с двойными коронками в качестве аттачментов [2–4]. В области зубов 16–26 имплантаты установлены не были, поскольку пациент отказался от процедуры синус-лифтинга, и остаточная высота кости не позволила провести имплантацию. Кроме того, пациент отказался и от удаления зубов 13 и 23. Таким образом, окончательная реставрация была установлена с опорой на 4 имплантата (замещающих зубы 14, 11, 21 и 24; 4,1×10 мм,

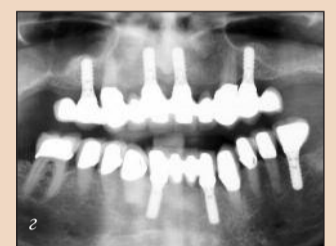
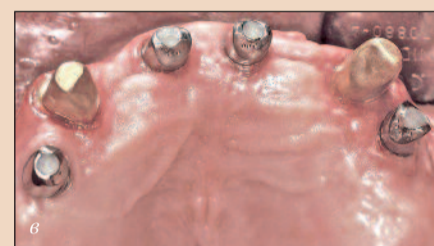
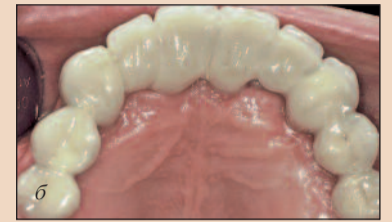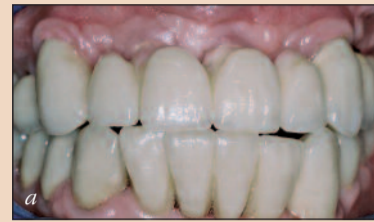Рис. 2. Реставрация после первичного лечения до аварии: а – вид спереди; б – вид со стороны окклюзии; в – имплантаты с абатментами и зубы 13 и 23 с золотыми колпачками на них; г – ортопантомограмма.

RN, Straumann, Базель, Швейцария) и 2 естественных зуба (13, 23) с консолями в области зубов 15–16 и 25–26 (рис. 2, а–г). Индивидуализированные абатменты (установленные с вращающим моментом 35 Н·см) и золотые колпачки на зубах 13 и 23 использовались в качестве первичных телескопов (рис. 2, в). Изготовленные по методу гальванопластики колпачки из чистого золота толщиной 0,25 мм (AGC Galvanogold, Wieland, Пфорцхайм, Германия), зафиксированные на супраструктуре с помощью самоотверждающегося композитного цемента (AGC Cem, Wieland, Пфорцхайм, Германия), играли роль вторичных коронок [5, 6]. Металлический каркас реставрации изготовили методом фрезерования из сплава титана-5 (ZENOTEC TiDisc; Wieland) и покрыли микрокерамическим композитом (Ceramage, SHOFU, Ратинген, Германия). Контрольные осмотры проводили каждые 3 мес. Как уже было сказано, через 6 лет после установки имплантатов и протезов пациент обратился в клинику в связи с тем, что зуб 13 был сломан в результате автомобильной аварии. Пациент отказывался от установки новой реставрации и настаивал на сохранении имеющейся ортопедической конструкции; ввиду этого запланировали установку имплантата для замещения зуба 13. Зуб 13 удалили, установили протез верхней челюсти и зарегистрировали центральную окклюзию с помощью самоотверждающегося акрила (PATTERN RESIN; GC, Алзип, США). Получили оттиск (Impregum; 3M ESPE, Нойс, Германия) верхней челюсти с протезом; протез сняли с челюсти вместе с оттиском (рис. 3, а), что

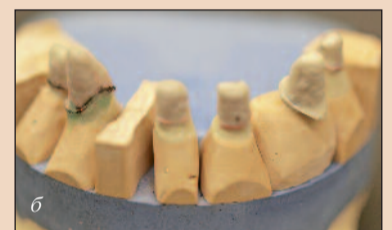

Рис. 3. а – оттиск... б – оттиск...

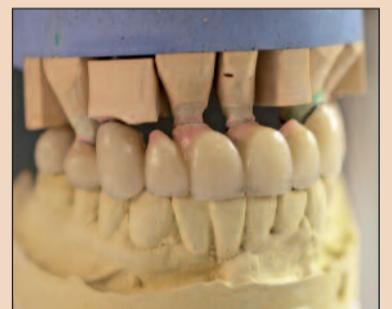

Рис. 4. а. Модель в артикуляторе: протез используется в качестве шаблона для определения окклюзии.

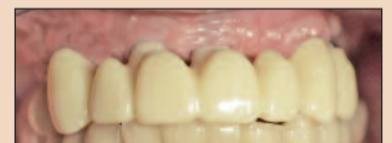

Рис. 4. б. Временный частичный протез в полости рта пациента.

ую гильзу (рис. 5, в). Имплантат (4,5×10 мм, серия SB; Dentegris, Дуйсбург, Германия) установили с вращающим моментом 35 Н·см (рис. 6). Через 3 мес на имплантате установили оттисковой штифт и разместили в полости рта пациента хирургический шаблон без направляющей гильзы. Оттисковой штифт соединили с шаблоном с помощью моделировочной пластмассы (PATTERN RESIN, GC, Алзип, США; рис. 7). Затем аналог имплантата установили на оттисковой штифт (рис. 8, а) и закрепили на модели с помощью акрила (рис. 8, б). Изготовили индивидуализированный абатмент (рис. 9, а, б), который установили на имплантате в области зуба 13 с вращающим моментом 35 Н·см (рис. 10, а–в). После этого пациент смог пользоваться прежним протезом (рис. 11, а, б).

Клинический случай 2

Пациент (мужчина 61 года без каких бы то ни было системных заболеваний в анамнезе) в 1998 г. прошел

Реклама

ENDPOINT 2017

Massimo
Giovarrusco

Riccardo
Tonini

Elisabetta
Cotti

Michael
Solomonov

Antonina
Getsman

Flavio
Palazzi

ГЛАВНЫЙ КОНГРЕСС ГОДА ПО ЭНДОДОНТИИ

19 апреля, Москва
в рамках Дентал Салон 2017

www.endpoint.com, info@endpoint.com

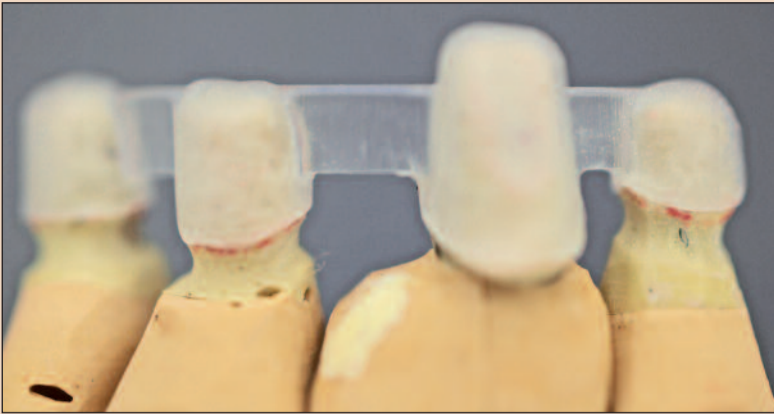


Рис. 5, а. Хирургический шаблон.




Рис. 5, б. Определение угла наклона имплантата.




Рис. 5, в. Направляющая гильза на хирургическом шаблоне.

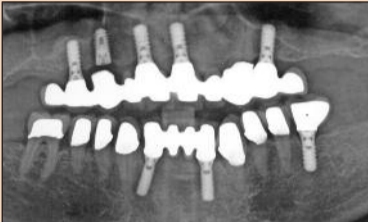

Рис. 6. Ортопантомограмма, сделанная после установки имплантата.

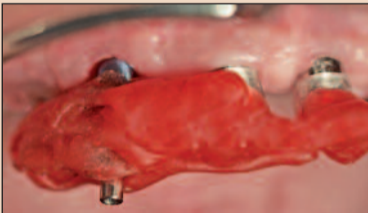

Рис. 7. Оттисковый штифт на хирургическом шаблоне.

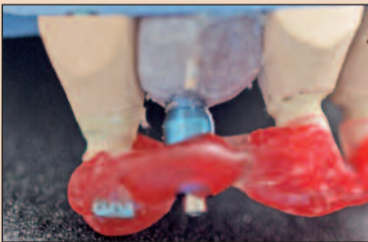

Рис. 8, а – перенесение положения имплантата на модель. б – ??????

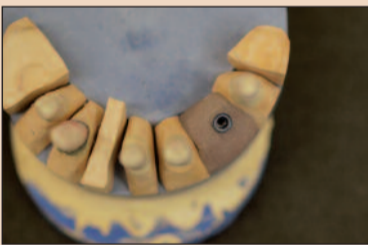
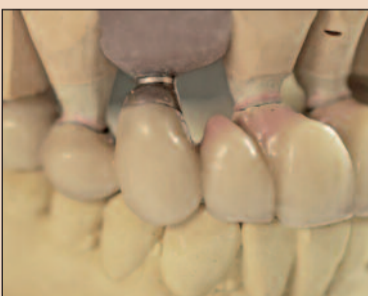
Рис. 9, а – индивидуализированный абатмент; б – примерка абатмента и реставрации.



пародонтологическое лечение и ортопедическую реабилитацию всей полости рта с использованием имплантатов. На зубах и имплантатах нижней челюсти пациента установили 6 коронок (рис. 12). На верхней челюсти пациента, как и в первом

The Dental Tribune International Magazines

www.dental-tribune.com

I would like to subscribe to

- CAD/CAM
- laser
- Clinical Masters*
- ortho**
- cosmetic dentistry*
- roots
- implants
- Journal of Oral Science & Rehabilitation***

EUR 44 per year (4 issues per year; incl. shipping and VAT for customers in Germany) and EUR 46 per year (4 issues per year; incl. shipping for customers outside Germany).

* EUR 12 per year (1 issue per year; incl. shipping and VAT for customers in Germany) and EUR 14 per year (1 issue per year; incl. shipping for customers outside Germany).

** EUR 22 per year (2 issues per year; incl. shipping and VAT for customers in Germany) and EUR 23 per year (2 issues per year; incl. shipping for customers outside Germany).

*** EUR 200 per year (4 issues per year; incl. shipping and VAT).

Your subscription will be renewed automatically every year until a written cancellation is sent to Dental Tribune International GmbH, Holbeinstr. 29, 04229 Leipzig, Germany, six weeks prior to the renewal date.

Shipping Address

Name

Address

Zip Code, City Country

E-mail

Date, Signature

PayPal Credit Card

Credit Card Number Expiration Date Security Code

SUBSCRIBE NOW!

F +49 341 48474 173
subscriptions@dental-tribune.com

dti] Dental Tribune International

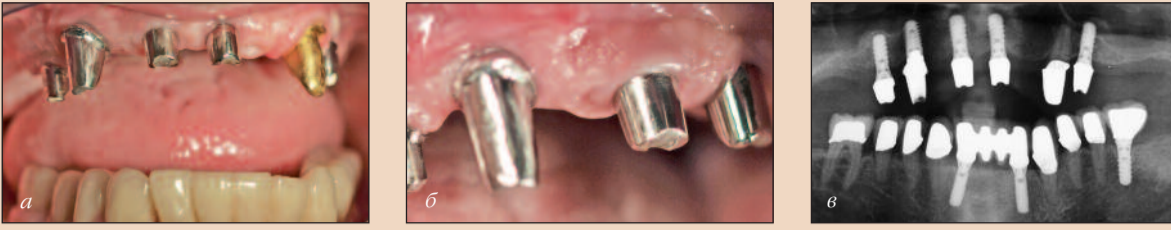

Рис. 10, а, б – абатмент установлен на имплантате; в – ортопантомограмма с индивидуализированным абатментом, установленным на имплантате в области зуба 13.

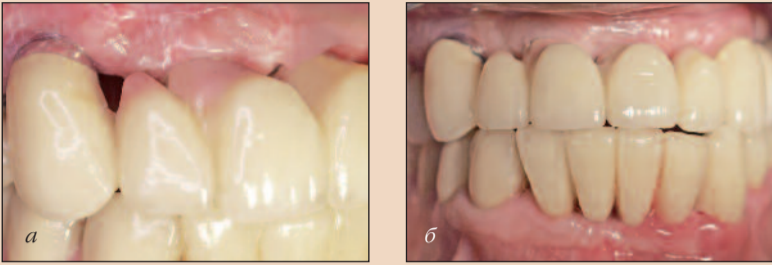

Рис. 11. Реставрация в полости рта пациента: а – увеличенное изображение; б – вид спереди.

← DT стр. 7

клиническом случае, был установлен съемный металлокерамический мостовидный протез с двойными коронками (телескопами) в качестве аттачментов; опорой протеза служили 7 естественных зубов (14, 13–23) и 3 имплантата (13, 24, 25; RN, 10 4,1 мм, Straumann, Базель, Швейцария). Ввиду того, что пациент отказался от синус-лифтинга, в области зубов 16 и 26 имплантаты установлены не были. Опорный зуб 14 ранее подвергался эндодонтическому лечению (рис. 12). Через

13 лет после лечения пациент обратился в клинику в связи с переломом корня зуба 15. Зуб удалили, вторичную телескопическую коронку сняли, соответствующий ей участок супраструктуры временно заполнили фотополимеризуемым высокоэластичным материалом (Fegmit, IvoclarVivadent, Эльванген, Германия). Пациент снова отказался от синус-лифтинга; для замещения зуба 15 запланировали одноэтапную установку имплантата. Определение оси наклона имплантата, изготовление трансферного ключа и имплантация были проведены так же, как и в

первом клиническом случае. В области зуба 15 установили короткий имплантат (Endopore 4,1x9 мм, Sybron Implant Solutions, Бремен, Германия; рис. 13). Через 4 мес получили оттиски и изготовили индивидуализированный золотой абатмент и новую вторичную телескопическую коронку (рис. 14 и 15). В период заживления пациент пользовался своим прежним протезом, который продолжил носить и после установки абатмента и вторичного телескопа (рис. 16, а–в).

Обсуждение

Установка ортопедической конструкции с комбинированной опорой сопряжена с риском утраты одного или нескольких зубов и, следовательно, выходом всего протеза из строя. Недавние исследования показали довольно высокий процент успешных результатов при установке съемных реставраций с опорой на естественные зубы и имплантаты с двойными, т.е. телескопическими коронками в качестве аттачментов [7–9]. Тем не

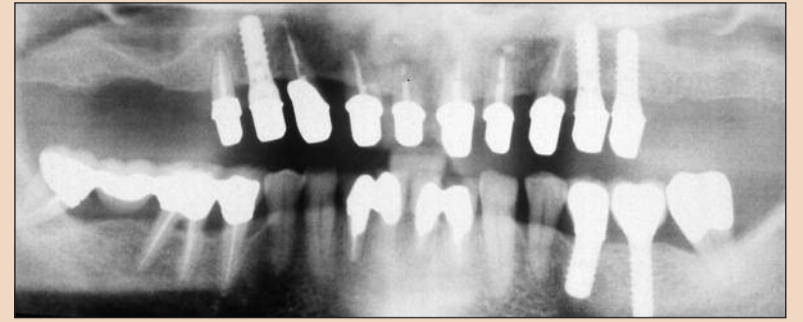

Рис. 12. Ортопантомограмма, сделанная по окончании пародонтологического и ортопедического лечения.

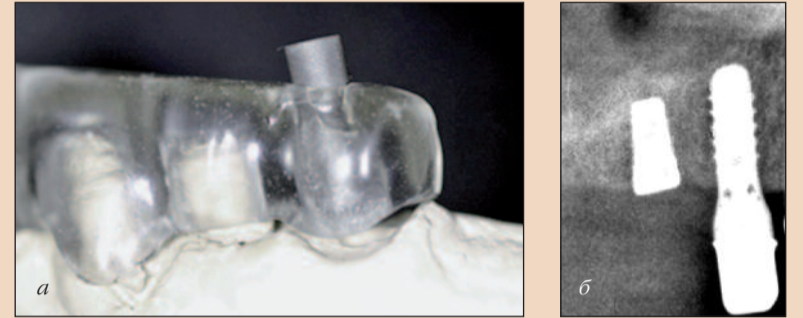

Рис. 13, а – хирургический шаблон для установки имплантата в области зуба 15; б – рентгенограмма, сделанная после установки имплантата.

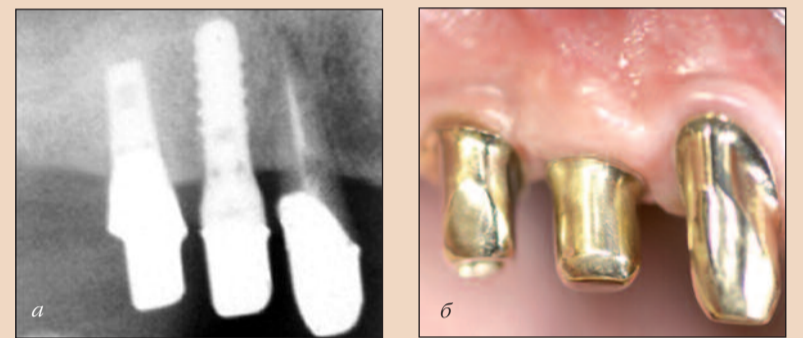


Рис. 14. Индивидуализированный золотой абатмент на имплантате в области зуба 15: а – рентгенограмма; б – клиническая картина.

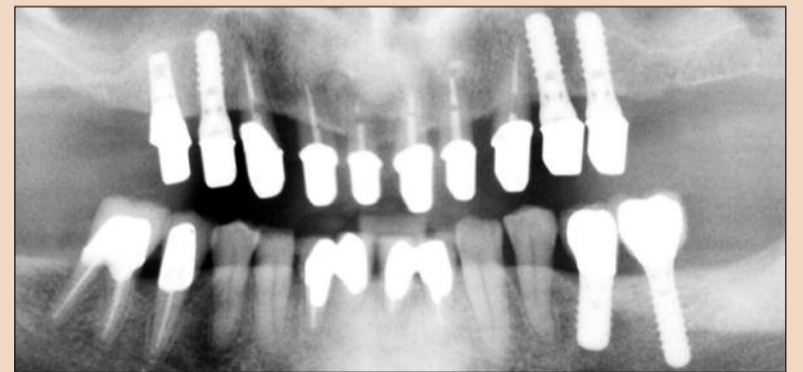

Рис. 15. Ортопантомограмма, сделанная по завершении лечения.

менее ввиду существенного риска осложнений устанавливать с опорой на зубы и имплантаты несъемные ортопедические конструкции не рекомендуется [1, 10]. Причиной утраты опорного зуба в первом клиническом случае явилась травма, полученная при автомобильной аварии, а не механическое разрушение опоры или пародонтальная инфекция/дефект кости. При этом, однако, возникают ровно те же проблемы, что и при утрате имплантата [1]. Во втором клиническом случае опорный зуб был утрачен по причинам механического характера; перелом корня произошел через 13 лет после установки ортопедической конструкции. Известно, что данный вид осложнений (переломы) возникает в долговременной перспективе при установке несъемных или съемных ортопедических конструкций с использованием телескопов и с опорой на эндодонтически леченные зубы [11, 12].

“В данном клиническом случае этого осложнения можно было бы избежать, если бы эндодонтически леченный зуб своевременно удалили и заменили имплантатом. При установке реставраций большой протяженности с комбинированной опорой утрата зуба зачастую влечет за собой необходимость в замене всей ортопедической конструкции, будь то съемная или несъемная. Это может стать причиной не только конфликта между пациентом и стоматологом, но и существенных финансовых затрат.

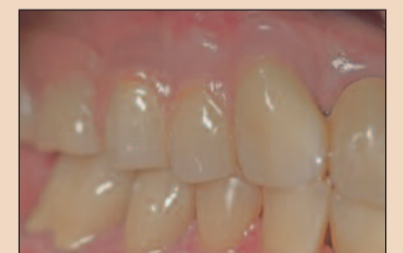

Рис. 16. Клиническая картина.

Описанный метод позволяет успешно заместить естественный зуб имплантатом и сохранить имеющийся протез. DT

От редакции: список литературы можно получить в издательстве. Статья была опубликована в международном журнале по цифровой стоматологии CAD/CAM № 02/2016.

Контактная информация

Профессор Г.-Д.Зафиropулос
(Prof. Dr Gregory-George Zafiropoulos)
Sternstraße, 6140479, Дюссельдорф,
Германия
Электронная почта:
zafiropoulos@prof-zafiropoulos.de



Volga Dental Summit

5 научно-практический всероссийский форум по стоматологии



4-6
ОКТАБРЯ
2017

ВОЛГОГРАД
ЭКСПОЦЕНТР
пр. Ленина, 65 А

• конференции
• симпозиумы

• мастер-классы
• аллея брендов



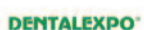ВЦ "ВолгоградЭКСПО"
Тел./факс: (8442) 93-43-03
E-mail: stom@volgogradexpo.ru
www.volgogradexpo.ru




Комитет здравоохранения
волгоградской области



Стоматологическая
ассоциация России



ВК «ДЕНТАЛЭКСПО»
Тел./факс: (499) 707-23-07
E-mail: region@dental-expo.com
www.dental-expo.com



Волгоградский Государственный
Медицинский Университет



ВРАС Волгоградская Региональная
Ассоциация Стоматологов

Рациональные подходы к гигиене полости рта у пациентов с рецессией десны

О.С.Гилева – доктор медицинских наук, профессор ФГБОУ ВО «Пермский государственный медицинский университет им. акад. Е.А.Вагнера» Минздрава России

Актуальная сегодня идея персонализированного лечения во многом созвучна с проблемой рациональной гигиены полости рта (ГПР), при которой подбор гигиенических средств (зубные пасты, зубные щетки, ополаскиватели, флоссы и т.д.) и методов в первую очередь определяется индивидуальными особенностями стоматологического статуса пациента, степенью сохранности его основных структурно-функциональных и эстетических комплексов: зубного, муко-пародонтального, суставного и др. Выбор эффективных и безопасных технологий ГПР при рецессии десны – РД [K06.0. Рецессия десны (генерализованная, локальная, постинфекционная, постоперационная)] – важнейшая профессиональная компетенция врачей-стоматологов разного профиля: терапевтов, хирургов, ортодонтот, ортопедов, детских стоматологов. РД относится к группе врожденных или приобретенных «изменений десны и беззубого альвеолярного края» (K06) и определяется как апикальное (к эмалево-цементной границе) смещение десневого края, приводящее к обнажению корня и риску развития кариеса корня, гиперчувствительности и иным пародонтологическим (и эстетическим) проблемам. Общепризнанно (А.И.Грудянов и соавт., 2002; И.Р.Ганжа и соавт., 2007; Л.Ю.Орехова и соавт., 2009; С.С.Смирнова, 2010; Н.А.Беспалова и соавт., 2015; А.Sarfati и соавт., 2010;

R.Smith, 1997), что РД имеет мультифакториальную природу, связанную с действием многих анатомических, физиологических и патологических, в том числе ятрогенных причин.

Чаще у конкретного пациента с РД выявляется целый комплекс факторов «рецессионного риска», связанный:

- с генетическими особенностями архитектуры преддверия полости рта и мукогингивального комплекса (мелкое преддверие, низкое прикрепление уздечек, тяжи слизистой; тонкий биотип десны) и костной ткани челюстей;
- наличием зубочелюстных аномалий (скученность зубов, сверхкомплектные зубы, врожденная адентия), нарушений прикуса (чаще глубокий, открытый), воспалительных заболеваний пародонта (особенно при плохой ГПР, ювенильном или быстро прогрессирующем пародонтите), дефектов зубных рядов (особенно сопровождающихся зубоальвеолярным удлинением в отсутствие эффективного протезирования), местных травмирующих десну факторов (часто за счет нависающих пломб в пришеечной области, повреждения кламмером, искусственной коронкой, коффердамом, пирсингом), включая хроническую травму десны при нерациональном выборе средств ГПР и техники их применения (нерегла-

ментированное использование высокоабразивных зубных паст, жестких мануальных зубных щеток – МЗЩ), особенно при агрессивном режиме их применения – пилящие горизонтальные движения, превышение более 5 мин временного регламента чистки, а также при необоснованном выборе режимов (насадок) электрических зубных щеток (ЭЗЩ). Значимы системные факторы риска РД (заболевания опорно-двигательного аппарата и нейроэндокринной системы), а также роль инволютивных процессов, курения, отдельных медикаментозных препаратов.

Данные о высокой частоте выявления РД у отдельных групп населения весьма убедительны, хотя возможны их разночтения с учетом использования разноуровневых дизайнов исследования: до 10,0% в структуре заболеваний пародонта у взрослого населения Российской Федерации (Т.Н.Модина, 2006; А.И.Грудянов, 2009); у 77,2% взрослого населения и 100% лиц старше 60 лет, проживающих в крупном промышленном городе (С.С.Смирнова, 2010; О.С. Гилева и соавт., 2012); у 8,3% детей и подростков Л.И. (Салехова, 2013). Роль «агрессивной» ГПР в генезе РД сомнения не вызывает (А.Тежел и соавт., 2001), столь же неоспоримо ее первостепенное значение в профилактике десневой рецессии и реабилитации пациентов

на этапах и по завершении ее консервативного и хирургического лечения.

Однако правильное, практически значимое понимание всего многообразия проблемы качественной (т.е. эффективной и безопасной) ГПР в контексте РД возникло не сразу, а потребовало серьезных клинико-экспериментальных исследований и анализа полученных данных с позиций доказательной медицины, на основе метаанализов, систематических обзоров и т.д. Цель работы – обозначить динамику и современное состояние научных представлений об эффективности и безопасности использования ЭЗЩ и МЗЩ для профилактики РД и комплексной реабилитации пациентов с РД после хирургического лечения.

В ранних научных исследованиях, развитых после 1960-х годов в связи с началом применения ЭЗЩ (R.Evans, D.Leake, 1964), обнаружались многочисленные разночтения в части сравнительной оценки эффективности и безопасности применения МЗЩ и ЭЗЩ, причем применительно к проблеме РД обсуждения шли преимущественно в двух аспектах: роль МЗЩ и ЭЗЩ как факторов рецессионного риска, а также безопасность их назначения у лиц с РД. В ряде популярных работ весьма бездоказательно роль ЭЗЩ ассоциировалась с инвариантным развитием РД. В 2003 г. M.Addy и M.Hunter указали на отсутствие до-

казательной научной базы для констатации травмирующего и абразивного влияния зубных щеток (при корректной технике применения) на состояние десны и ее рецессию, а также истирание твердых тканей зуба. В систематическом обзоре P.Rajakarke и соавт. (2007 г.) указано на отсутствие научно обоснованных фактов, доказывающих наличие прямой связи между очищением зубов различными зубными щетками и РД. Вместе с тем еще в 2005 г. P.Robinson и соавт. (The Cochrane Database of Systematic Reviews, Iss. 2), анализируя 42 исследования с 3855 участниками, обобщил сведения о большей в сравнении с МЗЩ эффективности применения ЭЗЩ (вращательная технология) для удаления зубного налета и снижения выраженности гингивита в ближайшие сроки наблюдения.

В более поздних исследованиях и систематических обзорах убедительно доказано, что ЭЗЩ с технологией возвратно-вращательного движения серии Oral-B Professional Care® более эффективны в плане удаления зубных отложений и редукации гингивита, чем обычные МЗЩ (E.Vander Weijden, D.Slot, 2015; M.Yaacob и соавт., The Cochrane Database of Systematic Reviews, 2014). Систематические обзоры по клинической эффективности и безопасности применения ЭЗЩ и МЗЩ подтверждают целесообразность и атравматичность их применения для очищения полости рта (десны, зубов). Данные метаанализа (P.Heasman и соавт., 2015) указывают, что у пациентов с РД невоспалительной природы правильное использование ЭЗЩ и МЗЩ одинаково достоверно препятствует прогрессированию рецессии. Это созвучно ранним

→ **DL** стр. 10

Реклама



ОТКРОЙТЕ ДЛЯ СЕБЯ



GENIUS

Революционную технологию определения положения

Новейшая технология определения положения щётки синхронизируется с камерой смартфона, работающей в режиме видеораспознавания, осуществляя тщательный мониторинг гигиены полости рта, помогая следовать рекомендациям специалиста в процессе чистки зубов.

А также другие функции, непревзойдённые в своём классе:

- 3D-технология (сочетание возвратно-вращательных и пульсирующих движений)
- Технология тройного определения чрезмерного давления
- Профессиональный таймер
- Новый режим Pro-Clean
- Новая технология SmartRing

Мобильное приложение Oral-B 4.1

- Технология определения положения
- Достижение целей
- Курс гигиены полости рта
- Профессиональное сопровождение
- Встроенные развлекательные функции
- Аккаунт Oral-B

Всего за 7299 руб. на сайте www.box.alidi.ru



Реклама