DENTAL TRIBUNE

The World's Dental Newspaper

РОССИЯ | Февраль, 2012 | №1, ТОМ 11

Краткие выдержки

Япония направляет в Таджикистан стоматологическое оборудование

Правительство Японии подарило стоматологическому центру в Душанбе (Таджикистан) стоматологическое оборудование на сумму свыше 80 тыс. долл. США. В рамках проекта обеспечения медицинским оборудованием центр был оснащен новой аппаратурой, включая стоматологические установки и цифровые ортопантомографы.

www.dental-tribune.com

Клиническая практика

Варианты решения актуальной проблемы восстановления полостей в области жевательной группы зубов

Объемное восстановление полостей в области жевательной группы зубов – это типичная клиническая ситуация, встречающаяся ежедневно в стоматологической практике. Кроме того, зачастую бывает сложно мотивировать пациента на восстановление боковых зубов с коэффициентом разрушения около 50% с применением непрямых ортопедических конструкций.

стр. 6

Достижения индустрии

Оптимизация распределения жевательной нагрузки с помощью цифровой системы анализа окклюзии

Концепция минимальной инвазивности пришла в стоматологию из медицины в начале 70-х годов XX в. одновременно с появлением метода серебрения. В 1980-х годах было предложено профилактическое применение герметиков, а в 1990-х разработали метод атравматичного препарирования с помощью системы Carisolv (MediTeam).

стр. 12

Тенденции и практика

Первое средство для отбеливания зубов при наличии брекетов

В настоящей статье описано применение нового средства для отбеливания зубов на основе перекиси водорода (H_2O_2). Данный состав отбеливает дентин, воздействуя на него под разными углами, и проникает на участки, закрытые брекетами, обеспечивая отбеливание зубов под ортодонтическими аппаратами.

стр. 19

Новости

Зачем гигиенисту нужно увеличение?

Использование бинокуляров требует соблюдения определенного рабочего расстояния и, следовательно, сохранения определенной позы. Не секрет, что гигиенист ежедневно проводит больше времени, склонившись над пациентами, чем стоматолог. Это означает, что для гигиениста стоматологического еще более важны правильное положение тела и уменьшение нагрузки на глаза.

стр. 24

Компания Colgate-Palmolive и Образовательный клуб DT организуют новую сеть для работников в сфере стоматологии

DTI

Новая сеть открыта для работников в сфере стоматологии с декабря 2011 г. (DTI/фото Yuri Arcurs/Shutterstock)

НЬЮ-ЙОРК, США: компания Colgate-Palmolive объявила об организации сети профессионального образования для работников в сфере стоматологии – нового интернет-ресурса, призванного помочь стоматологам улучшить стоматологический статус и самочувствие пациентов. В сотрудничестве с Образовательным клубом Dental Tribune сеть Colgate Oral Health Network будет обеспечивать доступ к новейшей информации и предоставляя им возможности для электронного обучения».

С декабря прошлого года стоматологи могут бесплатно пользоваться такими образовательными возможностями сети Colgate Oral Health Network, как участие в вебинарах в режиме реального времени или ознакомление с интересующими семинарами по запросу, сообщает компания Colgate.

«Компания Colgate является многолетним партнером стоматологов всего мира, – сказала г-жа Barbara Shearer, директор Colgate Oral Pharmaceuticals по научным связям. – Организация сети Colgate Oral Health Network лишь подтверждает нашу неизменную ориентацию на образование в области стоматологии, наше намерение продолжать помогать стоматологам, знакомя их с новейшей информацией и предоставляя им возможности для электронного обучения».

«Кроме того, сеть Colgate Oral Health Network станет для стоматологов всего мира интерактивной платформой, образовательной средой, объединяющей различные культуры и перспективные направления», – добавила г-жа Shearer. DT

Дополнительная информация на сайте www.colgateoralhealthnetwork.com.

AD

Лечение эпулиса при помощи диодного лазера с длиной волны 980 нм

Мерита Бардоши, Албания

Аннотация

Фиброзный эпулис подлежит хирургическому удалению, и хорошим вариантом лечения является использование диодного лазера с длиной волны 980 нм. В настоящей статье описано лечение 11 пациентов с фиброзным эпулисом на стоматологическом факультете Университета Тираны. Диагноз подтверждали с помощью биопсии. Применяли лазер со сфокусированным лазерным пучком и оптоволоконным наконечником 300 мкм, мощностью от 4 до 6 Вт, в режиме непрерывного излучения. Пациенты проходили осмотр через 1 нед, через 4 нед и еще 1 раз в течение II полугодия после хирургической процедуры. Кровоточивость или отечность после вмешательства не наблюдалась. Все пациенты хорошо перенесли лазерную процедуру. Применение диодного лазера с длиной волны 980 нм для удаления эпулиса создает определенные преимущества как для пациента, так и для хирурга.

Рис. 1–4. Исходная клиническая картина фиброзного эпулиса.

Рис. 5. Кровоточивость в области операционного поля во время процедуры отсутствует.

Рис. 6. После удаления.

Рис. 7. Фиброзный эпулис.

Рис. 8–10. Удаление эпулиса с помощью лазера.

AD

Целебрекс - это стандарт безопасности среди НПВП (нестероидных противовоспалительных препаратов)[2]

- применяется свыше 10 лет, более чем в 100 странах мира[3,4]
- эффективность и безопасность проверена в исследованиях с участием нескольких десятков тысяч человек [5]
- единственный НПВП, оправданный даже у людей с язвенным анамнезом без дополнительного применения препаратов для защиты желудка[2]
- не влияет на свертываемость крови и не усиливает кровоточивость (например, при менструациях и после операций)[6,7]
- обладает противовоспалительным, обезболивающим и жаропонижающим действием, **избирательно блокируя фермент (ЦОГ-2)**, который отвечает в организме за возникновение боли и воспаления[1]
- в терапевтических дозах не оказывает влияния на нормальные физиологические процессы, протекающие в различных тканях организма[1]

Режим дозирования

ПЕРВИЧНАЯ ДИСМЕНОРЕЯ (БОЛЕЗНЕННЫЕ МЕНСТРУАЦИИ)	БОЛЕВОЙ СИНДРОМ	ПОСЛЕОПЕРАЦИОННЫЕ БОЛИ
1-й день: 400 мг (200 + 200)	+ 200 мг (200) при необходимости	
2-й день и последующие: 200 мг (200) при необходимости	+ 200 мг (200) при необходимости	

Вне зависимости от приема пищи! [1]

Перед применением препарата следует тщательно ознакомится с Инструкцией по медицинскому применению препарата.

1. Инструкция к медицинскому применению препарата Целебрекс П N015986/01-200209;
2. Каратеев А.Е., Яхно Н.Н., Лазебник Л.Б., Кукушкин М.Л., Дроздов В.Н., Исаков В.А., Насонов Е.Л. Применение нестероидных противовоспалительных препаратов. Клинические рекомендации. - М.: ИМА-ПРЕСС, 2009:114-121;
3. http://www.protek.ru/common/img/uploaded/vesti/arhive/gazeta_7_1999.pdf
4. Data on file
5. Simon L. et al. Cardiovascular safety of Celecoxib: a meta-analysis of 41 clinical studies in 44300 patients; Arth Theum 2005,52:s406
6. Meuner A., Lisander B., Good L. Effects of Celecoxib on blood loss, pain, and recovery on function after total knee replacement and management strategies. Expert Opin.Pharmacother.2008;9(15):2661-2672
7. Leese PT., Hubbard RC., Karim A., Isakson PC., Yu SS., Geis GS. Effects of celecoxib, a novel cyclooxygenase-2 inhibitor, on platelet function in healthy adults: a randomized, controlled trial. The Journal of Clinical Pharmacology, 2000; 40:124-132.

CEL-12-01

Рис. 9.

Рис. 10.

Введение

Фиброзный эпулис – это доброкачественное поражение десны. Твердые доброкачественные новообразования розового цвета возникают на десне; разрастаясь, они способны полностью закрывать один или несколько зубов. Причины возникновения эпулиса нетологии используются лазеры с различной длиной волны; в качестве хирургических инструментов они обладают множеством преимуществ, особенно ввиду их коагулирующего и бактерицидного воздействия.

Диодный лазер с длиной волны 980 нм является портативным компактным прибором, эффективным при лечении эпулиса. Он может применяться в сочетании с инфильтрационной анестезией, в режиме непрерывного излучения и сфокусированного лазерного пучка. Преимуществом данного метода является кратковременность хирургического вмешательства, благодаря чему пациенты испытывают меньше страха и беспокойства. В

настоящей статье описывается клинический эффект диодного лазера с длиной волны 980 нм при лечении эпулиса и демонстрируются особенности заживления ран после применения хирургического лазера.

Материалы и методы

В исследовании приняли участие 11 пациентов с эпулисом в возрасте от 14 до 50 лет. Диагноз был подтвержден с помощью биопсии. Все пациенты проходили лечение на стоматологическом факультете Университета Тираны амбулаторно. Для удаления эпулиса использовали диодный лазер с длиной волны 980 нм, мощностью от 4 до 6 Вт, оптоволоконным наконечником 300 мкм и сфокусированным лазерным пучком в режиме непрерывного излучения. Образцы тканей подвергли гистологическому исследованию. Для оценки приближенных и отдаленных результатов всех пациентов осматривали через 1 нед, 4 неди еще 1 раз – в течение II полугодия после хирургической процедуры. Перед началом лечения все пациенты дали письменное согласие на проведение процедуры.

Хирургическая процедура

Перед началом процедуры были приняты все меры для обеспечения безопасности пациентов, хирурга и ассистента. В целях документирования процесса сделали исходные фотографии (рис. 1–4). Лечение выполняли под инфильтрационной анестезией (1 см3 лидокаина 2%). С помощью откалиброванного лазера проводили иссечение эпулиса у основания, оттягивая новообразование пинцетом (рис. 5–8). Швы не накладывали, все образцы тканей подвергали гистологическому исследованию (рис. 11). Гистологические исследования подтвердили исходный диагноз. На рентгенограммах не выявили поражений костной ткани; ни зубы, расположенные в области эпулиса, ни прилежащая кость челюсти не подлежали удалению. Пациентам рекомендовали во избежание возникновения отека приложить лед и проинструктировали в отношении последующих контрольных осмотров.

Результаты

Пациенты проходили обследование через 1 нед, через 4 нед и еще 1 раз в течение II полугодия после вмешательства. Через 1 нед после операции никто из пациентов не сообщил о возникновении боли, кровотечения или отека. Сразу после процедуры все пациенты возобновили нормальную деятельность (работу, учебу). Никому из пациентов не назначали обезболивающие средства или антибиотики. Через 4 нед оценили степень заживления ран. Все пациенты сообщили о нормальном заживлении без осложнений или функциональных затруднений (рис. 11, 12). В течение II полугодия после вмешательства случаев возобновления заболевания не было. В целом пациенты охотно соглашались на лазерную хирургическую процедуру.

Заключение

Лазерная хирургия является методом лечения эпулиса, обладающим рядом преимуществ. Во время процедуры диодный лазер с длиной волны 980 нм благодаря поглощению гемоглобином оказывает на ткани заметное коагулирующее воздействие, что способствует хорошему обзору операционного поля. Послеоперационное заживление ран проходит без осложнений и боли, кровоточивости или отечности в течение 1-й недели. Кратковременность вмешательства минимизирует страх и беспокойство пациентов. Пациенты легко переносят процедуру и охотно на нее соглашаются. Таким образом, применение диодного лазера с длиной волны 980 нм для удаления эпулиса обладает преимуществами как для пациента, так и для хирурга. DT

От редакции
Впервые статья была опубликована в журнале Lasers, 2011, №3.

Контактная информация

Dr Merita Bardhoshi
Department of Oral Surgery
Dental School
University of Tirana
Tirana, Albania (Албания)
meritabardhoshi@yahoo.com

Рис. 11. Образец удаленной ткани.

Рис. 12. Сразу после лечения.

AD

Совершенствование комплексного лечения воспалительных заболеваний тканей пародонта с применением препарата Метрогил Дента

А.И.Ерохин, А.В.Кузин, Т.Н.Смирнова
Кафедра терапевтической стоматологии ГОУ ВПО Первый МГМУ им. И.М.Сеченова Минздравсоцразвития РФ

Основной причиной воспалительных заболеваний полости рта является микробная инфекция, которая представлена различными видами патогенных бактерий [1]. В этиологии болезней пародонта ключевую роль играют зубные отложения, которые представлены различными микроорганизмами, отличающимися по своему строению, способу дыхания и типу питания. Мягкий зубной налет, который образуется на зубах через 2 ч после чистки зубов, не представляет опасности для тканей пародонта и слизистой оболочки полости рта, так как в его состав входят аэробные кокки с углеводным типом питания [2]. Однако длительное пренебрежение индивидуальной гигиеной полости рта, наличие дополнительных ретенционных конструкций в полости рта: ортодонтические аппараты, искусственные коронки, нависающие края реставрации – способствуют накоплению зубного налета и изменению видового состава микрофлоры. По данным Loe, в первый день поверхность зубов колонизируют грамположительные кокки; начиная с 3-го дня происходит вторичное замещение грамнегативными анаэробными и факультативно-анаэробными актиномицетами, грамотрицательными кокками и палочками – формируется зубная бляшка; с 12-го дня появляются анаэробные подвижные спирохеты и палочки. В ходе изменения видового состава микроорганизмов меняется тип питания, и если на ранних стадиях формирования налета бактерии питаются в основном углеводами, то в зрелой зубной бляшке бактерии поглощают белки, которые являются структурной единицей всех соединительных тканей пародонта. В ходе своей жизнедеятельности бактерии зубной бляшки высвобождают большое количество протеолитических ферментов (коллагеназа, эластаза), продуктов белкового обмена (сероводород, меркаптаны), эндотоксинов. Их чрезмерное накопление в тканях пародонта способствует повреждению соединительно-тканного и эпителиального прикрепления зуба. В ответ на повреждение формируется воспалительный ответ, который вторично повреждает мягкотканые структуры пародонта и активирует процессы локальной резорбции костной ткани. Наличие у пациента целого ряда системных заболеваний: таких как сахарный диабет, тиреотоксикоз, остеопороз, иммунодефицит – вызывает снижение резистентности пародонта к микробной агрессии и способствует развитию воспалительной реакции.

Важную роль в комплексном лечении хронического пародонтита играет местная антимикробная и противовоспалительная терапия. Терапевтическое лечение должно включать не только механическое удаление зубных отложений, но и адекватное фармакологическое воздействие на бактерии зубной бляшки. При хроническом пародонтите и гингивите микробная флора представлена грамнегативными, облигатно-анаэробными палочками: Porphiromonas gingivalis, Bacteroides forsithus; облигатно-анаэробными спирохетами: Treponema denticola («красный микробный комплекс» по S.Socranski, 1998), а также облигатно-анаэробными, грамнегативными палочками: Campylobacter rectus, Eubacterium nodatum, Prevotella intermedia, Fusobacterium nucleatum, Prevotella nigrecens; грамнегативными кокками: Peptostreptococcus micors («оранжевый микробный комплекс»).

В практике современной терапевтической стоматологии «золотым стандартом» средств, обладающих активностью в отношении анаэробов, является метронидазол, противомикробный и противопротозойный препарат, который взаимодействует с ДНК клетки, ингибируя синтез их нуклеиновых кислот, что ведет к гибели микроорганизмов. Еще одним активным антимикробным препаратом является хлоргексидин. Механизм его действия основан на способности проникать во внутриклеточные мембраны бактериальных клеток, разрушать ДНК и нарушать ее синтез у микроорганизмов.

Объединение метронидазола и хлоргексидина позволило создать уникальный по спектру воздействия и эффективности препарат, без которого трудно представить себе современное пародонтологическое лечение – Метрогил Дента. Метрогил Дента представляет собой гель с двумя активными компонентами – метронидазолом (в форме метронидазола бензоата) и хлоргексидином (в виде хлоргексидина глюконата). Гель содержит метронидазол 25% и хлоргексидин в форме 0,1% раствора хлоргексидина глюконата в стабильных концентрациях.

Он обладает бактерицидным и бактериостатическим действием в отношении большинства анаэробных грамотрицательных и грамположительных бактерий, а также дрожжей, дермофитов и липофильных вирусов. Препарат сохраняет свою эффективность даже в присутствии таких биологических жидкостей, как гной и кровь. Показаниями к применению Метрогила Дента является наличие инфекционно-воспалительных заболеваний пародонта и слизистой оболочки рта: острый и хронический гингивит, острый и хронический пародонтит, афтозный стоматит, хейлит, «протезные» стоматиты и др.

Гель применяют местно, нанося его на область десен 2 раза в день, причем смывать гель не рекомендуется. Длительность курса лечения составляет в среднем 7–10 дней. После нанесения геля следует воздержаться от питья и приема пищи в течение 30 мин. После проведения профессиональной гигиены полости рта и удаления зубных отложений проводят аппликации геля с экспозицией 30 мин. Для профилактики обострений воспалительных заболеваний пародонта гель Метрогил Дента рекомендуется наносить на десну 2 раза в день в течение 7–10 дней. Обычно симптомы воспаления исчезают после 3 дней применения, однако для стабилизации результата, согласно рекомендациям производителя, необходимо провести полный курс длительностью 7–10 дней. Также следует отметить, что гель обладает приятным мятным вкусом и его можно применять в детской практике начиная с 6 лет, что особенно важно, учитывая распространенность стоматита среди детской категории пациентов.

Рис. 1. Хронический генерализованный пародонтит тяжелой степени, стадия обострения. Неудовлетворительная гигиена полости рта. Выраженная гиперемия и отек маргинальной десны.

Рис. 2. Внесение препарата Метрогил Дента в пародонтальный карман с помощью канюли.

Рис. 3. Состояние тканей маргинального пародонта после профессиональной гигиены полости рта и 5 дней аппликации Метрогил Дента.

Препарат Метрогил Дента с успехом используется в современной пародонтологии и показал свою высокую клиническую эффективность. Так, по данным Н.В.Булкиной и соавт. лечебный эффект при пародонтите легкой степени достигался на 5–7-й день аппликаций препарата Метрогил Дента, десневые сосочки приобрели нормальную форму и величину, восстановился их цвет, исчезла кровоточивость. У 87,3% больных с хроническим генерализованным пародонтитом к 5–7-му дню индекс гигиены достоверно снижался и составил 1,8±0,07. Также уменьшался индекс гингивита РМА, который составил 9,8±0,6 по сравнению с началом лечения – 67,8±2,3 [3]. Согласно исследованиям Н.Г.Сапаева и соавт. при проведении курса лечения пациентов с хроническим пародонтитом и гингивитом отмечено устранение болевых ощущений на 2,0±0,56 и 4,1±1,04 дни аппликаций соотв. [4]. В комплексном лечении хронического пародонтита различной степени тяжести препаратом Метрогил Дента отмечено значительное уменьшение глубины пародонтальных карманов [5].

Таким образом, применение антибактериального геля Метрогил Дента в комплексном лечении воспалительных заболеваний пародонта клинически оправдано. Введение геля с помощью шприца и канюли позволяет доставить препарат непосредственно в пародонтальный карман, что обусловливает пролонгированный лечебный эффект. Препарат рекомендован к самостоятельному использованию пациентом в домашних условиях и является средством «скорой помощи» при обострении воспалительных заболеваний полости рта. Метрогил Дента – препарат, создающий возможности для нивелирования основных механизмов развития патологического процесса при хроническом пародонтите и обеспечения бактерицидного и противовоспалительного эффектов. Отсутствие побочных явлений и простота применения определяют целесообразность широкого использования этого препарата в практике терапевтической стоматологии, в том числе на этапах активного и поддерживающего лечения хронического пародонтита. DT

Список использованной литературы

1. Грудянов АИ., Дмитриева НА., Овчинникова В.В. Зависимость антимикробной эффективности препарата «Метрогил Дента» от длительности локального введения при воспалительных поражениях пародонта. Пародонтология. 2001; 1–2 (19–20): 32–6.
2. Боровский Е.В., Леонтьев В.К. Биология полости рта. М.: Медицинская книга; Н. Новгород: Изд-во НГМА, 2001.
3. Булкина Н.В., Островская Л.Ю. Новые возможности местной антибактериальной терапии воспалительных заболеваний пародонта на фоне патологии органов пищеварения. http://www.metrogyl-denta.ru/specialist/articles/5.
4. Сапаева Н.Г., Садыкова Г.М., Сурма Т.А. и др. Применение геля «Метрогил Дента» в комплексном лечении болезней пародонта. Пародонтология. 2003; 3 (28).
5. Грудянов АИ., Дмитриева НА., Овчинникова В.В. Оценка эффективности локального применения препарата «Метрогил Дента» при воспалительных поражениях пародонта Пародонтология. 2002; 3 (24).
6. Соловьева О.В., Шимшелашвили ШЛ. Применение геля «Метрогил Дента» в комплексном лечении воспалительных заболеваний пародонта. Пародонтология. 2003; 4 (29).

Метрогил Дента®
стоматологический гель №1*

Для лечения и профилактики воспалительных заболеваний полости рта

Комбинация метронидазола и хлоргексидина действует на все основные микроорганизмы полости рта, вызывающие воспаление

Метронидазол – «золотой стандарт» анаэробицида

Хлоргексидин – Активен против Грам+ и Грам – аэробных и анаэробных бактерий

КОНТРОЛЬ

над патогенной микрофлорой полости рта

На правах рекламы

* IMS-RMBS MAT Nov 2011

** Булкина Н.В., Островская Л.Ю, 2007, Новые возможности местной антибактериальной терапии воспалительных заболеваний пародонта на фоне патологии органов пищеварения, РМЖ, Том 15 №4 стр. 230-232.

Варианты решения актуальной проблемы восстановления полостей в области жевательной группы зубов

А.Ю.Блохина, Санкт-Петербург

Объемное восстановление полостей в области жевательной группы зубов – это типичная клиническая ситуация, встречающаяся ежедневно в стоматологической практике. Кроме того, зачастую бывает сложно мотивировать пациента на восстановление боковых зубов с коэффициентом разрушения около 50% (к примеру, медиально-окклюзионно-дистально) с применением непрямых ортопедических конструкций, таких как керамические или композитные вкладки. К тому же объемное восстановление жевательной группы подразумевает немалые временные затраты.

В такой ситуации перед нами встает сразу несколько задач – не только обеспечить надежность и прочность реставрации на длительный срок и оптимальную эстетику, но и сэкономить время для восстановления.

В большинстве клинических ситуаций для прямых реставраций мы выберем композиционные материалы. В последние годы применение композитов значительно выросло, что связано с совершенствованием их эстетических и физико-механических свойств. Но тем не менее проблема усадки при полимеризации материала остается актуальной. Полимеризационная усадка и полимеризационный стресс считаются одними из главных недостатков современных композитов. На первый взгляд, разница между понятиями полимеризационной усадки и полимеризационного стресса не видна. Мы стремимся найти материал с низкой полимеризационной усадкой, предполагая, что это решит все проблемы, связанные с ней. Однако те отрицательные последствия, которые создаются усадкой, являются лишь следствием полимеризационного стресса материала. Таким образом, понятия полимеризационной усадки и полимеризационного стресса не являются синонимами, хотя и находятся в причинно-следственной связи.

Полимеризационная усадка – это **процент уменьшения объема материала** относительно исходного в процессе реакции полимеризации. Значение **полимеризационной усадки** композитов напрямую связано с количеством неорганического наполнителя в их составе. Любой композиционный материал включает 3 компонента: органическая матрица, неорганический наполнитель и поверхностно-активные вещества (силаны). Увеличение процента наполнителя в общей массе материала приводит к снижению органической составляющей, участвующей в реакции полимеризации, и, соответственно, к снижению усадки материала. Однако, с другой стороны, чрезмерное повышение количества неорганических частиц ведет к возрастанию твердости материала и как следствие – к увеличению напряжения в материале и изменению его свойств в отрицательную сторону. Таким образом, борьба за снижение полимеризационной усадки не является универсальным ключом в улучшении свойств материала. Более того, согласно данным исследований большинство композиционных материалов подчиняется правилу, согласно которому низкая усадка сопровождается высоким полимеризационным стрессом, и наоборот [1].

Полимеризационный стресс – это то **напряжение**, которое испытывает материал в процессе развития полимеризационной усадки. Наиболее уязвимой при этом оказывается зона по границе материала и твердых тканей (рис. 1).

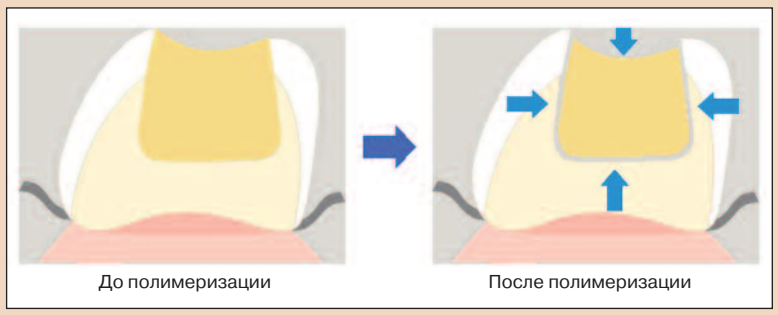

Рис. 1.

С-фактор = связанные поверхности (СВЗП) / свободные поверхности (СВБП)

Рис. 3.

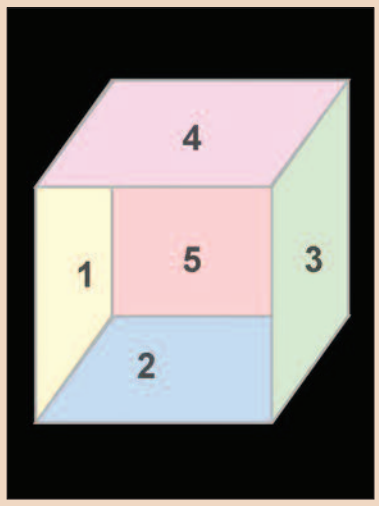

Рис. 2.

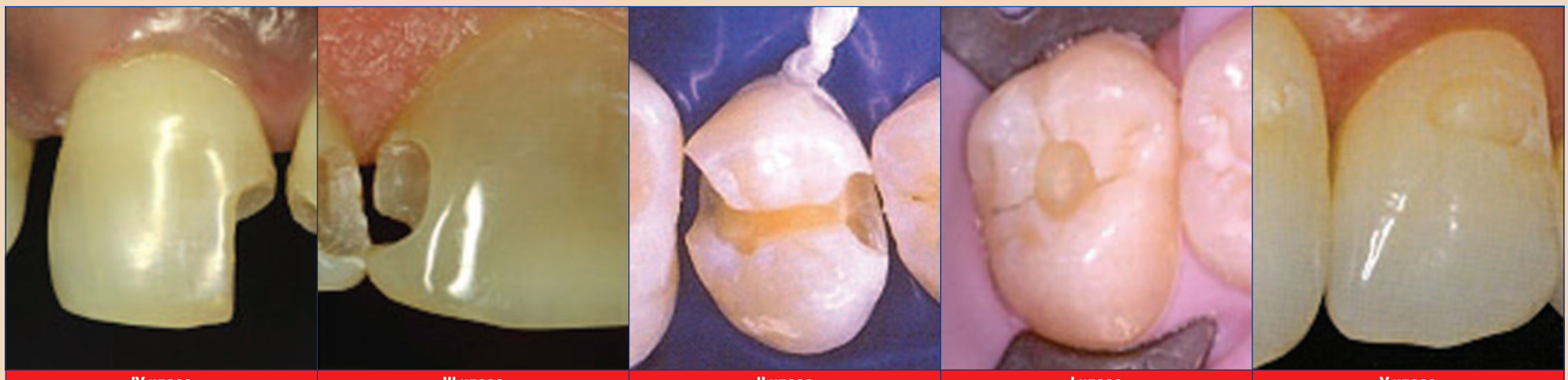

IV класс	III класс	II класс	I класс	V класс
С-фактор = 0,5	С-фактор = 1	С-фактор = 2	С-фактор = 5	С-фактор = 5
2 СВЗП / 4 СВБП	1 СВЗП / 1 СВБП	4 СВЗП / 2 СВБП	5 СВЗП / 1 СВБП	5 СВЗП / 1 СВБП

Рис. 4.

Полимеризационный стресс при усадке может привести к таким отрицательным последствиям, как:

- появление постоперационной чувствительности;
- нарушение краевого прилегания, краевое расслоение, изменение цвета реставрации;
- развитие рецидива кариеса;
- появление трещин и сколов вследствие нарушения структуры твердых тканей;
- утрата реставрации.

Проблема полимеризационного стресса особо актуальна в полостях, имеющих высокие показатели С-фактора. С-фактор (фактор конфигурации полости) отражает взаимодействие между дизайном полости и способностью материала снижать стресс за счет эластичной деформации стенок полости.

Любая полость имеет 5 стенок (рис. 2). С-фактор рассчитывается как отношение количества связанных поверхностей (т.е. находящихся во взаимодействии с материалом при полимеризации) к количеству свободных поверхностей (рис. 3). Чем больше стенок взаимодействует с материалом при полимеризации, тем больше С-фактор и тем больший полимеризационный стресс развивается в полости в процессе отверждения. С точки зрения С-фактора наиболее неблагоприятными полостями являются полости по I и V классу (рис. 4), так как они имеют 5 связанных и 1 свободную поверхность.

Варианты объемного восстановления полостей путем прямой реставрации

Для решения поставленных задач путем прямой реставрации сегодня предлагается 2 методики:

«сэндвич-техника» – путем сочетания стеклоиономерного цемента (СИЦ) и композита (рис. 5);

«техника слоеной реставрации» – путем сочетания композитов с различными модулями эластичности (рис. 6).

«Сэндвич-техника» подразумевает внесение СИЦ до эмалево-дентинной границы (как правило, одной порцией) и восстановление эмали композиционным материалом.

Объемное восстановление боковой группы зубов с применением «сэндвич-техники» имеет рад положительных свойств благодаря применению стеклоиономеров, среди которых:

- компенсация усадки материала за счет гигроскопического расширения;
- профилактическое выделение ионов фтора;
- химическая связь с дентином(хотя сила адгезии не превышает 10–14 МПа);
- возможность внесения материала большими порциями.

Однако есть и отрицательные параметры применения СИЦ в «сэндвич-технике»:

- СИЦ уступают композитам по ряду прочностных характеристик (модуль упругости, прочность на изгиб, сопротивление развитию трещин) [2].
- Трудоемкость, многоэтапность и времязатратность процедуры восстановления, что связано с необходимостью использования сначала адгезивной системы для стеклоиономера, затем внесение стеклоиономера, затем нанесение адгезивной системы для композита и, наконец, внесение композита.
- Низкая устойчивость к истиранию, что не позволяет оставлять СИЦ без перекрытия слоем композита на окклюзионной поверхности, а также восстанавливать контактные пункты в технике «открытого сэндвича».
- Сила адгезии между слоями «СИЦ–композит» уступает силе адгезии между слоями «композит–композит», т.е. материалами одинаковой метил-метакрилатной химической природы.

1 – СИЦ; 2 – композит

Рис. 5.

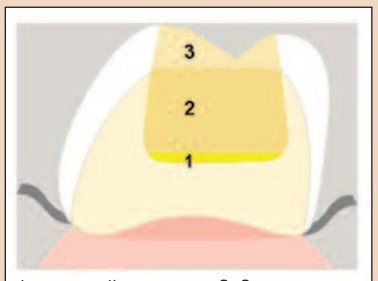

1 – текучий композит; 2, 3 – композиты традиционной консистенции

Рис. 6.

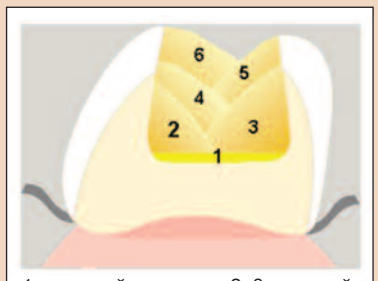

1 – текучий композит; 2–6 – послойное внесение композита обычной консистенции

Рис. 7.

1 – SDR; 2 – традиционный композит

Рис. 8.

	СИЦ	SDR
Модуль упругости, ГПа (дентин – 15 ГПа)	7	10
Прочность на изгиб, МПа	60	130
Сопротивление развитию трещин, МПа-м$_{0,5}$	1,1	1,6
Предельная сила на излом, Дж/м^2	60	112

Рис. 9.

«Техника слоеной реставрации» – путем сочетания композитов с различными модулями эластичности (см. рис. 2).

В случае полостей I класса, где С-фактор равен 5, для компенсации высокого полимеризационного стресса рекомендуется использовать слой низкомодульного текучего композита в качестве лайнерной подкладки толщиной не более 1–2 мм. Текучие композиты обладают высокой эластичностью и вызывают более низкий стресс по сравнению с композитами обычной консистенции за счет меньшего содержания неорганического наполнителя. Но высокая полимеризационная усадка (5% и выше) и низкая устойчивость к истиранию не позволяют использовать их в качестве основного материала для восстановления полостей с высоким С-фактором.

После нанесения адаптационного слоя текучего композита дальнейшее восстановление полости проводится с применением композитов традиционной консистенции. Для компенсации полимеризационного стресса и С-фактора рекомендуется восстановление композитами в «технике треугольников». «Техника треугольников» подразумевает внесение материала не более чем на 1–2 поверхности одномоментно (рис. 7) . Вторая причина послойного внесения композита небольшими слоями – возможная глубина полимеризации материала, составляющая 2–3 мм у стандартных композитов. Подводя итог, объемное восстановление полостей в «технике слоеной реставрации» – еще более времязатратный процесс по сравнению с «сэндвич-техникой».

Какой материал необходим для объемного восстановления полостей?

Наиболее подходящим вариантом для восстановления объемных полостей по I–II классу стал бы материал со следующими характеристиками:

- с показателями усадки, которые бы не приводили к развитию значительного полимеризационного стресса;
- с консистенцией, приближенной к текучему композиту, для удобства внесения и обеспечения высокой эластичности материала;
- с возможностью внесения материала большими порциями – как у стеклоиономера в сэндвич-технике для экономии времени;
- с прочностными свойствами материала, соответствующими значительной окклюзионной нагрузке в боковых отделах.

Решение данной проблемы пришло с появлением нового материала – **SDR (Smart Dentin Replacement) – «рационального заместителя дентина».**

Преимущества материала SDR:

Новый принцип заполнения полостей за счет снижения полимеризационного стресса до 60%.

Входящий в материал SDR-модулятор вступает в связь с инициатором полимеризации камфорохиноном, тем самым регулируя кинетику реакции полимеризации. При взаимодействии с камфорохиноном замедляется рост модуля эластичности.

Такой плавный вид полимеризации назван «химической полимеризацией с мягким стартом». Результат – гораздо меньшее накопление полимеризационного стресса. С материалом SDR достигается снижение стресса материала до 60% (т.е. 1,5 МПа). Для сравнения: полимеризация текучих композитов приводит к развитию стресса до 4,5 МПа, стандартных микрогибридов – до 3 МПа (даже в «технике треугольников»).

Значительное уменьшение стресса при полимеризации позволяет вносить материал слоями до 4 мм, что соответствует по глубине стандартной полости по I–II классу. При этом нет необходимости в предварительном внесении адаптивного слоя текучего композита. Рекомендовано введение материала SDR до эмалево-дентинной границы и восстановление эмали и бугров универсальным композитом (рис. 8).

Совершенная совместимость материала с любой адгезивной системой и композиционным материалом на основе метил-метакрилатных смол.

Материал SDR, являясь гибридом по своей структуре, имеет стандартную метил-метакрилатную органическую матрицу. За счет этого достигается 100% совместимость материала с любыми стандартными адгезивными системами (как в технике тотального протравливания, так и самопротравливающими) и композиционными материалами на основе метил-метакрилатных смол. При восстановлении в «технике SDR» перед врачом не встает необходимость отказываться от привычной адгезивной системы и выбранного ранее традиционного композита. Все компоненты сочетаются с SDR.

Физико-механические свойства материала, нацеленные на объемное восстановление полостей

К основным показателям, характеризующим прочностные свойства материала, относятся: компрессионная прочность, модуль упругости, прочность на изгиб, сопротивление развитию трещин.

→ DT стр. 16

AD

Рис. 10.

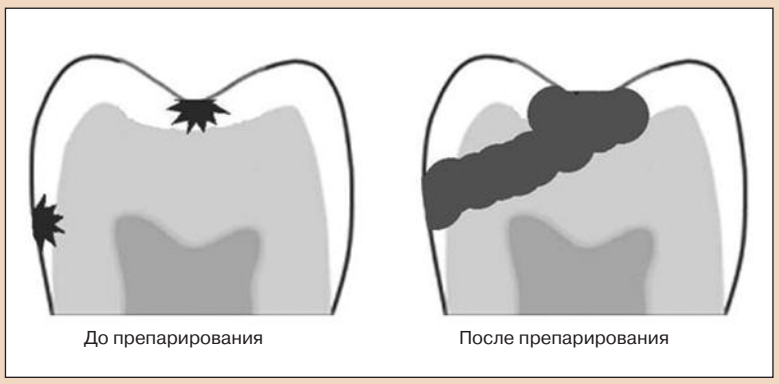

Рис. 11.

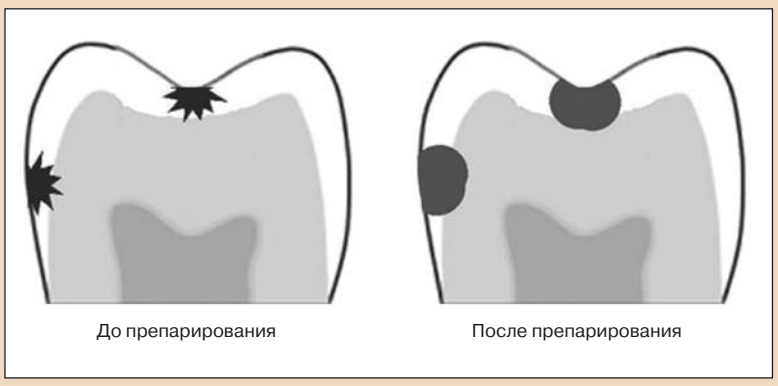

Рис. 12.

← DT стр. 15

Компрессионная прочность SDR составляет 245 МПа, что приближено к свойствам естественного дентина (276 МПа).

Износостойкость материала в апроксимальной зоне согласно отдаленным результатам исследований соответствует средним показателям большинства гибридных композитов. Поэтому SDR показан при заполнении полостей II класса с восстановлением контактных пунктов.

Если материал обладает достаточной износостойкостью, почему рекомендуется восстанавливать эмаль и бугры другим универсальным композитом? Во-первых, восстановление окклюзионной анатомии с применением SDR затруднено вследствие текучей консистенции материала и свойства самоадаптации (см. ниже). Во-вторых, показатели износостойкости материала SDR к колоссальной окклюзионной нагрузке в боковом отделе уступают показателям композитов традиционной консистенции, что неизбежно по причине меньшей наполненности материала (по сравнению со стандартной).

Ряд обобщенных независимых исследований [1] выявил преимущества материала SDR по сравнению с СИЦ тройного механизма отверждения по ряду показателей (рис. 9).

Таким образом, с точки зрения физико-механических свойств материалов объемное восстановление полостей по I–II классу в технике SDR более предпочтительно по сравнению с «сэндвич-техникой».

Жидкая консистенция SDR и «свойство самоадаптации»

Материал SDR имеет жидкую консистенцию, что позволяет вносить его одной порцией без дополнительной конденсации в полости. Кроме того, текучая консистенция обеспечивает улучшенную адаптацию материала к стенкам полости. «Свойство самоадаптации» (это выравнивание поверхности материала после внесения) позволяет избавиться от проблемы контроля гомогенности материала при внесении большими порциями. Распределение материала зондом не требуется. Также свойство самоадаптации позволяет контролировать внесение материала в зоне поднутрений, на границе с твердыми тканями зуба, что особо актуально, к примеру, при работе практически «вслепую» при восстановлении дистально расположенных полостей по II классу. Наряду с перечисленными SDR также обладает свойством тиксотропности, загустеванием материала после внесения, что не позволяет материалу вытекать из полости при внесении большими порциями, к примеру, в область жевательных зубов верхней челюсти.

Материал в специально разработанных компьюлах с длинным носиком позволяет вносить материал в труднодоступные участки (рис. 10).

Универсальный оттенок SDR

Материал SDR выпускается одного оттенка, что по шкале Vita соответствует оттенку «B1». Отсутствие этапа подбора оттенка при восстановлении упрощает работу и позволяет дополнительно сэкономить время. Выбор оттенка «B1» для материала SDR не является случайным. Увеличение насыщенности или опаковости материала свидетельствует об увеличении количества пигмента в его составе. В процессе светоотверждения пигментообразующие частицы частично отражают свет, не позволяя материалу полноценно полимеризоваться на большую глубину. Поэтому при работе с опаковыми и темными оттенками производители материалов рекомендуют проводить полимеризацию более продолжительное время по сравнению со стандартным (к примеру, не 20 с, а 40 с). Оттенок «B1» – это оттенок из шкалы Vita, имеющий минимальное количество пигмента, что приводит к совершенно гомогенной и быстрой полимеризации на глубину 4 мм и более.

Рентгеноконтрастность твердых тканей

Высокая рентгеноконтрастность материала – ключевой показатель для облегчения диагностики. Рентгеноконтрастность SDR составляет 2,2 мм Al. Данные показатели превышают рентгеноконтрастность большинства композиционных материалов.

Показания к применению SDR на клиническом приеме

Объемное восстановление полостей по I–II классу

Простая и универсальная техника SDR позволяет значительно сократить время на восстановление. Заполнение полости SDR до эмалево-дентинной границы займет 1–2 мин. Время, необходимое на восстановление эмали, зависит от характера и объема полости по окклюзионной поверхности. Сэкономленные минуты можно частично потратить на более качественную финишную обработку реставрации, так как это является одним из факторов долговечности реставрации.

Восстановление «узких» полостей по II классу и полостей с затрудненным визуальным контролем

Особенность локализации полостей по II классу заключается в том, что наличие кариозной полости на одной апроксимальной поверхности приводит к образованию «скрытого» кариозного дефекта на соседнем зубе практически в 100% случаев. Если полость на соседнем зубе имеет небольшую глубину, возможно ее щадящее препарирование без выхода на окклюзионную поверхность или же с минимальным выходом в пределах краевого эмалевого валика. В первом случае восстановление полости не требует применения матричной системы. С материалом SDR восстановление таких полостей не представляет никаких сложностей. Материал вносится одной порцией и восстанавливает полость в полном объеме, включая эмаль на апроксимальной поверхности. Длинный носик компьюлы позволяет легко вносить материал даже в зоне, затрудненной для визуального контроля. В случае минимального выхода кариозной полости на окклюзионную поверхность в пределах краевых валиков требуется постановка матричной системы. Однако при этом образуется достаточно «узкая» полость, в которую достаточно сложно внести даже адгезив на аппликаторе. В этом случае SDR также позволяет выйти из сложной ситуации: внесение материала одной порцией до эмалево-дентинной границы, а затем восстановление эмалевого валика порцией композита обычной консистенции.

Применение в технике «вертикального тоннеля» и «горизонтального тоннеля»

Восстановление в технике «тоннеля» подразумевает малоинвазивное препарирование при локализации кариозного поражения средней глубины на апроксимальной поверхности ниже контактного пункта. В технике «вертикального тоннеля» при препарировании апроксимальной зоны оперативный доступ к полости осуществляется через окклюзионную поверхность в области центральной фиссуры или триангулярной ямки с сохранением интактных твердых тканей в области краевого эмалевого валика и контактного пункта (рис. 11). В технике «горизонтального тоннеля» оперативный доступ осуществляется со щечной поверхности в зоне локализации кариозной полости. При этом вновь осуществляется малоинвазивное препарирование дефекта с минимальным удалением здоровых твердых тканей в зоне доступа (рис. 12).

Обе техники не являются универсальными для применения вследствие сложности препарирования, но в ряде клинических ситуаций имеют свои преимущества: консервативный доступ, сохранение иммунных зон и контактного пункта, экономия времени при восстановлении, так как нет необходимости в восстановлении контактного пункта с классической постановкой матричной системы. Изначально техники были разработаны для восстановления дефектов с применением СИЦ, так как эти материалы позволяли заполнять полость одной порцией и выполняли профилактическую функцию в апроксимальной зоне. При восстановлении классическими композитами у техники появляется другой минус: как восстановить полость «вслепую» с послойным внесением композита небольшими порциями по 2–3 мм? В технике SDR реставрация не представляет сложностей: материал вносится в полость 1 порцией, зона эмали восстанавливается 1 порцией традиционного композита.

Для восстановления зубов после эндодонтического лечения

В клинических ситуациях, допускающих восстанавливать боковую группу зубов после депульпирования прямой композитной реставрацией, SDR может считаться материалом выбора по ряду показателей. Во-первых, материал обладает выигрышными для этой цели физико-механическими свойствами: компрессионная прочность, высокий модуль упругости, сопротивление развитию трещин и др. Во-вторых, удобная текучая консистенция и свойство самоадаптации обеспечат заполнение любых поднутрений и неровностей в полости. А возможность внесения SDR слоями до 4 мм позволит быстро заполнить отсутствующий объем дентина 2-3 порциями.

Заключение

Постоянное применение SDR на приеме в течение 1,5 лет позволило выявить следующие преимущества материала:

1. Простота и удобство в работе за счет удобной консистенции материала, способности к самоадаптации и возможности заполнения поднутрений и труднодоступных областей в полостях по I–II классу. Материал не требует дополнительного распределения.
2. Абсолютная универсальность применения благодаря совместимости с любой адгезивной системой и любым композиционным материалом.
3. Значительная экономия времени при восстановлении благодаря возможности одномоментного внесения SDR порциями до 4 мм и отсутствия необходимости использования текучего композита в качестве лайнерной подкладки, а также за счет отсутствия этапа повторного применения адгезивной системы при восстановлении.

При сравнении времени, затрачиваемого на восстановление полостей одинаковой локализации и объема в «сэндвич-технике» и технике SDR во втором случае была выявлена экономия по времени – около 6 мин.

4. Качественное краевое прилегание и сохранение контактных пунктов при отдаленном анализе апроксимальных поверхностей.
5. Оптимальная эстетика на апроксимальных и окклюзионных поверхностях, которая, несмотря на более высокую прозрачность и яркость SDR, по сравнению со стандартными микрогибридами не влияет на окончательный вид реставрации. DT

Список использованной литературы

1. Kleverlaan CJ, Feilzer AJ. Polymerization shrinkage and contraction stress of dental resin composites. Dent Mater 2005; 21: 1150–7.

2. Sarrett DC. Restorative Materials. ADA Professional Product Review 2010; 5 (2).

3. Opdam NJ, Bronkhorst EM, Roeters JM, Loomans BA. J Longevity and reasons for failure of sandwich and total-etch posterior composite resin restorations. Adhes Dent 2007; 9 (5): 469–75.

4. Rodrigues Junior SA, Pin LF, Machado G et al. Influence of different restorative techniques on marginal seal of class II composite restorations. J Appl Oral Sci 2010; 18 (1): 37–43.

5. Burgess J, Cakir D. Comparative properties of low-shrinkage composite resins. Compend Contin Educ Dent 2010; 31 (Spec No 2): 10–5.

6. Van Dijken JW. Durability of resin composite restorations in high C-factor cavities: a 12-year follow-up. J Dent 2010; 38 (6): 469–74. [Epub 2010 Mar 1.]

7. Радлинский С.В. Тоннельная реставрация зубов. Дент-Арт. 1999; 3: 34–40.

Информация об авторе

А.Ю.Блохина – врач-терапевт, специалист ФГУ «Консультативно-диагностический центр с поликлиникой» Управления делами Президента РФ. Окончила с отличием СПбГМУ им. акад. И.П.Павлова. Проходила клиническую ординатуру по терапевтической стоматологии на кафедре стоматологии медицинского факультета СПбГУ. Специализация на восстановлении прямой реставрацией и эндодонтии. До 2011 г – преподавание на кафедре стоматологии медицинского факультета СПбГУ. С 2010 г – специалист ФГУ «Консультативно-диагностический центр с поликлиникой» Управления делами Президента РФ (г. Санкт-Петербург). Лектор учебного центра «Аэлита» (г. Санкт-Петербург). Куратор четвертьфинала в Северо-Западном регионе и российского полуфинала международного конкурса по эстетической реставрации «Призма-Чемпионат 2011».

Сохранение альвеолярного гребня с помощью лазера

Дариус Могхтадер, Германия

Аннотация

В настоящей статье описана альтернативная методика уменьшения резорбции кости после удаления зуба с помощью лазера и аутотрансплантата с целью создания оптимальных условий для имплантации.

Многим стоматологам знакома проблема частичной или полной резорбции вестибулярной костной пластинки в течение 6 нед после удаления зуба. Эта резорбция затрудняет последующую установку имплантатов. Обычно для восполнения костного дефекта требуются дорогостоящие и трудоемкие процедуры аугментации, которые проводят перед установкой имплантатов или во время имплантации. Для предотвращения резорбции предлагали множество процедур, начиная с немедленной имплантации и заканчивая введением в лунку материалов различного происхождения с закрытием заполненной лунки мембраной.

К сожалению, результаты такой дорогостоящей процедуры, зачастую выполняемой с использованием инородных материалов, вариабельны и слабо предсказуемы. Помимо известных рисков, связанных с костными материалами человеческого или животного происхождения, существует опасность уже на этапе установки имплантатов обнаружить, что костно-пластический материал не прижился и новая кость не полностью сформировалась [1]. Даже эффективная в большинстве случаев немедленная имплантация порой не может стать решением проблемы, поскольку ее успеху препятствуют инфекция, недостаточное время лечения, неправильный выбор системы имплантатов и, в особенности, отсутствие информированного согласия пациента. Даже если немедленная имплантация проходит успешно, окончательные результаты лечения не являются надежно предсказуемыми, особенно в отношении эстетики. Исходя из вышесказанного, автор занялся поиском альтернативного, недорогого, быстрого и несложного способа уменьшения резорбции кости с помощью аутотрансплантата для создания оптимальных условий для имплантации. Разработанная им процедура «elap-rp» (процедура сохранения альвеолярного гребня с помощью лазера Elexxion) описана в настоящей статье.

Теоретическое обоснование

В своем исследовании Romanos [2] продемонстрировал, что разрез, выполненный с помощью лазера Nd:YAG, заживает заметно медленнее разреза, сделанного скальпелем, однако не образует рубца. Полное заживление разреза, сделанного лазером, происходит самое раннее через 3 нед. Предполагается, что процесс заживления замедляется термическим повреждением внешнего слоя эпителия. Такое неблагоприятное воздействие на эпителий оказывает любой термический лазер, вызывая нежелательное насыщение тканей углекислотой.

Эффективное замедление заживления

Описанный эффект может быть с пользой применен опытным хирургом при деэпителизации слизистой оболочки для контролируемого восстановления объема прикрепленной десны. Деэпителизированная область является барьером, замедляющим процесс заживления; таким образом, участок, обработанный лазером высокой мощности, выступает в качестве эффективной

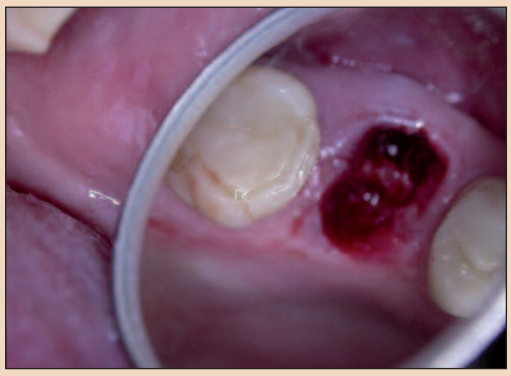

Рис. 1. Состояние лунки после удаления зуба.

Рис. 2. Стекловолоконный наконечник лазера в лунке.

Рис. 3. Лунка закрыта естественной мембраной.

Рис. 4. Мембрана, полученная с помощью процедуры «elap-rp».

Рис. 5. Вид через 3 дня.

Рис. 6. Вид через 4 нед.

естественной рассасывающейся мембраны с известными свойствами. Способ, которым такую аутогенную мембрану можно использовать для сохранения альвеолярного гребня, будет проиллюстрирован ниже. Вторым важным фактором оптимальной регенерации кости является кровь, что убедительно продемонстрировал Schulte [3] на примере роли кровяного сгустка при лечении кист. Если при удалении зуба вестибулярную пластинку удается сохранить, то лунка, которую можно схематично представить в виде куба, представляет собой пятистеночный дефект без верхней «крышки». Возникает прямая аналогия с кистозным дефектом; единственное различие заключается в том, что первичное закрытие раны можно обеспечить только с помощью дополнительного хирургического вмешательства.

Сохранение вестибулярной пластинки

Полноценная кровоточивость стенок лунки после удаления зуба является обязательным условием успешного проведения процедуры «elap-rp» (рис. 1). Кровяной сгусток можно получить в ходе традиционного кюретажа или, что предпочтительнее, с помощью лазера. Обычно в таких случаях достаточно использовать мягкий лазер Claros (Elexxion) в импульсном режиме с частотой 8000 Гц, в течение 120 с при мощности 75 мВт или в течение 60 с при мощности 100 мВт, что позволяет обеспечить энергию около 6 Дж на лунку. Стекловолоконный наконечник T4 следует ввести в лунку до дна и обработать лазером все обнаженные поверхности кости в бесконтактном режиме (рис. 2). Иногда для обеспечения нужной кровоточивости стенок процедуру требуется повторить 2–3 раза.

После обработки лазером на поверхности лунки с кровяным сгустком образуется подобие естественной мембраны (рис. 3). Это обеспечивается благодаря гемостатическому эффекту лазера Claros при мощности 30 Вт, частоте 20 000 Гц и продолжительности воздействия 10 с. Обработку лунки со сгустком следует начинать с дистального края, размещая стекловоло-

→ DT стр. 10

AD