



ОКЛУЗИЯ

ОЦЕНКА НА ОКЛУЗИЯТА ПРИ ПАЦИЕНТИ ПРЕДИ И СЛЕД ОРТОГНАТНА ХИРУРГИЯ

Изследването проучва надеждността и ползата от системата T-Scan при оценяване на оклузията преди и след ортогнатна хирургия. [стр. 7](#)

БИЗНЕС

ГОТОВА ЛИ Е ВАШАТА ДЕНТАЛНА ПРАКТИКА ЗА GDPR?

В публикацията са представени 6 ключови аспекта на новия регламент на ЕС - GDPR, за които трябва да подготвите вашата дентална практика. [стр. 11](#)

ИМПЛАНТОЛОГИЯ

КЕРАМИЧНИТЕ ИМПЛАНТИ: ДО ВЧЕРА ХИМЕРА, А ДНЕС РЕАЛНОСТ?

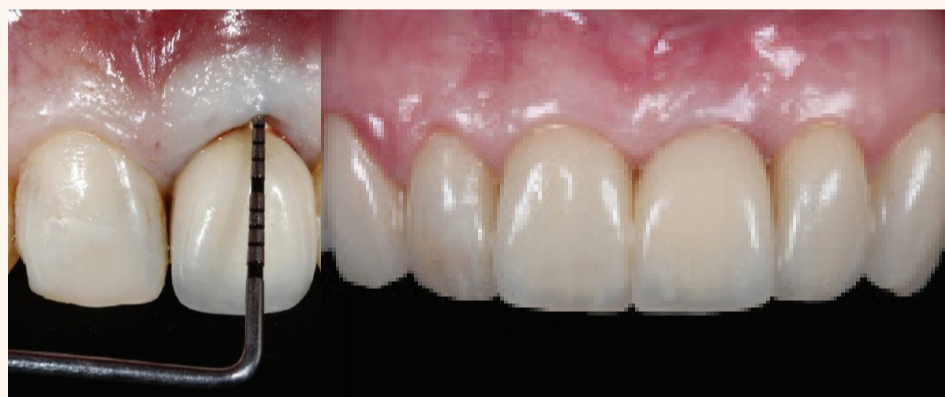
Статията представя няколко клинични случая на имплантологично лечение за заместване на единични липсващи зъби с керамични импланти. [стр. 15](#)

ИНТЕГРИРАН ПАРОДОНТОЛОГИЧЕН, ИМПЛАНТОЛОГИЧЕН И ПРОТЕТИЧЕН ПОДХОД

Рехабилитация, водена от зенита

Д-р Fausto Frizzera, г-р Mateus Tonetto, г-р Guilherme Cabral, г-р Jamil Awad Shibli, г-р Elcio Marcantonio Jr.; Бразилия

Индивидуализираният план на лечение е важен за постигане на резултати, които биха удовлетворили пациента, като осигурят естетика, функция и стабилност в дългосрочен план. Този тип орална рехабилитация изисква намесата на специалисти от различни специалности в денталната медицина, затова комуникацията е ключов момент. Дигиталният дизайн на усмивката (Digital Smile Design/DSD) позволява на клиницистите да планират и обсъдят състоянието на пациента, за да съставят правилния лечебен план, който трябва да бъде воден от желаната позиция на зенита. Идеалната позиция на гингивата ще ръководи специалистите и ще определи необходимостта от извършване на хирургични интервенции или ортодонтико преместване преди поставянето на окончателните възстановявания. В тази статия се обсъжда концепцията с водеща роля на зенита и се представя сложен случай с 4-годишно проследяване, при който са извършени екстракция на зъб, имediat-



но имплантиране, костна регенерация и съединителнотъканна присадка.

ВЪВЕДЕНИЕ

Мултидисциплинарният подход е необходим, за да се постигнат естетични и функционални резултати при по-леки, както и при по-сложни случаи на дентална рехабилитация. Планирането и установяването на правилното време за съответните процедури уве-

личават предвидимостта на лечението¹. За да се изпълни оралната рехабилитация, е възможно да се имитират формата, пропорциите и подреждането на контралатералните зъби или водещи за дизайна им да бъдат естетичните принципи и характеристики, отнасящи се до зъбите като цяло. Създаването на хармонична усмивка може да налага намесата на различни дентални специалности, при което са показани хирургични, ортодонтични или възстано-

вителни процедури^{2,3}. За да се потвърди необходимостта от такива интервенции, трябва да бъде направена оценка на гингивалния контур, а установяването на правилния гингивален зенит помага планирането на лечението, както и последващите дентални процедури.

Гингивалният зенит е най-апикалната част на венечния ръб и обикновено е изместен дистално при горночелюстните централни резци и е централно разположен при горночелюстните странични резци и кучешките зъби⁴. Контурът на свободните гингивални ръбове трябва да бъде в хармония с усмивката и компонентите на лицето, така че съществуващите изменения или асиметрии изискват хирургични или ортодонтични интервенции, ако пациентът има висока линия на горната устна или има желание за коригиране на формата на гингивалната тъкан.

стр. 3

Очаквайте през май заедно с **Dental Tribune** и вестник **today** - бизнес гайд на **BULMEDICA/ BULDENTAL**.

Световноизвестният бизнес гайд за посетители и изложители, обслужващ **IDS** и големите дентални изложения по света, за седми път се реализира в България.

За реклама: **0897 958 321**

усмивка на годината

2018

11-^о ИЗДАНИЕ



Официалната церемония по награждаването ще се състои на 17 май 2018 г. от 20.30 ч. в Sofia Live Club, София.

РЕПОРТАЖ ОТ ЦЕРЕМОНИЯТА: САМО ПО WNESS TV

usmivkanagodinata.com

ОРГАНИЗАТОР

DENTAL TRIBUNE

ivoclar
vivadent
passion vision innovation

С ПОДКРЕПАТА НА

BIOHORIZONS

invisalign®

weemss®

МЕДИЕН ПАРТНЪР:

WNESS®

DENTAL TRIBUNE

INTERNATIONAL IMPRINT

Licensing by Dental Tribune International

Group Editor Daniel Zimmermann
newsroom@dental-tribune.com
Tel.: +44 161 223 1830

Clinical Editors Nathalie Schüller
Magda Wojtkiewicz

Editor Yvonne Bachmann

Editor & Social Media Manager Monique Mehler

DT Communication Services Marc Chalupsky
Kasper Mussche

Copy Editors Ann-Katrin Paulick
Sabrina Raaff

Publisher/President/Chief Executive Officer Torsten R. Oernus

Chief Financial Officer Dan Wunderlich

Chief Technology Officer Serban Veres

Business Development Manager Claudia Salwiczek-Majonek

Project Manager Online Tom Carvalho

Junior Project Managers Online Hannes Kuschick
Chao Tong

E-Learning Manager Lars Hoffmann

Education Director Tribune CME Christiane Ferret

Event Services/Project Manager Tribune CME & CROIXTURE Sarah Schubert

Marketing Services Nadine Dehmel

Sales Services Nicole Andra

Accounting Services Karen Hamatschek
Manuela Hunger
Anja Maywald

Media Sales Managers

Melissa Brown (International)

Hélène Carpentier (Western Europe)

Matthias Diessner (Key Accounts)

Anje Kahnt (International)

Wendiana Mageswki (Latin America)

Barbara Solarova (Eastern Europe)

Peter Witteczek (Asia Pacific)

Executive Producer Gernot Meyer

Advertising Disposition Marius Mezger

Dental Tribune International GmbH
Holbeinstr. 29, 04229 Leipzig, Germany
Tel.: +49 341 48 474 302 | Fax: +49 341 48 474 173
info@dental-tribune.com | www.dental-tribune.com

©2018, Dental Tribune International GmbH. All rights reserved. Dental Tribune International makes every effort to report clinical information and manufacturer's product news accurately, but cannot assume responsibility for the validity of product claims, or for typographical errors. The publishers also do not assume responsibility for product names or claims, or statements made by advertisers. Opinions expressed by authors are their own and may not reflect those of Dental Tribune International.

ОФИС БЪЛГАРИЯ

Издава Dental Tribune България ЕООД
София 1421, кв. „Лозенец“, ул. „Крум Понор“ 56-58
office@dental-tribune.net
www.tribunemedia.bg
www.dental-tribune.com

Действителен собственик:
Уяна Винчева

Предоставената информация е съгласно чл. 7а, ал. 3 от ЗЗДГДП.

Главен редактор Уяна Винчева

Отговорен редактор Гергана Дъбълчева

Редактор г-р Павлина Колева

Дизайн и предпечат Петър Парнаров

Превод г-р Павлина Колева
г-р Ана Костова
г-р Константин Георгиев
Христо Илиев

Коректор Галя Христова

Маркетинг и реклама Николена Илиева
тел.: 0897 958 321

Автори в броя

г-р Fausto Frizzera, Бразилия

г-р Mateus Tonetto, Бразилия

г-р Guilherme Cabral, Бразилия

г-р Jamil Awad Shibli, Бразилия

г-р Eicio Marcantonio Jr., Бразилия

г-р Jimoh Olubanjo Agbaje, Бразилия

Eike Van de Castelle, Белгия

Armed S. Salem, Египет

Dickson Anumendem, Белгия

Eman Shaheen, Белгия

Yi Sun, Белгия

Constantinus Politis, Белгия

г-р Jochen Mellinghoff, Германия

Stuart Collyer, Обединеното кралство

г-р Anna Maria Yiannikos, Германия/Кипър

Автори в Laser Tribune

г-р Гералд Томас, Бразилия

Михаил Батмас, Бразилия

Павлос Спирантис, Бразилия

г-р Habib F. Zarifeh, Либан

г-р Mayssam Bachacha, Либан

г-р Monique Hanna, Либан

г-р Maziar Mir, Германия

проф. Norbert Gutknecht, Германия

г-р Masoud Mojahedi, Иран

г-р Jan Tunér, Швеция

г-р Masoud Shabani, Германия

Печат „Спектър“ АД

Българското издание на Dental Tribune е част от групата Dental Tribune International – международно издание на 20 езика, разпространявано в над 55 държави.

Съдържанието, преведено и публикувано в този брой от Dental Tribune International, Германия, е с авторското право на Dental Tribune International GmbH. Всички права запазени. Публикувано с разрешението на Dental Tribune International GmbH, Holbeinstr. 29, 04229, Leipzig, Германия. Възпроизвеждането по какъвто и да било начин и на какъвто и да е език, изцяло или частично, без изричното писмено разрешение на Dental Tribune International GmbH и Dental Tribune България ЕООД е абсолютно забранено. Dental Tribune е запазна марка на Dental Tribune International GmbH.

Редакцията не носи отговорност за съдържанието на публикуваните реклами в броя.



DENTAL TRIBUNE

в хартиен и дигитален формат

www.dentaltribune.bg



ИНТЕГРИРАН ПАРОДОНТОЛОГИЧЕН, ИМПЛАНТОЛОГИЧЕН И ПРОТЕТИЧЕН ПОДХОД

Рехабилитация, водена от зенита

Д-р Fausto Frizzera, г-р Mateus Tonetto, г-р Guilherme Cabral, г-р Jamil Awad Shibli, г-р Elcio Marcantonio Jr.; Бразилия

стр. 1

Дори след клиничния и фотографския анализ и този на ситуационните модели дискретните или по-сложните изменения не могат да бъдат визуализирани в ежедневната практика, така че трябва да се използва метод, с който да се увеличат възможностите за планиране на лечението⁵.

Дигиталният дизайн на усмивката (DSD) е инструмент за планиране, който се използва за улесняване на откриването на изменения, планиране на индивидуални случаи и комуникация между участващите в лечението специалисти⁶. Правят се серия от фотоснимки на пациента в статика и динамика, които се използват за проектиране на компютър на няколко референтни линии и форми за откриване на изменения и дисхармонии. Виртуалният план на лечение позволява както за екипа, така и за пациентите да се представят визуално основните цели и очакваните резултати след лечението, както и рисковете от него и ограниченията му⁵. Освен това комуникацията чрез дигитални методи благоприятства последователното лечение, като ортодон-

тът, пародонтологът и екипът по възстановяванията могат да напредват с лечението в перспектива, което повишава предвидимостта му.

Установяването на идеалната позиция на гингивалния зенит с DSD е първата стъпка за пресъздаването на една усмивка. Обикновено е индицирано ортодонтоско лечение, когато е необходимо да се извършат големи хоризонтални премествания в позицията на зенита³. Що се отнася до по-малките хоризонтални движения и вертикални модификации, процедури с пародонтална пластика като утъляване на клиничната корона или покриване на корен/имплант са с добри индикации^{7,8}. Хирургичното преместване на позицията на зенита коронарно с гингивални присадки е по-чувствителна ситуация, но предвидима, ако е в съответствие с правилните показания^{9,10}. Тази присадка също така увеличава мекотъканния обем и предотвратява рецесията на гингивалните или перимплантните тъкани^{11,12}.

Рехабилитацията на естетичните зони с импланти увеличава интеграцията между хирургичните и възстановителните процедури. И две-

Предварителен анализ и планиране	Медицинска анамнеза на пациента; клиничен и рентгенографски анализ на количеството/качеството на меките и твърдите тъкани във връзка с имедиатно поставяне на имплант; планиране с DSD
Зъбна екстракция	Атравматично екстрахиране на зъба
Поставяне на имплант	Имедиатно поставяне без ламбо на тесен имплант в правилна триизмерна позиция
Реконструкция на алвеолата	Комбинация от бавно резорбираща се присадка и неомрежена колагенова мембрана за реконструкция на вестибуларната стена
Мекотъканна присадка	Съединителнотъканната присадка с голяма дебелина увеличава обема и поддържа ръба на тъканите
Имедиатно възстановяване	Поставена е временна конструкция с винтово фиксиране, без оклузални контакти и с конкавен дизайн, с разлика в диаметрите имплант-надстройка (platform switch)
Окончателно възстановяване	Изработва се след остеоинтеграцията на импланта и оздравяването на меките и костната тъкани; използване на надстройка с подходящ профил на изникване и адаптация

Таблица 1 Използва се подходящ протокол за имедиатна подмяна на зъбите в алвеоли с дефект по вестибуларната стена.

Един ден с Д-р Кирил Динов и Клаудио Нанини

Лекционна и практическа част

ЛЯТНОТО ТУРНЕ НА
14-17 ЮНИ 2018

ТИТАНИТЕ III

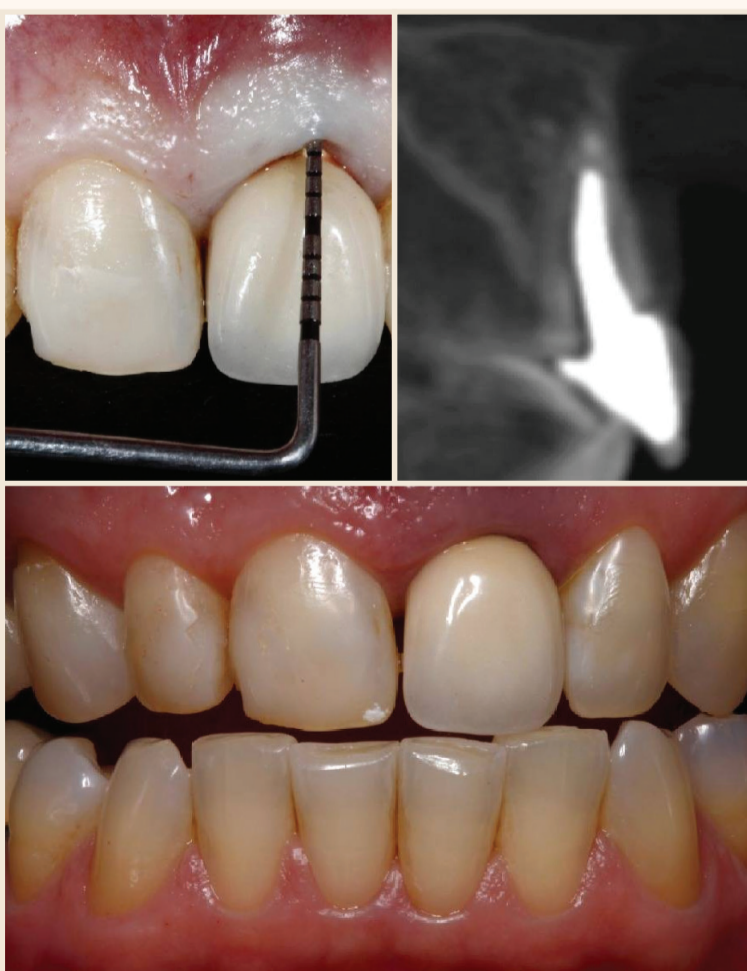Лекция на тема:

“Тотална рехабилитация върху импланти - стъпка по стъпка от първата визита до крайния резултат” част от Основната програма на Титаните III

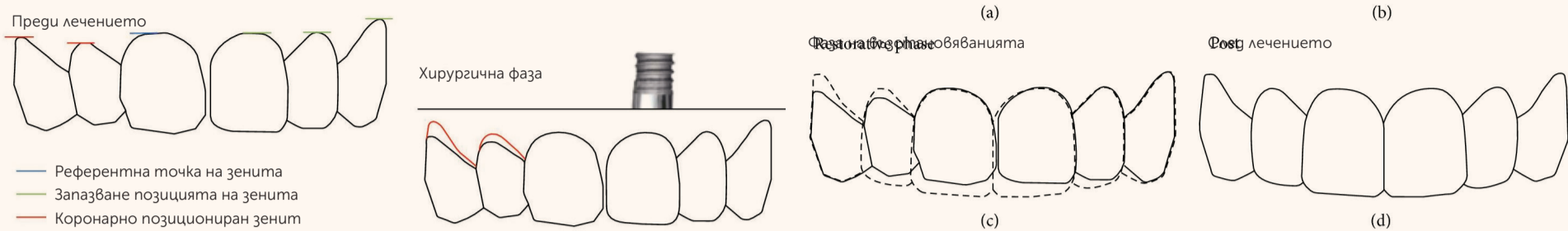
Практически курс на тема:

“Провизорна фаза - смисъл и етапи при цялостно възстановяване”

Цена на практически курс за зъболекар и зъботехник - 800 лв.



Фиг. 1 Коса фрактура на зъб 21, дължаща се на оклузална травма. Клинично при пациентката се установяват дълбок пародонтален джоб при зъб 21 (а), тънък биотип и по-къси клинични корони на зъби 13 и 12 (б). На СВСТ изследването се наблюдават загуба на вестибуларната костна стена и периапикална лезия (в).



Фиг. 2 Анализът на горночелюстните фронтални зъби показва изменението във формата на зъбите, позицията на зенита на зъби 13 и 12 и необходимостта да се запази мекотъканныят ръб на зъб 21 след ИПЗ (ITR).

те фази на лечение, извършени изолирано или едновременно, трябва да бъдат съгласувани, така че да могат да бъдат постигнати задоволителни резултати^{13,14}. Всеки път когато трябва да бъде изваден зъб и заменен с имплант, е важно да се ограничат тъканныте загуби и ретрахирането на меките тъкани след екстракцията¹⁵. Ако общото състояние на пациента и ситуацията на локално ниво позволяват, могат да бъдат поставени имплант имедитантно и временна корона в интактна или компрометирана алвеола за им-

диатна подмяна на зъба – ИПЗ (ITR)¹⁶⁻¹⁸. Тази процедура представя естетични, психологически, функционални и биологични предимства за пациента, но трябва да се прилага по показания, за да се постигне успех от лечението^{11,12,18,19}. Въпреки ограниченията и рисковете, за които се съобщава в миналото, ИПЗ, комбинирана с костни и гингивални присадки, показва добри резултати със запазване формата на билото на костния гребен и контурите на меките тъкани, ако се използва подходящият хирургичен протокол (таблица 1).

Преди да се извърши ИПЗ, трябва да се установи идеалната позиция на зенита, за да направлява хирурга при триизмерното позициониране на зъбния имплант и при процеса на поставяне на материала за присадка. Целта на тази публикация е да покаже интердисциплинарен клиничен протокол за получаване на по-добри функционални и естетични резултати. Протоколът се основава на позицията на гингивалния зенит като отправна точка и прогнозирането с DSD за получаване на предвидими резултати.

ОПИСАНИЕ НА СЛУЧАЯ

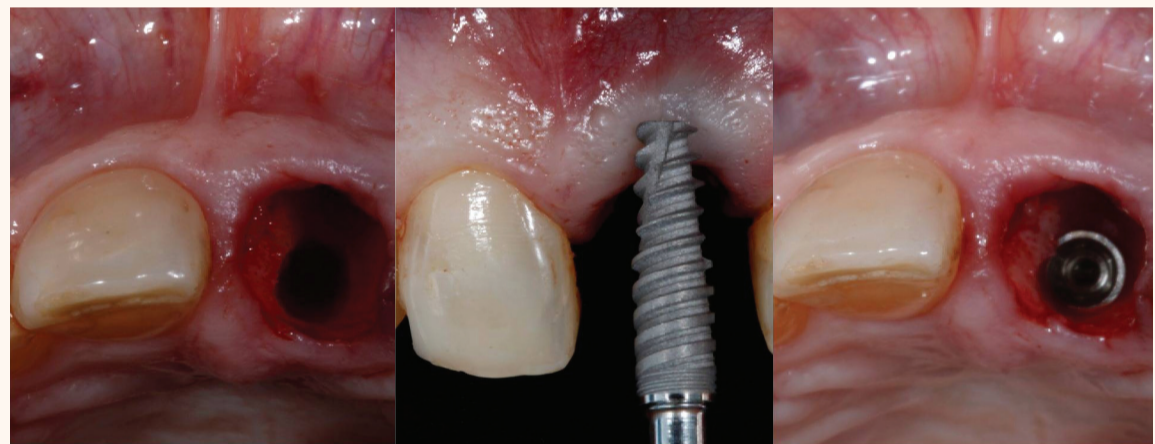
В тази статия се представя доклад на клиничен случай, при който, основавайки се на рехабилитация, водена от зенита, бе извършена ИПЗ в алвеола с обширен костен дефект по вестибуларната стена, гингивалните ръбове при зъби, които не са по съседство, се преместват апикално и максиларните фронтални зъби биват възстановени с керамични възстановявания.

Пациентка на 61 години от европеидната раса с тънък гингивален биотип и висока линия на устната се явява с диагонална фрактура на зъб 21. Клинично има изявена подвижност на фрагмента и увеличена дълбочина на ржоба от вестибуларната страна (фиг. 1а и б). Направено е конично-лъъчево компютърно-томографско изследване (СВСТ) на меките тъкани, както бе описано по-горе²⁰, а анализът показва тънка гингивална тъкан и изразена извивка на металния щифт с коса фрактура, която достига до апикалната трета на зъба. Има достатъчно количество палатинална кост, за да се постави тесен имплант независимо от пълната загуба на

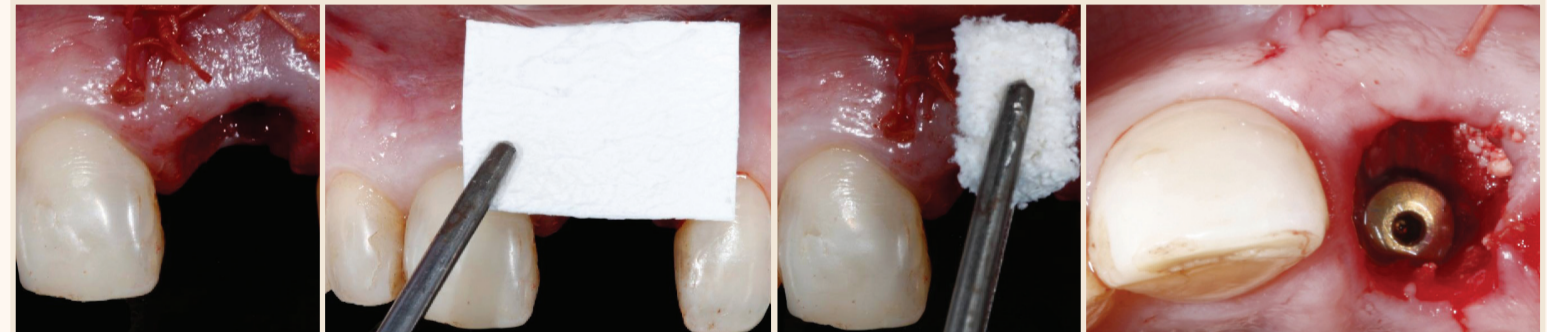
вестибуларната костна стена и периапикалната лезия (фиг. 1в). Пациентката не е удовлетворена от усмивката си поради промени във формата на зъбите и гингивална асиметрия (фиг. 2).

Зъбът е екстрахиран внимателно с деликатен и гъвкав периотом (Maximus, MG, Бразилия) и алвеолата е почистена и ревизирана, за да се потвърди наличието на обширен вестибуларен дефект. Извършва се последователно препариране с фрези в палатиналната кост (фиг. 3а) за поставяне на имплант 3.5 x 13 мм (фиг. 3б) със свързка тип морзов конус (Flash; Splexao Sistema de Próteses, SP, Бразилия). За да се създаде адекватен гингивален профил, платформата на импланта се поставя на 4 мм под гингивалния ръб и на 0.5 мм по-дистално от срединната позиция на зъба; полученият въртящ момент (торк) при въвеждането е 50 Ncm (фиг. 3в). Снет е отпечатък с поливинилсилоксан (Express XT; 3М ESPE, САЩ) от позицията на импланта, за да се изготви гипсов модел за изработване на временна корона с винтова фиксация и разлика в диаметрите имплант-настройка (platform switch) с конкавен субгингивален контур, която се поставя 24 часа след операцията. Проведени са иризация и оглед на алвеолата, за да се елиминират частици от отпечатъчния материал.

От вестибуларно е оформено джобче по фациалната повърхност на импланта и от небцето е взета субепителна съединителнотъканныя присадка (СТГ) с дебелина 1.5 мм чрез техника с единичен разрез. Присадката се поставя в джобчето и



Фиг. 3 След атравматична екстракция на зъба палатиналната кост е препарирана с фреза (а) и е поставен имплант 3.5 x 13 мм (б) на 4 мм под гингивалния ръб от вестибуларно (в).



Фиг. 4 Плътна съединителнотъканныя присадка се зашива отвътре към вестибуларните тъкани на алвеолата (а). Неомрежена мембрана е оформена и поставена в контакт с мекотъканныя присадка и най-апикалната част на алвеолата (б). Последната е реконструирана с неорганичен костен материал за присадка от говежди произход, съдържащ 10% свински колаген (в). **Фиг. 5** Изглед от оклузално на реконструираната алвеола преди поставянето на временната конструкция с конкавен субгингивален контур без оклузални контакти.

smile of the year SYMPOSIUM

17 май 2018, София



г-р Франческо Минтроне
Италия

УЪРКШОП
От плана за лечение до провизорните възстановявания в дигиталната дентална медицина

17 май 2018 г.,
14.30-18.00 ч.
София

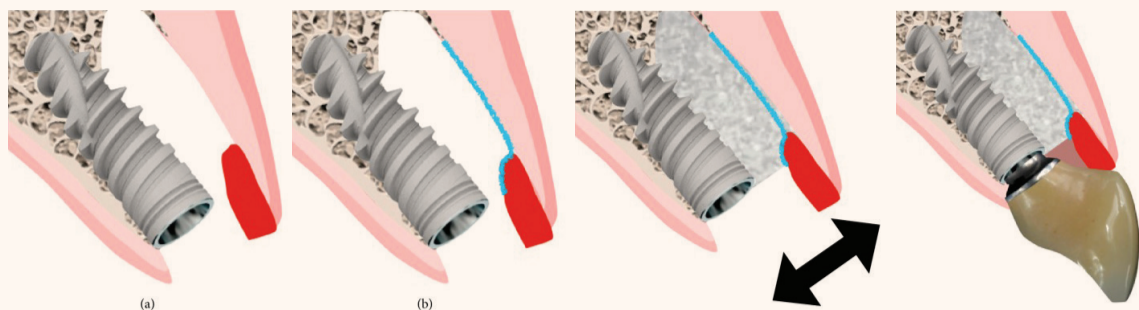
ЦЕНА: 600 ЛВ. ~~750 ЛВ.~~
Местата са ограничени до 12.

Цената включва безплатен достъп до лекционната част на симпозиума и билет за официалната церемония по награждаването в конкурса „Усмивка на годината“.

РЕГИСТРИРАЙТЕ СЕ НА USMIVKANAGODINATA.COM ИЛИ НА тел. 0897 958 321.

СПЕЦИАЛНО ПРЕДЛОЖЕНИЕ:

1 уъркшоп
+ 4 лекции
+ церемония
Усмивка на годината
600 ЛВ.

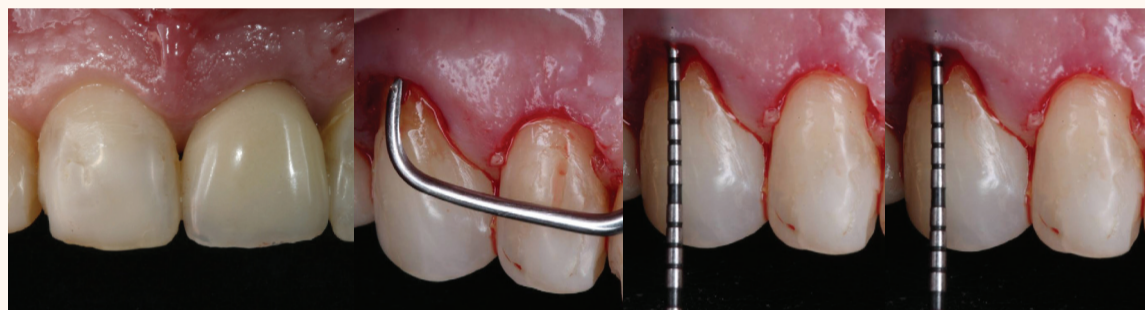

Фиг. 6 Снимки с изглед от латерално, показващи последователността (а–б) при реконструкцията на алвеолата с присадките и имедиатната временна конструкция.

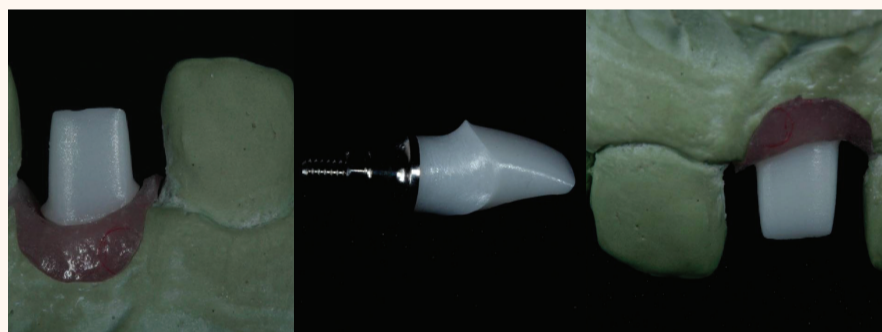
се защита към вестибуларната повърхност на алвеолата на нивото на гингивалния ръб с конци Polyglactin 910 5–0 (Vicryl, Ethicon, Бразилия) (фиг. 4а). След това неомрежената колагенова мембрана (Bio-Gide, Geistlich Biomaterials, Швейцария) се оформя според костния дефект и се поставя отвътре до меко-тъканната присадка (фиг. 4б).

Пространството между колагеновата мембрана и импланта се изпълва с неорганичен костен минерал от говежди произход, свързан с колаген от свински произход (Bio-Oss Collagen, Geistlich Biomaterials, Швейцария) (фиг. 4в). Поставен е гингивален оформител и към съседния зъб е фиксирано чрез адхезивна техника временно въз-

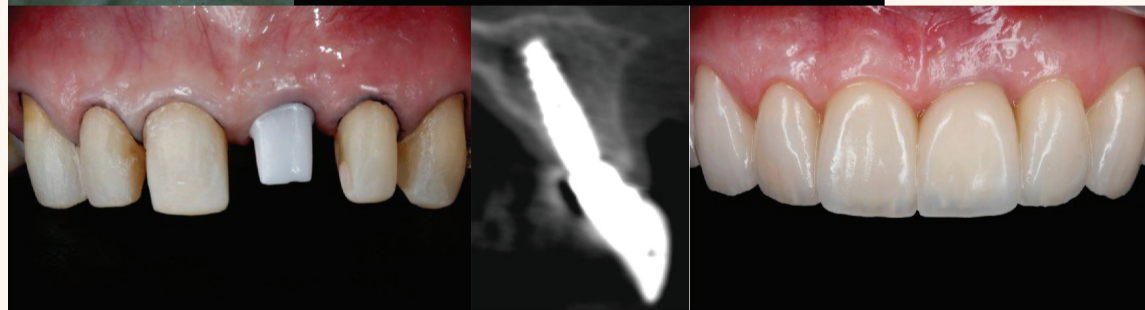
становяване, докато бъде изработена временна конструкция с винтова фиксация под формата на титанова надстройка тип UCLA, облицована отвън с фасета като зъб (фиг. 5 и 6а–г). Временното възстановяване е изключено от оклузален контакт при страничните екскурзивни движения, при максимална интеркуспидация и в



Фиг. 7 Оперираният участък след 15 дни показва запазване на гингивалния контур. Фиг. 8 Деветдесет дни след първата интервенция е извършена операция без ламбо за уължаване на клиничните корони, за да се репозиционира зенитът при зъби 12 и 13. Отнемането от костта е извършено с пародонтално микродрелото (Micro-Chisel) и кюрета (а), за да се създаде отстояние 3 мм между гингивалния ръб и билото на костта (б и в).



Фиг. 9 След периода на остеоинтеграция се сменя отпечатък, за да се изработи индивидуализирана циркониева надстройка със субгингивален конкавен контур (а–в).



Фиг. 10 Препарирани са съседните зъби и е снет отпечатък за изработване на изцяло керамични възстановявания (а). СВСТ изследването демонстрира формиране на костна тъкан около импланта и увеличаване на гингивалната тъкан една година след ИПЗ (ITR) (б). Резултати, получени една година след рехабилитацията, водена от зенита (в).

централна оклузия. Постоперативно на пациентката е назначен прием на 500 мг амоксицилин за 7 дни и 500 мг парацетамол в продължение на 3 дни. Пациентката също така е инсторирана да изплаква внимателно устната кухина с разтвор на хлорхексидин за 14 дни и да не почиства с четка за зъби в тази зона в продължение на 5 дни. След 15 дни са снети шевове и гингивалната тъкан показва подходяща форма (фиг. 7). Пациентката бе поканена отново за преглед на 30-ия и на 90-ия ден след операцията.

За да се коригира гингивалното несъответствие на 90-ия ден, е проведено уължаване на клиничните корони на зъби 12 и 13, за да се нивелира нивото с това на контралатералните зъби 22 и 23 (фиг. 8а–в). При двата зъба е отнет един милиметър гингивална и костна тъкан без отпрепарирани на ламбо. Гингивалните ръбове на другите зъби остават недокоснати, включително и имплантът, поставен в областта на зъб 21. На 180-ия ден имплантът не показва клинични изменения и започва изработването на окончателните възстановявания. Тъй като има анатомични промени и налични, обширни композитни възстановявания на предните зъби, е предложено изработване на порцеланови фасети на зъби 13, 12, 11, 22 и 23 и изцяло керамични корони на зъби 14, 21 и 24.

Профилът на изникване е копиран от временното възстановяване над импланта върху трансфер с пластмаса (pattern resin) и е снет отпечатък с отворена лъжица. Изготвен е модел с гингивална маска/zip и е направен восъчен моделаж на окончателната индивидуализирана надстройка. Моделираната от восък надстройка се сканира и с помощта на CAD/CAM се изработва индивидуализирана надстройка от цирконий (Precision; Copexao Sistema de Próteses, SP, Бразилия) със субгингивален конкавен контур. След поставянето на надстройката (фиг. 9а–в) се препарират зъби 14, 13, 12, 11, 22, 23 и 24 (фиг. 10а), като се снемат отпечатък с поливинилси-

локсан и се изработват временни конструкции от пластмаса (Protemp, 3M ESPE, САЩ). Керамичните възстановявания са завършени и фасетите се циментират с Rely X Veneer (3M ESPE, САЩ), а короните – с Rely X Arc (3M ESPE, САЩ). За короната над импланта се използва копие на надстройката съгласно описаната по-горе техника^{21,22} за преготовряване попадането на излишъци от цимент в субгингивалната зона.

Постигнат е хармоничен резултат благодарение на така проведения лечебен протокол (таблица 1) и пациентката е изключително удовлетворена. Една година след операцията са направени друго изследване СВСТ на меките тъкани (фиг. 10б) и клинични фотоснимки, на които може да се види стабилността на постигнатите резултати по описания протокол при краткосрочното проследяване (фиг. 10в). Около повърхността на импланта се установява кост и е налична цялостна вестибуларна костна стена с дебелина 3 мм на нивото на импланта; може да се наблюдава преобразуването на тънкия биотип в плътен такъв, като има наличие на гингивална тъкан, дебела 2.5 мм, по вестибуларната повърхност на два милиметра под венечния ръб. Четири години по-късно резултатите са запазени (фиг. 11).

ДИСКУСИЯ

Важно е специалистите, участващи в лечението, които изискват мултидисциплинарни процедури, да работят заедно, за да се постигнат очакваните резултати и очакванията на пациента. Използването на DSD при дентални рехабилитации подпомага процеса на диагностика, планирането на лечението, комуникацията и визуализацията на необходимите процедури от страна на съответните членове на екипа и пациентите^{5,6}.

Установяването на идеалния зенит на гингивата преди започването на лечението е важно за насочване на пародонтални

smile of the year
SYMPOSIUM

17 май 2018, София



д-р Флорин
Кофар,
Румъния

УЪРКШОП

Геометрия на красотата:
имитиране на естествената
морфология с помощта на CAD/CAM
и дигитален работен процес

17 май 2018 г.,
14.30-18.00 ч.
София

ЦЕНА: 600 лв. ~~750 лв.~~

Местата са ограничени до 12.

Цената включва безплатен достъп до лекционната част на симпозиума и билет за официалната церемония по награждаването в конкурса „Усмивка на годината“.

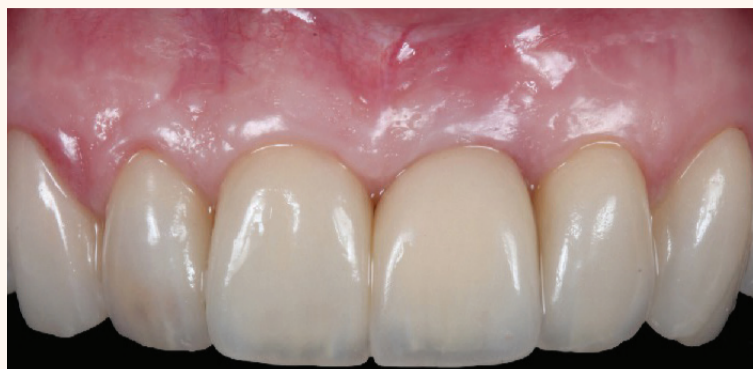РЕГИСТРИРАЙТЕ СЕ НА USMIVKANAGODINATA.COM ИЛИ НА тел. 0897 958 321.

СПЕЦИАЛНО
ПРЕДЛОЖЕНИЕ:



1 уъркшоп
+ 4 лекции
+ церемония

Усмивка на годината
600 лв.



Фиг. 11 Стабилни резултати се наблюдават след четири години на проследяване на възстановяването, водено от зенита.

ме, ортодонтските и възстановителните процедури, както и за идеалното триизмерно позициониране на импланта.

Причината за поставянето на импланта със закомване в латиналната стена и на 4 мм под вестибуларния гингивален

ръб е възможността за създаване на адекватен профил на изникване от тясната платформа на импланта, увеличавайки формирането/реконструкцията на вестибуларната костна стена, за да се получат стабилни резултати при твърдите и меките тъкани в дългосрочен план^{19,23,24}. Резорбирането на присадката в хоризонтално направление може да бъде компенсирано чрез използване на съединителното тъканна присадка с изразена дебелина²⁵. Подходът без ламбо в комбинация с костен материал за присадка, бариерна мембрана и мекотъканна присадка може да бъде използван,

ако трябва да се стабилизира позицията на зенита или леко да се премести коронарно. Когато има показания за имедианно поставяне на имплант, то трябва да се направи, тъй като съкращава срока на лечение, намалява разходите, както и броя на оперативните интервенции и болезнеността.

Добавянето на субепителна съединителното тъканна присадка към техниката подпомага пребръщането на тънкия биотип в плътен такъв и също така намалява апикалната миграция на тъканния ръб. Няколко проучвания са показали възможност за свеждане до мину-

мум на тъканната рецесия, когато се използва съединителното тъканна присадка, свързана с ИПЗ^{12,18,19}. Незначителни изменения са настъпили в зоните, в които е поставена мекотъканна присадка, в сравнение с участъците без поставена присадка. Дори е възможно да се премести ръбът коронарно, когато меката тъкан е минимално открита и има конкавен профил на изникване на надстройката/временното възстановяване^{13,26}. Тази процедура доказано увеличава също така дебелината на вестибуларните меки тъкани, които така имат по-слаба тенденция към рецесия от вестибуларно при дългосрочно проследяване^{11,18,27}.

Тъй като обикновено е необходима хармонична позиция на зенита при пациенти с висока линия на устната, в този клиничен случай е проведена процедура без ламбо за угляжаване на клиничната корона при контралатералните максиларен латерален резец и кучешки зъб. Този вид протокол е описан по-горе и демонстрира стабилни резултати, особено в областите с тънки меки тъкани^{28,29}. Когато не се отпрепарира ламбо, това се отразява благоприятно върху времето за операцията и оздравяването на пародонталните тъкани, но е важно внимателно да се отнемат излишната кост и пародонталните влакна, за да се създаде нова биологична ширина и зенитът да се премести апикално^{28,30}.

ЗАКЛЮЧЕНИЕ

Интегрираният мултидисциплинарен подход и комуникацията са важни, за да се увеличи предвидимостта на лечението. Рехабилитацията, основана на зенита, ръководи специалистите и позволява визуализацията на необходимите процедури за постигане на задоволителни резултати дори и при сложни случаи с високи естетични изисквания.

Конфликт на интереси: Авторите заявяват, че няма конфликт на интереси относно публикуването на този материал.

Редакционна бележка: Пълен списък с препратките е наличен при издателя. Статията е публикувана за пръв път в Case Reports in Dentistry, 2017: Fausto Frizzera, Mateus Tonetto, Guilherme Cabral, Jamil Awad Shibli, and Elcio Marcantonio, Jr., „Periodontics, Implantology, and Prosthodontics Integrated: The Zenith-Driven Rehabilitation“, Case Reports in Dentistry, vol. 2017, Article ID 1070292, 8 pages, 2017. doi:10.1155/2017/1070292

За автора:

Д-р Fausto Frizzera завършва Факултета по гентална медицина в UNESP. Специализира пародонтология и имплантология. Професор по пародонтология и имплантология във FAESA University Center. Член на Бразилската гентална асоциация. Автор на книгата Esthetics Integrated in Periodontics and Implant Dentistry. Можете да се свържете с него на имейл faustofrizzera@yahoo.com.br.

НОВО

ПОМОГНЕТЕ НА ВАШИТЕ ПАЦИЕНТИ ДА СЛЕДВАТ ПЪТЯ КЪМ ЗДРАВИТЕ ВЕНЦИ И ПО-ДОБРАТА ОРАЛНА ГРИЖА



ПРЕПОРЪЧАЙТЕ PARODONTAX COMPLETE PROTECTION С 8 КЛЮЧОВИ ПОЛЗИ ЗА ПО-ЗДРАВИ ВЕНЦИ И ПО-СИЛНИ ЗЪБИ

4X

ПО-ГОЛЯМО
отстраняване
на плаката*1

48%

ПО-ГОЛЯМО намаляване
на кървенето
на венците*1



*В сравнение с обикновена паста за зъби, след професионално почистване и двукратно четкане на ден за период от 24 седмици.

Забележка: 1. GSK, RH02434, януари 2015


Изготвена: Януари 2018.
СНВА/СНРАД/0005/18

ОЦЕНКА НА ОКЛУЗИЯТА СЪС СИСТЕМАТА T-SCAN

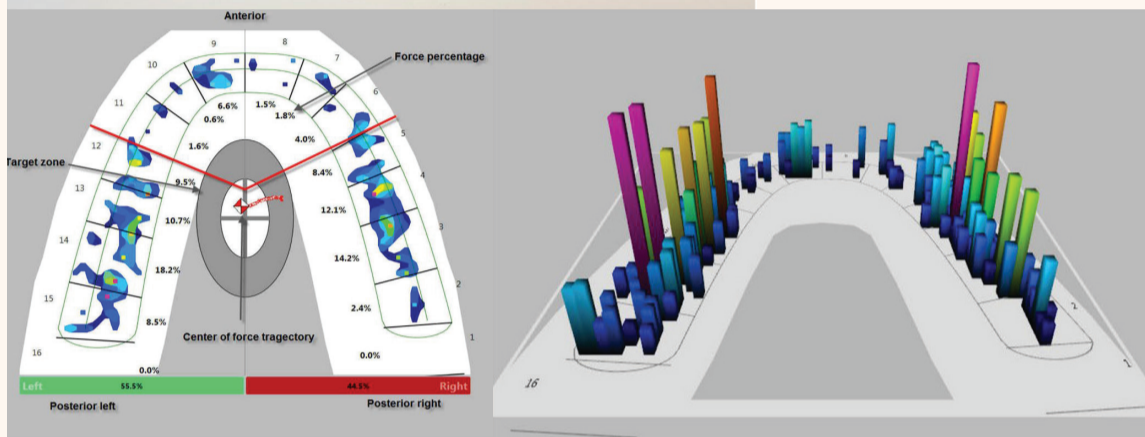
при пациенти преди и след ортогнатна хирургия

Д-р Jimoh Olubanwo Agbaje, Elke Van de Castele, Ahmed S. Salem, Dickson Anumendem, Eman Shaheen, Yi Sun, Constantinus Politis; Белгия/Egunem

Зъбната оклузия варира при различните индивиди, а постигането на правилна физиологична оклузия след остеотомия е от ключово значение за комплексното функциониране на цялата стоматогнатна система. Апаратът T-Scan регистрира центъра на силата, първия контакт, максималната сила на захапката и максималната интеркуспидация. Целта на настоящото изследване е да проучи надеждността и ползата от системата T-Scan при оценяване на оклузията преди и след ортогнатна хирургия. Бе наблюдавана оклузията при 30 здрави възрастни пациенти с нормални оклузални съотношения и при 40 пациенти, на които им предстои ортогнатна хирургична интервенция. T-Scan е изключително надежден при повторни изследвания (коэффициент на обикновена линейна корелация на Пирсън $r=0.98$). Според повечето параметри разпределението на оклузалните сили е по-добро след операцията в сравнение с преди това. Повече зъби участват в оклузията при максимална интеркуспидация след хирургията, сравнено с преди това (респективно 14 и 10). Освен това разликите в разпределението на силите в дисталните участъци бяха намалени след хирургията (17.6 ± 13.8 спрямо 22.7 ± 21.4 преди интервенцията). Максималното процентно натоварване на всеки зъб ($p=0.004$) и броят зъби, участващи в оклузията ($p<0.001$), също се различават значително. Следователно T-Scan е полезен за анализиране на оклузалните несъответствия и може да бъде използван за регистриране на разпределе-



Фиг. 1 Системата T-Scan (T-Scan III, софтуерна версия 8.0.1, Tekscan Inc., САЩ).



Фиг. 2 Разпределение на оклузалните сили, регистрирани с T-Scan III, софтуерна версия 8.0.1.; (а) двуизмерен и (б) триизмерен образ при здрав пациент.

нието на оклузалните сили преди и след лечението, в етапа на планиране и на проследяване.

Двъкрателната система се състои от зъби, периодонтални тъкани, гъвкателни муску-

ли и темпоромандибуларната става. Възстановяването на физиологичната оклузия е важно за нормалното функциониране на цялата гъвкателна система¹⁻³. Зъбната оклузия ва-

рира при отделните индивиди поради разлики в размера, формата и позицията на зъбите; времето и последователността на пробива; размера на зъбните гъби; формата и типа на лицево-черепния растеж⁴. Позицията на зъбите в челюстта и видът оклузия зависят от начина на растеж, който влияе върху зъбите и свързаните с тях структури през периода на растеж, развитие и постнатално модифициране¹⁻³. Всяка аномалия, възникнала по време или след периода на растеж, може да доведе до деформации на горната и/или долната челюст^{5,6}. Ортогнатните хирургични интервенции, лекуващи деформации в горна и/или долна челюст, подобряват гъвкателната функция и естетичния външен вид, както и намаляват болките в темпоромандибуларната става^{7,9}. Възстановя-

ването на правилна физиологична оклузия след остеотомията е от съществена важност за комплексното функциониране на стоматогнатната система. Оклузията може да бъде дефинирана като контактите между зъбите, които са „статични“, когато долната челюст е затворена и неподвижна, или „динамични“, когато долната челюст се движи спрямо горната челюст⁴.

T-Scan (T-Scan III, Software version 8.0.1, Tekscan Inc., САЩ) е дигитална система за анализ на оклузията, която регистрира в реално време зъбните контакти, силата и момента на настъпването им чрез тънък, гъвкав, чувствителен на натиск трансдюсер, поставен в регистриращ сензор с формата на зъбна гъба^{4,10-12} (фиг. 1). Данните за оклузията, придобити чрез изследването с T-Scan, могат да бъдат изобразени двуизмерно или триизмерно с цел анализ (фиг. 2) или във вид на динамични клипчета, които да бъдат изследвани стъпка по стъпка. Разпределението на оклузалните сили, оклузалните смущения и тяхната сила могат да бъдат определени от записаната информация. T-Scan регистрира индивидуални данни за пациента, каквито са центърът на силата, който охарактеризира симетричността на гъвкателните сили; първият контакт, тоест зоната на най-ранен контакт между зъбите в горна и долна челюст; максималната сила на захапката; максималната интеркуспидация, тоест оклузалната позиция на долната челюст, при която туберкулите на зъбите от едната челюст се позиционират и плътно между тубер-

Пациенти, подлежащи на ортогнатна хирургия	Брой пациенти в %
Класификация по Angle на малоклузиите:	
Клас I	14 (35%)
Клас II	20 (50%)
Клас III	6 (15%)
Съотношение между горните и долните резци: (средно \pm SD)	
Отворена захапка ($2.1 \text{ mm} \pm 1.37 \text{ mm}$)	10 (25%)
Овърджет ($4.75 \text{ mm} \pm 2.74 \text{ mm}$)	24 (60%)
Кръстосана захапка ($3.0 \text{ mm} \pm 2.08 \text{ mm}$)	6 (15%)
Хирургичен тип:	
Ле-Фор I	5 (12.5%)
Билатерална сагитална сплит остеотомия	18 (45%)
Двустранна максиларна хирургия	17 (42.5%)

Таблица 1 Малоклузии и хирургическа информация, отнасяща се до пациентите, подлежащи на ортогнатна хирургия и включени в настоящото изследване.

ЗЪБОТЕХНИЧЕСКА ЛАБОРАТОРИЯ BISTREVGROUP ПРЕДЛАГА:

- най-иновативните технологии и най-модерните материали;
- перфектен дизайн и брилянтна изработка;
- изключително съотношение цена-качество;
- пълен набор на машини и технологии от А до Я (от скенер до 3D принтер);
- 30-годишен опит в CAD/CAM технологиите.

FULL SERVICE LAB
Нашите материали за фрезовани CAD/CAM конструкции:

- Цирконий: Katana, Dental Direkt, BruxZir (вкл. multilayer)
- Временни конструкции PMMA (вкл. multilayer)
- Композит -HIPC Bredent
- E-Max • Vita Suprinity • Vita Enamic
- Кобалт-Хром • Титан • Воськ

+ 359 02 85 85 468
 dentallab@bistrevgroup.com
 www.bistrevgroup.com

кулите на зъбите на другата челюст. Максималната интеркуспидация е важна позиция на челюстта, която се отнася до предно-задните и латералните съотношения между горна и долна челюст, както и горно-долните съотношения, по-известни като вертикално измерение на оклузията. Максималната интеркуспидация е важен параметър при оценка на пациент, подлежащ на ортодонтико лечение.

Дъвкателната функция е свързана с оклузията и оклузалните контактни зони; пациенти с ефективна дъвкателна дейност имат добре разпределени оклузални контактни зони, докато пациентите с малоклузии страдат от по-неефективно дъвчване в сравнение с тези с нормална оклузия^{13,14}. Научни изследвания са доказали, че нарушената дъвкателна функция може значително да се отрази на качеството на живот^{8,9}.

Целта на настоящото изследване е да обследва ползата от T-Scan при оценка на оклузалния статус на пациентите преди и след ортогнатна хирургия, като бъде регистрирано разпределението на силите по зъбната дъга преди и след интервенцията, броят зъби, които участват при максимална интеркуспидация преди и една година след операцията, центърът на силата, за да се определи симетрията при разпределението на силите по зъбната дъга, и повторимостта и надеждността на изследването с T-Scan по време на периода на проследяване. В допълнение към това бе направен опит с диагностична цел да се систематизират отделните оклузални типове, наблюдавани при здрави пациенти и при такива, на които им предстои ортогнатна хирургия.

МАТЕРИАЛИ И МЕТОДИ

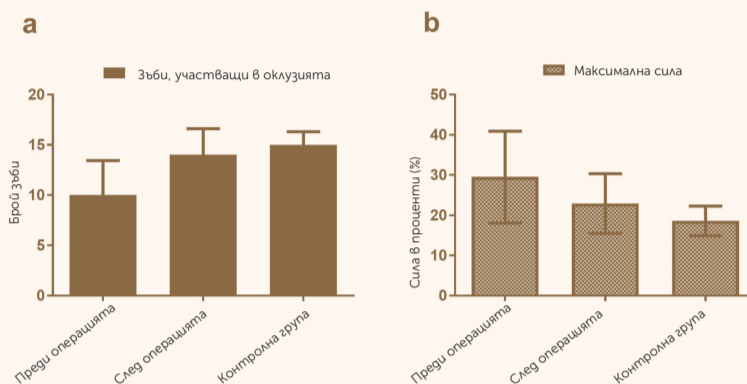
Модел на изследването
Изследването включва кон-

тролна група и група пациенти, на които им предстои ортогнатна хирургия. Контролната група включва 30 здрави възрастни (16 жени и 14 мъже на над 18 години, средна възраст±SD 30.8± 9.7 години), с нормална оклузия (клас I по Angle с нормална оклузална линия без дислоцирани или ротиранни зъби), които са лежали в Лицево-челюстното отделение в Университетската болница. Други критерии за включване в изследването са пълно съзъбие (32 зъба) и да не е провеждано предишно ортодонтико лечение. Критерии за изключване от проучването са проблеми с темпоромандибуларната става, които ограничават отварянето на устата, както и малоклузии като отворена захалка, изразен овърджет, кръстосана захалка и скелетни аномалии, които водят до нарушения в оклузията. Групата, на която предстои ортогнатна хирургия, включва 40 пациенти (25 жени и 15 мъже на средна възраст± SD 26.2 ± 10.1 години), които са планирани за ортогнатна хирургия в Университетската болница в Лювен към Катедра по орална и лицево-челюстна хирургия. Тази група включва пациенти със скелетни аномалии, водещи до нарушения в оклузията, силно изразен овърджет, кръстосана захалка, отворена захалка, проналични или ретрогналични челюсти (таблица 1). Пациенти с цепка на небцето, такива, страдащи от синдроми или претърпели предишна ортогнатна хирургия, бяха изключени от проучването. Изследването се провежда съгласно Декларацията от Хелзинки II. Научният протокол бе одобрен от етичната комисия –UZ Лювен S55873. Всички манипулации бяха подробно обяснени на пациентите и те подписаха информирано съгласие.

Регистриране на оклузията с T-Scan
Изследването на оклузията и

	Контролна група		Преди хирургията		След хирургията	
	Средно± SD (%)	Диапазон (%)	Средно± SD (%)	Диапазон (%)	Средно± SD (%)	Диапазон (%)
Предна област	14.3± 5.8	1–24.1	24.5± 29.3	0–100	21.6± 14.5	1.7–62.3
Задно дясно	50.1±5.7	34.2–58.7	39.1±21.8	0–91.5	40.6± 15.2	6.1–81.9
Задно ляво	43.9±4.9	33–55.8	38.71± 20.3	0–75	39.3±11.2	12.6–62.2
Разлика между задно ляво и задно дясно	9.7±5.2	1–19.3	22.7± 21.4	0–90.6	17.6±13.8	0.1–65.8
Зъби, участващи в оклузията	15±1.3	12–16	10.2± 3.44	3–16	13.5± 2.6*	3–16
Максимална концентрирана сила	18.6±3.7	13.8–29.6	29.5 ±11.4	11.4–56.6	22.9± 7.4*	11.8–49.9

Таблица 2 Анализ на параметрите, записани с T-Scan, на участниците от контролната група и на пациентите от групата с ортогнатна хирургия преди и една година след операцията. Със звездичка (*) са означени статистически значимите разлики, които са открити в групата от пациенти между две точки във времето използвайки критерия на Уилкоксон с p < 0.05.



Фиг. 3 Сравнение между (а) броя зъби, участващи в оклузията, и (б) максималната сила в проценти върху всеки зъб.

при двете групи бе направено с устройството T-Scan (T-Scan III, версия на софтуера 8.0.1). При контролната група регистрирането на оклузията бе проведено еднократно, докато при групата с ортогнатна хирургия пациентите бяха обследвани преди операцията и при всеки контролен преглед (6 седмици, 3 месеца, 6 месеца и една година след операцията). Регистрацията на захалката (фиг. 1) бе направена, докато пациентите седяха в изправено положение на денталния стол. Сензорът регистрира в реално време оклузалните контакти и тяхната сила и препраща информацията към софтуерен пакет, базиран на Windows. Данните се визуализират двуизмерно или триизмерно във вид на непрекъснато „филмче“ на целия дъвкателен акт. В допълнение към това на двама от участни-

ците ежеседмично бяха правени четири повтарящи се оклузални записа, за да се оценят повторимостта и надеждността на изследването с T-Scan по време на етапа на проследяване. Данните за оклузията на контролната група, преоперативната информация от групата с ортогнатна хирургия и данните една година след операцията бяха прехвърлени в електронна таблица за последващ анализ.

Оклузален анализ

Следните параметри бяха извлечени от регистрираната информация: разпределението на силите по зъбната дъга (фиг. 2), броят зъби, участващи в захалката при максимална интеркуспидация, разположението на центъра на силата, за да се оцени равномерността на разпределението на силите във всяка дъга. С цел улеснява-

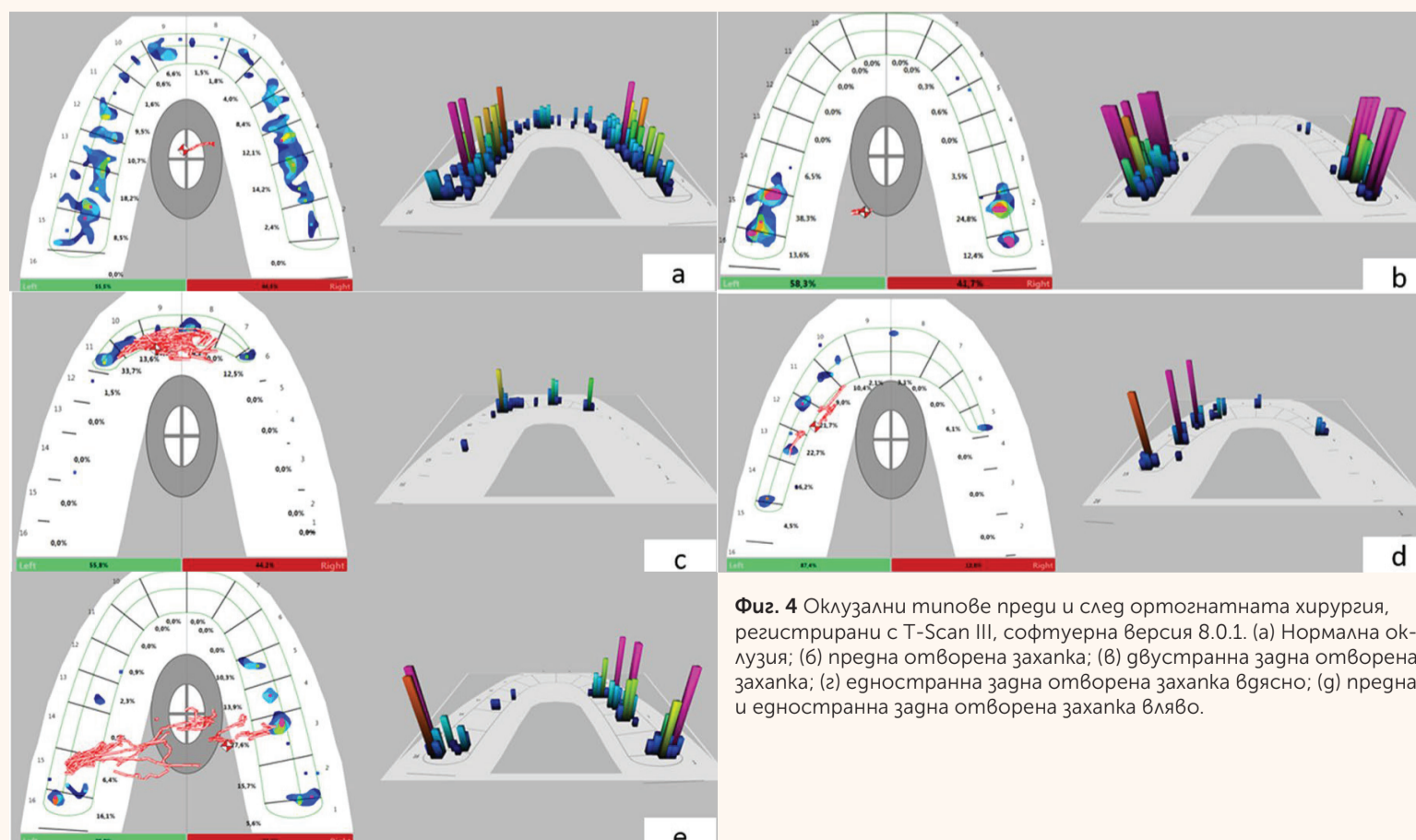
Група	Оклузален тип
1	Нормална оклузия
2	Предна отворена захалка
3	Двустранна задна отворена захалка
4	Едностранна задна отворена захалка (вдясно или вляво)
5	Предна и едностранна задна отворена захалка (вдясно или вляво)

Таблица 3 T-Scan оклузални типове при пациенти преди ортогнатната хирургия.

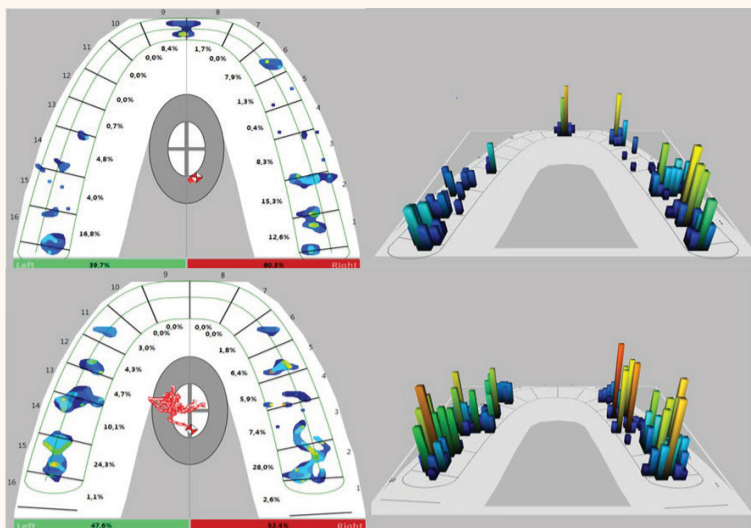
не на анализа оклузалните сили по зъбната дъга при максимална интеркуспидация бяха групирани в три групи (фиг. 2): предни (от кучешки до кучешки, от зъб #13 до 23), задни десни (премолари и молари, от зъб #18 до 14) и задни леви (премолари и молари, от зъб #24 до 28). При всички участници бяха оценени разпределението на силите в трите зони, разликата в процентите между силите в задните леви и десни зони, зъбите, които участват в оклузията, както и най-голямата сила, насочена върху отделен зъб при максимална интеркуспидация.

Статистически анализ

Характеристиките на пациента са демонстрирани чрез дескриптивна статистика. Данните от категориите са обобщени чрез преброяване и процентно съотношение. Средната стойност, стандартното отклонение и размахът са изчислени за оклузална сила в проценти за трите области. Изчислени са абсолютната разлика в дъвкателните сили между дисталния десен и ляв сегмент, броят на зъбите, които допринасят за оклузията, и максималната оклузална сила върху зъбите на пациента (преди и след операция), както и контролните стойности. Статистическият анализ е изпълнен посредством SAS, версия 9.4 (SAS Institute Inc., САЩ). Значителните разлики между данните преди и след операция са определени чрез критерия на Уилкоксон. Използван е вариационен анализ на Крускал–Уолис за определяне на вариацията във и между групите за всяко едно измерение (оклузална сила в проценти отпред, дистално вляво и вдясно; разликата между дъвкателните сили дистално; броят на зъбите, участващи в оклузията; максималната сила в проценти, падаща върху отде-



Фиг. 4 Оклузални типове преди и след ортогнатната хирургия, регистрирани с T-Scan III, софтуерна версия 8.0.1. (а) Нормална оклузия; (б) предна отворена захалка; (в) двустранна задна отворена захалка; (г) едностранна задна отворена захалка вдясно; (д) едностранна задна отворена захалка вляво.



Фиг. 5 Разпределение на оклузалните сили преди и една година след хирургията, регистрирани с T-Scan III, софтуерна версия 8.0.1.

лен зъб). $P < 0.05$ се счита за значително. Коефициентът на съгласуваност на оклузалната информация, получена от T-Scan в различни времеви интервали, беше тестван при четири измервания при условия на експериментална повторяемост при два участници. Използвана е алфата на Кронбах. Надеждността бе определена чрез корелация на измерванията при условия на експериментална повторяемост след администри-

ране на теста два или повече пъти (до четири пъти). Лицето ρ е индексът за корелация, използван най-често в този контекст.

РЕЗУЛТАТИ

Повторяемост на изследването с T-Scan

Алфата на Кронбах (определена чрез коефициента на обикновена линейна корелация на Пирсън) за цялостната сила по

зъбната дъга е 0.98. В различните зони алфата варира от 0.92 (в предните участъци) до 0.98 (в задните леви). Това, че коефициентът на обикновена линейна корелация на Пирсън е ≥ 0.7 , показва, че данните, получени чрез изследване с T-Scan, са повторяеми и тази стойност говори за висока надеждност на измерващото устройство15.

Процентно разпределение на силите

Разпределението на силите в проценти за предните и задните зони при контролната група и при тази с ортогнатна хирургия е отразено в таблица 2. Средната сила в предните участъци е $14.3\% \pm 5.8\%$, докато в задните е $50.1\% \pm 5.7\%$ вдясно и $43.9\% \pm 4.9\%$ вляво. Между 12 и 16 зъба участва в захватката при максимална интеркуспидация. При 28 участници от общо 30 в контролната група центърът на сила е в „прицелната зона“, изобразена в софтуера на T-Scan като бяло-сива елипса в средата на зъбната дъга (фиг. 2а), което е белег за симетричност при разпределението на силите. Максималната сила в проценти върху

отделен зъб е $18.6\% \pm 3.7\%$. Обобщена информация за пациентите преди и след ортогнатната хирургия е представена в таблица 2. Според повечето параметри разпределението на силите след операцията е по-равномерно, отколкото преди това. Повече зъби участват в захватката при максимална интеркуспидация след операцията (13.5 ± 2.6 зъба), отколкото преди нея (10.2 ± 3.44 зъба, фиг. 3), което е по-близко до резултатите в контролната група (15 ± 1.3 зъба). Разликата в процентното разпределение на оклузалните сили в дисталните участъци също се намали след хирургическата интервенция ($17.6\% \pm 13.8\%$ в сравнение с преди това ($22.7\% \pm 21.4\%$), тоест разпределението на силите след операцията е по-благоприятно. Максималната сила, падаща върху отделен зъб в проценти, е $29.5\% \pm 11.4\%$ преди операцията и $22.9\% \pm 7.4\%$ след нея. Не бе открита значима разлика между процентното разпределение на силите в предните ($p = 0.742$), задните леви ($p = 0.787$) и задните десни участъци ($p = 0.843$), както и в процентното раз-

пределение на силите в дисталните участъци ($p = 0.091$) преди и след операцията. При все това според теста на Уилкоксон има значима разлика в максималната сила, падаща върху отделен зъб ($p = 0.004$), и в броя на зъби, участващи в оклузията ($p < 0.001$).

Оклузални типове

Сходните триизмерни T-Scan образи в максимална интеркуспидация при участниците от контролната група и от групата с ортогнатна хирургия бяха групирани. От тези групи се отличиха пет значими оклузални типа, базирани на липсата на контакти (по-нататък описани като „отворена захватка“). Наблюдаваните оклузални типове са представени в таблица 3 и таблица 4. В допълнение към това бе анализирана връзката между класификацията по Angle на малоклузиите при пациентите, планирани за ортогнатна хирургия, и тези пет оклузални типа. Петте T-Scan оклузални типа нямаха връзка с класификацията по Angle на малоклузиите. Може да бъде открито сходство между оклу-

ПОКАНА

за едnodневен семинар

ПРЕДИЗВИКАТЕЛСТВА КЪМ ДЪЛГОТРАЙНАТА ЕСТЕТИКА В ДЕНТАЛНАТА ИМПЛАНТОЛОГИЯ

20 април 2018 г., София, х-л Best Western Premier Sofia Airport

Д-р Хенриете Лернер, Германия

Естетика и функция при сложни имплантологични случаи, сложни методики за аугментация на меки и твърди тъкани, дигитална стоматология.

Лекции:

Формиране на естетика в периимплантната зона. Влияние на направляваната костна регенерация върху дългосрочната естетика на меките тъкани.



Д-р Фернандо Дуарте, Португалия.

Орална и лицево-челюстна хирургия, имплантология, сложни методики за аугментация на меки и твърди тъкани, лечение на периимплантити.

Лекции:

Имплантологията в дългосрочен план - диагностициране и ефективно лечение на периимплантити. Използване на антибиотични продукти за локално приложение при перимукозити и периимплантити - показания, лечение, резултати.



ТАКСА ЗА УЧАСТИЕ

Вариант 1: 480 лв.

Вариант 2: Закупуване на пакет от 5 бр. импланти по избор Alpha Bio Tec + 5 бр. прави надстройки на обща стойност 1380 лв.

За да се регистрирате за участие, изпратете заявка на e-mail: medinabio2007@gmail.com или позвънете на тел. 0899 145 801 или 0899 145 805

Организатор: Медина Био ООД

За пълна информация относно лекторите и програмата на семинара посетете www.meditina-bio.com