

DENTAL TRIBUNE

The World's Dental Newspaper • Slovenian Edition 

SLOVENIJA

PRINT

DECEMBER 2020

EVENTS

ŠT. 5 / LETO 11

dti Dental Tribune International

SERVICES

DIGITAL

Dental Tribune International

The World's

Dental Marketplace

Pot do glavnega cilja ^{strani 4-6}

Tridimenzionalno zapiranje z MTA

Izbira skenerja ^{strani 14-16}

www.dental-tribune.com

Odločitev je padla! Kaj morate še vedeti?

dti Dental Tribune International

Tehnika oblikovanja kompozita z injiciranjem

Klinični primer in tehnični vodič

Preobrazba nasmeha je estetsko voden dentalni postopek, ki ima za cilj pomladiti nasmeh in ustvariti rezultat, ki bo potencialno spremenil življenje.

Za preobrazbo je potrebno poglobljeno znanje o oblikovanju nasmeha, natančno oko za podrobnosti in umetniško obliko ter klinično natančna roka za ustvarjanje edinstvenega, odličnega nasmeha.

Načrt zdravljenja na splošno obsega skupinski pristop, ki vključuje pacienta, zobozdravnika, dodatno osebje in zobnega tehnika. Komunikacija med pacientom, zobozdravnikom in zobnim tehnikom je zelo pomembna in ključna za uspeh preobrazbe nasmeha. Medtem ko dražje porcelanske luske ostajajo glavni nosilec te opcije zdravljenja, so lahko kompozitne

luske cenejša alternativa. Načrt zdravljenja se podobno pri obeh začne z wax-up, ki ga naredi tehnik, predtem posname obliko zob v pacientovih ustih, nato pristopa s prosto roko. Težavnost leži v natančnosti prenosa natančnega prototipa oblike zoba v končno verzijo protetičnega izdelka, in te spretnosti trajajo leta, da se jih naučijo. Z razvojem tehnologije kompozitnih polnil smo navdušeni, da lahko delimo predvidljiv potek dela za preobrazbo nasmeha, ki vključuje najnovejši G-eanial Universal Injectable, združljiv z EXACLEAR transparent PSV. Tehnika vključuje repliciranje natančne

predloge oblike nasmeha iz wax-upa z uporabo EXACLEAR PSV materiala, preparacijo zob in restavriranje površin z G-eanial Universal Injectable kompozitom, uporabo tehnike oblikovanja kompozitov z injiciranjem. Interproksimalno zaključevanje je narejeno pred poliranjem in končno obdelavo na labialnih površinah. Ta metodičen pristop je enostaven za sledenje in skrajša krivuljo učenja pri preobrazbah nasmeha s kompozitnimi luskami. Še posebej je primeren za klinične primere, ki imajo idealno postavitev zob, kot je stanje po ortodontski obravnavi in pomladitev površin zob.

Pri tem kliničnem primeru je pacientka imela tanke, razpadle kompozitne luske, ki so ji jih naredili po ortodontskem zdravljenju. Prav tako je bila nezadovoljna z razmerji, velikostjo in obliko posameznih zob. Opravil se je temeljit razgovor in ugotovljeno je bilo, da ima pacientka raje bolj konzervativen pristop pri kompozitnih luskah na zobeh od 14 do 24, še posebej pri tehniki oblikovanja kompozita z injiciranjem.

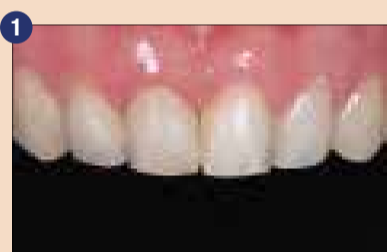Klinični nasveti

- EXACLEAR PSV material ima idealno konsistenco pri strjevanju za direktno ustvarjanje dovoda – luknjice, z uporabo ostre trde konice aplikacijskega nastavka G-eanial Universal Injectable. Pomembno pa je, da odstranite kakršnekoli ostanke materiala EXACLEAR PSV v tej konici in s tem preprečite nenamerno ekstruzijo ter vključitev

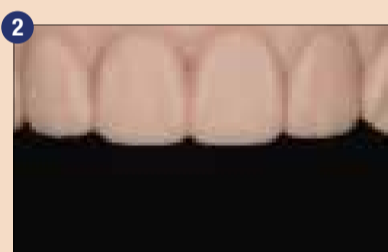tega v dejansko kompozitno površino.

- Odvisno od tehnike, ki vam je ljubša, lahko naredite eno ali dve luknjici za dovod kompozita. Če uporabljate dve luknjici za anteriorne zobe, sta postavljeni ena na mezialni in druga na distalni strani. Ta tehnika zmanjša ujemanje zraka in zmanjša količino viškov.
- Pri odtisu je potrebno paziti, da ne pritisnete preveč na silikon, tako da so incizalni robovi pokriti z zadostno količino silikona. To je zaradi stabilnosti silikonskega ključa in da se izognemo potencialnemu trganju ali deformaciji ključa.
- Za maksimalno trdnost naj se injiciran kompozit veže kompletno na sklenino, z ne več kot 0,5 mm nepodprtega kompozita. To bo zmanjšalo tveganje za lomljenje – chipping.

Klinični primer



1. Mlada pacientka je zaskrbljena zaradi neustreznih kompozitnih lusk, zaradi njihove barve in neustreznih razmerij. Pacientka bi rada imela nove kompozitne luske na zobeh od 14-24.



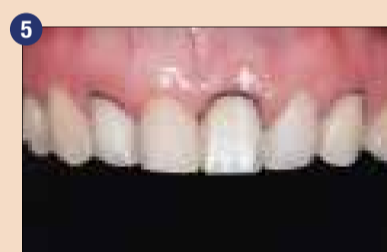2. 3D sprintani model iz resina, digitalnega wax-upa na 3Shape Dental sistemu po njenem intraoralnem skeniranem posnetku



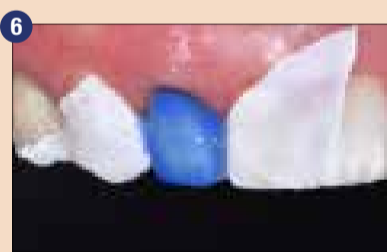3. EXACLEAR prozoren PSV material se iztisne na nepreparirano mandibularno žlico za natančen odtis printanega modela



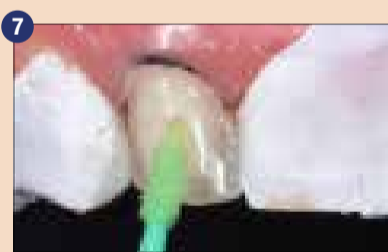4. Zelo natančna informacija digitalnega wax-upa, posneta v EXACLEAR silikonskem ključu



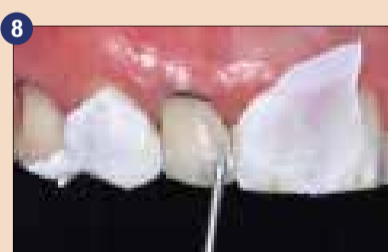5. Izmenjave pripravimo zobe in sicer 14, 12, 21 in 23 na začetku. Vstavljena nitka za retrakcijo.



6. Selektivno jedkanje sklenine, vsak zob posebej, z izolacijo iz teflonskega traku (PTFE), da se zavarujejo sosednji zobje.



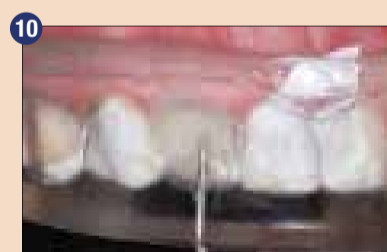7. G-Premio BOND se nanese na jedkano sklenino.



8. Na rob preparacije je nanešen injiciran kompozit, G-eanial Universal Injectable barve BW



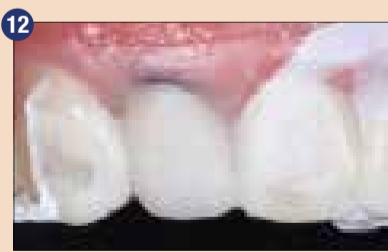9. Napravite luknjico v EXACLEAR silikonski ključ s konico G-eanial Universal Injectable kompozitom in skupaj vnesite v usta



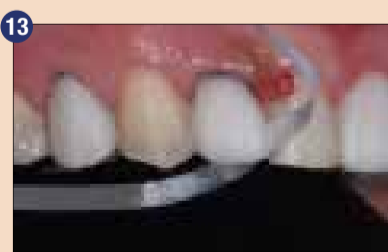10. Injiciranje z G-eanial Universal Injectable BW začnite v položaju, ki je blizu roba preparacije, preden izvlčete konico nazaj skozi narejeno luknjico.



11. Visoka transparentnost EXACLEAR dovoljuje učinkovito svetlobno polimerizacijo skozi prozoren ključ, kar vodi do visoke stopnje konverzije. Svetlobna polimerizacija je končana in s tem injiciranje za zob 12.



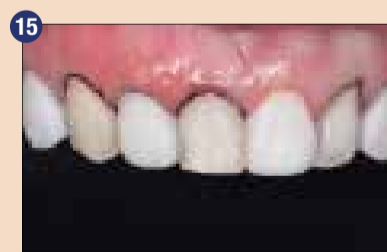12. EXACLEAR ključ je odstranjen, da se lahko odstranijo viški



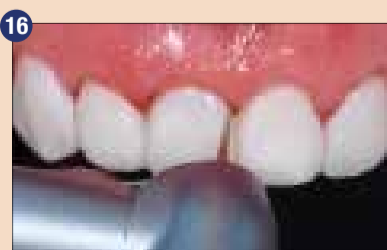
13. Interdentalna končna obdelava s trakovi



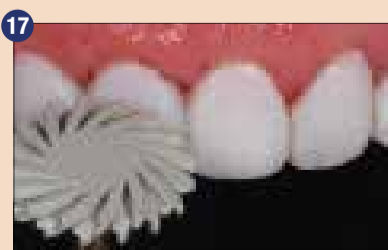
14. Polirni diski z zagodami, da se zagotovi boljši dostop čez linije kotov



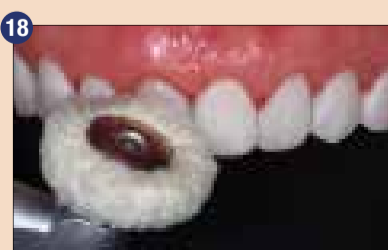
15. Groba končna obdelava končana za prve štiri zobe. Enaki koraki bodo potekali tudi za zobe 13, 11, 22 in 24.



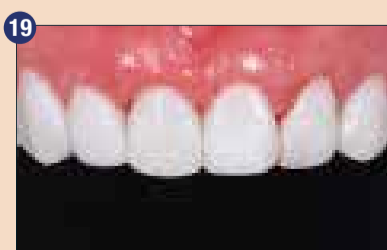16. Odstranjevanje viškov je končano, temu sledi končna obdelava in poliranje za vse obdelane zobe. Cervikalna končna obdelava je dosežena z diamantnim svedom v obliki konice s fino granulacijo in visoko hitrostjo.



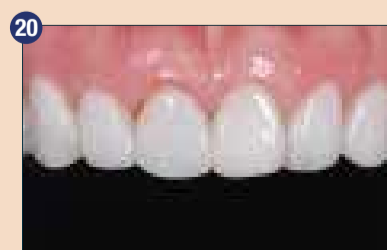17. Poliranje z EVE DiaComp Twist roza in sivim polirnikom na modrem kolenčniku



18. Mehek polirnik na modrem kolenčniku za visok sijaj in odsev



19. Takojšnja postoperativna fotografija. Počakamo, da si dlesen opomore in regenerira



20. Po 5 tednih ponovna kontrola s končno obdelavo oblike in poliranjem. Pacientka je ekstremno zadovoljna z rezultatom.

- Silikonski ključ mora biti narajen dovolj distalno, tako da vključuje vsaj dva zoba distalno od zadnjega prepariranega zoba na vsaki strani. To zagotavlja stabilnost ključa, ko je nameščen v usta, in idealno reprodukcijo estetskih podrobnosti za bolj predvidljiv rezultat.
- Med injiciranjem je potrebno malo prekomerno iztisniti kompozit, da se zagotovi zapolnitev vseh majhnih praznin in robov ter interproksimalnih prostorov.
- Visoka transparentnost EXACLEAR dovoljuje učinkovito svetlobno polimerizacijo skozi prozoren silikonski ključ, kar vodi do visoke stopnje konverzije. Prav tako se odstrani inhibicijska plast zraka za enostavno in hitrejše poliranje.
- Za odstranitev viškov je uporaben skalpel št. 12, polirni trakovi in diski.
- Priporočena je nočna opornica, da se prepreči prematurni odlomi kompozita, še posebej za paciente, ki so bruksisti.

Tehnika:

- Zobje so bili skenirani intraoralno z digitalnim skenerjem, datoteka je bila prenešena na 3Shape Dental System, kjer se je digitalno naredil wax-up in s tem izboljšala velikost in oblika zob, ki jih bomo preoblikovali
- 3D model je bil sprintan na podlagi digitalnega wax-upa
- EXACLEAR prozoren PVS material je bil uporabljen za odtis printanega modela, uporabimo neperforirano žlico za transparentnost in enostavnost odstranitve silikonskega ključa-odtisa
- Prozoren silikonski ključ – odtis je bil odstranjen in obrezan za intraoralno vstavitve
- Zobje so bili preparirani z uporabo separacijskih PVS bukalnih matric ali putty ključa kot vodila za preparacijo. Ta pomaga narediti idealno preparacijo in prepreči prekomerno ali premajhno redukcijo zoba.
- Retrakcijske nitke se vstavijo v sulkuse in supragingivalna redukcija za luske na bukalnih površinah se tako končno obdela z debelino 0,5 mm za kompozitne luske
- Individualna luknjica za dovod se naredi v EXACLEAR silikonski ključ iz incizalno-labialnega kota
- Zaradi zaporedja postopkov enega zoba za drugim, je bil vsakokrat sosednji zob izoliran s Teflon (PTFE) trakom pred selektivnim jedkanjem sklenine
- G-Premio BOND je bil nanešen na površino za učinkovito adhezijo

- Tehnika izmenjavanja zob je bila uporabljena, da se obdrži kompozit v območju označenega prostora in za preprečitev viškov, da se vežejo interproksimalno
- G-ænial Universal Injectable barva BW je bila najprej uporabljena za omočenje robov preparacije, da se prepreči formiranje lunckerjev
- G-ænial Universal Injectable barva BW je bila uporabljena za

glavno barvo kompozitnih lusk zaradi blokade kakršnihkoli ostankov kromatičnih razlik med zobmi

- EXACLEAR silikonski ključ z G-ænial Universal Injectable brizgo in konico se skupaj vnese v usta in namesti na preparirane zobe
- Oblikovanje kompozita z injiciranjem se nato izvede s kompletno polimerizacijo preko EXACLEAR silikonskega ključa

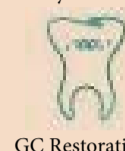EXACLEAR silikonski ključ se odstrani iz ust, da se lahko večino viškov odstrani in nedokončno obdela

- Oblikovanje kompozita z injiciranjem se nato podobno izvede za ostale zobe
- Sledi interdentalna in bukalna končna obdelava ter poliranje
- Pacient ima kontrolo po 5 tednih za majhne popravke oblike in končno poliranje

Končni rezultat pokaže lepe površine s sijajem, ki je blizu porcelanskemu. Pacientka je bila presrečna z uresničeno preobrazbo nasmeha

Avtor:
Dr Anthony Toy

Obj.v GCget connected¹⁵ s privolj.avt.
A.Toy

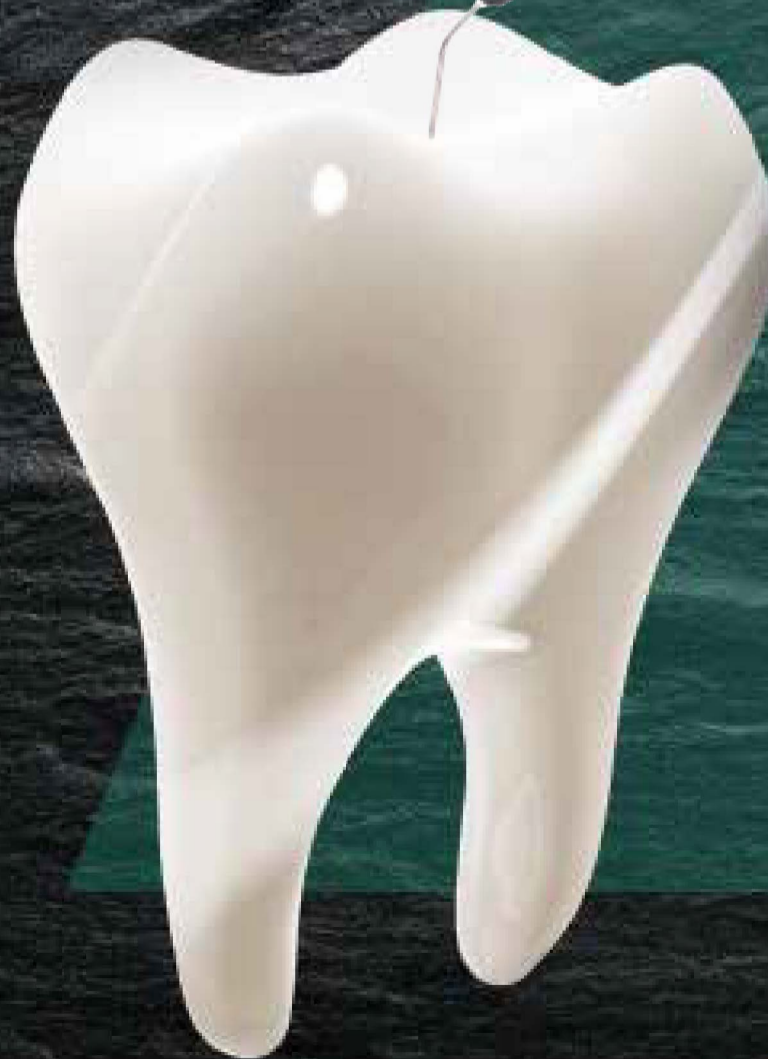

GC Restorative

Spremenite način svojega dela

Pričnite injicirati z našim najmočnejšim
direktnim kompozitom vseh časov

G-ænial® Universal Injectable



GC EUROPE N.V.
East European Office - Slovenia
Ulica talcev 1a
SI - 3310 Žalec
Tel: 03/710-32-70
info.slovenia@gc.dental
<https://europe.gc.dental/sl-SI>

GC



AD

Dobrodošla novost iz Bredentovega neba

Vir: Bredent

Novi sistem SKY Pro Guide iz zobozdravstvenega podjetja Bredent omogoča vodeno kirurgijo vsadkov s pomočjo vodila (gredi) s posebnimi značilnostmi: fiksna gred na svedru je varno vodena z ustreznim matičnim tulcem v vrtalni šabloni. Inovativno oblikovani pritrdilni zatiči zagotavljajo trdno namestitve vrtalne predloge. Fiksni omejevalnik na zgornjem robu tulca preprečuje pregloboko osteotomijo, dolžina gredi pa zagotavlja, da se vrtalnik ne nagne.

To ščiti kritične anatomske strukture in preprečuje vertikalne in vodoravne napake pri namestitvi vsadka. S temi vgrajenimi varnostnimi mehanizmi za doseganje velike natančnosti lahko tako začetniki kakor tudi strokovnjaki na področju implantologije dosežejo natančne in predvidljive položaje vsadkov, ki so temelj za izvedbo estetskih restavracij in večje zadovoljstvo pacientov. Posebej praktična lastnost novega sistema je odprava potrebe po zamenjavi tulcev, saj en rokav ustreza vsem svedrom. To poveča zanesljivost in zmanjša stroške.

Poleg tega pa proizvajalec ponuja še posebno rezilo za mehko tkivo, ki s čistim rezom na minimalno invaziven način in natančno na želenem položaju prekine sluznico. To preprečuje travme mehkega tkiva. Z načrtovano in kontrolirano minimalno potrebno poškodbo sluznice skozi vodilo SKY Pro Guide je nanos zelo enostaven in varen. Tako lahko kasneje izvedemo čisto

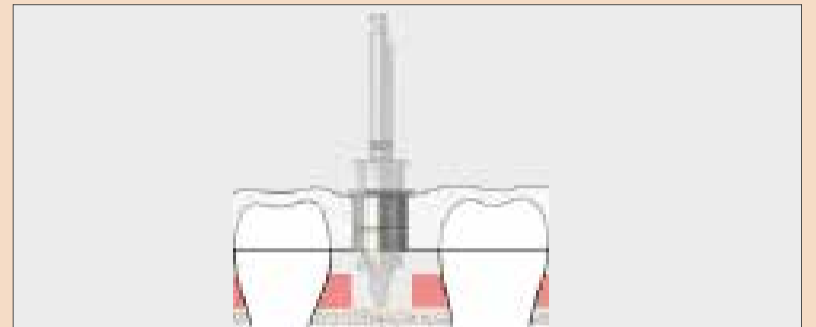
začetno vrtanje s pilotnim vrtalnikom. SKY Tissue Punch 4.0 se lahko uporablja za premere vsadkov 3,5 - 4,5.

Več informacij je dostopnih na: www.bredent-implants.com

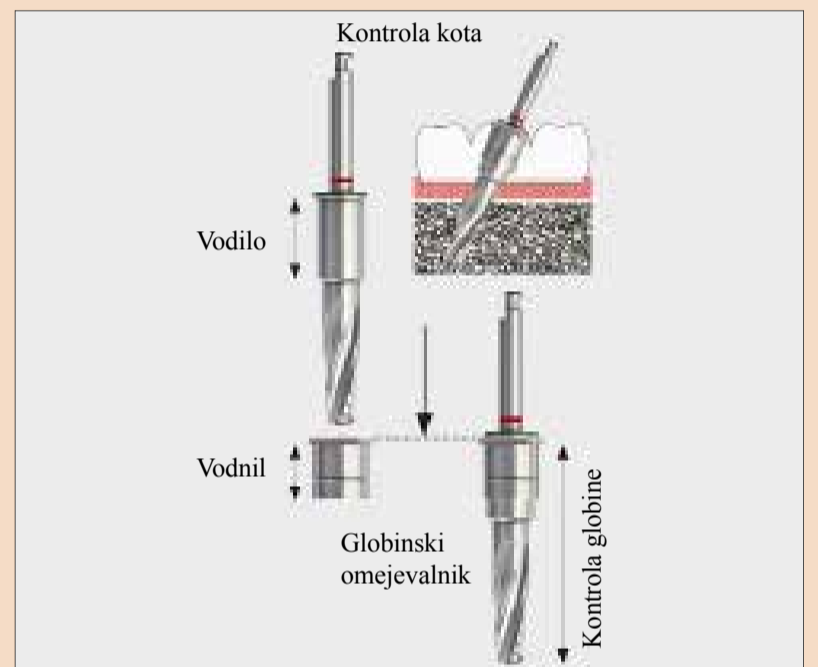
Avtor:
Bredent



Nov set svetrov in pripomočkov z vrtalnim protokolom.



Največja varnost pri doseganju globine vrtanja in nagiba z vodenjem svetrov skozi visoko natančno vodilo.



Razmislek o optimalni restavraciji zob s perforacijo

Avtorica: dr. Angela Gusijska, Bolgarija

Po kemomehanskih endodontskih posegih je treba manjše apikalne odprtine ohraniti v isti velikosti in na istem, začetnem položaju. Če pride do preboja in premika apikalne konstrikcije, je ogrožena sekvenca čiščenja, bistveno težje pa je izvesti tudi uspešno obturacijo.

Apikalna resorpcija je patološko stanje, vnetni odziv, za katero so značilni procesi cementne in/ali dentinske oslabelosti, ki so posledica dejavnosti resorptivnih celic ali dentoklastov (podvrsta osteoklastov)¹⁻³. Zdravljenje procesov apikalne resorpcije običajno poteka z odstranitvijo pulpe in granulacijskega tkiva ter prekinitev krvnega pretoka do teh tkiv, brez katerega se resorptivne celice ne morejo razvijati. V številnih primerih nepopolne terapije koreninskih kanalov nastopijo resorptivne spremembe v apikalnem področju. Eden od največjih izzivov pri endodontskem zdravljenju zob z odprtim apeksom zaradi resorpcije je doseganje učinkovite odstranitve pulpnega tkiva in razmazovine, dezinfekcije kanala in naposled polnjenja praz-

nega kanala. Pri tem je ključno oblikovati apikalno zaporo, na katero lahko naneseemo polnilo in gutaperho, ne da bi prišlo do odvečnega iztiskanja⁴⁻⁵. Mineralni trioksidni agregat (MTA) je zanesljiv material, saj zaradi biokompatibilnosti in izvrstne zmožnosti zatesnitve omogoča regeneracijo periapikalnih tkiv, kot so paradontalni ligamenti, kost in cement⁶⁻⁸.

Zaradi teh značilnosti je MTA primeren tudi za zapiranje apikalnega področja v primerih resorpcije in brez fiziološke konstrikcije. Naslednje poročilo o primeru opisuje ponovno zdravljenje mandibularnega molarja z zapletom nezadostne konstrikcije in odlomljenega endodontskega instrumenta.

Poročilo o primeru

34-letna pacientka je prišla na endodontsko zdravljenje zoba #46 zaradi odlomljenega endodontskega instrumenta v mezialni korenini, ki je bil viden na začetnem radiografskem posnetku (slika 1). Pacientka je potožila nad blago bolečino v mandibularni desni zadnji regiji med žvečenjem. Povedala je, da je bil isti zob endodontsko zdravljen pred štirimi leti. Druge zdravstvene anamneze ni bilo.

Na podlagi kliničnih in radiografskih ugotovitev smo začeli z zdravljenjem koreninskega kanala. Namestili smo gumijasto opno (dam) in zob odprli brez potrebe po anesteziji. Zob smo preparirali za ortogradno endodontsko

zdravljenje. V meziobukalni kanal smo vstopili s C-pilico velikosti 0,06 in pod povečavo z operativnim mikroskopom (16 x, Zeiss) smo odstranili odlomljeni instrument. Nato smo posneli kontrolni radiografski posnetek (slika 2). Koreninske kanale smo očistili in oblikovali z rotacijskimi instrumenti ProTaper (Dentsply Maillefer). Mezialne kanale smo pripravili do F3. Vse kanale smo izprali z izdatnim odmerkom 5,25 % natrijevega hipoklorita in 17 % EDTA. Temu je sledilo izpiranje z 0,9 % fiziološko raztopino za odstranitev sledi hipoklorita in EDTA. Med instrumentalizacijo smo zaznali krvavitev iz apikalne regije v distalni kanal, kar je nakazovalo na eksteriorizacijo resorpcije. Kanale smo osušili z




Foto: Atalin Petolea/Shutterstock.com

vpojnim papirnatimi poeni in v kanale nanesti kalcijevo hidroksidno pasto (ApexCal, Ivoclar Vivadent) kot intrakanalno zdravilo, čemur je sledila začasna restavracija z glasnomernim cementom.

Deset dni pozneje smo odstranili kalcijevo hidroksidno pasto. Popolno očiščenje paste iz kanalov smo dosegli s pasivno ultrazvočno irigacijo in 10 % citrsko kislino. Za bolj natančno čiščenje smo uporabili endodontsko konico (ESI, EMS). Zaradi obsega resorpcije apikalne korenine smo se odločili za zdravljenje z ortogradno MTA obturacijo distalnega kanala, s čimer bi ustavili resorpcijo. Material smo v kanale nanesti s sistemom MAP System (Produits Dentaires, slika 3)

New options!


The ultra-short implant for optimum exploitation of the available bone



Our Conical-Parallel Implant

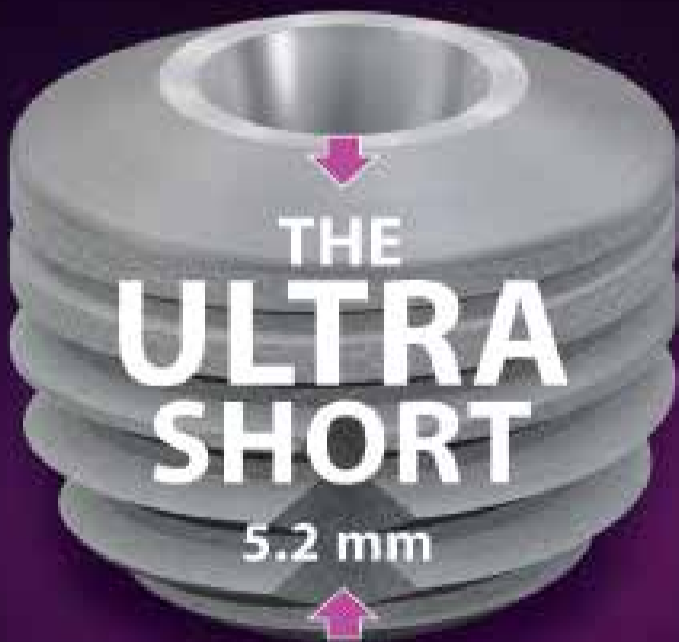
CONICAL CONNECTION

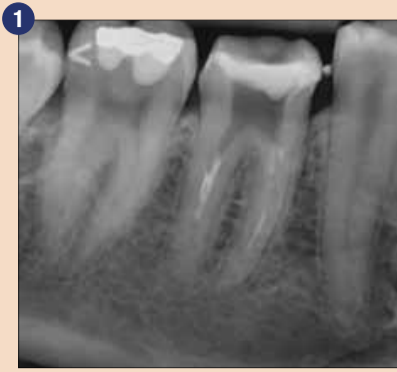BONE LEVEL IMPLANTS



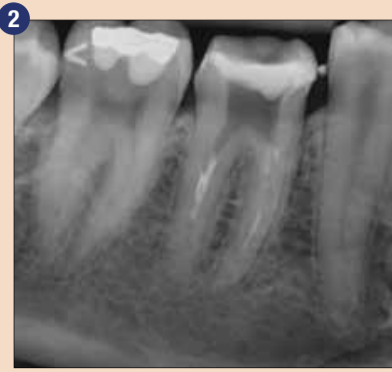| Primary stable | Precise | Physiological

The SKY® implant system

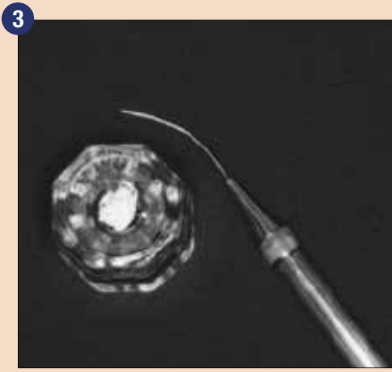




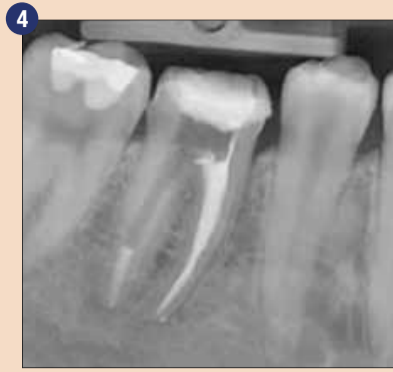Začetni radiografski status zoba # 46



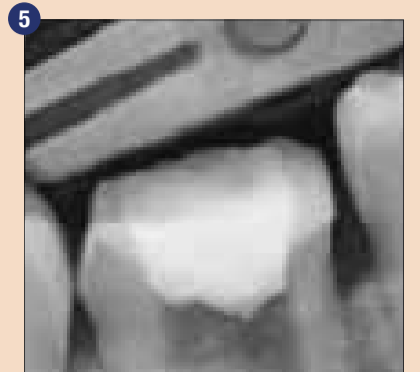
Kontrolna radiografija za oceno odstranitve odlomljene lentule



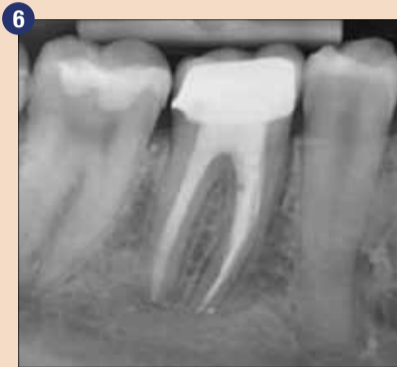MAP System nosilec s pripravljenim MTA-jem



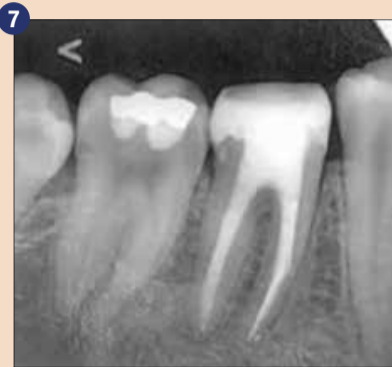Obturacija mezialnih kanalov in 5 mm apikalni čep za distalno namestitvev MTA



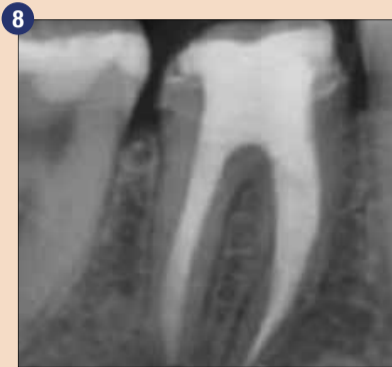Kontrolna radiografija po končni obturaciji



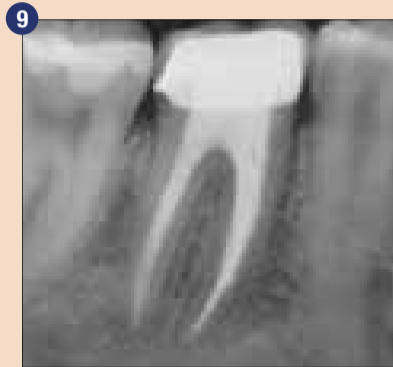Kontrolna radiografija po enem mesecu



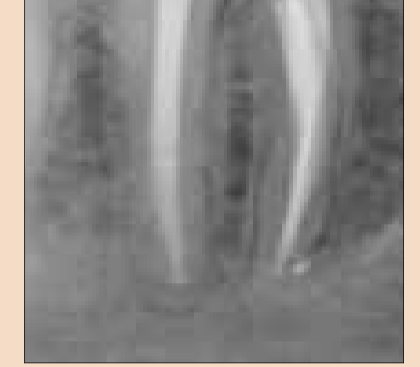Kontrolna radiografija po treh mesecih



Kontrolna radiografija po šestih mesecih



Kontrolna radiografija po enem letu



Kontrolna radiografija po končni obturaciji

in 5 mm apikalnim čepom ter ga vertikalno zgostili z ročnim plugerjem. Po radiografskem pregledu natančnosti apikalnega čepa (slika 4) in obdobju strjevanja smo celoten kanal in mezialne kanale obturirali s TotalFillom BC (FKG Dentaire; slika 5). Odprtine smo adhezivno zaprli in zob definitivno restavriral s svetlobno-presvetljuječim kompozitom ter ga preparirali za krono.

Pacientka je prišla na kontrolo po enem mesecu (slika 6), treh mesecih (slika 7) in šestih mesecih (slika 8) za klinični in radiografski pregled. Na kliničnem pregledu smo ugotovili, da je zob # 46 funkcionalen, brez občutljivosti na perkusijo ali palpacijo. Zob je pokazal normalno fiziološko mobilnost in ob tipanju s sondo nismo našli paradontalnih žepkov. Periapikalna radiografija je pokazala zadovoljivo periapikalno kostno gostoto brez znakov periapikalne radiolucence in ni bilo znakov napredovanja resorptivnega procesa okrog distalnega apikalnega področja. Zdravljenje smo dokončali z namestitvijo krone. Po enem letu je prišla pacientka na kontrolo in poročala, da je zob brez simptomov. Občutljivosti na perkusijo ni bilo. Periapikalna radiografija je bila zadovoljiva (slika 9).

Razprava

Vsakega resorpcijskega procesa v apikalnem področju se ne da zaznati z začetno periapikalno radiografijo. V tem primeru smo odkrili le odebelitev območja paradontalnih ligamentov, resorpcijski proces v apikalnem področju smo zaznali klinično in ga izmerili z endodontskimi instrumenti zaradi nalaganja struktur.

Tridimenzionalno zapiranje endodontskega prostora je eden od glavnih ciljev zdravljenja koreninskih kanalov. Je tudi nujno za preprečevanje apikalnega ali kronskega prepuščanja⁸. Ena od značilnosti biomateriala je zmožnost oblikovanja apatitu podobnega sloja na površini, ko stopi v stik s fiziološkimi tekočinami in vivo ali s simuliranimi telesnimi tekočinami in vitro. MTA je bioaktivni material, v glavnem iz trikalcijevega silikata. Znanstvene raziskave so pokazale, da MTA sprošča različne ione, ki prevajajo in sprožajo formacijo trdnih tkiv^{9,4}. MTA ima določene prednosti, vključno s fizičnimi značilnostmi, ki zagotavljajo ekspanzijo med vezavo, zaradi česar lepše tesni, ter biološkimi značilnostmi kalcijevega hidroksida^{10,11}. MTA v stiku z vodo ustvari kalcijev oksid, ta pa se v sti-

ku s tkivnimi tekočinami spremeni v kalcijev hidroksid in ustvari enak proces obnavljanja v tkivu¹². Nekaj nedavnih študij poroča o uspešnosti MTA-ja v vlogi apikalne zapore, s stopnjami uspešnosti med 76,5 in 91 %^{13,14}.

Antimikrobna dejavnost MTA je povezana s povišanim pH-jem. Torabinejad et al. so opazili, da se začetni pH 10,2 po treh urah povzpne na 12,5 in znano je, da pH raven nad 12,0 prepreči obstoj mikroorganizmov, vključno z *Enterococcus faecalis*¹⁵. Če obstaja odprta komunikacijska pot med koreninskim kanalom in obzobnim tkivom, jo je potrebno zapreti za preprečevanje pronicanja bakterij. Obturacijsko polnilo mora biti biokompatibilno in mora podpirati regeneracijo podpornih periapikalnih struktur¹⁶.

Preparacija koreninskega kanala na apikalni ravni in rob obturacije sta že več desetletij predmet razprave v literaturi. Tudi polnila za zapiranje prostorov koreninskih kanalov v primerih napredovanl resorpcije smo dodobra proučili. Zato sta razvoj in vzdrževanje polnil predpogoja za izboljšanje izida zdravljenja koreninskih kanalov. Pomanjkanje fiziološkega zožanja oteži doseganje zadovoljivih zgodnjih in poznejših

terapevtskih rezultatov. Verjetnejša sta lahko prekomerno pritiskanje nekroznega, vnetega materiala pri preparaciji endodontskega prostora ali prekomerno pritiskanje polnila pri polnjenju kanala.

Glede uporabe kalcijeve hidroksidne paste kot intrakanalnega zdravila se mnenja še vedno krešejo. Nekateri raziskave so pokazale, da ostanki kalcijevega hidroksida na dentinskih stenah nimajo pomembnejšega vpliva na mikrorepuščanje MTA-ja¹⁷. Druge raziskave namigujejo, da ostanki lahko reagirajo in ustvarijo kalcijev karbonat, kar zmoti apikalno polnjenje¹⁸. Nekateri menijo, da kombinacija kalcijevega hidroksida in MTA-ja v postopkih apeksifikacije ugodno vpliva na regeneracijo obzobnih tkiv¹⁹. Pri zobeh s kroničnimi periapikalnimi lezijami so pogosteje prisotne Gram-negativne anaerobne bakterije. Pri mehnični preparaciji koreninskega kanala ostane 35 % področja nedotaknjene, vključno z apikalnim bakterijskim biofilmom²⁰. Ker z instrumentalizacijo teh področij ne dosežemo, je priporočljiva raba intrakanalnega zdravila, kot je kalcijeva hidroksidna pasta, ki pomaga odstraniti bakterije in lipopolisaharide, s čimer se poveča možnost uspeha²¹⁻²⁴. Lipo-

polisaharid, bakterijski endotoksin, povroča nastanek periapikalnih lezij. Trenutno je kalcijeva hidroksidna pasta še vedno najboljšo zdravilo za deaktivacijo in detoksifikacijo tega bakterijskega endotoksina in vivo²⁵. Na podlagi predhodnih raziskav smo v protokolu zdravljenja predstavljenega primera uporabili kalcijeva hidroksidno pasto in zabeležili uspešen klinični izid. Kontrolni pregledi in radiografije so pomembni za sledenje kliničnemu izidu, z njimi se lahko izognemo tudi kasnejši potrebi po kirurških posegih²⁶.

Zaključek

MTA je primeren material za apikalno polnjenje v primerih resorpcije, saj se tako izognemo kirurškemu postopku, prognoza pa je enako dobra.

Avtorica zanika konflikt interesov v povezavi s to študijo. Uredniška opomba: seznam referenc hrani v uredništvu. Ta članek je bil objavljen v reviji o endodontiji roots international magazine of endodontics, številka 2/2018. Izvorno je bil objavljen v IJSR, Vol. 5, številka 2, februarja 2016.

Avtorica
dr. Angela Gusiyska,
Bolgarija

DENTAL TRIBUNE

The World's Dental Newspaper • Slovenian Edition

Uredniški material, preveden in tiskan v tej izdaji časopisa Dental Tribune International, je avtorsko zaščiteno s strani Dental Tribune International GmbH. Ta material se lahko objavlja z dovoljenjem podjetja Dental Tribune International GmbH. *Dental Tribune International* je zaščitena blagovna znamka Dental Tribune International GmbH.

Vse pravice pridržuje © 2020 Dental Tribune International GmbH. Kakršnakoli reprodukcija na katerikoli način v katerem koli jeziku, v celoti ali delno, brez predhodnega pisnega dovoljenja podjetja Dental Tribune International GmbH je izrecno prepovedana.

Dental Tribune International GmbH se trudi, da natančno poroča o kliničnih informacijah in novicah proizvajalcev, vendar ne more prevzeti odgovornosti za veljavnost trditve o izdelku ali za tiskarske napake. Založnik tudi ne prevzema odgovornosti za imena izdelkov, trditve ali izjave oglaševalcev. Mnenja avtorjev so lastna in morda ne odražajo mnenja družbe Dental Tribune International GmbH.

Dental Tribune International GmbH

Holbeinstr. 29, 04229 Leipzig, Nemčija
tel.: +49 341 48 474 302, faks: +49 341 48 474 173

splošne informacije: info@dental-tribune.com | www.dental-tribune.com
oglasno trženje: mediasales@dental-tribune.com
www.dental-tribune.com

ISSN 2232-3511

Uredniški svet:

dr. Nasser Barghi
dr. Karl Behr
dr. George Freedman
dr. Howard Glazer
prof.dr. I.Krejci

ZDA
Nemčija
Kanada
ZDA
Švica

keramika
endodontija
estetika
kariologija
konzervativa

dr. Edward Lynch
dr. Ziv Mazor
prof.dr. Georg Meyer
prof.dr. R. Slavicek
dr. Marius Steingamm

Irska
Izrael
Nemčija
Avstrija
Nemčija
restavrativa
implantologija
restavrativa
funkcionalnost
implantologija

Publisher and Chief Executive Officer: Torsten R.Oemus
Chief Content Officer: Claudia Duschek

Prevod in lektoriranje: Dental Tribune Slovenija
Grafično oblikovanje in prelom: Miha Pontelli
Tisk: TISK Žnidarič, d.o.o., Kranj
Naklada: 2800 izvodov, (december 2020)

Obiščite našo spletno stran:

www.dental-tribune.com
info@dental-tribune.com
Bisernica Medicina d.o.o.,
Gmajnice 15, 1000 Ljubljana
Ronald Pintar, direktor
Boštjan I. Košak
Zoran Grom
telefon: 031 378 022,
e-pošta: prodaja@dental-tribune.si

Oglasno trženje:

Boštjan I. Košak (041 740 864),
Zoran Grom (031 378 022)
prodaja@dental-tribune.si

Naročnine:

Dentalne zlitine za lepši nasmeh

Izr. prof. dr. Rebeka Rudolf, dr. Peter Majerič in Lidija Grobelšek, dipl.ekon. (VS)
Zlatarna Celje d.o.o.

Nasmeh je nekaj najlepšega, kar lahko človek nekemu podari. Z nasmehom sporočamo svoja čustva in se na ta način tudi socialno izražamo. Še več, rečemo lahko, da je nasmeh pokazatelj osebne urejenosti in v medosebnih odnosih predstavlja neko vrsto vrednote.

Za lep nasmeh smo odgovorni sami. Zdravi zobje in dlesni so namreč ogledalo našega zdravja in skrbi zase. Z zdravim življenjskim slogom ter rednimi obiski pri zobozdravniku poskrbimo, da smo in bomo vedno lahko nasmejani.

Pogosto se zgodi, da se moramo soočiti z izgubo zoba. Le-ta je lahko posledica zobne gnilobe, boleznih dlesni, starosti ter prometnih ali drugih nesreč. V takih primerih želimo manjkajoči zob čim prej nadomestiti, saj želimo izboljšati lasten izgled ter stabilizirati ugriz in preprečiti premikanje sosednjih zob v prazen prostor. Kot nadomestke zob danes poznamo mostičke in zobne vsadke ali implantate.

Nadomestno-protetična rehabilitacija je povezana s ceno, zato se je potrebno s svojim zobozdravnikom temeljito pogovoriti, iz kakšnega materiala naj bo nova zobna konstrukcija. Pacienti se pogosto znajdejo v zadregi, saj so zobni materiali in postopki izdelave različni. Pri tem je pomembno tudi, da imamo v ustih vse nadomestke zob iz iste kovine, ne glede na to, kdaj smo si jih dali vgraditi. Na tak način se izognemo nastanku galvanskih tokov, ki so potencialni povzročitelji težav v obliki alergij.

Glede na stopnjo prizadetosti zoba ali zobovja se zobozdravnik odloča med fiksno in snemno protetikom. Pri fiksno protetičnem nadomestku je le-ta trajno cementiran na obrušeni zob, ki je lahko prizadet zaradi zobnega kariesa ali mehanskih poškodb. V to skupino spadajo različne vrste zobnih prevlek in mostičkov, porcelanske fasete, inlayi in onlayi. Inlay se umesti med vrške zoba in se tako uporablja namesto zalivke (plombe). Pri obsežnejših obnovitvah, ki zajemajo enega ali več vrškov, pa se uporablja onlay. Mostiček predstavlja manjkajočo vrzel – zobe in je sestavljen iz vmesnih členov in dveh prevlek na vsaki strani mostička.

V kolikor nam ostane korenina ter nam manjka le krona, se lahko izdela nadzidek. Na tako pripravljen nadzidek se prilepi prevleka.

Snemno protetični nadomestek se uporablja takrat, ko je vrzel med zobmi prevelika in je čeljust brezzoba. Takrat se lahko odločamo med totalno, delno protezo ter implantati. Implantati so zobni vsadki, podobni zobni korenini. S kirurškim postopkom se vstavi v kost vijak, na katerega se kasneje namesti zobna krona. Vraščanje oziroma celjenje traja dalj časa (tri do šest mesecev).

Možnosti popravkov oziroma nadomestkov zob, med katerimi najpogosteje izbirajo pacienti, so:

- enodelna vlita kovinska tehnika, pri kateri je lahko ves zob kovinski. V beli barvi zoba je vidni lični ali ustnični del zoba, medtem kot so grizne, nebne in jezične ploskve zoba iz kovine. Cenovno je tak način izdelave najbolj ugoden, saj je standarden po Pravilih obvezne-

ga zavarovanja ZZZS. Kovina je navadno srebro-paladijeva zlitina (kot npr. AUROPAL), ki ima videz srebra, pacienti pa lahko izberejo proti doplačilu zlato-paladijevo zlitino, ki ima videz belega zlata ali pa zlato dentalno, katere videz je zlatorumen.

- bele kompozitne dograditve, katere priporočajo bolj za rekonstrukcijo posameznih zob. Mostovne konstrukcije iz kompozitov običajno služijo kot začasna rešitev. Njihova življenjska doba je krajša od enodelnih vlitih prevlek, zato so bolj pogosto v uporabi keramične (porcelanske) prevleke.
- polno keramične prevleke, pri katerih je ves zob bel. Primerne so za posamezne zobe ali za krajše mostovne konstrukcije (do 3 zob).
- kovinsko - keramične konstrukcije, ki imajo ogrodje iz jekla ali posebne zlate zlitine s posebnimi lastnostmi. Na to kovino je nanešena keramika z vseh ploskev, tako da so taki zobje v celoti beli. Primerne so tako za posamezne zobe kot za večje konstrukcije.

Dentalne zlitine, ki se uporabljajo pri izdelavi protetično-zobnih nadomestkov:

- Zlate zlitine (Au), ki vsebujejo 83-92 ut.% zlata in se uporabljajo za fiksno-protetične izdelke za fasetiranje z umetnimi masami. Prepoznate jih pod imeni: Aurodent.
- Zlato - platinske zlitine (Au-Pt), ki vsebujejo 75-86 ut.% zlata in se uporabljajo za fiksno-protetične izdelke za kovinsko-porcelansko tehniko. Prepoznate jih pod imeni: Aurokeram in Bioker.
- Zlato - platinske (Au-Pt), ki vsebujejo 75-78% zlata in se uporabljajo za fiksno-protetične izdelke

za fasetiranje z umetnimi masami. Prepoznamo jih pod imenom Dentor.


- Zlato - paladijeve (Au-Pd), ki vsebujejo 40-46 ut.% zlata in se uporabljajo za fiksno-protetične izdelke za fasetiranje z umetnimi masami. Prepoznamo jih pod imenom Midor.
- Srebro-paladijeve (Ag-Pd), ki vsebujejo 58-64 ut.% srebra in se uporabljajo za fiksno-protetične izdelke za fasetiranje z umetnimi masami in sicer najpogosteje za nadzidke ter ogrodja fasetiranih prevlek. Prepoznamo jih pod imenom Auropal.
- Krom-kobaltove zlitine (Co-Cr), ki se uporabljajo za izdelavo vlitih kovinskih baz protez ter ogrodja keramičnih prevlek.
- Ti - titan, kjer pasivna plast titanovega oksida preprečuje sproščanje kakršnih koli ionov v okoliško tkivo. Na ta način je dosežena visoka stopnja biokompatibilnosti.

Dentalne zlitine, ki jih proizvajamo v Zlatarni Celje d.o.o. pod blagovno znamko Aurodent, vzdržijo tehnično, funkcionalno in kemično v ustih najmanj 7 let, kar je minimalna zahtevana življenjska doba kron in mostičkov. Glavni elementi, ki jih vsebujejo te plemenite dentalne zlitine, so zlato, platina, srebro in paladij ter so porok za najvišjo stopnjo biokompatibilnosti. Ugotovitve opravljenih predkliničnih testov ter kliničnih preiskav so pokazale, da so dentalne zlitine Zlatarne Celje d.o.o. organizmu visoko biokompatibilne in praktično neškodljive. Njihova značilnost pa je tudi, da so neferomagnetne.

Vse meritve in preiskave dentalnih zlitin so bile opravljene v skladu z zahtevami iz harmoniziranih standardov za pridobitev EC certifikata, ki je obvezen za prodajo zlitin na ob-

močju Evropske unije. Harmonizirani standardi so zakonsko obvezujoči in zagotavljajo primerno funkcijsko uporabo dentalnih zlitin glede na trenutno tehnološko znanje na tem področju. Poleg individualnih standardov, ki določajo lastnosti samih dentalnih zlitin, je potrebno upoštevati še krovni standard ISO 13485 za medicinske pripomočke, s pomočjo katerega se nadzoruje sam proces proizvodnje, s čimer se zagotovi visoka kvaliteta vsake izdelane dentalne zlitine. V Zlatarni Celje d.o.o. je uveljavljen še standard ISO 9001, preko katerega se vodi proizvodnja za dosledno zagotavljanje kakovosti izdelkov in storitev za naše kupce.

Izrednega pomena je, da se pred odločitvijo za zobno protetiko pogovorimo s stomatologom in skupaj z njim pretehtamo vse možnosti protetičnih nadomestkov, ki so v dani situaciji za nas ustrezni glede na status zobovja. Velikokrat se pacienti odločajo za izbiro materiala glede na finančni vložek. V tem primeru Zlatarna Celje d.o.o. nudi odkup starega nakita, zobnih mostičkov in kron iz plemenitih dentalnih zlitin, ki so bili pacientu pred vgraditvijo novega protetičnega nadomestka predhodno odstranjeni iz ust. Aktualni cenik odkupa dentalnih zlitin Zlatarne Celje d.o.o. se nahaja na http://www.odkup-zlata.si/daily_prices.asp?lang=si&k=Zlitina. Odpadni material lahko pacient prinese v odkup v vse prodajalne Zlatarne Celje ali v odkupovalnico v Ljubljani na Resljevi ulici 20.

Uredite si zobe s premišljeno izbiro materialov, tako da vaše zdravje ne bo ogroženo. 

Avtorji:

Izr. prof. dr. Rebeka Rudolf,
dr. Peter Majerič in
Lidija Grobelšek, dipl.ekon.(VS)
Zlatarna Celje d.o.o.

AD



AURODENT
ZLATARNA CELJE

ISO 9001
BUREAU VERITAS
Certification

EN 13485
BUREAU VERITAS
Certification

Presafe
EC Certificate
Production Quality Assurance



**USTVARITE
POPOLN
NASMEH**



**VESEL BOŽIČ
MERRY CHRISTMAS
SREČNO NOVO LETO
HAPPY NEW YEAR**

AURODENT
ZLATARNA CELJE

Estetski rezultati celo na razbarvanih podstrukturah

Nadzor barve in svetlosti s sistemom IPS e.max
dr. Tony Rotondo, Brisbane/Avstralija in Szabolcs Hant, Perth/Avstralija

Prava stopnja svetlosti je bistvena za uspešno izdelavo keramičnih fasetnih restavracij. To lahko predstavlja precejšen izziv, sploh v primeru razbarvanih preparacij.

Protetična restavracijska ekipa se dokaj pogosto sooča z razbarvanimi preparacijami, ki zahtevajo zelo premišljen pristop, če se nahajajo v vidni estetski coni. Ključno vprašanje se glasi: Kako lahko integriramo razbarvano zobno strukturo v postopek slojevanja, tako da bomo dosegli ravnovesje med učinkovito "prekritostjo" in živahnim součinkovanjem barv (sl. 1 in 2)? V nadaljevanju opisani

pristop temelji na jasno opredeljenem načrtu zdravljenja, ki ga sestavljajo naslednje faze:

1. Prostorska zahteva za maskiranje s polno keramičnimi restavracijami
2. Izbira materiala
3. Maskiranje z ogrodjem
4. Maskiranje z barvnim materialom (IPS Ivocolor®)
5. Slojevanje s keramičnimi materiali (IPS e.max® Ceram)

1. Prostorske zahteve za maskiranje razbarvanih delov s polno keramičnimi restavracijami

Zadosten prostor je ključen za namestitve polno keramičnih restavracij na razbarvane preparacije, če želimo prekriti razbarvanja in doseči naravni barvni učinek in zeleno svetlost (sl. 3 do 5). Prostor, potreben za polno keramično restavracijo, lahko izračunamo s formulo, ki sta jo predlagala Aki Jošida in Galip Güre: vzamemo minimalno debelino polno kera-

mičnega ogrodja in prištejemo 0,15 mm za vsako barvo, s katero želimo povečati svetlost.

Primer:

- Razbarvana preparacija: barva A4
- Cilj za končno krono: A1
- Minimalna debelina IPS e.max Press: 0,4 mm
- Prostor, potreben za restavracijo: $4 \times 0,15 + 0,4 = 1 \text{ mm}$

Drugi način je uporaba aplikacije SNA (IPS e.max Shade Navigation App). Ta aplikacija oblikuje translucenco in barvo na podlagi začetnega stanja.

2. Izbira materiala za ogrodje

V zadnjih 12 letih kot material za ogrodje uporabljamo IPS e.max Press, s katerim imamo odlične izkušnje. Običajno uporabimo ingote za prešanje MO 0, LT in MT. Če potrebujemo ingot LT, potem za ogrodje izberemo eno barvo svetlejši ingot, na primer BL4, če je končna barva restavracije A1. O tem podrobneje govori podpoglavje, ki obravnava slojevanje. V normalnih okoliščinah so omenjeni ingoti idealni. Če pa je preparacija močno razbarvana, je situacija bolj zapletena. V takšnih primerih se mora zobna struktura prikriti (zamaskirati).

Razlikujemo dva načina maskiranja:

- Maskiranje z ogrodjem
- Maskiranje z barvnim materialom (IPS Ivocolor)

3. Maskiranje z ogrodjem

Če se za maskiranje razbarvane zobne strukture uporabi ogrodje, so možnosti omejene. Maskirne zmogljivosti so odvisne od debeline ogrodja, ne samo od izbranega materiala. Ingoti MO lahko zlahka blokirajo razbarvane dele zoba, če se uporabljajo v ustrezni debelini, ki znaša od 0,5 do 0,7 mm. Toda v številnih primerih ni dovolj prostora oziroma je barva preparacije preveč temna.

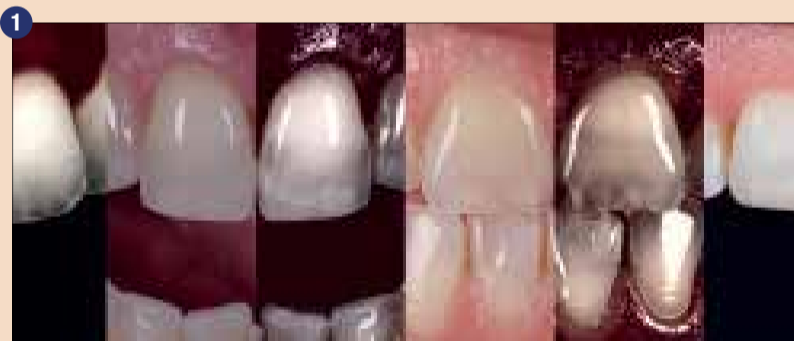Drugi način maskiranja je uporaba ingotov HO ali ogrodij iz cirkonijevega oksida, vendar so ti materiali zelo opačni, kar otežuje oblikovanje naravnega videza globine in translucence v incizalnem območju.

4. Maskiranje z barvnim materialom (IPS Ivocolor)


Nabor barv in glazur Ivocolor vključuje nekaj izjemnih materialov. Zaradi svojih edinstvenih lastnosti sta materiala Enamel in Effect primerna tako za kovinsko-keramične kot polno keramične restavracije. Njuna prednost je tudi nizka temperatura pečenja. Materiala Glaze in Essence z nizkim tališčem sta nam velikokrat pomagala prilagoditi stično točko ali dodati več barve in učinkov pri korekcijskem pečenju, ne da bi se spremenili oblika ali tekstura.

Za uporabo te tehnike potrebujemo ogrodje. Vsak material, iz katerega je izdelano ogrodje, se ujema z barvami IPS Ivocolor. Na začetku smo vedno uporabljali ingote MO 0. Nato smo ugotovili, da imajo ingoti LT in MT podobne maskirne učinke, hkrati dajejo polno konturo lingvalnim površinam. IPS Ivocolor Essence White se lahko uporabi kot osnovna bela barva (sl. 6 do 9). Vsakega od treh slojev pečemo ločeno, ker bi se lahko en debel sloj med pečenjem preveč raztegnil, kar bi povzročilo neravne površine in razpoke. S tremi sloji IPS Ivocolor Essence White se zamaskirajo tudi zelo razbarvana območja, ne da bi se zmanjšal prostor, ki je potreben za slojevanje.

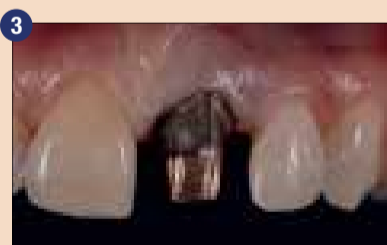Omenjeni trije sloji barvnega materiala so običajno debeli le 0,1 do



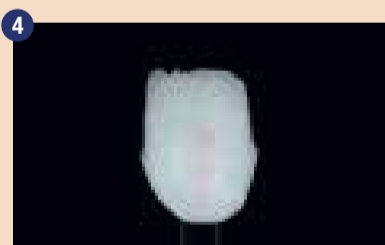Te slike ponazarjajo strukturo naravnih zob pred začetkom postopka in primerjavo s prvotnim stanjem. Naloga zobotehnika je estetsko reproducirati prvotne lastnosti.



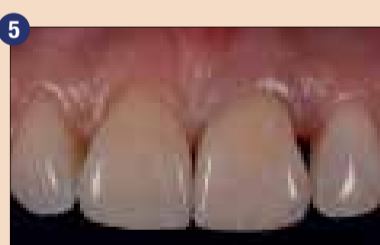V tem primeru se za obnovev opačnega dela zoba uporabi Power Dentin, medtem ko se translucenčni del obdela z Dentinom.



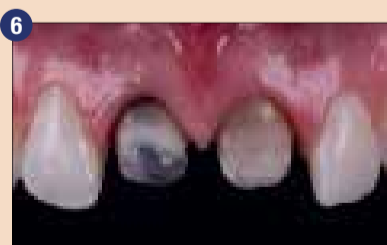Kovinsko jedro je treba restavrirati s krono.



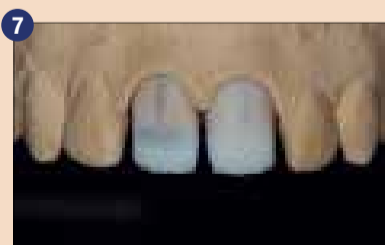Ogrodje se najprej maskira z enim slojem IPS Ivocolor Essence White, sledita še dva sloja. Prostor, ki je na voljo, znaša 1,1 mm.



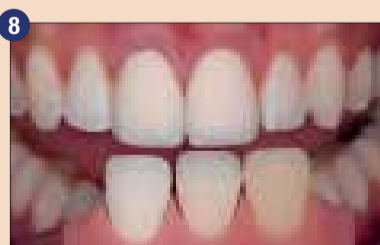
Kovinski stebriček je učinkovito maskiran. Svetlost in barva krone se optimalno ujemata z lastnostmi naravnega zobovja.



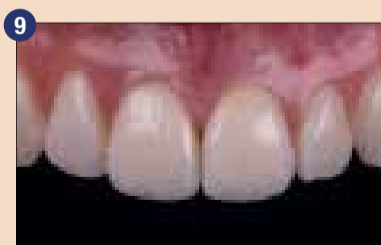Za ta primer je značilna tudi močno razbarvana preparacija.



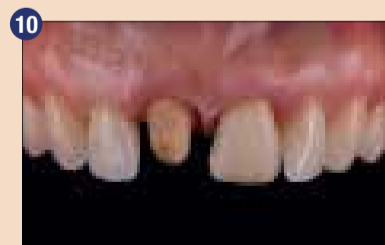LT ogrodje, prekrito z barvnim materialom IPS Ivocolor Essence White



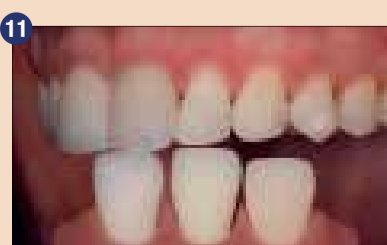
Fotografija (polarizacijski filter) prikazuje restavraciji za pomerjanje, da bi se preverila svetlost.



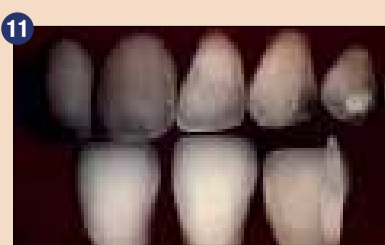
Obe kroni in situ



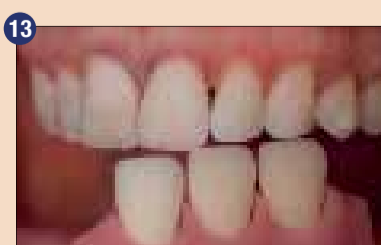
V tem primeru se razbarvana preparacija restavrira s krono, sosednji zob pa s faseto.



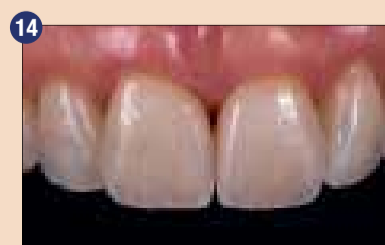Dentalni fotografiji pomagata pri analizi začetnega stanja.



Ogrodji sta bili prešani iz ingotov MT in maskirani s prekrivno barvo IPS Ivocolor Essence White.



Restavraciji za pomerjanje po prvem pečenju



Obe keramični restavraciji in situ

0,15 mm. Osnovni beli barvi se lahko dodajo tudi druge barve tipa Essence, da se doseže še boljše skladnost s končno barvo. Pri tem morate upoštevati, da večja kot je translucenca primešanih materialov, manjši je učinek maskiranja.

IPS Ivocolor Essence Cream npr. vsebuje translucentne delce, ki zmanjšujejo opaciteto mešanice. Če ne veste, kakšna bo opaciteta, lahko mešanico razredčite z odstranjevalcem madežev ali benzil alkoholom in nato preverite stanje s povečevalnim steklom (10- do 20-kratna povečava). Beli barvi običajno dodamo odtenek z IPS Ivocolor Essence Sunset. Ena od možnosti je tudi, da v tej fazi uporabite samo čisto belo barvo, medtem ko druge barve prihranite za naslednje sloje. Barve se pečejo pri temperaturi 750 °C, pri čemer uporabljate program za pečenje dentina.

5. Slojevanje z IPS e.max Ceram

Slojevanje je ravno tako pomemben faktor prekrivanja razbarvanih preparacij in doseganja visoke stopnje svetlosti in obarvanosti. Sprva je bila slojevalna keramika IPS e.max razvita za izdelavo opačnih materialov za ogrodja, kot so ingoti HO in MO, ter prve generacije cirkonijevih materialov.


Na omenjenih ogrodjih je IPS e.max Ceram čudovito deloval. Težave so se začele pojavljati, ko so začeli izdelovati ingote LT in HT. Kako bi lahko kombinirali translucentno slojevalno keramiko IPS e.max Ceram s translucentnimi materiali LT in HT, namenjenimi za izdelavo ogrodij? Nenadoma se običajna tehnika slojevanja ni več obnesla, zato so postali zobotehniki zmedeni in frustrirani – enako je veljalo tudi za nas. Zatem smo odkrili ključni element za uspešno oblikovanje restavracij: opaciteto z visoko stopnjo svetlosti. V pretežni meri smo se učili z eksperimentiranjem z različnimi kombinacijami materialov. Nekaj časa smo brez izjeme uporabljali Mamelon Light Impulse – material z visoko stopnjo opacitete in fluorescence, ki omogoča doseganje rezultatov, ki so podobni naravnemu videzu.

Medtem se je sistem IPS e.max Ceram razširil s paleto novih materialov Power Dentin in Power Incisal. Tovrstni materiali omogočajo uporabnikom doseganje naravne opacitete, ne da bi jim bilo treba mešati različne materiale. Če je ogrodje belo in/ali opačno, se lahko še vedno uporablja prva generacija materialov Deep Dentin/ Dentin/Incisal. Če so ogrodja narejena iz ingotov LT in MT ali drugega translucentnega materiala, pa so najboljši novi materiali Power (sl. 10 do 14).

Zaključek

Pravilna svetlost je bistvena za uspešne estetske rezultate. Material

za ogrodje je treba izbrati pazljivo, kar še zlasti velja za polno keramične restavracije. S sistemom IPS e.max je to relativno preprosto, celo v težavnih primerih. Najprej je priporočljivo določiti barvo preparacije in prostor, ki ga je treba pustiti za restavracijo, zatem je na vrsti izbira materiala za ogrodje. Pri tem si lahko zobozdravniki in zobotehniki pomagajo z aplikacijo IPS e.max Shade Navigation (aplikacija SNA). Z zgoraj predstavljenim pristopom lahko restavriramo številne primere močno razbarva-

ne zobne strukture ter oblikujemo keramične restavracije, ki se harmonično in brezhibno ujemajo z naravnim zobovjem. 

Avtorja:



Dr. Tony Rotondo
Level 4, 106 Edward St
4000 Brisbane
QLD Australia



Szabolcs Hant, MDT
Szabi Hant - Hant Dental
32A Bombard street, Ardress,
6153 Perth
Western Australia

IPS e.max Press
na voljo v 5 dodatnih barvah:
A3.5, B2, C1, C2, D2



- visoka trdnost: 470 MPa*
- minimalna invazivnost:
1-milimetrskre krone in
0,3-milimetrskre luske
- klinična preizkušnost:
stopnja obstojnosti 96,2 %

1+1 IPS e.max® Press

AKCIJA ZAMENJAVE

Kupite

1 x IPS e.max Press Refill, barve po izbiri
605275 (priporočena cena za kos 90,25 €)

in dobite 1 kos istega izdelka BREZPLAČNO

če vrnete 1 konkurenčni valjček***

IPS e.max®

Press

Trpežen, učinkovit, estetski –
točno to, kar potrebujete!

All ceramic,
all you need.

* Tipična srednja vrednost dvoosne upogibne trdnosti v obdobju 10 let, R&D Ivoclar Vivadent, Schaan, Liechtenstein
*** Proizvod za zamenjavo vrtni Ivoclar Vivadent predstavniku ali distributerju.

www.ivoclarvivadent.com
Ivoclar Vivadent AG
Bendererstr. 2 | 9494 Schaan | Liechtenstein | Tel. +423 235 35 35 | Faks +423 235 33 60

ivoclar vivadent®
passion vision innovation