

# IMPLANT TRIBUNE

The World's Newspaper of Implantology · Italian Edition

Novembre 2021 - anno X n. 4 - Supplemento n. 2 di Dental Tribune Italian Edition - Novembre 2021 - anno XVII n. 11

www.dental-tribune.com

AD



## Tooth Transformer®

Per trasformare il dente in innesto autologo in modo facile e sicuro



www.biomax.it  
www.toothtransformer.com

### NEWS & COMMENTI

L'integrazione delle conoscenze per una visione completa sull'odontoiatria 2

### L'INTERVISTA

Metodiche all'avanguardia nella rigenerazione ossea grazie al digitale 4

### INDUSTRY REPORT

Decontaminazione implantare mediante cavitazione ultrasonica: un nuovo approccio alla terapia chirurgica delle peri-implantiti 5

### L'INTERVISTA

Quattro chiacchiere con... 10

### SPECIALE REGENERATION

GBR 2-Stage Technique - Nuovi paradigmi per la GBR tridimensionale 12

### NOTIZIE DALLE AZIENDE

Zygoma Day 2021 15

AD



## Rivaluta il trattamento delle atrofie ossee

Sei disposto a osare?



Impianti corti L: 7,5 · 6,5 · 5,5 · 4,5 mm. Impianti stretti Ø 2,5 · 3,0 · 3,3 mm.

Nei casi di riassorbimento estremo vi offriamo soluzioni che nessun altro può raggiungere



BTI Biotechnology Institute ITALIA  
Tel: (39) 02 7060 5067 | bti-biotechnologyinstitute.it

EFAD Digital Days From 12<sup>th</sup> to 14<sup>th</sup> October 2021 SECOND EDITION

TELL ME MORE ABOUT ... with **FRANCK RENOARD** (France)

## Come incide il fattore umano sull'atto chirurgico

Franziska Beier, Dental Tribune International > pagina 3

## Restauro di un settore postero-inferiore atrofico con impianti extracorti da 4,5 mm di lunghezza

Gianni Efisio

### Introduzione

Molti pazienti nella fascia di età superiore ai 65 anni richiedono la sostituzione di denti mancanti con impianti dentari. Spesso questi pazienti presentano patologie che richiedono terapie farmacologiche.

Una terapia molto frequente è quella a base di anticoagulanti, che possono essere una severa controindicazione alle procedure chirurgiche eseguite negli studi odontoiatrici.

> pagina 8

## CRESTE SOTTILI? UN PROBLEMA RISOLTO REX PIEZOIMPLANT

### ANATOMICO

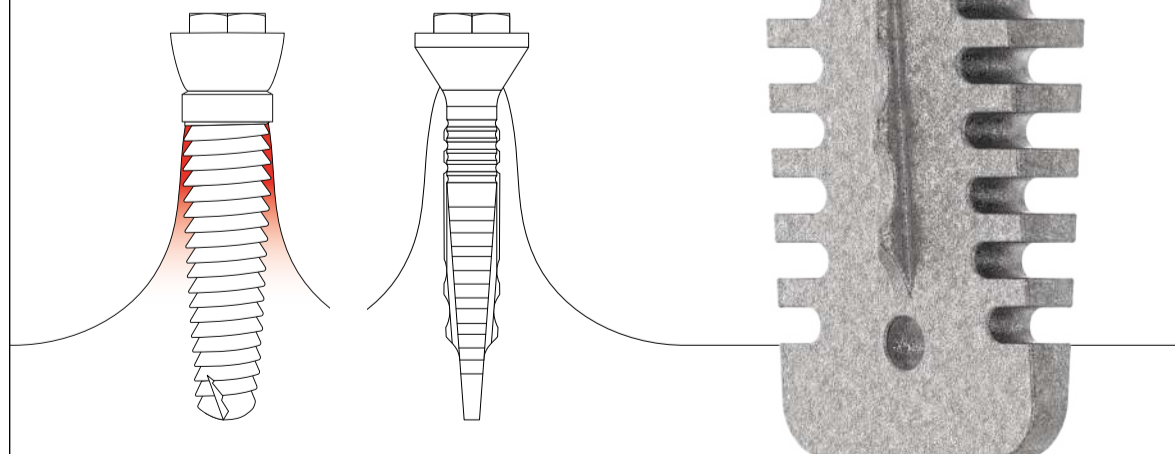
Preserva la dimensione ossea e la vascolarizzazione

### ALTERNATIVO

Evita il ricorso a chirurgie rigenerative non sempre predicibili

### CONVENIENTE

Riduce sensibilmente i tempi operativi a vantaggio dell'operatore e del paziente



www.mectron.it  
mectron@mectron.com



AD

# L'integrazione delle conoscenze per una visione completa sull'odontoiatria

Intervista al Prof. Tiziano Testori

**Prof. Tiziano Testori, vogliamo conoscerla meglio al di là della sua fama nazionale e internazionale. Qual è la sua storia professionale e come le piace definirsi?**

Nasco come medico con la laurea nel 1981 e poi ho conseguito la specialità in odontoiatria e in ortodonzia. Mi sono poi ulteriormente formato negli Stati Uniti come chirurgo orale e implantologo e oggi mi definisco un medico riabilitatore orale perché l'implantologia non è una disciplina ma una tecnica che si deve inserire nel piano di cura globale. Le discipline, infatti, sono le scienze di base, la biologia, la protesi, l'ortognatodonzia, l'ortodonzia, ovvero il saper fare bene il dentista. L'implantologia è soltanto una tecnica e non può sussistere senza le fondamenta dell'odontoiatria.

**Nel regno del digitale, qui, al Digital Dentistry Society Global Congress, come pensa si possa inserire la digitalizzazione nella professione odontoiatrica e nella cura del paziente?**

Il digitale sta entrando nella cura del paziente attraverso diversi canali.



L'acquisizione del dato attraverso sistemi digitali è a tutela del clinico e del paziente stesso perché obbliga al momento fondamentale della diagnosi. In presenza di un protocollo consolidato di acquisizione dei dati segue il successivo step diagnostico, eticamente e professionalmente corretto nei confronti del paziente. Il digitale

si inserisce quindi a partire dalla diagnosi e poi a seguire nelle diverse fasi procedurali del piano di cura. La digitalizzazione porterà anche, inevitabilmente, ad una riduzione dei costi e di conseguenza aumenterà l'accesso dei pazienti a trattamenti che fino a qualche tempo fa non potevano permettersi, come le riabilitazioni protesiche.

**Nella sua relazione al congresso ha mostrato un caso di follow up di 23 anni in cui ha modificato una classe molare. Mi ha meravigliato sentire parlare di classi da un implantologo riabilitatore.**

Si tratta di un cavallo di battaglia del nostro gruppo al Galeazzi e al Lake Como: facendo una specialità di ortodonzia a Milano con il prof. Gianni abbiamo imparato il gioco delle classi scheletriche ragionando come gli ortognatodontisti, con una visione sul campo decisamente più a 360°. Purtroppo sempre più spesso in odontoiatria si guarda solo più "dal buco della serratura" con una visione miope della bocca. Riusciamo a correggere le classi scheletriche senza creare problemi articolari perché montiamo i denti su una barra in una posizione spaziale di prima classe ma non muoviamo la mandibola dalla sua posizione di asse cerniera in relazione centrica non forzata. In sostanza, non dislochiamo l'ATM grazie alla compensazione di barre protesiche. Questa pubblicazione risale già a vent'anni fa e i giovani odontoiatri dovrebbero focalizzarsi sui perché e non soltanto sul "come si fa".

**Lei è anche il direttore scientifico del Lake Como Institute. Insegnate questi aspetti?**

Certamente. Abbiamo una collaborazione con la Michigan University nella realizzazione di corsi in cui emerge un mix di conoscenze tra i due mondi separati dall'Atlantico. Questa tipologia di saperi e insegnamenti, in cui cerchiamo di integrare nell'odontoiatria il know how di altre discipline, è un aspetto critico non solo in Italia ma anche all'estero. L'ortodontista, generalmente, si percepisce come un professionista avulso dagli altri colleghi odontoiatri ma è importante portare avanti l'integrazione tra specialità e l'integrazione delle conoscenze.

Patrizia Biancucci

**TePe** Made in Sweden

**Spazzolini speciali TePe sostenibili**  
La gamma di spazzolini speciali TePe diventa sostenibile. Qualità di sempre, 80% di CO<sub>2</sub> in meno.

Ai tuoi pazienti con necessità particolari, consiglia i giusti prodotti rispettando l'ambiente. Scopri di più su [www.tepe.com](http://www.tepe.com)

80% di CO<sub>2</sub> in meno

f in @

**IMPLANT TRIBUNE**  
The World's Newspaper of Implantology - Italian Edition

PUBLISHER AND CHIEF EXECUTIVE OFFICER - Torsten R. Oemus

CHIEF CONTENT OFFICER - Claudia Duschek

DENTAL TRIBUNE INTERNATIONAL GMBH

Holbeinstr. 29, 04229 Leipzig, Germany

Tel.: +49 341 48 474 302 | Fax: +49 341 48 474 173

General requests: [info@dental-tribune.com](mailto:info@dental-tribune.com) Sales requests: [mediasales@dental-tribune.com](mailto:mediasales@dental-tribune.com)

[www.dental-tribune.com](http://www.dental-tribune.com)

Material from Dental Tribune International GmbH that has been reprinted or translated and reprinted in this issue is copyrighted by Dental Tribune International GmbH. Such material must be published with the permission of Dental Tribune International GmbH. *Implant Tribune* is a trademark of Dental Tribune International GmbH.

All rights reserved. © 2021 Dental Tribune International GmbH. Reproduction in any manner in any language, in whole or in part, without the prior written permission of Dental Tribune International GmbH is expressly prohibited.

Dental Tribune International GmbH makes every effort to report clinical information and manufacturers' product news accurately but cannot assume responsibility for the validity of product claims or for typographical errors. The publisher also does not assume responsibility for product names, claims or statements made by advertisers. Opinions expressed by authors are their own and may not reflect those of Dental Tribune International GmbH.

IMPLANT TRIBUNE ITALIAN EDITION  
Anno X Numero 4, Novembre 2021  
SUPPLEMENTO N. 1  
di DENTAL TRIBUNE ITALIAN EDITION  
ANNO XVII n. 11

MANAGING EDITOR

Patrizia Gatto  
[patrizia.gatto@tueorservizi.it](mailto:patrizia.gatto@tueorservizi.it)

DIREZIONE SCIENTIFICA

Enrico Gherlone, Tiziano Testori

COMITATO SCIENTIFICO

Alberto Barlattani, Andrea Bianchi, Roberto Cocchetto, Ugo Covani, Mauro Labanca, Carlo Maiorana, Gilberto Sammartino, Massimo Simion, Paolo Trisi, Leonardo Trombelli, Ferdinando Zarone

CONTRIBUTI

F. Beier, P. Biancucci, G. Efsio, S. Scavia, G. Tarquini.

REDAZIONE ITALIANA

Tueor Servizi Srl - [redazione@tueorservizi.it](mailto:redazione@tueorservizi.it)

Coordinamento: Adamo Buonerba

C.so Enrico Tazzoli 215/13 - 10137 Torino

Tel.: 011 3110675

GRAFICA - Tueor Servizi Srl

GRAPHIC DESIGNER - Giulia Corea

STAMPA

Musumeci S.p.A.

Loc. Amérique, 97 - 11020 Quart (AO)

Valle d'Aosta - Italia

COORDINAMENTO DIFFUSIONE EDITORIALE

ADDRESSVITT srl

PUBBLICITÀ

Alessia Murari

[alessia.murari@tueorservizi.it](mailto:alessia.murari@tueorservizi.it)

UFFICIO ABBONAMENTI

Tueor Servizi Srl

C.so Enrico Tazzoli 215/13

10137 Torino

Tel.: 011 3110675

Fax: 011 3097363

[segreteria@tueorservizi.it](mailto:segreteria@tueorservizi.it)

Copia singola: euro 3,00

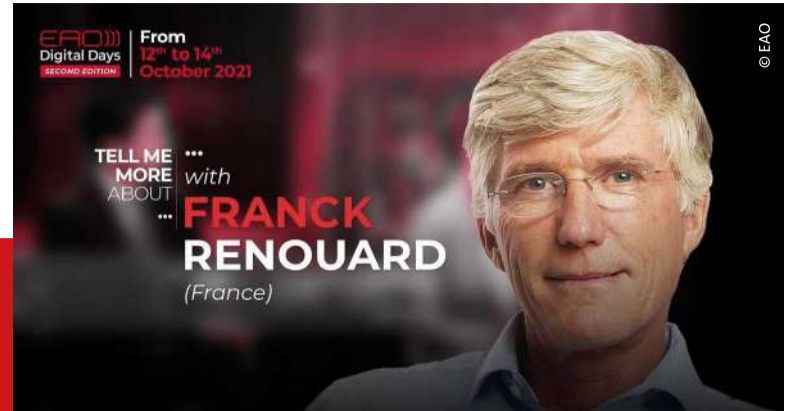

DENTAL TRIBUNE EDIZIONE ITALIANA FA PARTE DEL GRUPPO DENTAL TRIBUNE INTERNATIONAL CHE PUBBLICA IN 25 LINGUE IN OLTRE 90 PAESI

È proibito qualunque tipo di utilizzo senza previa autorizzazione dell'Editore, soprattutto per quanto concerne duplicati, traduzioni, microfilm e archiviazione su sistemi elettronici. Le riproduzioni, compresi eventuali estratti, possono essere eseguite soltanto con il consenso dell'Editore. In mancanza di dichiarazione contraria, qualunque articolo sottoposto all'approvazione della Redazione presuppone la tacita conferma alla pubblicazione totale o parziale. La Redazione si riserva la facoltà di apportare modifiche, se necessario. Non si assume responsabilità in merito a libri o manoscritti non citati. Gli articoli non a firma della Redazione rappresentano esclusivamente l'opinione dell'Autore, che può non corrispondere a quella dell'Editore. La Redazione non risponde inoltre degli annunci a carattere pubblicitario o equiparati e non assume responsabilità per quanto riguarda informazioni commerciali inerenti associazioni, aziende e mercati e per le conseguenze derivanti da informazioni erranee.

# Come incide il fattore umano sull'atto chirurgico

Durante i Digital Days della European Association for Osseointegration (EAO) 2021, il Dr. Franck Renouard ha spiegato nella sessione "Tell me more about" come i fattori umani influenzano i risultati terapeutici. Dental Tribune International ha parlato con l'appassionato esperto, ex presidente dell'EAO, per capire come si sia interessato all'argomento e di come la consapevolezza dei fattori umani possa cambiare le carriere dei professionisti odontoiatrici.



**Dott. Renouard, leggendo il programma degli EAO Digital Days di quest'anno ho notato la sua lezione e ho pensato che questo argomento non è solitamente trattato nei congressi. Come si è interessato al tema relativo ai fattori umani?**

*Sì, si può dire che normalmente non troviamo questo argomento in nessun programma. In medicina ci sono più lezioni sull'argomento, ma in odontoiatria continuiamo a concentrarci sugli aspetti tecnici del nostro lavoro.*

*Mi sono reso conto dell'importanza dei fattori umani perché, nel 1995, ero un pilota di elicotteri e mi sono schiantato durante il decollo. Era un elicottero di grandi dimensioni e l'incidente non è stato un'esperienza facile perché ho distrutto altri aerei durante lo schianto. In seguito, la prima reazione fu quella di incolpare l'elicottero, concentrandosi sull'aspetto tecnico. Lo stesso facciamo in implantologia quando si verifica una frattura: incolpiamo il sistema implantare, il sovraccarico o l'assistente. Il secondo passo fu quello di capire veramente cosa fosse successo, e scoprimmo subito che avevo commesso un errore durante il decollo. Tuttavia, poiché nessuno si è fatto male o è morto, l'indagine è stata sospesa. Ero un buon pilota, quindi ho cercato di capire perché avevo commesso questo stupido errore. Conoscevo la procedura, ma l'ho eseguita nel modo sbagliato. Poi ho iniziato a leggere articoli sull'argomento e ho iniziato a studiare il campo delle neuroscienze. E oggi posso dire di essere un esperto di fattori umani. Per 15 anni ho cercato di convincere i miei colleghi che questo può cambiare le loro vite. Dobbiamo cambiare atteggiamento e cambiare la formazione odontoiatrica.*

**Nella sessione EAO Digital Days ha spiegato di come l'atteggiamento del chirurgo influisce sull'esito del trattamento. A cosa ti riferisci esattamente con la parola «atteggiamento»?**

*Forse il modo più semplice per spiegarlo è sottolineare che c'è una differenza tra la nostra competenza – quello che sai e quello che ti è stato insegnato – e la nostra performance. Le nostre prestazioni possono essere influenzate da molti fattori: stress, problemi con i nostri bambini, problemi di relazione, affaticamento, malattia, pazienti difficili o problemi all'interno del team. E in molti casi le nostre prestazioni non sono allo stesso livello della nostra competenza. Lasciate che vi faccia un esempio. In uno studio sono stati confrontati circa un milione di interventi chirurgici, eseguiti o meno il giorno del compleanno del chirurgo, e la mortalità è stata va-*

*lutata entro 30 giorni dall'intervento. Si è scoperto che, se i medici operavano il giorno del loro compleanno, la mortalità dei pazienti aumentava del 23%. Questo perché ci sono più interruzioni, perché i chirurghi guardano più spesso i loro telefoni cellulari e perché vogliono raggiungere la famiglia prima. Questi sono i fattori umani di cui stiamo parlando.*

*Un esempio in implantologia potrebbe essere quando un chirurgo posiziona un impianto troppo vicino, il che aumenta il rischio di perimplantite. Il problema è: questo errore non accade per mancanza di conoscenza. Il medico sa esattamente come misurare la distanza corretta. Quindi la domanda è: perché lui o lei ha posizionato l'impianto troppo vicino? La risposta è probabilmente a causa di stress, carenza di tempo, impreparazione e così via. Questo è l'atteggiamento. Ed è questa la causa delle complicazioni.*

**Come educare gli odontoiatri su questo argomento per ridurre futuri errori?**

*Abbiamo già tutti i dati. Senza dubbio i fattori umani influenzano la nostra vita, ma esistono diversi ostacoli all'inserimento di queste conoscenze nella formazione e negli studi dentistici. I professori universitari sono ancora restii a introdurre questo argomento, perché cambierebbe radicalmente il loro ruolo.*

*Per i chirurghi, utilizzare una checklist – che riduce il rischio di mortalità del 30% – significa accettare le proprie debolezze e ammettere di poter dimenticare passi importanti. Inoltre, molto spesso gli infermieri non sono incoraggiati a controllare e correggere i medici.*

*Un problema generale in medicina è che, se si condividono errori, si può essere citati in giudizio dal paziente. Le norme mediche impediscono la divulgazione di queste informazioni, mentre nell'aviazione si applica il principio della "Giusta Cultura", vale a dire che chi segnala errori non può essere citato in giudizio.*

*Un altro problema sono le attese del paziente. Ogni paziente si aspetta che il proprio medico sia ben preparato, in forma e mentalmente sano. Quindi, è difficile accettare che i chirurghi siano anche esseri umani e commettano errori, ma questa è la vita! L'atteggiamento umano è un fattore chiave per rendere le pratiche più sicure e per migliorare le prestazioni umane. Il problema non è la conoscenza, ma come usarla.*

**Lei è titolare di uno studio a Parigi, focalizzato sulla chirurgia orale e sull'implantologia. Come ha organizzato il suo studio per ridurre al minimo il rischio di**

**errore umano?**

*Per quanto riguarda l'organizzazione interna, disponiamo di molti protocolli non negoziabili e utilizziamo liste di controllo sistematiche. Il mio assistente e la mia segretaria possono e devono segnalare gli errori. Inoltre, il mio assistente non solo dovrebbe, ma deve, controllarmi!*

*Per quanto mi riguarda, lavoro per diminuire il mio livello di stress. Ho dei protocolli molto importanti: prima di ogni intervento mi preparo mentalmente. Per esempio, non passo direttamente da una telefonata con un amico all'intervento; ho bisogno di avere una routine che mi assicuri di essere pronto e consapevole durante l'intervento. Inoltre, cerco di condividere le complicazioni con i colleghi, in modo da imparare gli uni dagli altri.*

**Una delle principali tendenze dell'odontoiatria è la digitalizzazione. I prodotti di solito sono presentati con la**

**promessa di evitare l'errore umano. Qual è la sua opinione a riguardo?**

*Questa è un'ottima domanda! La gente crede che, grazie alla digitalizzazione, ridurremo il numero di complicazioni. È del tutto falso. Gli errori non vengono commessi perché il software, il prodotto o il team sono difettosi. Il problema si pone nella comunicazione tra le diverse entità, ad esempio quando date all'infermiera un ordine errato o quando il paziente vi dà informazioni errate.*

*Quando si introduce la digitalizzazione nel proprio studio, si aumenta il numero di entità e il numero di connessioni. E la digitalizzazione ha le sue difficoltà. Un problema è che i dentisti non hanno il tempo di imparare tutti i dettagli dei nuovi sistemi. Sempre più dentisti si fidano di queste macchine senza aver acquisito la conoscenza adeguata. Per esempio, molti dentisti usano Invisalign senza alcuna conoscenza ortodontica. Fanno un'impronta, la inviano al computer e ricevono l'allineatore.*

*Tuttavia, il risultato di ciò è che molti pazienti hanno problemi drammatici con i loro denti. La digitalizzazione è già arrivata, quindi è giunto il momento di parlare delle sue minacce.*

**C'è qualcosa che vorrebbe aggiungere?**

*Consiglierei a tutti coloro che sono interessati all'argomento – non solo agli odontoiatri o ai medici – di leggere il libro "Thinking, Fast and Slow" di Daniel Kahneman. L'autore vi fa capire che il funzionamento del cervello non è un mistero insondabile, e vi spiega davvero il suo funzionamento.*

*Nota editoriale: Maggiori informazioni sugli EAO Digital Days 2021 e sulla registrazione sono disponibili su [digitaldays.eao.org](https://digitaldays.eao.org).*

**Franziska Beier  
Dental Tribune International**

**IS+**

**+ SEMPLICE  
+ STABILE  
+ VERSATILE**

**btk** **Implanting Trust, Smile Again!**

Scopri lo su **btk.dental** **Guarda subito**

# Metodiche all'avanguardia nella rigenerazione ossea grazie al digitale

**Il dott. Cucchi, un giovane emergente di soli 36 anni ma già avanti. Nella sua relazione al congresso della Digital Dentistry Society ha presentato un caso di rigenerazione ossea di circa 8 mm. Lei utilizza abitualmente la tecnologia e l'intelligenza artificiale. Quali sono stati gli step del suo percorso professionale?**

*Mi sono laureato all'università di Verona, la specializzazione in chirurgia all'Università di Milano e il dottorato di ricerca all'Università di Bologna in cui ho poi condotto alcune ricerche scientifiche sulla rigenerazione ossea. La mia relazione si è focalizzata sulle nuove tecnologie, sui nuovi software e sui nuovi processi di produzione di dispositivi customizzati, ovvero personalizzati sul singolo paziente. Questo permette di avere un livello di precisione e accuratezza inimmaginabili qualche tempo fa quando l'intero processo era operatore-dipendente con margini di errore e imprecisione decisamente più elevati.*

**Lei parla ai suoi coetanei, ai giovani, i nativi digitali. Le tecniche di rigenerazione dell'osso di cui tratta sono accessibili solo al dentista giovane o anche al senior?**

*Si tratta di tecniche sia per il dentista giovane che per il senior perché attraverso il rapporto che abbiamo con gli ingegneri e i tecnici non è necessario che il clinico sappia direttamente utilizzare queste metodiche digitali perché c'è un flusso di interfaccia continua tra le diverse figure che permette di non avere un background formativo specifico per adottare queste tecnologie. Oggi il software ci permette di collegarci in remoto con degli ingegneri e progettare davanti al nostro computer e far fare tutto a loro evitando perdite di tempo.*

**Si allarga il team e aumentano le figure con cui ci si interfaccia, ma il momento diagnostico rimane in capo all'odontoiatra.**

*Assolutamente sì. Gli ingegneri si inseriscono nella fase di progettazione e realizzazione dei dispositivi, ma tutta la fase fondamentale precedente di diagnosi e trattamento rimane in mano ai medici.*

**Lei prima diceva che ci sono casi di edentulia totale in cui è più facile la rigenerazione ossea rispetto a casi di edentulia parziale di perdita di osso localizzata. Perché?**

*Questo perché nei casi di perdita di osso localizzata ci sono solitamente esigenze estetiche più elevate. Basti pensare l'assenza di denti nella zona estetica frontale in cui è più complesso restituire al paziente la sua soddisfazione estetica rispetto a ciò che*



*avviene in un mascellare completo in cui, non avendo altri denti, si possono ricostruire morfologia ed estetica non vincolate dai denti presenti grazie all'ausilio di software di progettazione.*

**A livello di rigenerazione ossea, come fa a essere sicuro che si sia riformato un osso adatto a sopportare gli impianti e supportare una protesi?**

*In assenza di complicanze infettive, e completata la tecnica in modo scrupoloso, abbiamo la certezza quasi assoluta di aver ottenuto un osso che manterrà la sua funzione nel tempo.*

**Ha detto: "meglio l'osso autologo". Ci può chiarire questo punto?**

*I padri della rigenerazione ossea hanno fatto svariate ricerche per capire quale fosse il mix adeguato per ottenere la qualità ossea migliore a supportare gli impianti e hanno scoperto che un mix di un 50% di osso del paziente e di un 50% di osso sintetico o di altra tipologia sia la scelta più ottimale. Questo permette di*

*trarre i vantaggi da entrambi: dall'osso sintetico quello di mantenersi nel tempo e da quello autologo quello di avere una componente osteogenetica, quindi una capacità di autogenerazione.*

**La programmazione implantoprotesica in rigenerazione ossea da chi viene fatta?**

*Parlando di rigenerazione ossea lasciamo il comando al protesista che ci indica il risultato che vuole ottenere: ricostruendo l'osso, con questa metodica, non abbiamo più il vincolo di inserire gli impianti solo dove c'è l'osso ma laddove vanno in modo protesicamente guidato. Così come avviene per l'ortodontista nella pre-protesica.*

**Tutto, però, senza mai dimenticare il ruolo centrale e indiscutibile della diagnosi.**

*Certamente. Tutto parte dalla diagnosi, oggi digitale.*

Patrizia Biancucci

## ESPANSIONE VOLUMETRICA DEL COMPLESSO OSTEO-MUCO-GENGIVALE

Prof. Roberto Crespi

Negli ultimi anni abbiamo osservato un numero sempre più crescente di nuovi materiali proposti come sostituti dell'osso umano senza dei follow-up clinici utili nel valutare l'efficacia nel tempo. La letteratura scientifica si prodiga nel descrivere l'utilizzo di questi biomateriali, perdendo di vista le potenzialità rigenerative dell'osso umano. Lo scopo di questo libro, attraverso le presentazioni di diversi casi clinici completi di una ricca componente fotografica, è quello di illustrare le caratteristiche rigenerative e riparative del tessuto osseo umano, cercando di sfruttarle nelle varie tecniche chirurgiche, soprattutto nell'espansione volumetrica del complesso osteo-muco-gengivale.

**PREZZO € 140,00**

40  
ECM

PER INFORMAZIONI E ACQUISTI | Tueor Servizi Srl | Tel. 011 311 06 75 | info@tueorservizi.it

# Decontaminazione implantare mediante cavitazione ultrasonica: un nuovo approccio alla terapia chirurgica delle peri-implantiti



Giacomo Tarquini, libero professionista in Roma con attività limitata alle discipline della chirurgia orale, dell'implantologia e della parodontologia.

## Introduzione

La peri-implantite è attualmente definita come l'infezione dei tessuti molli che circondano un impianto osteointegrato associata a una significativa perdita ossea crestale con andamento progressivo<sup>1</sup>.

Per quanto riguarda l'approccio terapeutico, che può essere di tipo resettivo o rigenerativo, l'aspetto più controverso è quello relativo alla decontaminazione della superficie implantare: nonostante siano stati descritti diversi protocolli di decontaminazione (chimici, meccanici o manuali) non si è ancora giunti a un consenso su quale sia il più efficace<sup>2</sup>.

La cavitazione ultrasonica (fenomeno che porta alla creazione e successiva rapida implosione di microbolle gassose all'interno di un liquido) ha dimostrato di avere il potenziale per poter rimuovere efficacemente il biofilm patogeno a un livello microscopico senza apportare danni alla superficie in titanio<sup>3,5</sup>.

Scopo del seguente articolo è quello di descrivere un caso di peri-implantite trattato mediante procedura di decontaminazione della superficie implantare effettuata con dispositivo a cavitazione ultrasonica «PIEZOCLEAN by Dr. Giacomo Tarquini» associata a un protocollo di Rigenerazione Ossea Guidata (G.B.R.) per mezzo di una membrana barriera di tipo riassorbibile sostenuta da un innesto osseo.

## Caso clinico

Paziente di aa 55, femmina, viene riferita per una sospetta peri-implantite in corrispondenza dell'impianto osteointegrato in zona 23; all'esame rx endorale e al sondaggio peri-implantare si evidenzia un riassorbimento osseo che interessa prevalentemente l'aspetto buccale: viene pertanto confermata la diagnosi di peri-implantite (Figg. 1, 2). Poiché l'esame radiografico endorale, a causa della sua natura bidimensionale, non sempre restituisce la reale morfologia del difetto osseo peri-implantare, è consigliabile incrociare i dati clinici, i valori del sondaggio e le immagini radiografiche raccolte al fine di evitare possibili errori diagnostici. Al momento della rivalutazione, sia lo stato dei tessuti molli peri-implantari che il livello di controllo di placca sono giudicati soddisfacenti e si programma un intervento di decontaminazione implantare associato a terapia rigenerativa del difetto intraosseo (G.B.R.) per mezzo di una membrana barriera di tipo riassorbibile sostenuta da un innesto osseo.

Dopo aver rimosso la protesi fissa e la relativa componentistica, vengono

inserite due viti di copertura sterili per consentire una chiusura spontanea dei tessuti molli al fine di poter garantire una chiusura per prima intenzione e una guarigione della ferita chirurgica di tipo sommerso.

cie interna dell'impianto mediante il dispositivo a cavitazione ultrasonica (PIEZOCLEAN by Dr. Giacomo Tarquini, Esacrom). Il dispositivo a cavitazione ultrasonica "PIEZOCLEAN by Dr. Giacomo Tarquini" è composto da

un inserto metallico (da collegarsi a un manipolo a ultrasuoni) dotato di appositi micro-fori per favorire la diffusione del liquido irrigante (ESOO4E, Esacrom) e da una camera di cavitazione (PIEZOCLEAN by Dr. Giacomo Tar-

quini, Esacrom) realizzata in silicone di grado medico appositamente disegnata per consentire un adattamento ottimale alla morfologia dell'osso crestale (Fig. 6).

> pagina 6

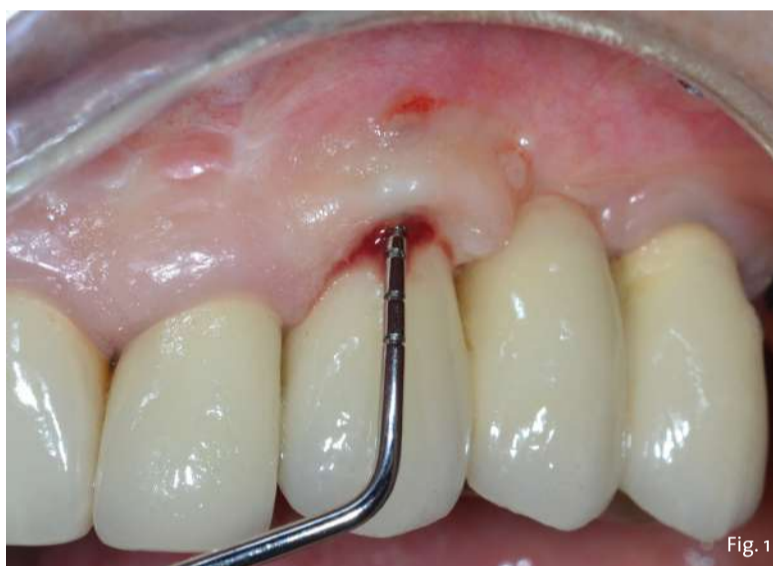

Fig. 1 - Sondaggio peri-implantare.

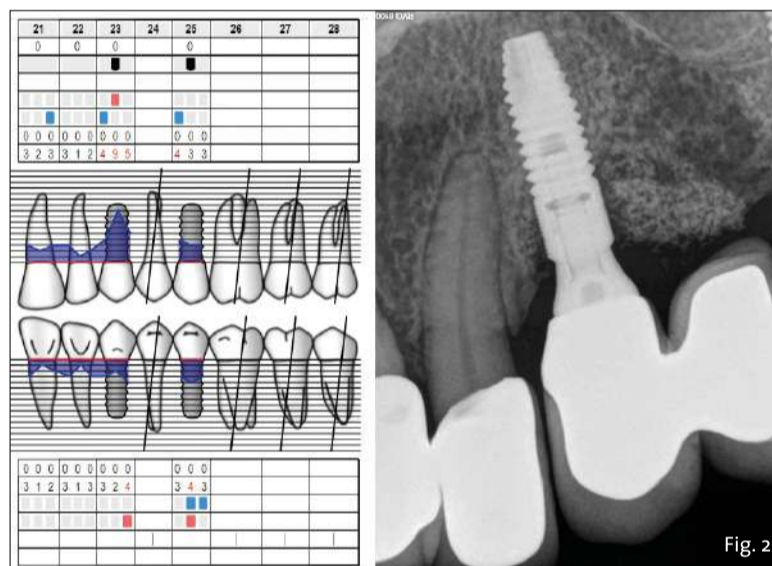


Fig. 2 - Esame RX endorale e sondaggio parodontale preparatorio.

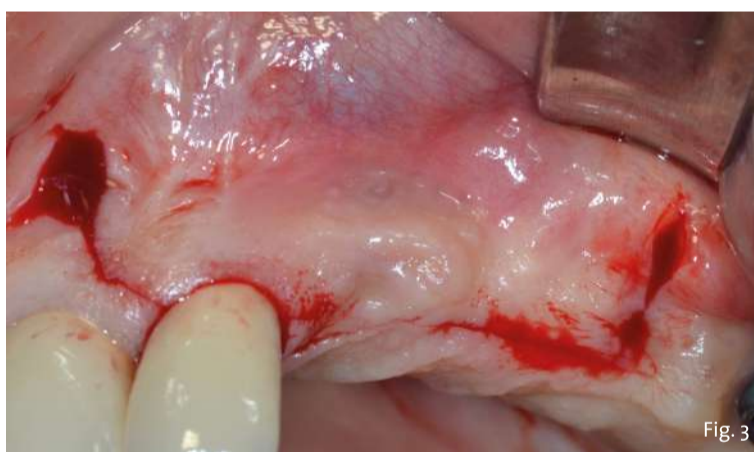

Fig. 3 - Elevazione di un lembo di accesso a spessore totale.

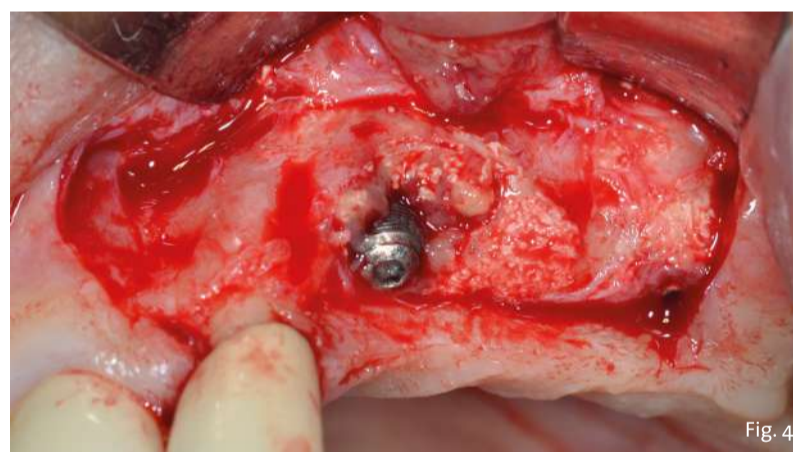


Fig. 4 - Presenza di un vasto difetto intraosseo peri-implantare con residui di biomateriale non integrato.

La procedura chirurgica viene pianificata a distanza di 14 gg.

Il primo tempo operatorio consiste nel disegno e nell'elevazione di un lembo di accesso a spessore totale delimitato da un'incisione crestale (effettuata all'interno della banda di gengiva aderente) e da due incisioni di rilascio verticali leggermente divergenti tra loro (Fig. 3).

Al sollevamento del lembo è possibile rilevare un notevole difetto intraosseo peri-implantare; sono inoltre presenti residui di biomateriale non integrato reliquati da un pregresso intervento di rigenerazione ossea (Fig. 4).

Il tempo operatorio successivo consiste nel debridement del tessuto di granulazione e dei residui di biomateriale mediante un inserto a ultrasuoni (ESOOACT, Esacrom) (Fig. 5).

Al termine di questa procedura si rimuove le viti di copertura allo scopo di decontaminare anche la superfi-

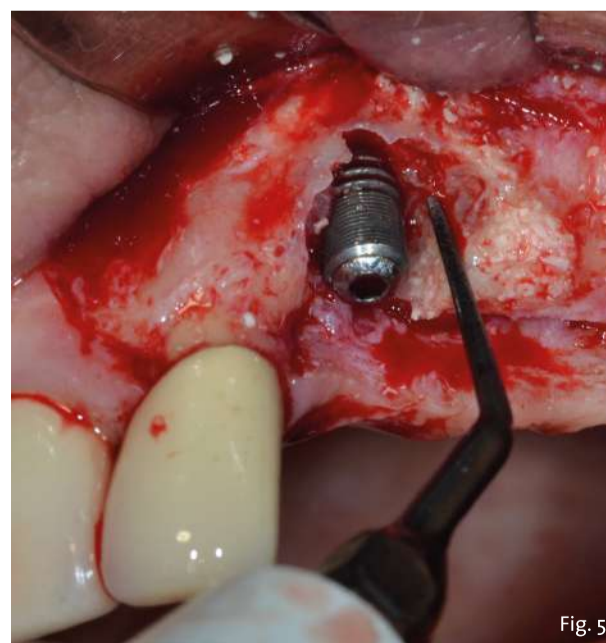


Fig. 5 - Debridement del tessuto di granulazione e dei residui di biomateriale mediante inserto a ultrasuoni.

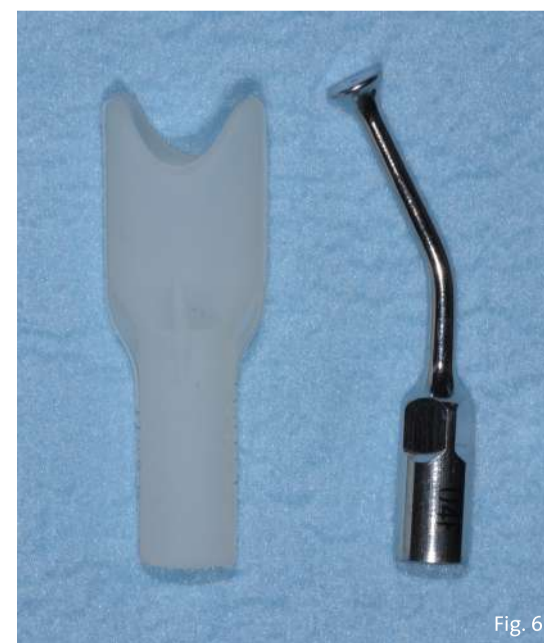

Fig. 6 - Dispositivo per cavitazione ultrasonica "PIEZOCLEAN by Dr. Giacomo Tarquini" applicazione del dispositivo "PIEZOCLEAN by Dr. Giacomo Tarquini" e decontaminazione completa dell'impianto.

< pagina 5

Il dispositivo viene assemblato inserendo la camera di cavitazione sull'insero metallico a ultrasuoni; la camera di cavitazione viene adattata intorno alla porzione esposta dell'impianto da trattare (non è necessario un sigillo assoluto) in modo da creare uno spazio chiuso all'interno del quale il liquido irrigante possa andare in cavitazione (Fig. 7).

Il dispositivo viene azionato per un tempo totale di 3' impostando i se-

guenti parametri: U 40 - V 80 - P 50; si consiglia di osservare una breve pausa ogni 60" per evitare un eccessivo surriscaldamento del liquido irrigante.

In questo modo è possibile eseguire una completa decontaminazione all'interno e all'esterno dell'impianto senza alterarne la macro e micro-geometria di superficie; è raccomandabile evitare il contatto tra l'insero metallico e la testa dell'impianto.

Terminata la fase di decontaminazione l'impianto viene riposizionato in situ una vite di copertura sterile.

Poiché il difetto osseo peri-implantare ha una morfologia di tipo contenitivo, viene selezionata una membrana barriera di tipo riassorbibile (Activioss membrana, Resista) per garantire la creazione di uno spazio chiuso all'ingresso e alla proliferazione degli stipiti cellulari indesiderati (cellule epiteliali e fibroblasti) in ossequio ai principi della Rigenerazione Ossea Guidata (G.B.R.) (Fig. 8).

Si procede quindi al posizionamento della membrana sul versante palatale e all'innesto di un biovetro 45S5

in granuli (Activioss granuli, Resista) all'interno del difetto allo scopo di stabilizzare il coagulo ematico e condurre la neoformazione del tessuto osseo (Fig. 9).

La membrana viene successivamente riflessa sul versante buccale a protezione del materiale da innesto e stabilizzata mediante pins in titanio (Ustomed Instrumente, Tuttlingen) (Fig. 10).

L'ultimo tempo operatorio prevede una doppia linea di sutura consistente in punti a materassaio orizzontale

interno intercalati a punti staccati effettuata con un filo in PTFE 5/0 (Profimed, Resista) (Fig. 11).

Durante il follow-up a distanza di 30 giorni è possibile evidenziare la perfetta guarigione dei tessuti molli con assenza di esposizione della membrana; va sottolineato come questa evenienza rappresenti la più frequente e temibile complicanza nelle procedure di rigenerazione guidata.

Dopo 6 mesi di guarigione indisturbata, al momento del rientro chirurgico l'impianto appare circondato da una soddisfacente quantità di tessuto neoformato e il difetto completamente riempito (Fig. 12).

Lesame radiografico endorale e l'ispezione mediante sonda parodontale confermano un eccellente stato di maturazione del tessuto osseo (Fig. 13). Tre viti di guarigione (h 4,5 mm) vengono successivamente avvitate sulle teste degli impianti in posizione 2,3, 2,5 e 2,6 (Fig. 14).

Allo scopo di incrementare l'ampiezza della banda di gengiva aderente, il lembo viene riposizionato apicalmente e suturato con punti a materassaio orizzontale incrociati e punti staccati in poliestere 4/0 (Astralen, Resista) (Fig. 15). Dopo una corretta guarigione dei tessuti molli la paziente viene rinvia al professionista di riferimento.

#### Discussione

Le attuali superfici implantari favoriscono l'adsorbimento delle proteine plasmatiche e conferiscono pertanto ottime proprietà di osteointegrazione ma, al tempo stesso, in caso di esposizione nell'ambiente orale facilitano lo sviluppo del biofilm patogeno e ne rendono difficoltosa l'eventuale rimozione poiché le caratteristiche della macro e micro-geometria implantare impediscono l'accesso a una strumentazione di tipo convenzionale<sup>6</sup>.

Numerosi studi in vitro hanno dimostrato gli effetti della cavitazione sul biofilm batterico grazie a diversi meccanismi di azione: "shape oscillation" delle microbolle, "microjets" in grado di generare forze di taglio sulla struttura del biofilm, onde d'urto che si propagano all'interno del liquido, streaming acustico e "microstreaming"<sup>7-11</sup>.

A differenza di quanto accade con altri mezzi (chimici, meccanici o manuali) mediante la cavitazione ultrasonica del liquido irrigante è possibile raggiungere qualsiasi zona della superficie implantare (ivi comprese le nano e microporosità delle attuali superfici in titanio) nonché l'alloggiamento interno della vite di connessione: in questo modo la decontaminazione dell'impianto avviene in maniera completa (sia sulla superficie esterna che al suo interno) senza alterarne la composizione chimico-fisica originaria.

È stato infatti dimostrato come la possibilità di ottenere una nuova osteointegrazione sia estremamente limitata su superfici tornite e/o che siano state alterate fisicamente o chimicamente mentre avviene in maniera molto più consistente intorno a superfici in titanio microruvide purché opportunamente decontaminate<sup>12-15</sup>.

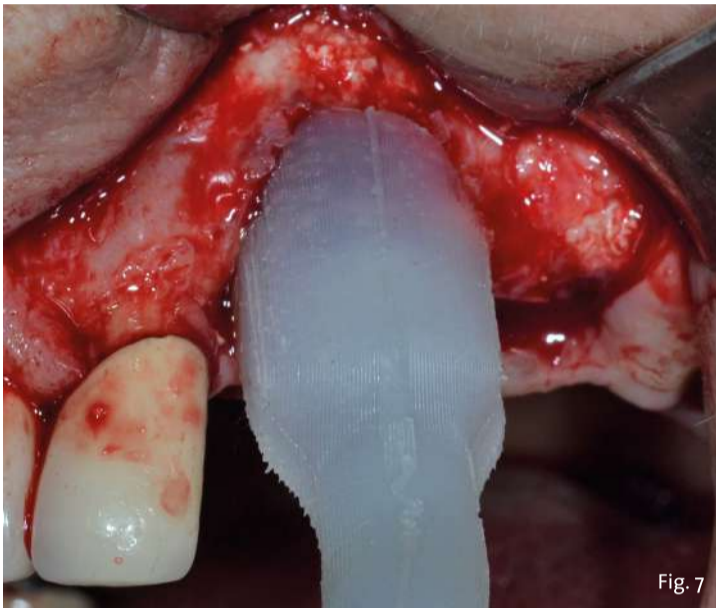


Fig. 7 - Posizionamento di una membrana barriera di tipo riassorbibile.

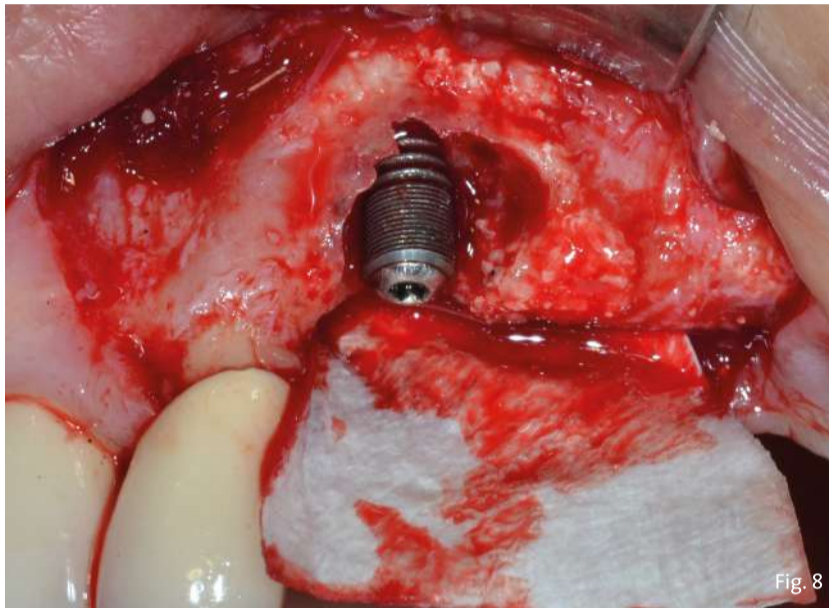


Fig. 8 - Innesto di un biovetro 45S5 in granuli all'interno del difetto.

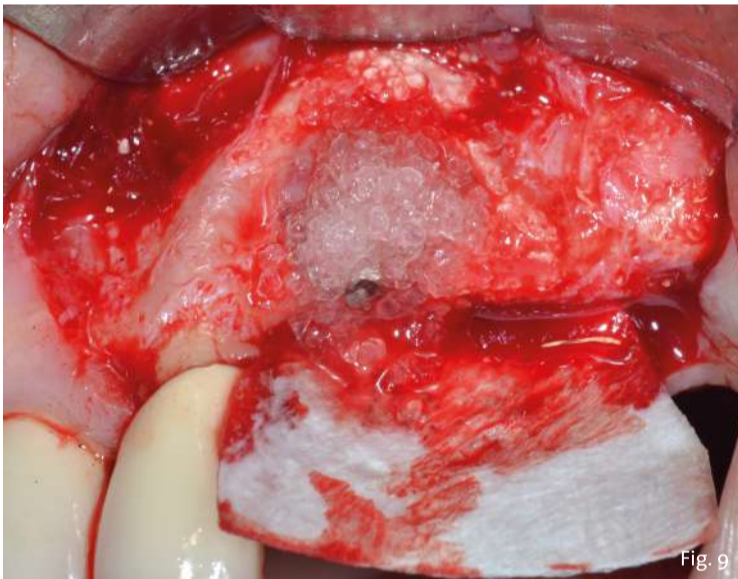


Fig. 9 - Membrana barriera stabilizzata mediante pins in titanio.

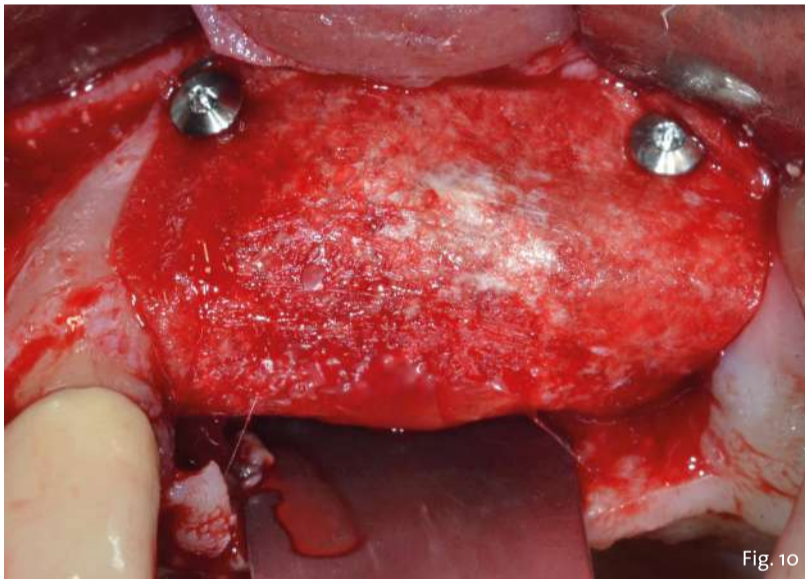


Fig. 10 - Sutura con punti a materassaio orizzontale interni intercalati a punti staccati.

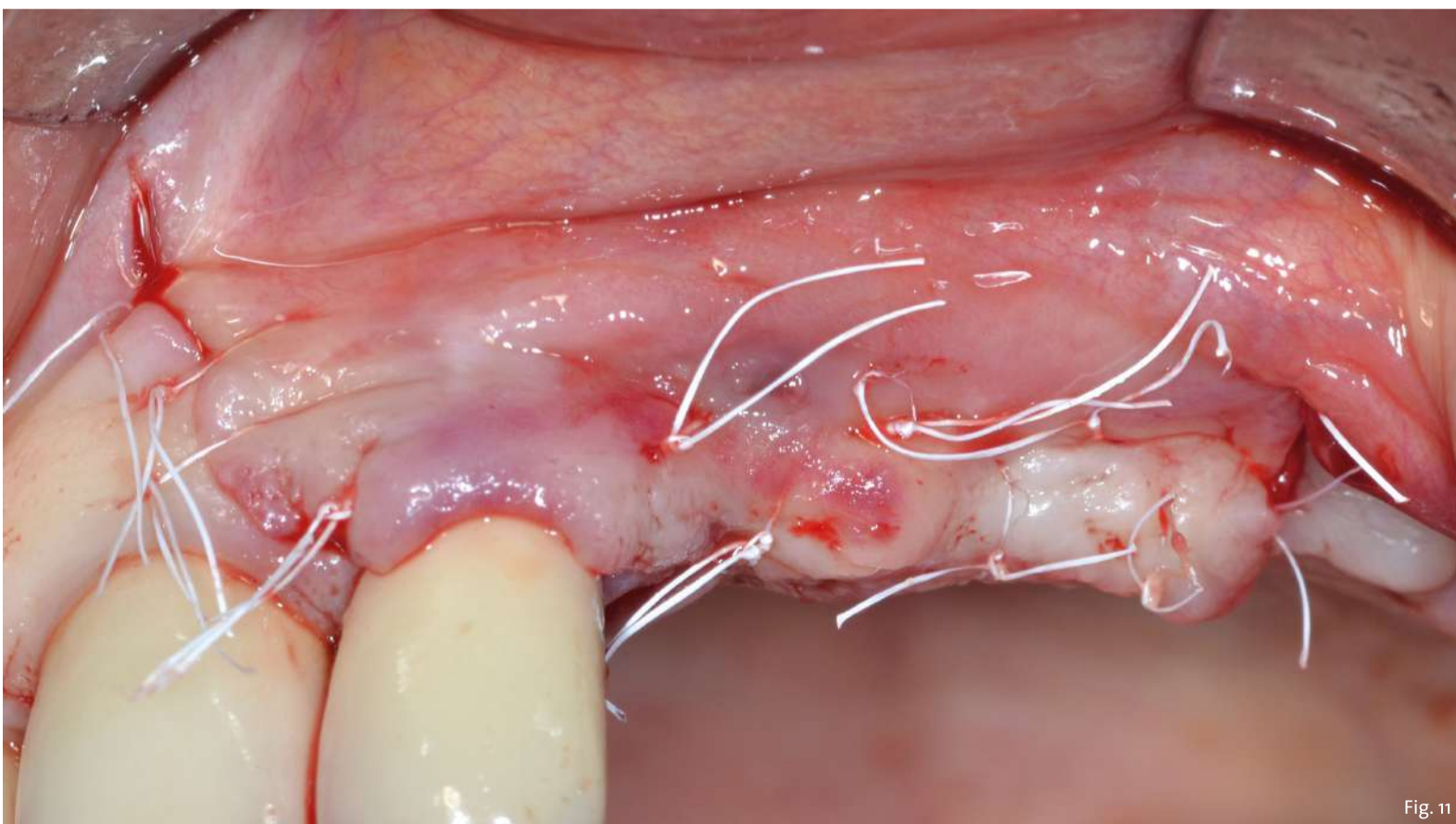


Fig. 11 - Si evidenzia una soddisfacente quantità di tessuto neoformato e il completo riempimento del difetto osseo.

> pagina 7

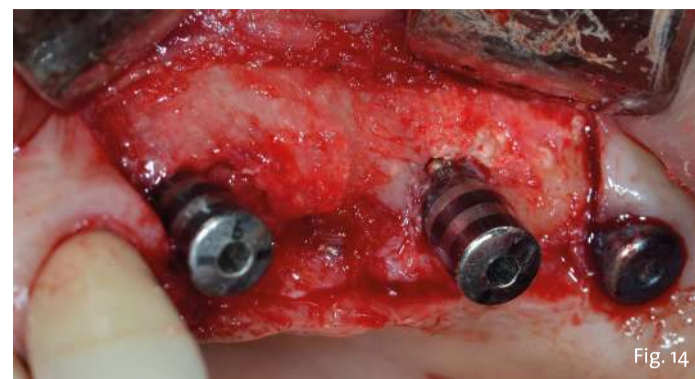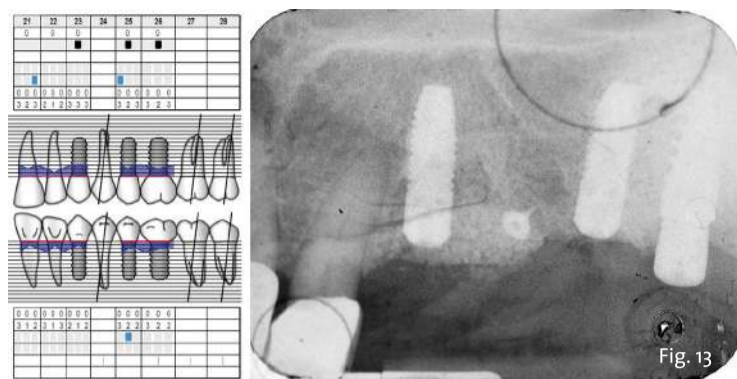

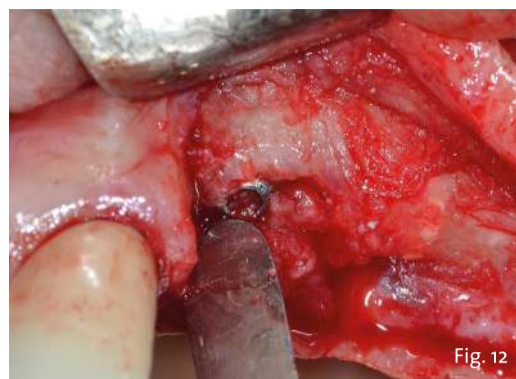
Fig. 12 - Esame RX endorale e sondaggio parodontale postoperatorio.

Fig. 13 - Viti di guarigione posizionate sulle teste degli impianti.

Fig. 14 - Lembo riposizionato apicalmente e suturato con punti a materasso orizzontale incrociati e punti staccati.

< pagina 6

La possibilità di ottenere una decontaminazione completa e predicibile è di estrema importanza nella terapia delle peri-implantiti<sup>16,17</sup> poiché il fine ultimo della procedura rigenerativa peri-implantare è proprio quello di ottenere un nuovo processo di osteointegrazione (“re-osseointegration”) in tutto e per tutto identico a quello avvenuto al momento dell’inserimento dell’impianto.

Dal punto di vista operativo, il problema principale consiste nella possibilità di riuscire a contenere in situ il liquido posto in cavitazione senza che questo sia disperso nell’ambiente circostante; il funzionamento di un tradizionale inserto a ultrasuoni rende infatti di difficile attuazione i sopracitati meccanismi di decontaminazione proprio a causa del continuo scorrere del liquido irrigante sulla superficie dell’inserto, mentre sarebbe auspicabile la creazione di uno spazio chiuso all’interno del quale sia possibile concentrare gli effetti della cavitazione<sup>18</sup>.

L’impiego del nuovo dispositivo a cavitazione ultrasonica “PIEZOCLEAN by Dr. Giacomo Tarquini” si rivela particolarmente vantaggioso in tal senso, poiché grazie alla camera di cavitazione il liquido di irrigazione ri-

mane concentrato intorno alla parte esposta dell’impianto, consentendo la completa decontaminazione anche di aree (a es. spire implantari, micro e nano rugosità di superficie e alloggiamento interno della vite di connessione) che risulterebbero pressoché irraggiungibili da una strumentazione di tipo tradizionale quali curettes, strumenti rotanti di vario genere o airflow con polvere di glicina.

**Conclusioni**

La tecnica di Rigenerazione Ossea Guidata (G.B.R.) nella terapia delle peri-implantiti presenta a tutt’oggi alcune criticità che ne inficiano la predicibilità dei risultati; il principale interrogativo riguarda la difficoltà di effettuare la decontaminazione della superficie implantare in maniera predicibile, condizione assolutamente indispensabile per determinare il buon esito della procedura rigenerativa.

In letteratura scientifica sono state proposte e descritte nel corso degli anni numerose metodiche di decontaminazione ma, al momento, non abbiamo a disposizione alcun dato che possa dimostrare incontrovertibilmente la superiorità clinica dell’una rispetto alle altre.

Tra i vari metodi a disposizione,

la cavitazione ultrasonica ha dimostrato di avere il potenziale per poter rimuovere efficacemente il biofilm patogeno a un livello microscopico senza apportare danni alla superficie in titanio al fine di ottimizzare la predicibilità della terapia rigenerativa.

Nel presente lavoro viene descritto un caso clinico trattato mediante protocollo di decontaminazione della superficie in titanio con dispositivo a cavitazione ultrasonica “PIEZOCLEAN by Dr. Giacomo Tarquini” associato a una procedura di Rigenerazione Ossea Guidata (G.B.R.).

Questo tipo di approccio ha finora rivelato risultati clinici estremamente

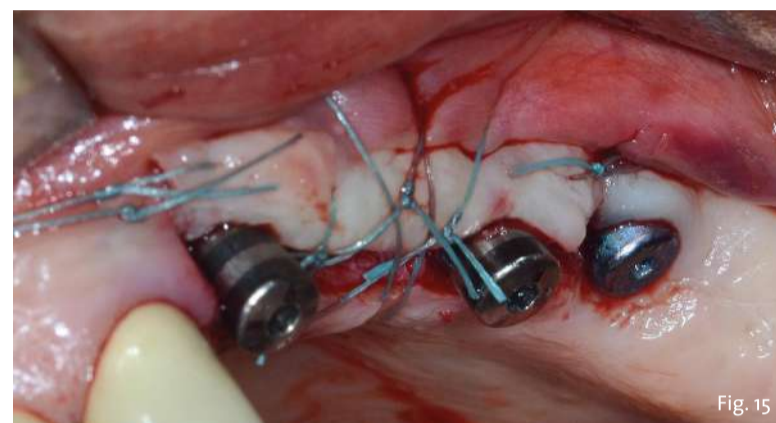


Fig. 15 - Lembo riposizionato apicalmente e suturato con punti a materasso orizzontale incrociati e punti staccati.

te incoraggianti ma sono necessari ulteriori studi di tipo randomizzato e controllato per convalidare questi dati preliminari.

AD

**bibliografia**

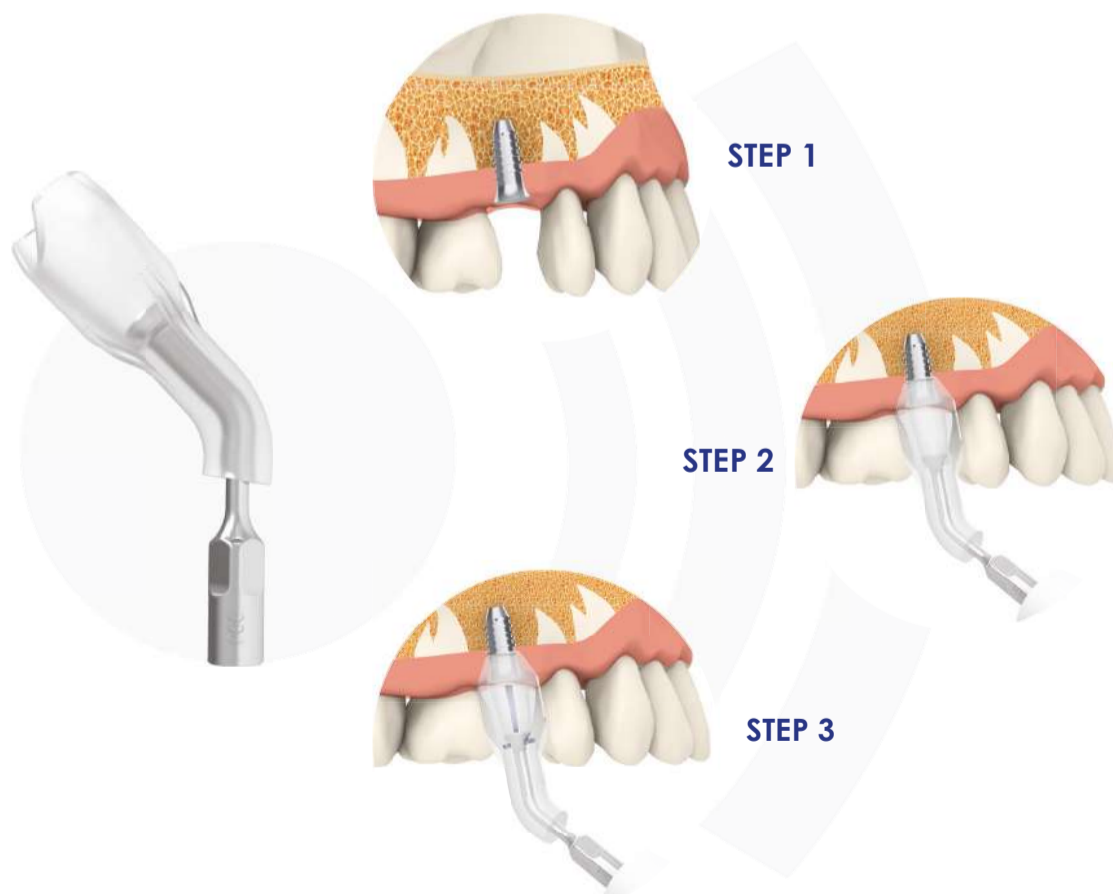
- Albrektsson T. Statements from the Estepona Consensus Meeting on Peri-implantitis, February 2-4, 2012. Clinical Implant Dentistry and Related Research, Volume 14, Number 6, 2012.
- G. E. Romanos & D. Weitz. Therapy of peri-implant diseases. Where is the evidence? The Journal of Evidence-Based Dental Practice, vol. 12, supplement 5, pp. 204-208, 2012.
- Tarquini G. Ultrasuoni in chirurgia parodontale: effetti clinici. Cap. 1. In: Tarquini G. Tecniche di chirurgia parodontale: dalla diagnosi alla terapia, Edizioni EDRA (Settembre 2017): 25-26.
- Tarquini G. Il ruolo degli ultrasuoni in terapia chirurgica delle periimplantiti: presentazione di un caso clinico. Implant Tribune, Novembre 2017 - anno VI n. 4, pagg 1-7.
- Gartenmann Stefanie J., Thurnheer Thomas, Attin Thomas, Schmidlin Patrick R (2017). Influence of ultrasonic tip distance and orientation on biofilm removal. Clinical Oral Investigations, 21(4):1029-1056.
- Tran C., Walsh L.J. Novel Models to Manage Biofilms on Microtextured Dental Implant Surfaces. Cap. 20. In: Microbial Biofilms - Importance and Applications. InTech Open.
- Tran C. Novel methods for debridement of dental implant surfaces contaminated by biofilm. Thesis submitted for the degree of Doctor of Philosophy at The University of Queensland in 2017. School of Dentistry.
- Vyas N. Improved biofilm removal using cavitation from a dental ultrasonic scaler vibrating in carbonated water. Ultrasonics Sonochemistry, Volume 70, 2021, 105558.
- Zhang, Siyuan. Biofilm removal with acoustic cavitation and lavage. (2013). Theses and Dissertations. 245.
- Carmen JC. Treatment of Biofilm Infections on Implants with Low-frequency Ultrasound and Antibiotics. Am J Infect Control. 2005 March ; 35(2): 78-82.
- Vyas, N. et al. A quantitative method to measure biofilm removal efficiency from complex biomaterial surfaces using SEM and image analysis. Sci. Rep. 6, 52694; doi: 10.1038/srep52694 (2016).
- Persson LG, Berglundh T, Sennerby L, Lindhe J. Reosseointegration after treatment of peri-implantitis at different implant surfaces. An experimental study in the dog. Clin. Oral Impl. Res. 12, 2001; 595-605.
- Persson LG et al. Carbon Dioxide Laser and Hydrogen Peroxide Conditioning in the Treatment of Periimplantitis: An Experimental Study in the Dog.
- Sennerby L. Implant Stability during Initiation and Resolution of Experimental Periimplantitis: An Experimental Study in the Dog. Clinical Implant Dentistry and Related Research, Volume 7, Number 3, 2005.
- Mouhyi J. The Peri-Implantitis: Implant Surfaces, Microstructure, and Physicochemical Aspects. Clinical Implant Dentistry and Related Research, Volume 14, Number 2, 2012.
- Blus C., Szmukler-Moncler S., Orru G., Denotti G., Piras A., Piras V. Bactericide effect of vibrating ultra-sonic (piezosurgery) tips. An in vitro study. Clin Oral Implants Res 2009; 20:905.
- Arrojo S., Benito Y., Tarifa AM. A parametric study of disinfection with hydrodynamic cavitation. Ultrason Sonochem 2008;15:903-908.
- Vyas N. How does ultrasonic cavitation remove dental bacterial biofilm? Ultrasonics Sonochemistry, Volume 67, 2020, 105112.



**PIEZOCLEAN**

by Dr. Giacomo Tarquini


Il primo e unico sistema di cavitazione ad ultrasuoni per la decontaminazione implantare, disponibile ora per i dispositivi Surgysonic®.



**3 STEP = DECONTAMINAZIONE DELLA SUPERFICIE IMPLANTARE COMPLETA!**

**ONE MORE STEP IN ULTRASONIC SURGERY**

Via Zambrini 6/A - 40026 Imola (Bo) Italy  
Tel. +39 0542 643527 - Fax +39 0542 482007  
esacrom@esacrom.com  
www.esacrom.com



Follow us on

# Restauro di un settore postero-inferiore atrofico con impianti extracorti da 4,5 mm di lunghezza

Gianni Efsio, odontoiatra, libero professionista in Casale Monferrato

< pagina 1

Si sente quindi la necessità di sviluppare tecniche implantari semplificate e poco invasive per risolvere casi di atrofia ossea senza impegnare il paziente in grosse ricostruzioni ossee che potrebbero risultare eccessivamente cruenti e portare a complicazioni importanti.

## Presentazione del caso

Una paziente di 73 anni lamentava mobilità a una porzione di protesi fissa nel settore 4. All'osservazione clinica e radiografica (Fig. 1), si evidenziava che il pilastro in posizione 45 si era decementato ed era stato completamente distrutto dalla carie. A seguito del sovraccarico il connettore tra i denti 43 e 44 si era fratturato e questo causava mobilità al dente 44 per trauma oclusale. Nonostante il ponte fosse stato realizzato molti anni prima la paziente desiderava mantenere la parte ancora funzionante e sostituire solo i due denti mancanti nel settore 4. Il ponte è stato sezionato tra i denti 44 e 45 e i due denti a sbalzo sono stati rimossi.

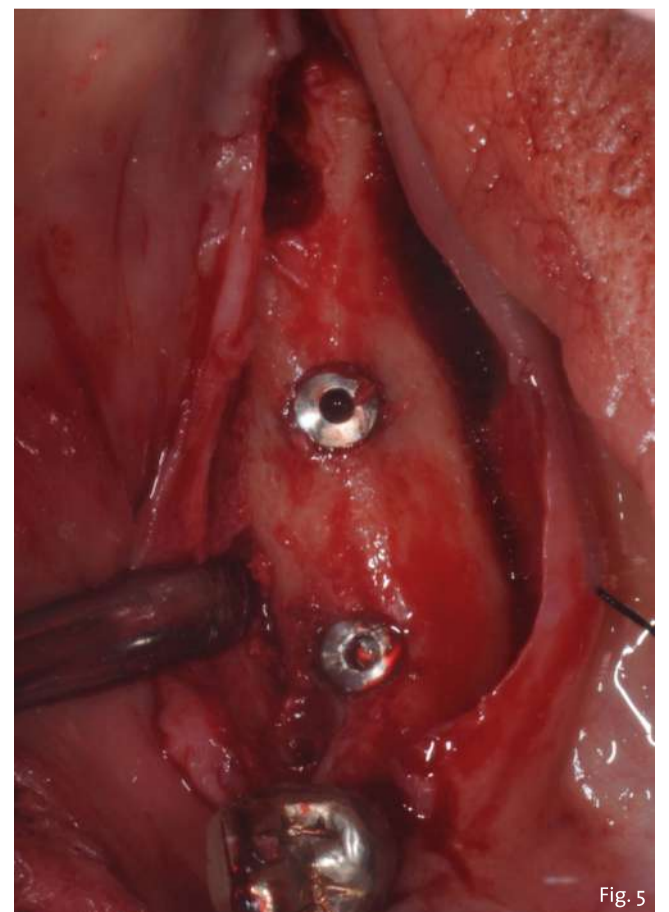
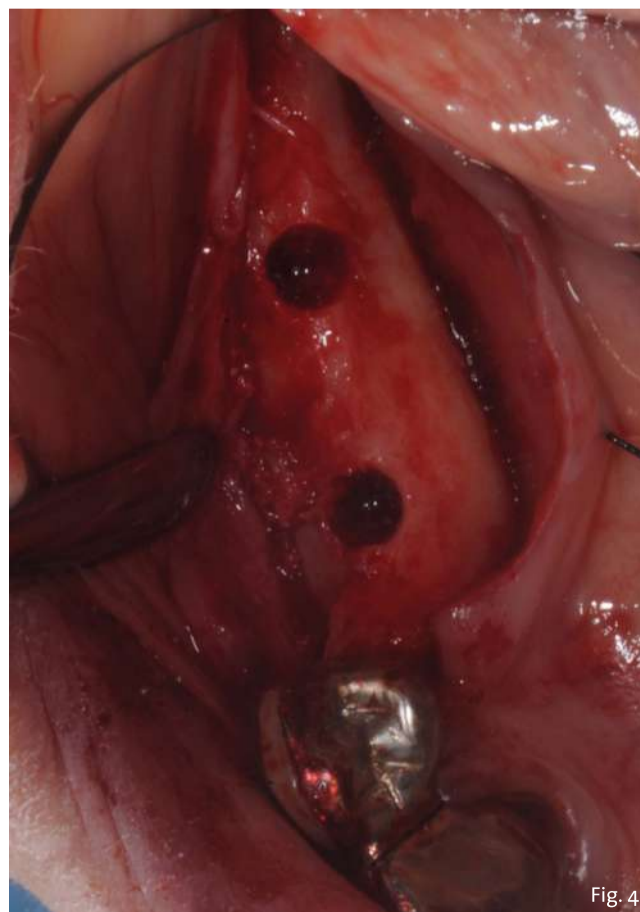
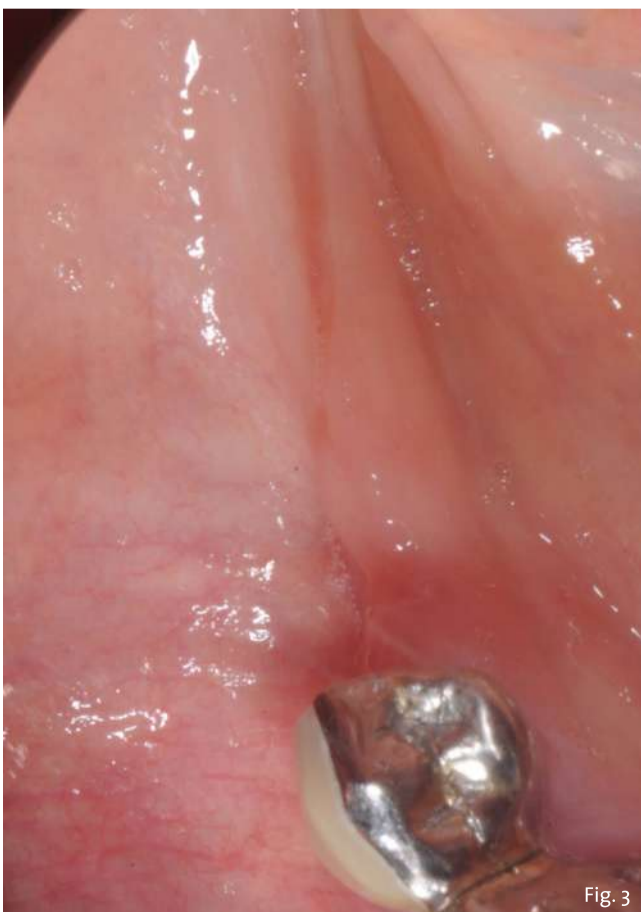
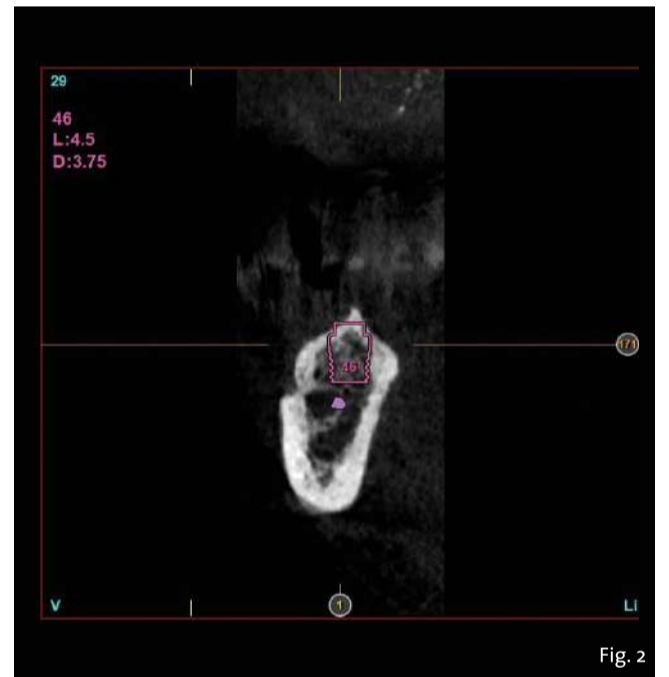
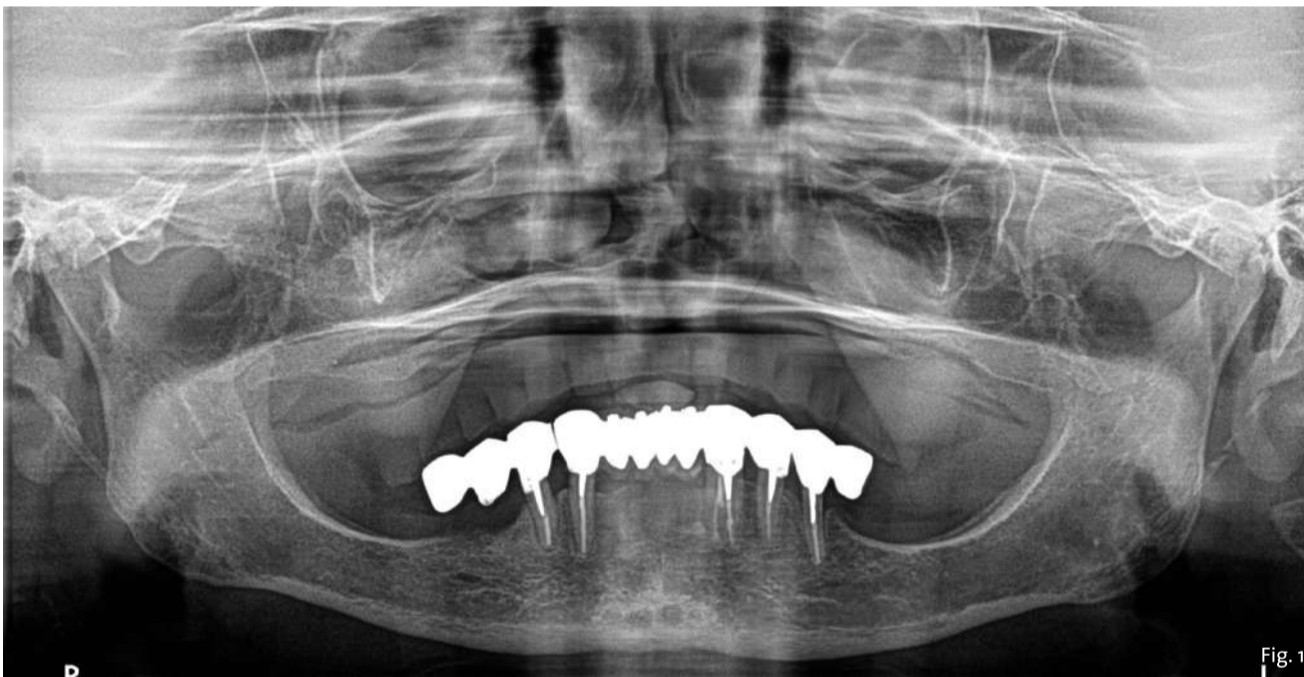
Il connettore è stato arrotondato e lucidato e nessun altro intervento è stato eseguito sulla protesi preesistente. All'anamnesi la paziente comunicava di essere in terapia con anticoagulanti a causa di stent coronari applicati circa 5 anni prima. Al momento godeva di buona salute e agli esami clinici e strumentali non si evidenziavano problemi cardiaci. È stata eseguita una dental-scans (Fig. 2), dalla quale si evidenziava che in posizione 46 l'osso residuo al di sopra del canale mandibolare misurava circa 4,5 mm. A causa della terapia anticoagulante si decise di non eseguire procedure di aumento dell'osso, perché la paziente le percepiva come troppo invasive e aveva timore di sanguinamenti copiosi dopo la chirurgia o di ecchimosi ed edemi molto estesi e persistenti per lungo tempo. Si decise quindi di inserire, in posizione 46, un impianto extracorto di 4,5 mm di lunghezza.

## Chirurgia

La terapia anticoagulante non è stata interrotta prima della chirurgia ed è stata somministrata la profilassi antibiotica come da protocollo. È stata eseguita un'incisione crestale senza tagli di scarico che è stata estesa distalmente fino al trigono retromo-

lare per esporre la branca mandibolare ed avere un sito per raccogliere osso autologo con una fresa carotatrice. Sono state eseguite le osteotomie a basso numero di giri come da protocollo BTI per ottenere un'ulteriore quantità di osso autologo raccolto dalle frese e inseriti due impianti BTI Core 3,75 X 4,5 e 3,5 X 6,5 rispettivamente in posizione 46 e 45. L'osso autologo è stato mescolato con gel piastrino ottenuto da centrifugazione del sangue del paziente mediante metodica Endoret BTI. La membrana ottenuta è stata applicata a protezione della corticale vestibolare. Ulteriori membrane di gel piastrino sono state applicate sopra l'osso autologo. La stabilità primaria di entrambi gli impianti era superiore ai 50 Newton per cui sono stati avvitati i pilastri Multi-Im e i pilastri di guarigione per un tecnica con una sola chirurgia. Sono state applicate suture sintetiche non riassorbibili a punti staccati (Fig. 3-10). Successivamente è stata eseguita una Rx di controllo. Le suture sono state rimosse a due settimane e la paziente riferì di avere avuto disagi minimi, senza ematomi o edemi estesi e scarsa dolenzia che non richiese l'assunzione di antinfiammatori.

> pagina 9





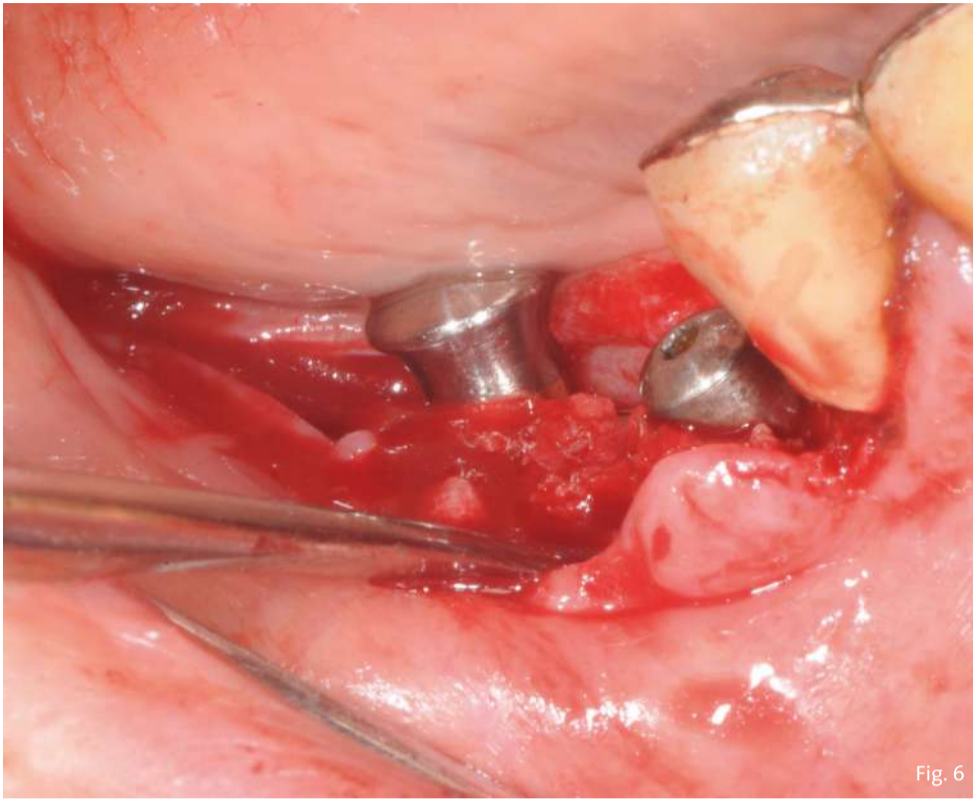


Fig. 6

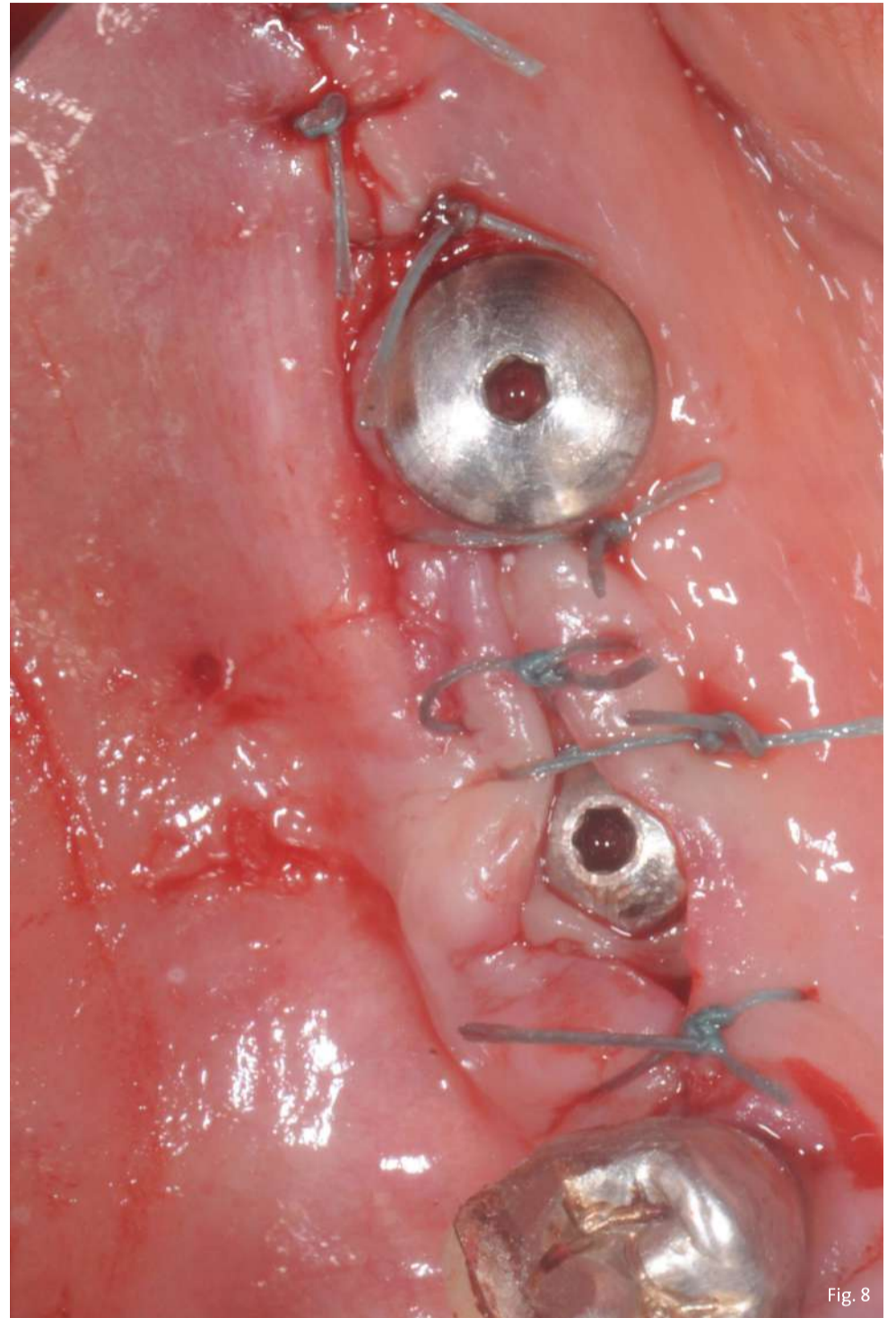


Fig. 8

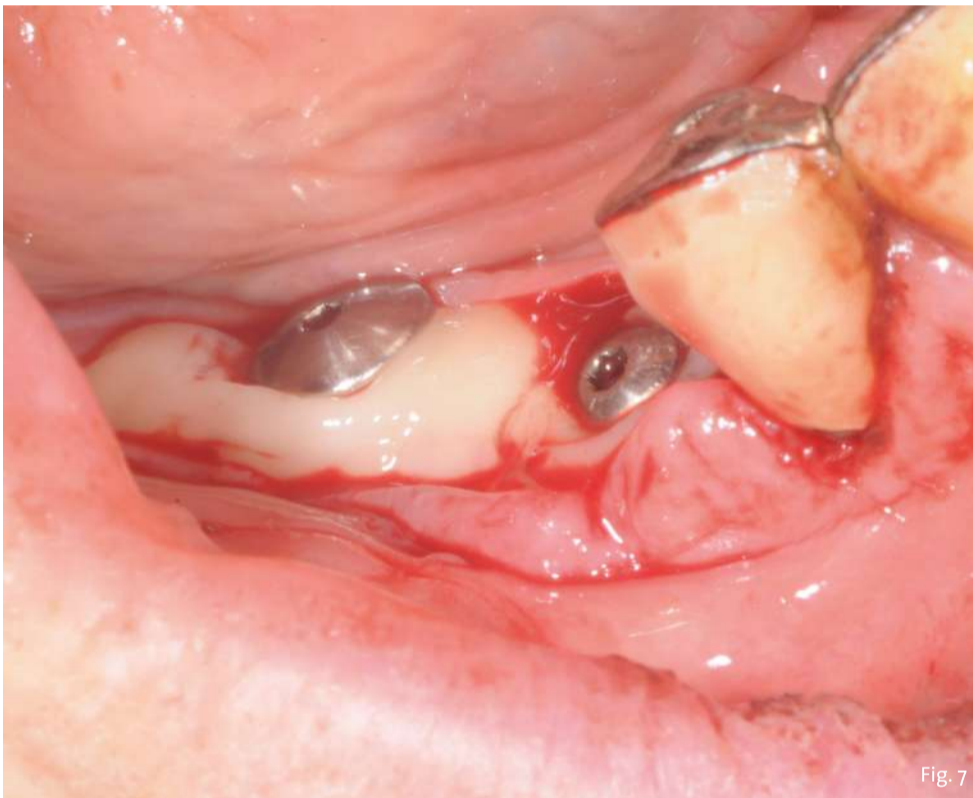


Fig. 7

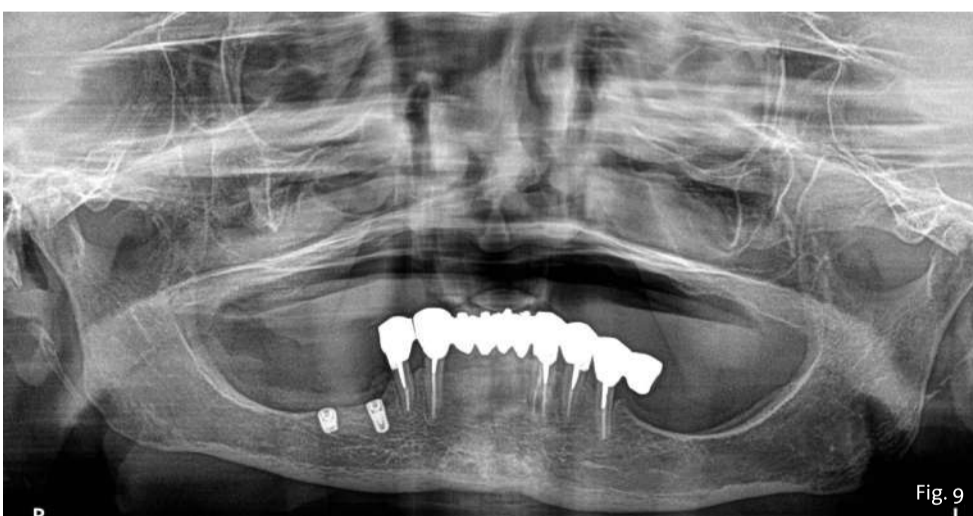

Fig. 9

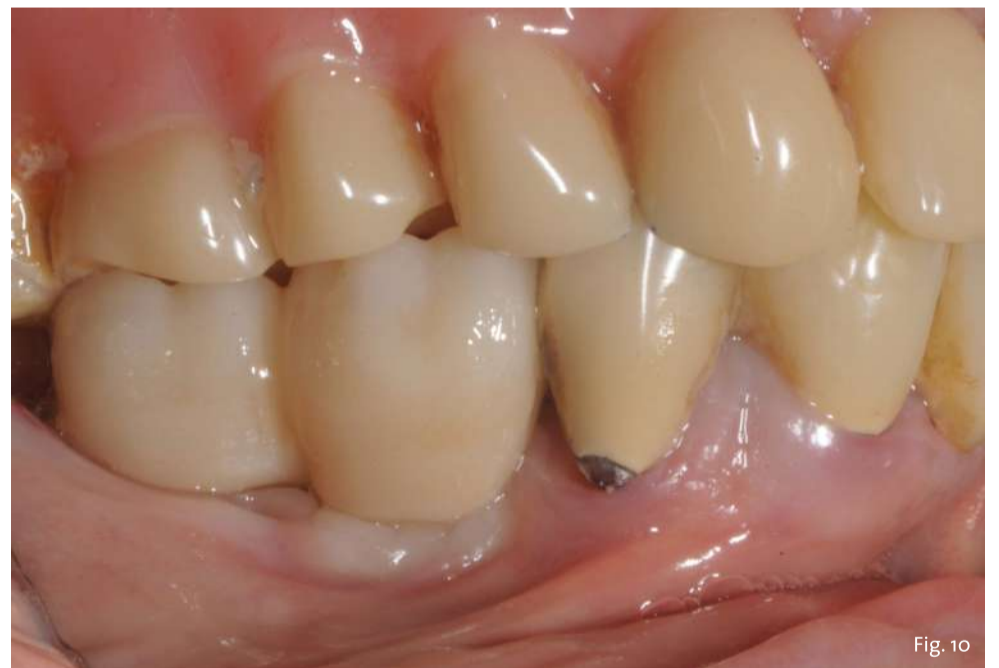

Fig. 10

< pagina 8

**Riabilitazione protesica**

Dopo due mesi è stata presa un'impronta con scanner intraorale e due settimane dopo sono state consegnate le corone in zirconio monolitico avvitate.

**Follow-Up**

A sei mesi dalla consegna delle corone è stata eseguita un Rx endorale di controllo da cui si evidenziava una buona stabilità dell'osso marginale (Fig. 11).

**Conclusioni**

Il miglioramento dei materiali e delle superfici implantari ha permesso di sviluppare nuove linee di impianti con lunghezze ridotte. È così possibile ottenere stabilità primaria e osteointegrazione in quantità di osso residuo minimo e quindi di risolvere situazioni di grave atrofia con modalità minimamente invasive. È pertanto possibile garantire restauri funzionali e durevoli anche a pazienti che rifiutano terapie com-

plesse di rigenerazione ossea o nei quali tali procedure siano controindicate a causa di patologie sistemiche o terapie farmacologiche.

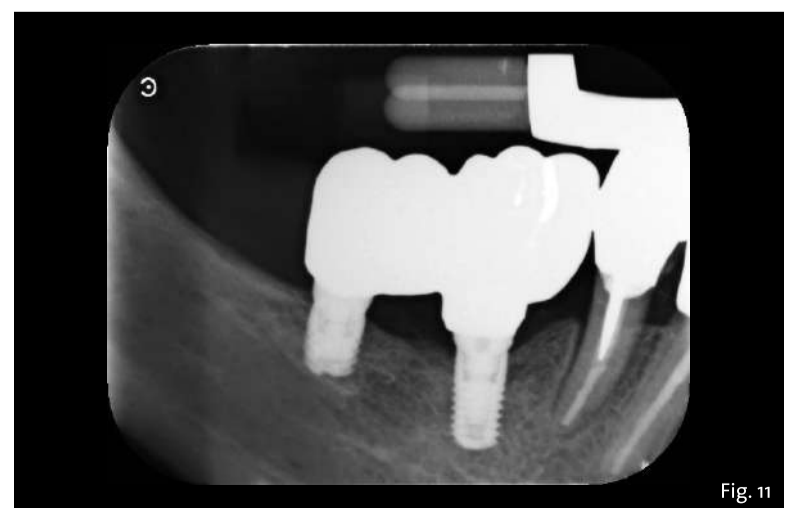


Fig. 11