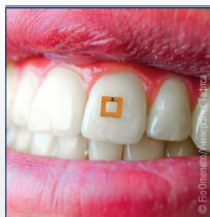


today

#VITA Easyshade® V

Дентал-Экспо • Москва • 24–27 сентября 2018

Убедитесь сами! Зал 8,
Павильон 2, стенд E43.1
VITA



Новости стоматологии

Новый микросенсор, разработанный инженерами из США, может в реальном времени отправлять на мобильное устройство данные о приеме пищи людьми.

» Стр. 3



Продукты в центре внимания

Planmeca Emerald — легкий, эргономично спроектированный интраоральный сканер, создающий высокоточные и подробные изображения.

» Стр. 10



Афиша Москвы

Выступления балета, антикварные рынки, национальная русская кухня и многое другое, что ждет вас в столице России.

» Стр. 11



Представители стоматологической отрасли из разных стран встречаются в Москве

конференция Стоматологической ассоциации России, региональная встреча Международной ассоциации детской стоматологии, симпозиум ORTHOPERIO и Междисциплинар-

ная конференция SmArt Face для стоматологов и пластических хирургов.

Выставка будет открыта с понедельника по среду с 10:00 до 18:00

и в четверг с 10:00 до 14:00. Официальная церемония открытия состоится в 11:30 в главном зале и будет включать выступления важных лиц. ◀

AD

Открывающийся сегодня 44 международный стоматологический форум и выставка (ДЕНТАЛ ЭКСПО) пройдет в Международном выставочном центре «Крокус Экспо» в российской столице. Это мероприятие, организованное компанией DENTALEXPO, будет проходить до четверга, 27 сентября. После прошлогоднего успеха с количеством посетителей более 31 400 человек, организаторы ожидают, что и в этом году за четыре дня будет зафиксировано рекордное количество гостей.

В этом году мероприятие проводится при полной поддержке Стоматологического сообщества и Министерства здравоохранения. Во время ДЕНТАЛ ЭКСПО 2018 состоится несколько важных событий, например, конференция Стоматологической ассоциации России с выборами президиума, заседание российской

ассоциации «Стоматологическая индустрия» и пресс-конференция ассоциации «МЕДРЕСУРС».

Сама выставка, являющаяся основным пунктом программы, будет проходить в четырех павильонах общей площадью 24 000 м² и представит более чем 500 компаний-участников, среди которых Planmeca, FKG Dentaire, Produits Dentaire и VITA Zahnfabrik. Все вместе они представят более 1000 местных и международных брендов, а у Германии, Кореи, России и Китая будут собственные национальные павильоны.

Проводимый параллельно Стоматологический форум предлагает программу из более чем 600 мероприятий, как сообщают организаторы ДЕНТАЛ ЭКСПО. В эту богатую событиями программу входят

register for FREE

- education everywhere and anytime
- live and interactive webinars
- more than 1,000 archived courses
- a focused discussion forum
- free membership
- no travel costs
- no time away from the practice
- interaction with colleagues and experts across the globe
- a growing database of scientific articles and case reports
- ADA CERP-recognized credit administration

www.DTStudyClub.com

Join the largest educational network in dentistry!



ADA C-ERP® | Continuing Education Recognition Program

ADA CERP is a service of the American Dental Association to assist dental professionals in identifying quality providers of continuing dental education. ADA CERP does not approve or endorse individual courses or instructors, nor does it imply acceptance of credit hours by boards of dentistry.

DT STUDY CLUB
courses | discussions | webinars

dti | Dental Trade International

Новое исследование показывает, что алкоголь влияет на бактерии полости рта

■ Многим людям нравится алкоголь, и теперь ученые с медицинского факультета Университета Нью-Йорка (NYU) определили, что употребление спиртных напитков влияет на микрофлору полости рта. Проведя исследование, они установили, что у мужчин и женщин, употребляющих в день одну или несколько порций спиртного, наблюдается переизбыток бактерий, связанных с заболеванием пародонта, несколькими видами рака и болезнью сердца.

«Результаты нашего исследования однозначно указывают на то, что употребление алкоголя негативно влияет на баланс бактерий в полости рта, и позволяют объяснить, почему пристрастие к выпивке наряду с курением ведет к изменениям микрофлоры, которые уже удалось связать с раком и хроническими заболеваниями», сказала ведущий автор исследования доктор Jiyoung Ahn, помощник руководителя демографического отдела Онкологического центра им Перлмуттера при Медицинском центре NYU им. Лэнгона.

По словам доктора Ahn, около 10 процентов взрослых американцев злоупотребляют спиртным; под злоупотреблением специалисты подразумевают ежедневный прием одной и более порций алкоголя в случае женщин и двух и более порций алкоголя в случае мужчин. Как полагает доктор Ahn, проведенное ее группой исследование показывает, что восстановление баланса примерно 700 видов бактерий, населяющих полость рта, может устранить или предотвратить ряд проблем, связанных с употреблением алкоголя.



Исследователи с медицинского факультета Университета Нью-Йорка продемонстрировали, что употребление алкоголя может влиять на состав микрофлоры полости рта.

Как указывают ученые, это первое исследование, в рамках которого уровень потребления спиртного напрямую сопоставлялся с воздействием на все бактерии полости рта.

К исследованию привлекли 1 044 преимущественно белых американцев в возрасте от 55 до 87 лет: все они принимали участие в одном из двух ведущихся в настоящее время национальных онкологических исследований и были здоровы на момент включения в эксперимент. Ученые получили микробиологические мазки и подробную информацию о потреблении алкоголя. Затем в лаборатории бактерии прошли генетическую сортировку; были определены количества раз-

ных бактерий, присутствовавших в полости рта 270 непьющих лиц,

614 человек, употребляющих спиртные напитки в умеренных количествах, и 160 участников, злоупотребляющих алкоголем. На основании полученных значений исследователи построили графики, которые позволили определить, какие виды бактерий преобладают у пьющих и непьющих людей.

Согласно исследователям, дисбаланс микрофлоры, наблюдающийся у употребляющих алкоголь лиц, может объясняться тем, что кислоты, содержащиеся в спиртных напитках, делают среду полости рта неблагоприятной для размножения определенных видов бактерий. Другим объяснением может являться аккумуляция вредных побочных продуктов разложения алкоголя, включая такие химические вещества, как альдегиды уксусной кислоты, которые, равно как и ряд токсинов, содержащихся в табачном дыме, вырабатываются еще и некоторыми бактериями, например, Neisseria.

Говоря о результатах, доктор Ahn отметила, что, хотя выборка была достаточно большой для того, чтобы выявить разницу в составе микрофлоры полости рта пьющих и непьющих людей, оценить различия между оральной микрофлорой лиц, употребляющих исключительно вино, пиво или крепкое спиртное, можно будет только с привлечением большего числа участников. Следующая задача ученых – понять биологические механизмы, лежащие в основе воздействия алкоголя на микрофлору полости рта.

Исследование «Drinking alcohol is associated with variation in the human oral microbiome in a large study of American adults» («Употребление алкоголя связано с варьированием состава микрофлоры полости рта – крупное исследование с участием взрослых американцев») было опубликовано 24 апреля 2018 года в журнале *Microbiome*. ◀

Исследование показывает связь между рафинированными углеводами и кариесом

■ Сегодня Интернет наводнен множеством самых противоречивых рекомендаций, касающихся питания, и определить, какие продукты действительно стоит употреблять в пищу, а от каких лучше все-таки отказаться, бывает очень непросто. В свете этого приятной неожиданностью стали результаты недавнего обзора, проведенного по заказу ВОЗ, согласно которым потребление большого количества углеводов в виде блюд из необработанного зерна с меньшей вероятностью ведет к ухудшению стоматологического статуса, нежели присутствие в рационе существенных количеств рафинированных углеводов.

Именно такие результаты получили исследователи из Университета Ньюкасла, которые проанализировали 33 научные статьи, посвященные воздействию углеводов на здоровье полости рта. В этих статьях были описаны исследования связи продуктов, содержащих быстроусвояемые углеводы (к которым относятся, например, белый хлеб, торты и соленые крендельки), и углеводы медленноусвояемые (среди которых – бобовые культуры и необработанное зерно), с кариесом, раком полости рта и пародонтизом.

Исследователи не нашли прямых доказательств взаимосвязи общего количества потребляемых углеводов и вероятности кариеса. Тем не менее, быстроусвояемые углеводы оказались связаны с повышенным риском возникновения кариеса, поскольку такой компонент слюны, как амилаза, способен разлагать эти углеводы на сахара.



Обзор, проведенный по заказу Всемирной Организации Здравоохранения, выявил связь между кариесом и употреблением в пищу большого количества рафинированных углеводов, содержащихся, например, в белом хлебе.

Кроме того, обзор показал, что медленноусвояемые углеводы могут обеспечивать защиту от пародонтита и снижать риск развития онкологических заболеваний полости рта, однако данный вывод был сделан на основании результатов небольшого количества исследований.

«В то время как горе-диетологи советуют полностью исключить углеводы из рациона, наше исследование говорит о том, что богатый углеводами рацион несколько не вредит здоровью полости рта, если только углеводная пища содержит мало сахаров и состоит из продуктов на основе необработанного зерна, например, пасты, кус-куса и цельнозернового хлеба», отметила ведущий автор исследования доктор Paula Moynihan, профессор кафедры диетологии и стоматологического здоровья стоматологического факультета Университета Ньюкасла.

«Покупателя стоит искать на упаковках продуктов такие ключевые слова, как “непросеянная мука” и “необработанное зерно”, добавила она.

ВОЗ готовит обновление рекомендаций по потреблению углеводов. В настоящее время считается, что количество свободных сахаров – то есть, добавляемых при производстве продуктов питания или содержащихся во фруктовых соках, меде и сиропах, – не должно превышать 10% от дневной нормы потребляемых калорий.

Статья «Effects of starch on oral health: Systematic review to inform WHO guideline» («Влияние углеводов на стоматологический статус: систематический обзор по заказу ВОЗ») была до печати опубликована на сайте издания *Journal of Dental Research* 3 августа 2018 года. ◀

AD

- regular e-news delivered to your inbox
- individualized content according to your specialty & region
- latest industry developments
- event specials
- exclusive interviews with key opinion leaders
- product information
- clinical cases
- job adverts

Sign up to the finest e-read in dentistry

www.dental-tribune.com

dti Dental Tribune International

Новый устанавливаемый на зубе микрочип следит за питанием пациента

Цифровые технологии позволяют собирать самые разные сведения. Новое устройство может пригодиться и в стоматологии, и в других областях: американские инженеры создали мини-датчик, который устанавливается непосредственно на зуб и взаимодействует с мобильным устройством, передавая информацию о потреблении глюкозы, соли и алкоголя.

Возможность в режиме реального времени наблюдать за изменениями, происходящими с телом человека при потреблении тех или иных продуктов, может оказаться бесценной как для здравоохранения в целом, так и для ученых, ведущих клинические исследования. Раньше такой мониторинг в стоматологии осуществляли с помощью различных устройств, обладавших рядом недостатков: они требовали ношения каппы и частой замены датчиков, были громоздкими и неудобными.

Чтобы устранить эти недостатки, ученые с инженерного факультета Университета Тафтса решили использовать современные технологии и создали сенсор размером 2 на 2 миллиметра. Он легко крепится на зуб и, подобно беспроводным дистанционным устройствам оплаты на скоростных автотрассах, передает данные в ответ на поступающие радиочастотные сигналы.

Датчик имеет три слоя: средний, биочувствительный слой поглощает питательные вещества или иными способами анализирует химический состав продуктов, два других слоя представляют собой «рамки» из золота. Все вместе они действуют как миниатюрная антенна, принимающая и передающая радиоволны. Когда входящий сигнал достигает среднего слоя датчика, часть этого сигнала гасится, а часть отправляется обратно.

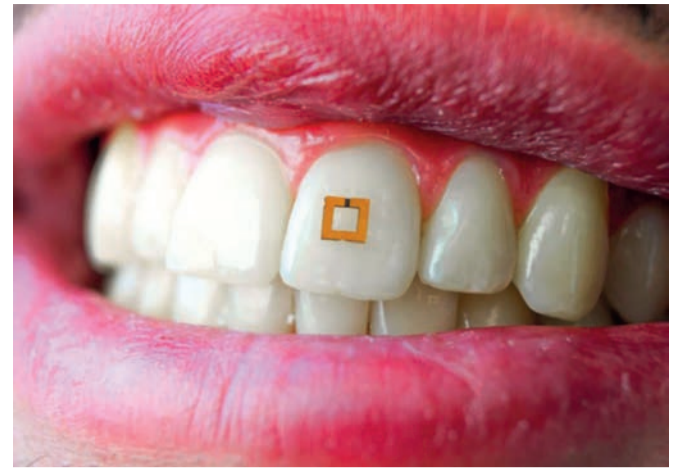
Так, при попадании соли или этилового спирта на средний слой сенсора электрические свойства последнего меняются, в результате чего датчик начинает поглощать и передавать радиоволны иной частоты и с иной интенсивностью. Благодаря этому можно отследить, какие вещества и в каких количествах потребляет человек.

Рассказывая о новой разработке, профессор инженерного факультета Университета Тафтса и соавтор изобретения Fiorenzo Omenetto отметил, что «в теории мы можем изменить характеристики биочувствительного слоя так, чтобы он реагировал на другие химические вещества – здесь мы ограничены только собственной фантазией».

Исследование «Functional, RF-Trilayer Sensors for Tooth-Mounted, Wireless Monitoring of the Oral Cavity and Food Consumption» («Устанавливаемые на зуб функциональные трехслойные радиочастотные датчики для беспроводного мониторинга состояния полости рта и потребления пищи») было опубликовано 23 марта 2018 года в *Advanced Materials Journal*.

Новый микро-датчик, разработанный американскими инженерами, способен в режиме реального времени передавать на мобильное устройство информацию о потреблении той или иной пищи. (Фото: Fio Omenetto/Университет Тафтса)

Новый микро-датчик, разработанный американскими инженерами, способен в режиме реального времени передавать на мобильное устройство информацию о потреблении той или иной пищи. (Фото: Fio Omenetto/Университет Тафтса)



AD



Ваш выбор для профессиональной obturации и эндодонтического лечения

Меня правила. Решение для Простого, Точного и Предсказуемого размещения MTA.

Валлекс М

www.vallexm.ru

Бесплатные мастер-классы программа 1 час - места лимитированы регистрируйтесь заранее (495) 784 71 24 или STOM@VALLEXM.RU

Др. Мария Берхман	24.09.2018	10.30 - 11.30	13.30 - 14.30
	25.09.2018	10.30 - 11.30	13.30 - 14.30
	26.09.2018	10.30 - 11.30	13.30 - 14.30



PD Dental Expo 24-27 сентября 2018

Приглашаем на стенд наших партнеров D.34 & Для встречи с Экспертами!

ОТКРОЙТЕ ДЛЯ СЕБЯ ВСЕ АССОРТИМЕНТ MAP НА WWW.PDSA.CH/MAP



SMART PRODUCTS FOR ENDO LOVERS

Produits Dentaires SA . Vevey . Switzerland

VITA Easyshade V – больше, чем просто точное определение цвета зубов

Пятое поколение VITA Easyshade представляет собой нечто большее, чем удобный в использовании спектрофотометр для объективного определения цвета зубов. Речь идет о многофункциональной комплексной системе, которая сопровождает стоматолога и зубного техника на всем процессе лечения и протезирования, начиная с определения цвета зубов и передачи этой информации, продолжая поддержкой в воспроизведении цвета и вплоть до контроля цвета готовых керамических реставраций: один прибор – множество применений!

VITA Easyshade V позволяет определять исходный и целевой цвет зуба при профессиональном отбеливании зубов и облегчает работу, например, по выбору CAD/CAM-материалов, пломбирочных материалов и т.п., а также не заменим в планировании эстетической коррекции с использованием виниров. Кроме того, он позволяет проводить контроль цвета облицованных реставраций после первого обжига и, при необходимости, пре-



доставляет технику данные для корректировки, необходимых для достижения целевого цвета зуба. Прибор пятого поколения выпускается в новом, максимально эргономичном дизайне. Благодаря цвет-

ному сенсорному OLED-дисплею управление прибором стало еще легче, а эффективный микропроцессор и аккумулятор позволяют работать еще быстрее – даже при длительном применении.

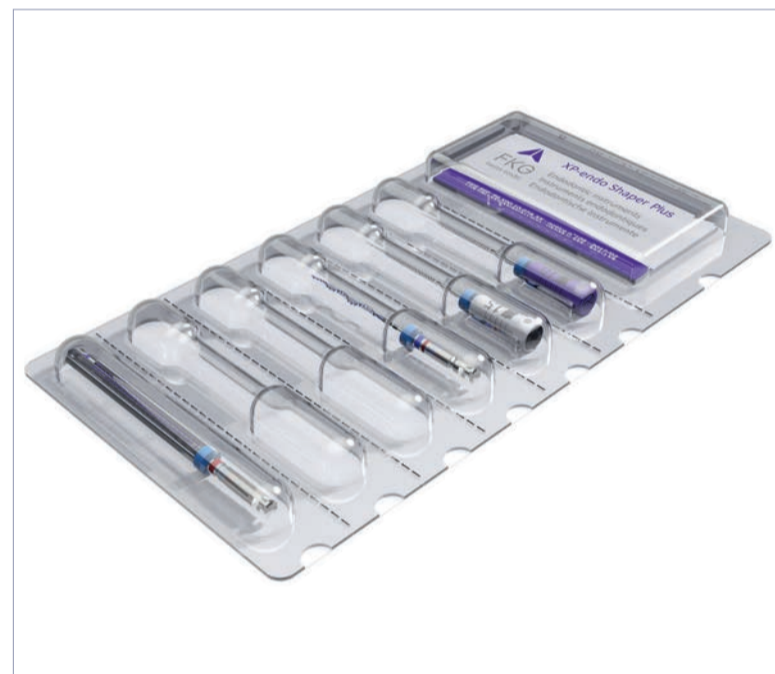Точность результатов измерения обеспечивается, в том числе, и уникальной нейронной сетью VITA vBrain. Индикация базового цвета зуба и распределения цветов от кромки режущего края к пришеечной области осуществляется по системам VITA classical A1–D4 и VITA SYSTEM 3D-MASTER. Дополнительно, этот многофункциональный прибор подбирает подходящую стандартную заготовку VITABLOCS и рассчитывает оптимальный отбеленный оттенок цвета в соответствии с рекомендациями American Dental Association. Эффективную передачу цветовой информации вместе с фотографиями пациента из стоматологической клиники в зубо-техническую лабораторию обеспечивает программное обеспечение VITA Assist

на базе Windows и мобильное приложение Smartphone-App VITA mobileAssist.

Обладая большей мощностью, большей точностью, большим количеством функций и расширенным программным обеспечением, чем предыдущие модели, пятое поколение VITA Easyshade представляет собой наилучший цифровой прибор для определения цвета зубов и передачи цветовой информации всех времен. Более подробную информацию Вы можете найти онлайн на сайте www.vita-zahnfabrik.com. ◀

VITA, Германия
www.vita-zahnfabrik.com
Зал 8, Стенд E43.1

Система XP–endo Shaper Plus



FKG Dentaire представляет новую систему одного файла. Новое поколение Швейцарских инструментов с уникальной способностью к трехмерному расширению гарантирует более безопасную и эффективную процедуру эндодонтического лечения.

Система XP-endo Shaper Plus, представленная на рынке ведущим швейцарским производителем эндодонтических инструментов, FKG Dentaire SA, решает проблему препарирования анатомически сложных каналов с минимальными потерями здорового дентина. Объединив уникальную технологию Adaptive Core и трехмерный дизайн, компания FKG создала инструменты, которые легко принимают форму канала и очищают области, раньше считавшиеся недоступными. Более тщательное удаление дентинной стружки и ирригация в результате позволяют проводить лечение деликатнее и консервативнее, чем при использовании традиционных NiTi файлов.

струментов выше по сравнению с аналогами того же размера из статичного сплава. Тонкая и гибкая трехмерная сердцевина делает инструмент более маневренным, он расширяется и удлиняется в канале, обладая при этом высокой устойчивостью к циклической усталости.

XP-endo Shaper (XP-S) инструмент для трехмерной обработки канала с сохранением его естественной формы. XP-endo Finisher (XP-F) инструмент, для трехмерной очистки стенок канала и снятия биопленки в областях, недоступных для классических файлов. Инструменты поставляются в индивидуальной стерильной блистерной упаковке для однократного применения, обеспечивая максимальную безопасность. С системой XP-endo Shaper Plus стоматолог берет в руку точнейшие швейцарские инструменты для эффективной минимально инвазивной обработки корневых каналов. ◀

FKG, Швейцария / ВАЛЛЕКС М, Россия
www.fkg.ch
Зал 8, Стенд D34

AD

AOSC

Association of Orthodontists
(Singapore) Congress

DECODE. DISCOVER. TRANSFORM

22 – 24 FEBRUARY 2019

Pre-congress Day: 21 February 2019
Post-congress Day: 25 February 2019
Level 4, Marina Bay Sands, Singapore

ONLINE REGISTRATION OPENS IN AUGUST 2018

KEYNOTES



David Sarver
United States of America



Birte Melsen
Denmark



Rolf Behrents
United States of America



WELCOME RECEPTION



ORTHODONTIC EXHIBITION



AOS GARDENS BY THE BAY RUN

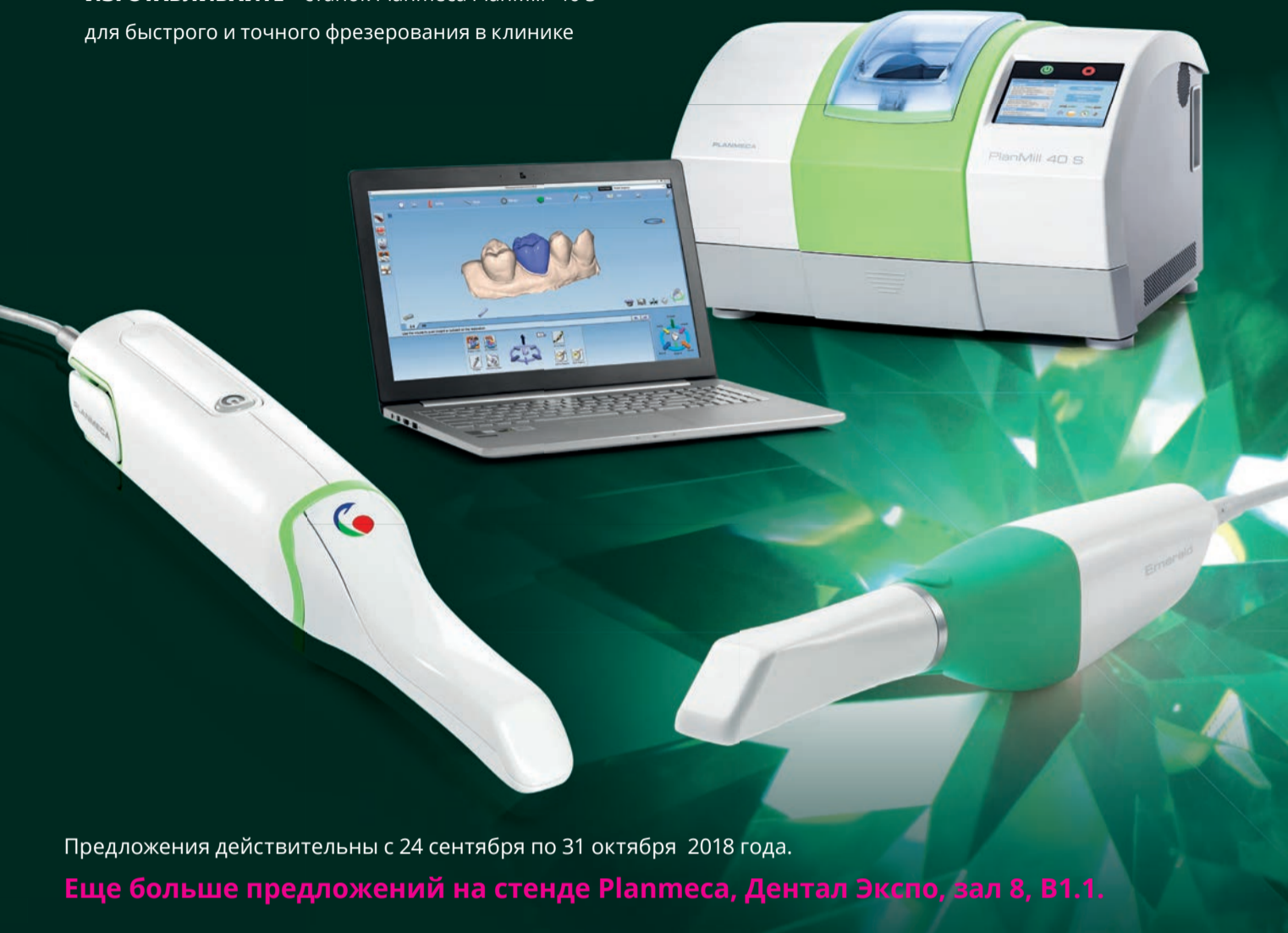Organised by: 

Event manager:  **koelnmesse**
we energize your business | since 1924

Connect with us:
 [aoscongress](https://www.facebook.com/aoscongress)
 [aoscongress](https://www.instagram.com/aoscongress)
www.aoscongress.com

Planmeca FIT® CAD/CAM-система для клиник

- **СКАНИРУЙТЕ** – интраоральный сканер Planmeca Emerald™ или Planmeca PlanScan®
- **МОДЕЛИРУЙТЕ** – программа Planmeca PlanCAD® Easy для дизайна реставраций
- **ИЗГОТАВЛИВАЙТЕ** – станок Planmeca PlanMill® 40 S для быстрого и точного фрезерования в клинике



Предложения действительны с 24 сентября по 31 октября 2018 года.

Еще больше предложений на стенде Planmeca, Дентал Экспо, зал 8, В1.1.

Специальные предложения
Go Digital! Переходи на цифру с Planmeca

Система Planmeca FIT®

Planmeca FIT® со сканером **Planmeca Emerald™**
+ неограниченная лицензия на сканирование, моделирование и фрезерование (без ноутбука)
+ Planmeca PlanMill® 40 S

88 900 €

Planmeca FIT® со сканером **Planmeca PlanScan®**
+ ноутбук + неограниченная лицензия на сканирование, моделирование и фрезерование
+ Planmeca PlanMill® 40 S

73 900 €

Интраоральные сканеры

Сканер **Planmeca Emerald™**
неограниченная лицензия на сканирование (без ноутбука)

32 900 €

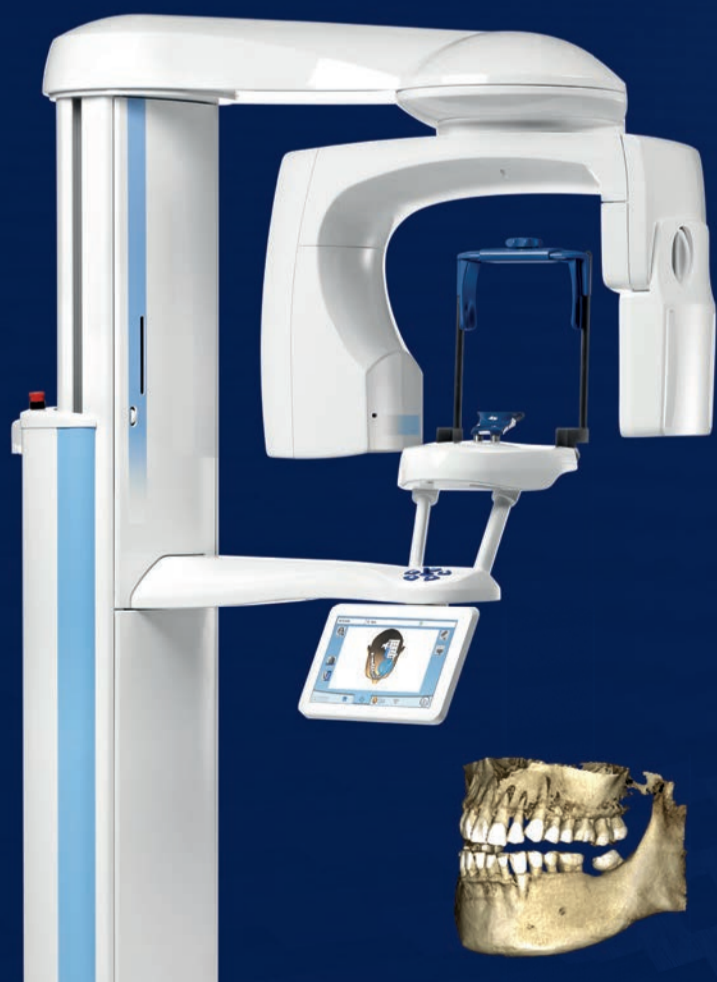Сканер **Planmeca PlanScan® COLOR**
+ ноутбук + неограниченная полная лицензия на сканирование (цветное)

21 990 €

Сканер **Planmeca PlanScan™**
+ ноутбук + неограниченная лицензия на сканирование (ч/б)

17 990 €

Planmeca ProMax® 3D Совершенство трехмерной диагностики



- Широкий выбор трехмерных диагностических режимов съемки и объемов исследований
- Высокая детализация снимков
- Интеллектуальная система получения панорамных снимков **SmartPan™**
- **Planmeca CALM™** – коррекция артефактов движения пациентов*
- **ENDO режим** – высочайшая детализация с вокселем 0.075 мм*
- 2 лицензии **Romexis® 3D Advanced** + 1 лицензия **Romexis® 3D Implant**
- Универсальная программа для работы со всеми типами данных **Planmeca Romexis®**
- Уникальный протокол съемки **Ultra Low Dose™** – КЛКТ с дозой ниже, чем при панорамной съемке
- Мощные инструменты диагностики и планирования лечения в 3D
- Максимальная практичность (DICOM, TWAIN, Windows, Mac OS, iPad, iPhone)

+ специальная цена на цефалостат с функцией автоматической цефалометрии **14 990 €**

Специальные предложения
Go Digital! Переходи на цифру с Planmeca

Planmeca ProMax 3D Plus

- Объем сканирования Ø160 x 90 мм
- ENDO режим, 0.075 мм
- Planmeca CALM™
- стул Planmeca Lumo™
- 2 лицензии Romexis® 3D Advanced + 1 лицензия Romexis® 3D Implant

76 990 €

Planmeca ProMax® 3D Classic

- Расширенный объем сканирования до Ø110 x 80 мм
- ENDO режим, 0.075 мм
- Planmeca CALM™
- стул Planmeca Lumo™
- 2 лицензии Romexis® 3D Advanced + 1 лицензия Romexis® 3D Implant

62 990 €

Planmeca ProMax® 3D S

- Объем сканирования Ø50 x 80 мм
- ENDO режим, 0.075 мм
- 2 лицензии Romexis® 3D Advanced + 1 лицензия Romexis® 3D Implant

39 990 €

Список официальных дистрибьюторов
Planmeca в России на сайте www.planmeca.ru

Предложения действительны с 24 сентября по 31 октября 2018 года.

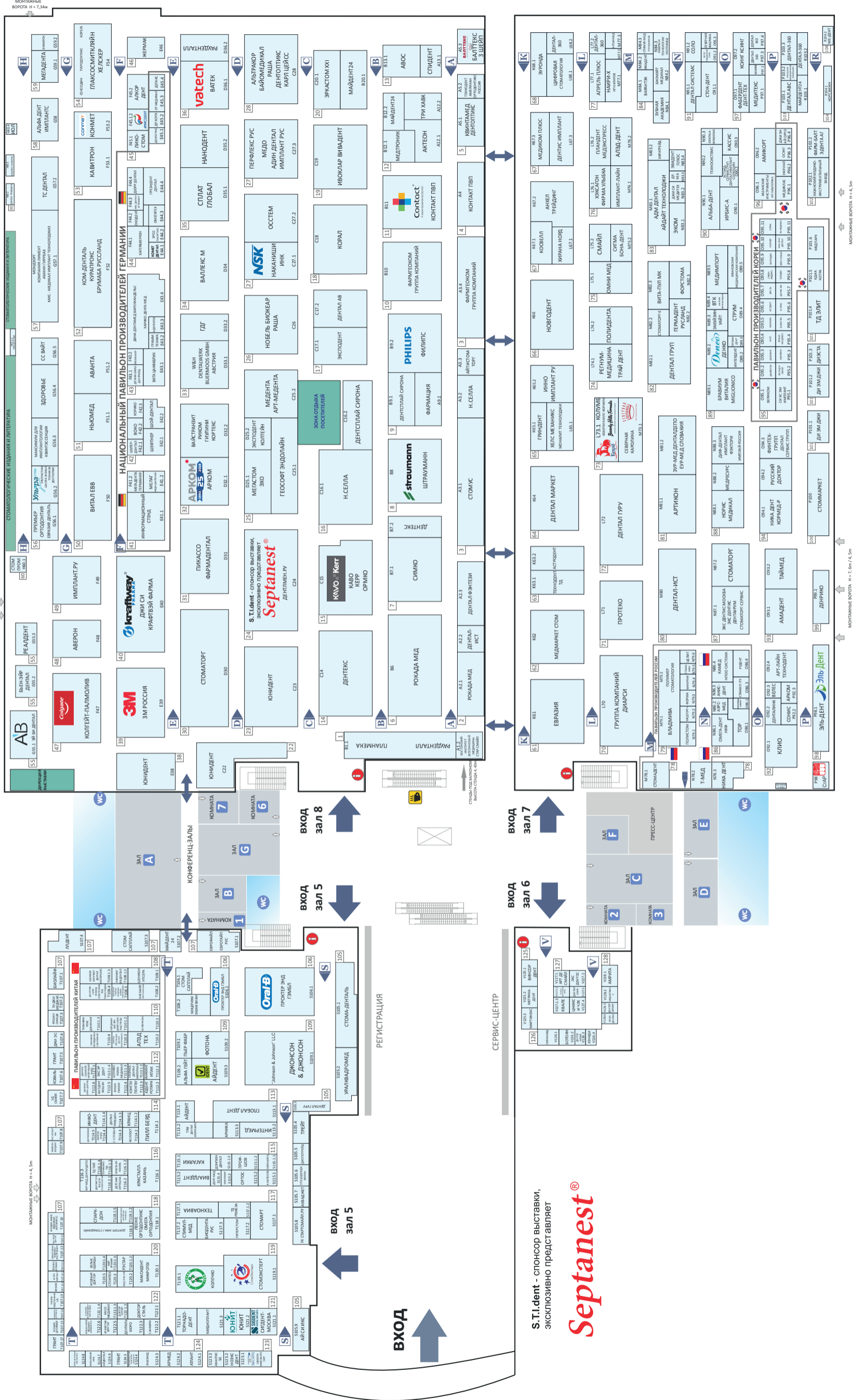PLANMECA



44-Й МОСКОВСКИЙ МЕЖДУНАРОДНЫЙ СТОМАТОЛОГИЧЕСКИЙ ФОРУМ
МЕЖДУНАРОДНАЯ ВЫСТАВКА ДЕНТАЛ-ЭКСПО '2018
24-27 СЕНТЯБРЯ, МОСКВА, КРОКУС-ЭКСПО, ПАВИЛЬОН 2, ЗАЛЫ 5, 6, 7, 8

THE 44th MIDE, INTERNATIONAL EXHIBITION
DENTAL - EXPO '2018
SEPTEMBER 24-27, MOSCOW, CROCUS-EXPO, PAVILION 2, HALLS 5, 6, 7, 8

DENTALEXPO®



S.T.I.dent - спонсор выставки,
эксклюзивно представляет
Septanest®

Фирма	Стенд
СТОМ САППЛАЙ	Зал 5, T106.1
	Зал 5, S107.3
СТОМА-ДЕНТАЛЬ	Зал 5, S105.1
СТОМАДЕНТ	Зал 7, M78.1
СТОМАРТ	Зал 5, S117.1
СТОМАТОЛОГ-ПРАКТИК	Зал 8, H60
СТОМАТОЛОГИЧЕСКАЯ	
АССОЦИАЦИЯ РОССИИ /СТАР/	Зал 7, P98
СТОМАТОЛОГИЧЕСКИЙ ЖУРНАЛ	Зал 8, H60
СТОМАТОЛОГИЯ ДЕТСКОГО	
ВОЗРАСТА И ПРОФИЛАКТИКА	Зал 8, H60
СТОМАТОЛОГИЯ ДЛЯ ВСЕХ	Зал 8, H60

Фирма	Стенд
СТОМАТОЛОГИЯ РОССИИ	Зал 8, H60
СТОМАТОЛОГИЯ СЕГОДНЯ	Зал 8, H60
СТОМАТОЛОГИЯ СЕРИИ	
МЕДИЦИНСКИЙ АЛФАВИТ	Зал 8, H60
СТОМАТОРГ	Зал 8, D30
	Зал 7, N87.2
СТОМАТОРГ-Е	Зал 7, M82.2
СТОМАТОРГ-СЕРВИС	Зал 7, N87.1
СТОМАХИМ	Зал 7, N79.5
СТОМПОРТ	Зал 8, H60
СТОМПРОМ	Зал 8, H60.1
СТОМТЕХ	Зал 5, T120.3

Фирма	Стенд
СТОМТРЕЙД.РУ	Зал 8, H60
СТОМУС	Зал 8, A3.1
СТОМЭКСПЕРТ	Зал 5, S119.1
СТРУМ	Зал 7, O89.4
Т-МЕД	Зал 7, N78.2
ТАЙ ТОРГОВЫЙ ДОМ	Зал 5, T116.1.4
ТАЙМЕД КОМПАНИЯ	Зал 7, O93.2
ТБИ СТОМА	Зал 7, M77.2
ТД СТОМАТОЛОГИЯ	Зал 7, N87.1
ТЕЛС ФОШАН МЕДИКАЛ	
ЭКВИПМЕНТ	Зал 5, T107.12.1
ТЕХНОАВИА	Зал 5, T117.1

Фирма	Стенд
ТЕХНОДЕНТ /Санкт-Петербург/	Зал 8, A5.2
ТЕХНОДЕНТ /СЕРБИЯ/	Зал 7, O92.4
ТЕХНОДЕНТ ТД	Зал 7, K63.1
ТЕХНОСИСТЕМС	Зал 7, N90.2
ТИ ДЖИ МЕДИКАЛ	Зал 5, T107.2
ТИАНЖИН РЕНЕ ДЖУНЧЕНГ	
ТЕКНОЛОДЖИ ДЕВЕЛОПМЕНТ	Зал 5, T110.1.3
ТОР ВМ	Зал 7, O86.1
ТОРНАДО-ДЕНТ	Зал 5, T121.1
ТРАЙ ДЕНТ	Зал 7, L74.1
ТРЕЙТ	Зал 5, S105.4
ТРИ ДЕНТАЛ ИМПЛАНТС	Зал 5, T113.2

Фирма	Стенд
ТРИ ХАВК	Зал 8, A12.2
ТС ДЕНТАЛ	Зал 8, G57.2
УЛЫБКА ФИРМА	Зал 7, L76.1
УЛЬТРАСТОМ	Зал 8, G56.2
УРАЛКВАДРОМЕД	Зал 5, S105.2
УРАЛЬСКАЯ МЕДИЦИНСКАЯ	
КОМПАНИЯ	Зал 7, P103.2
ФАБЕРДЕНТ	Зал 7, O97.1
ФАРМ-БАЛТ	Зал 7, P102.2
ФАРМАДЕНТАЛ	Зал 8, D31
ФАРМАЦИЯ	Зал 8, A9.1
ФАРМГЕОКОМ ГРУППА	Зал 8, A3.4
КОМПАНИЙ	Зал 8, B10
ФИЛИПС	Зал 8, B9.2
ФИНТЕХГРУПП	Зал 7, O94.3
ФОРМА	Зал 7, N79.3
ФОРСТОМА	Зал 7, N82.3
ФОТОНА	Зал 5, S109.2
ФОШАН АНИЕ МЕДИКАЛ	
АППАРАТУС	Зал 5, T107.10
ФОШАН АНЛЕ	Зал 5, T122.6
ФОШАН ДУОИМЕЙ МЕДИКАЛ	
ИНСТРУМЕНТ	Зал 5, T107.15
ФОШАН СИКАДА ДЕНТАЛ	
ИНСТРУМЕНТС	Зал 5, T107.3
ХАГЕР ФАРМА	Зал 8, F44.1
ХАЕНАЕМ	Зал 7, O95.5
ХАМАМАТСУ	Зал 5, T107.14
ХАППИ-ДЕН КОРПОРЕЙШН	Зал 7, O95.9
ХАРИКО ДЕНТА МЕД	Зал 8, E43.4
ХЕЛС МЕХАНИКС	Зал 7, L65.1
ХЕНАН ЛИЧИ МЕДИКАЛ	
ИНСТРУМЕНТ	Зал 5, T107.12
ХЕНГЗУ ПЕНГВУ МЕДИКАЛ	
ЭКВИПМЕНТ	Зал 5, T112.3
ХИРАНА НОРД	Зал 7, L67.1
ХИРАТРЕЙД СП	Зал 7, M83.2
ХОРИКО	Зал 8, F42.3
ХУЛАЗЕР	Зал 7, O95.10
ХЭКСАГОН	Зал 7, L76.1
ЦЕЛИТ	Зал 7, N79.6
ЦИФРОВАЯ СТОМАТОЛОГИЯ	Зал 7, L68.1
ЦНИИС И ЧЛХ	Зал 6, V127.1.4
ЧЕЛОВЕК	Зал 8, H60
ЧЕМПИОНС-ИМПЛАНТС	Зал 5, S124.4
ЧЕНГДУ БИСМАЙЛ	
БИОТЕКНОЛОДЖИ	Зал 5, T108.2
ШЕНЖЕН АП ЭД ТЕКНОЛОДЖИ	Зал 5, T110.2
ШЕНЖЕН РОГИН МЕДИКАЛ	Зал 5, T112.1.3
ШЕНЖЕН УПСЕРА КО., ЛТД	Зал 5, T108.1
ШЕНЖЕН ЮРУЧЕНГ ДЕНТАЛ	
МАТЕРИАЛС СО., ЛТД	Зал 5, T108.1.3
ШЕФТНЕР	Зал 8, E42.1
ШИНЗЕКИ ИНТЕРНЕТШНЛ	Зал 7, P95.3
ШКОЛА ЗУБНЫХ ТЕХНИКОВ	Зал 8, G56.2
ШОЙ-ДЕНТАЛ	Зал 8, E42.2
ШТРАУМАНН	Зал 8, B8
ШУЛЕР-ДЕНТАЛ	Зал 8, F42.1
ЭВИДЕНТ ПЛЮС	Зал 7, N83.4
ЭВОПЛАЙ	Зал 7, P96.2
ЭДЕНТА АГ	Зал 7, P102.2
ЭЙ БИ ДЕНТАЛ ДИВАЙСИЗ	Зал 8, G55.1
ЭЙЗЕНБАХЕР ДЕНТАЛВОРЕН ГМБХ	Зал 8, F43.2
ЭЙЧ ТИ	Зал 7, O95.7
ЭКЗАМ ВИЖН	Зал 5, T106.2
ЭКОМ	Зал 7, N83.1
ЭКОНОМИКА И МЕНЕДЖМЕНТ	
В СТОМАТОЛОГИИ	Зал 8, H60
ЭКС ДЕНТИС	Зал 7, N87.1
ЭКС ЭР ДЕНТ	Зал 5, T112.1.4
ЭКСПОДЕНТ	Зал 8, C17.1
	Зал 8, D25.2
ЭЛИТ ТД	Зал 7, P101.4
ЭЛЬ-ДЕНТ	Зал 7, P98.1
	Зал 7, P98.2
ЭМЭЙЗИН УАЙТ	Зал 7, N89.3
ЭНДОДОНТИЯ СЕГОДНЯ	Зал 8, H60
ЭРКАСТОМ XXI	Зал 8, C20.1
ЭС ЭС ГЛОБАЛ	Зал 5, T114.3
ЭС.ТИ.АЙ. ДЕНТ	Зал 8, C24
ЭСТЕТИКА	Зал 8, H60
ЭСТЭЙД-СЕРВИСГРУП	Зал 7, O90.2
ЭУР-МЕД ДЕНТАЛДЕПО	Зал 5, T116.3
	Зал 7, M81.2
ЭУР-МЕД СЛОВАКИЯ	Зал 7, M81.2
ЭУРОНДА	Зал 7, K68.1
ЭХО	Зал 8, D25.1
ЮДЕНТ РОТАРИ ИНСТРУМЕНТС	Зал 5, T112.2
ЮНИДЕНТ	Зал 8, C23
	Зал 8, E38
	Зал 8, C22
ЮНИДИ	Зал 6, V129.1.4
ЮНИТ	Зал 5, S121.2

AD

Under the patronage of His Highness
Sheikh Hamdan bin Rashid Al Maktoum
 Deputy Ruler of Dubai, Minister of Finance and President of the Dubai Health Authority

23rd مؤتمر الإمارات الدولي لطب الأسنان ومعرض طب الأسنان العربي
 UAE INTERNATIONAL DENTAL CONFERENCE & ARAB DENTAL EXHIBITION



Education & Innovation Transfer

5 | 6 | 7 FEBRUARY 2019

مركز دبي الدولي للمؤتمرات والمعارض
 Dubai International Convention & Exhibition Centre

Organised by



Strategic Partner



Supported by



AEEEDCDubai

INDEX® Conferences & Exhibitions Organisation Est.

INDEX Holding Headquarters | Road # D-62, Opposite Nad Al Hamar | P.O. Box: 13636, Dubai, United Arab Emirates
 Tel: +971 4 520 8888, Fax: +971 4 338 4193 | E-mail: info@aeedc.com | Website: index.ae

BE PART OF THE
**2ND LARGEST
 DENTAL
 EVENT
 IN THE WORLD**



2,484
 Participating
 Companies



16
 National Pavilions



Over
50,000
 Participants and
 Visitors from
133
 Countries



9
 Exhibition
 Halls



8
 Conference
 Halls

aeedc.com

Ортоградное апикальное применение МТА в зубе с нарушением апикальной констрикции

Введение

Размер и исходное положение апикального отверстия следует оставить неизменными после проведения химико-механических эндодонтических процедур. Если апикальное сужение повреждено и смещено, то процедура очистки будет неполноценной и провести obturation станет значительно труднее. Апикальная резорбция является патологическим процессом, приводящим к разрушению цемента и / или дентина корня в результате активности резорбтивных клеток, называемых одонтокластами (подкласс остеокластов).¹⁻³

Купирование апикально-резорбтивных процессов происходит путём прекращения кровоснабжения пульпы, грануляционной ткани и их полной элиминации, что останавливает процесс образования и активации резорбтивных клеток. Во многих случаях неполноценной терапии корневых каналов в их апикальной зоне наблюдаются резорбтивные изменения. Одной из важнейших задач в эндодонтическом лечении зубов с открытым в результате резорбции апексом является достижение эффективной санации, дезинфекции каналов и последующей obturation пространства корневого канала.

Ключевым моментом является формирование апикального барьера или упора, на котором можно установить герметик и гуттаперчу, избегая их чрезмерной экструзии.^{4, 5} Минеральный триоксид агрегат (МТА) является надежным материалом благодаря его биосовместимости и хорошим герметизирующим свойствам, которые обеспечивают возможность регенерации периапикальных тканей, таких как пародонтальная связка, кость и цемент.⁶⁻⁸

Эти свойства делают МТА подходящим материалом для obturation апикальной зоны в случаях резорбции и при отсутствии физиологического сужения. В настоящей статье описывается случай повторного лечения моляра нижней челюсти, осложненный отсутствием апикальной констрикции и поломкой эндодонтического инструмента.

Клинический случай

34-летняя пациентка была направлена на эндодонтическое лечение зуба № 46 из-за поломки эндодонтического инструмента в мезиальном корне, что наблюдалось на исходной рентгенограмме (рис.1). Основной жалобой пациентки была слабая боль в правой области нижней челюсти во время жевания. Пациентка предоставила историю обработки корневого канала того же зуба четырехлетней давности. Другой амбулаторной карты не было.

На основании клинических и рентгенологических результатов была начата терапия корневых каналов. Был установлен коффердам, доступ к зубу осуществлялся без анестезии. Была выполнена подготовка в технике «краундаун» для проведения ортоградного эндодонтического лечения. Мезиобукальный канал обрабатывался С-файлом размером 0,06, и отломок инструмента удаляли под увеличением с помощью стоматологического операционного микроскопа (16 Ч, Zeiss) с проведением контрольной рентгенограммы (рис.2). Корневые каналы были обработаны

и сформированы вращающимися инструментами ProTaper (DENTSPLY Maillefer). Мезиальные каналы были подготовлены до F3. Проведена ирригация всех каналов большим количеством 5,25% гипохлорита натрия и 17% ЭДТА.

С целью удаления остатков гипохлорита и ЭДТА далее следовала ирригация 0,9% солевым раствором. Обработка канала сопровождалась кровотечением и выделением экссудата из апикальной зоны дистального канала, что предполагало наличие внешней резорбции. Каналы высушивали с помощью абсорбирующих бумажных штифтов, а пасту гидроксида кальция (ApexCal, Ivoclar Vivadent) помещали в каналы как

Пациентку приглашали на осмотр через месяц (рис.6), три месяца (рис.7) и шесть месяцев (рис.8) для проведения клинического и рентгенологического контроля. Клинический осмотр показал, что зуб № 46 функционирует без чувствительности к перкуссии или пальпации. Зуб показал нормальную физиологическую подвижность и отсутствие пародонтальных карманов при зондировании. Рентгенограммы периапикальной зоны показали удовлетворительную плотность периапикальной кости без признаков периапикального разрежения и без дальнейшего развития резорбтивного процесса вокруг дистальной апикальной зоны.

МТА является биологически активным материалом, который в основном состоит из трехкальциевого силиката. Научные исследования показали, что МТА может высвобождать различные ионы, которые осуществляют и индуцируют образование костной ткани.^{9,4} МТА обладает некоторыми преимуществами, включая свои физические характеристики, которые гарантируют расширение объема во время фиксации, что способствует более качественной obturation, а также биологическими свойствами гидроксида кальция.^{10,11}

При контакте с водой МТА образует оксид кальция, который затем при контакте с тканевыми жидко-

Д-р Angela Gusiyska, Болгария. С ней можно связаться по адресу: gusiyska@yahoo.com.

тельными требованиями, которые станут основным фактором успешности результатов лечения корневого канала. Отсутствие физиологического сужения является проблемой для достижения удовлетворительных ранних и поздних результатов лечения.

Продолжается дискуссия о применении пасты гидроксида кальция как интраканального медикамента. Некоторые исследования показали, что остатки гидроксида кальция на стенках дентина не оказали существенного влияния на затвердевание МТА.¹⁷ Напротив, другие предположили, что остатки вступают в реакцию и образуют карбонат кальция, который препятствует герметизации апекса.¹⁸

Есть предположение, что сочетание гидроксида кальция и МТА в процедурах апексификации может благоприятно влиять на регенерацию периодонта.¹⁹ В зубах с хроническими периапикальными поражениями наблюдается большая распространенность граммотрицательных анаэробных бактерий. При механической подготовке корневого канала остается 35% необработанной площади, включая апикальную треть, сохраняющую бактериальную биопленку.²⁰ Поскольку эта область не достигается с помощью инструментария, рекомендуется использовать внутриканальные медикаментозные средства, такие как паста гидроксида кальция, чтобы помочь в ликвидации бактерий и липополисахаридов и повысить вероятность клинического успеха.²¹⁻²⁴

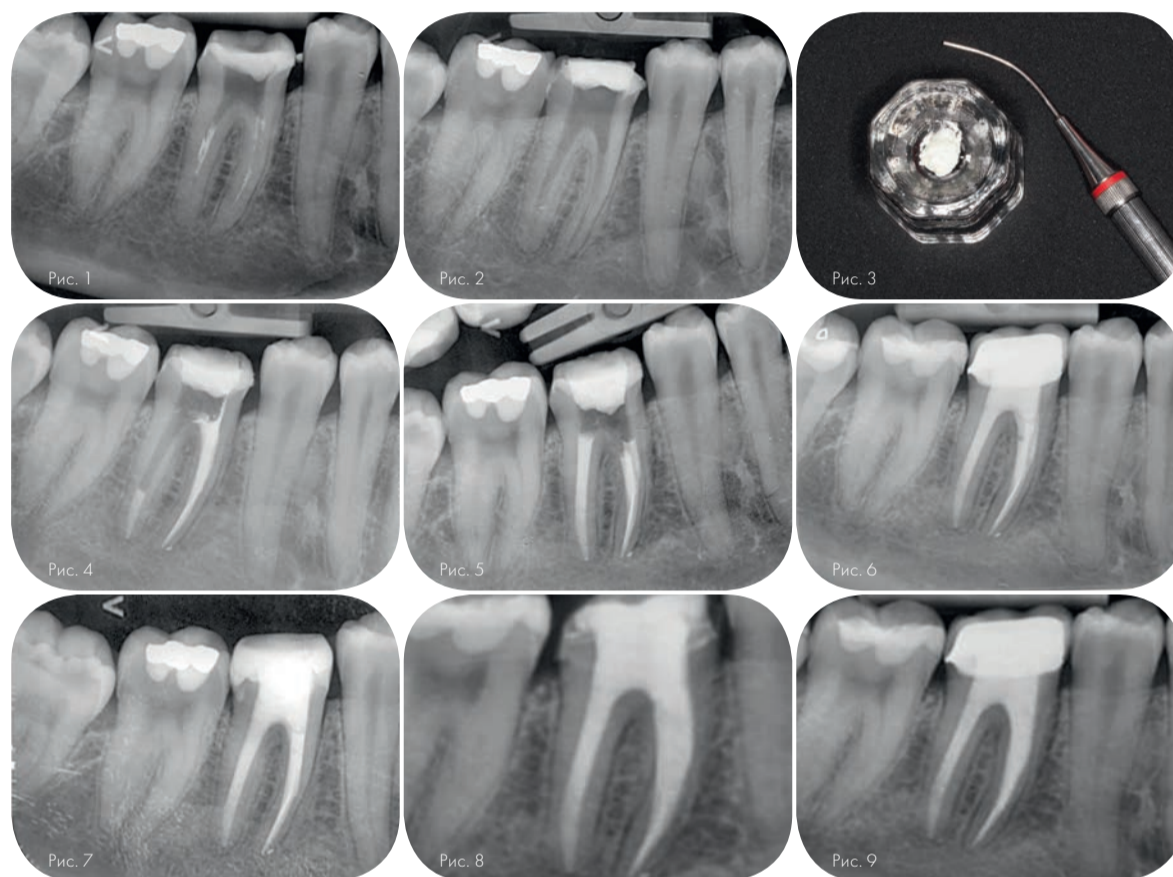
Липополисахарид, бактериальный эндотоксин, вызывает образование периапикальных поражений. В настоящее время паста гидроксида кальция по-прежнему является основным препаратом для инактивации и детоксикации этого бактериального эндотоксина in vivo.²⁵ Основываясь на предыдущих исследованиях, мы использовали пасту гидроксида кальция в протоколе лечения в данном случае и наблюдали успешный клинический результат. Периодические осмотры и рентгенограммы необходимы для наблюдения за клиническим результатом и во избежание возникновения необходимости хирургических вмешательств.²⁶

Заключение

МТА является подходящим материалом для пломбирования апекса в случаях резорбции, так как это приводит к предотвращению хирургических процедур в области апекса с аналогичным предсказуемым результатом.

Автор отрицает наличие конфликта интересов, связанного с данным исследованием. Примечание редакции: Список литературы можно получить у издателя. Первая публикация статьи в IJSR Vol. 5 выпуск 2, февраль 2016. ◀

Produits Dentaires SA, Швейцария
ВАЛЛЕКС М, Россия
www.pdsa.ch
Зал 8, Стенд D34



внутриканальное лекарственное средство с последующей временной реставрацией стеклокерамическим цементом.

Паста гидроксида кальция была удалена через десять дней. Полное удаление пасты со стенок корневого канала осуществлялось пассивной ультразвуковой ирригацией и 10% лимонной кислотой с использованием эндодонтического наконечника (ESI, EMS) для максимальной тщательной очистки. Учитывая степень апикальной резорбции корня, было решено провести ортоградную obturation пространства дистального канала материалом МТА с целью остановки резорбции.

Материал был помещен в каналы при помощи насадки из набора инструментов MAP system (Produits Dentaires; рис. 3) и был скомпанован с помощью ручного плагера. После контрольной рентгенограммы, подтверждающей позиционирование МТА в апикальных 5 мм дистального корневого канала (рис. 4), его оставшаяся часть и мезиальные каналы были obturated материалом TotalFill BC (FKG Dentaire; рис. 5). Устья каналов были закрыты адгезивом, зуб окончательно восстановлен светоотверждаемым композитом и подготовлен к восстановлению коронки.

Лечение было окончательно завершено восстановлением коронковой части зуба непрямой реставрацией. Через год пациентка была вновь приглашена на осмотр, и зуб был признан здоровым, проблем не было выявлено. ПеркуSSIONной чувствительности не наблюдалось. Рентгенография периапикальной зоны показала удовлетворительное состояние (рис. 9).

Дискуссия

Не каждый резорбтивный процесс в апикальной зоне можно заметить на диагностической рентгенограмме. В данном случае было обнаружено только рентгенологическое уплотнение пространства периапикальной связки, а резорбтивный процесс в апикальной зоне был выявлен клинически и измерен эндодонтическими инструментами.

Трехмерная obturation эндодонтического пространства является одной из основных задач лечения корневых каналов и необходима для предотвращения апикального и коронкового подтекания.⁸ Одной из особенностей биоматериала является его способность образовывать апатитоподобный слой на поверхности при контакте с физиологическими жидкостями in vivo или с моделируемой жидкостью организма in vitro.

Лечение формирует гидроокись кальция и инициирует такой же процесс восстановления тканей.¹² В некоторых современных исследованиях сообщается об успешном применении МТА для создания апикального барьера корня зуба, показатели которого варьируются от 76,5% до 91,0%.^{13,14}

Антимикробная активность МТА, по всей вероятности, связана с повышением pH. Dr.Torabinejad и др. наблюдали начальный pH 10,2 для МТА, повышающийся до 12,5 за три часа, и известно, что уровень pH 12,0 может подавлять большинство микроорганизмов, включая Enterococcus faecalis.¹⁵ При наличии широкого апикального отверстия между корневым каналом и периодонтом, его необходимо обязательно obturated для предотвращения микроподтекания. Пломбировочный материал должен быть биосовместимым и должен способствовать регенерации периапикальных тканей.¹⁶

Уровень препарации апикальной части корневого канала и граница obturation обсуждаются в литературе на протяжении нескольких десятилетий. Также тщательно изученысилеры для области корневого канала в случаях выраженной резорбции. Поэтому, улучшение и сохранение силера считаются основными обяза-