

Adv

**T3<sup>®</sup> PRO** L'impianto conico UNIVERSALE

**Inserimento preciso e affidabile**

DESIGN ERGONOMICO DEL COLLETTO

AMPIEZZA DELLE SPIRE PROGRESSIVAMENTE CRESCENTE

CORPO IMPLANTARE TOTALMENTE CONICO

SCANALATURE AFFILATE

**BIOMAX**  
avere cura  
www.biomax.it

**ZimVie**

**TRENDS**

Fare il punto e guardare avanti: il panorama attuale e futuro degli impianti dentali 2

**RESEARCH**

Evidenze cliniche in tema di effetti avversi della clorexidina: una revisione della recente letteratura 4

**SPECIALE REGENERATION**

Trattamento (Biorigenerazione) di una doppia perimplantite nella mandibola posteriore con "Collagen-Ring Technique" e gel a base di polinucleotidi e acido ialuronico 8

Riabilitazione implantare di paziente parzialmente edentulo mediante GBR e mini-rialzo del seno mascellare 12

**NOTIZIE DALLE AZIENDE** 23

Adv

**bti**  
Biotechnology Institute

**LA TUA SOLUZIONE NEI RITRATTAMENTI IMPLANTARI**

**OFFERTA SPECIALE >**

• *Compatibile con più di 35 sistemi implantari*

**SCIENZA ED ESPERIENZA**  
CONDIVISA CON TE

BTI ITALIA Tel: (39) 02 7060 5067 | bti.italia@bti-implant.it

## Rigenerazione ossea verticale e peri-implantite: descrizione di un caso clinico

Giacomo Tarquini

Nel presente lavoro viene descritto un caso clinico trattato mediante protocollo di decontaminazione della superficie in titanio con dispositivo a cavitazione ultrasonica "PIEZOCLEAN by Dr. Giacomo Tarquini" associato a una procedura di rigenerazione ossea verticale (VRA) con griglie in titanio.

Questo tipo di approccio ha finora rivelato risultati clinici estremamente incoraggianti ma sono necessari ulteriori studi di tipo randomizzato e controllato per convalidare questi dati preliminari.



Pagina 10

## Chirurgia laser minivasiva di lesioni mascellari in zona estetica

Forte M., Granberg V., Barile G., Corsalini M., Favia G., Limongelli L., Capodiferro S.

**Introduzione**

Nella comune pratica clinica odontoiatrica l'uso di impianti per supportare riabilitazioni protesiche ha mostrato risultati estremamente soddisfacenti in termini di recupero estetico e funzionale del paziente ormai da

diverse decadi. Tuttavia, anche in caso di completa osteointegrazione, è possibile incorrere in problematiche di perdita di osso crestale, dovute a malattie infiammatorie peri-implantari<sup>1</sup>.

Pagina 16

Adv

**25 YEARS**  
1998-2023

**btk**  Implanting Trust, Smile Again!

**2023 OPERA Congress**

**LA CHIRURGIA DENTALE MODERNA, DALL'OSSEOINTEGRAZIONE AI CASI PIÙ COMPLESSI.**

LECTIO MAGISTRALIS – PROF. RICKARD BRÅNEMARK

**VENEZIA**  
28-29-30  
SETTEMBRE 2023

**50 crediti E.C.M.**  
EDUCAZIONE CONTINUA IN MEDICINA

visit **btk.dental**

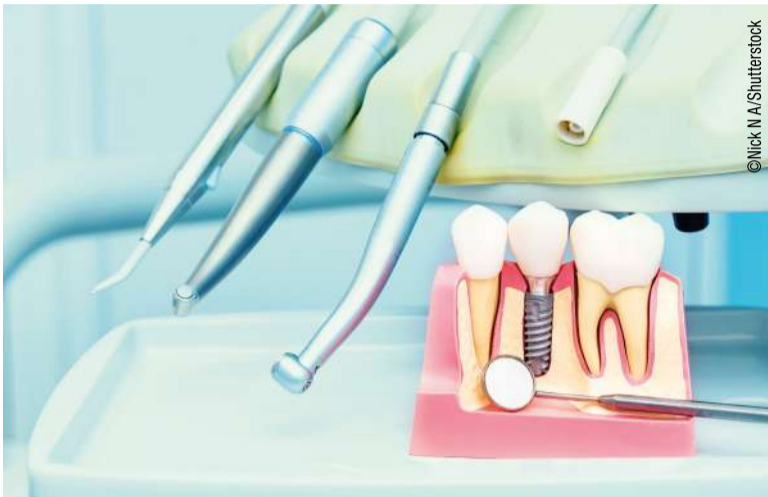SCOPRI OPERA E ISCRIVITI







# Fare il punto e guardare avanti: il panorama attuale e futuro degli impianti dentali



La rivoluzione digitale continua. Come per tutte le aree dell'odontoiatria anche l'implantologia sta diventando digitale. I potenziali vantaggi di un workflow digitale possono essere applicati a diverse fasi del percorso terapeutico, spesso migliorando i risultati, così come l'esperienza del paziente e professionale.

Stiamo assistendo a un aumento dell'uso di scanner intraorali che possono acquisire impronte altamente accurate e migliorare il comfort del paziente rispetto alle impronte convenzionali in alginato. Per il team clinico, le scansioni digitali possono essere facilmente integrate nel più ampio flusso di lavoro digitale facilitando la progettazione protesica, oltre a semplificare la comunicazione e la collaborazione con i colleghi. Stimerei che circa il 20-30% dei medici nel Regno Unito possiede e utilizzi questi scanner, ma prevedo che tale dato aumenterà nei prossimi due anni grazie al miglioramento e all'accessibilità della tecnologia.

La CBCT è l'altra soluzione digitale che oggi supporta l'implantologia. Queste scansioni sono diventate fondamentali per una pianificazione

accurata e sicura del trattamento, consentendo ai medici di determinare la posizione ottimale, l'angolo, la profondità e la larghezza dell'impianto in ogni singolo caso. Questo, unito a protocolli di pianificazione basati sulla protesi, garantisce che ogni impianto dentale inserito possa essere ripristinato correttamente per una buona funzionalità, estetica, manutenzione e longevità.

## Atteggiamenti nei confronti del "metallo" in bocca

Un'altra tendenza a cui stiamo assistendo nel Regno Unito è l'aumento della richiesta da parte dei pazienti nell'utilizzo di soluzioni implantari senza metallo. Anche se certamente non è ancora la norma, i miei colleghi ed io stiamo ricevendo sempre più richieste di alternative prive di metalli per gli impianti dentali convenzionali. Ciò riflette alcuni dei cambiamenti già osservati in altri settori, come nell'odontoiatria restaurativa, e crea una dinamica interessante per il futuro. Gli impianti ceramici sono a di-

sposizione dei medici – supportati dalla scienza e da comprovati risultati clinici – e oggi vengono utilizzati con maggiore regolarità rispetto a qualche anno fa.

## Ancora da venire

Esistono alcune interessanti tecnologie attualmente in fase di introduzione e sviluppo che potrebbero avere un impatto positivo sull'implantologia futura. Ad esempio, esistono dei software di chirurgia navigata che consentono al medico di preparare il sito implantare utilizzando la scansione CBCT in tempo reale, come una sorta di guida virtuale. Offrono un modo alternativo di fornire interventi chirurgici guidati, consentendo un approccio a mano libera che si avvale della tecnologia digitale per un posizionamento degli impianti dentali più accurato e sicuro. Questo tipo di tecnologia è ancora abbastanza nuova per il settore, ma è probabile che diventi una tecnica più popolare con l'evoluzione dei software.

L'altra area in cui sono in corso cambiamenti è la gestione della peri-implantite. La prevalenza è difficile da misurare, ma secondo le ricerche attuali essa si verifica nel 12,5% dei pazienti e del 19,5% degli impianti<sup>1</sup>. Una delle principali cause di complicazioni dell'impianto rimane una malattia che non è completamente compresa dal professionista o dai pazienti.

Il prof. Niklaus Lang della Queen Mary University di Londra ha sostenuto una volta ad una conferenza a cui ho partecipato: «La parodontite è opera di Dio, la peri-implantite è opera dell'uomo». Ciò dimostra la differenza tra le due malattie e perciò dobbiamo sviluppare tecniche di gestione che tengano conto di tale differenza. Come specialista in parodontologia, questo è un argomento che mi appassiona, e l'Association of Dental Implantology da tempo riconosce questo argomento importante per la progressione del settore. Abbiamo organizzato eventi dedicati alla discussione delle sfide alla pe-

ri-implantite e all'esplorazione di possibili soluzioni proprio per questo motivo.

In futuro, il modo in cui puliremo gli impianti dentali sarà probabilmente oggetto di ulteriori controlli. Esiste già una tecnologia per la pulizia elettrolitica della superficie degli impianti che ha dimostrato di inattivare il biofilm batterico molto meglio di un sistema a polvere<sup>2</sup>. Data l'attenzione rivolta alla prevenzione delle infezioni batteriche nel settore degli impianti nel Regno Unito, nuovi metodi di pulizia dei prodotti da noi utilizzati sarebbero ampiamente apprezzati.

Naturalmente, ciò andrà ad aggiungersi - o forse addirittura in secondo luogo - al tema della prevenzione della malattia. Conosciamo i fattori di rischio della peri-implantite, ma se riuscissimo ad affinare i meccanismi esatti dietro lo sviluppo, sarebbe un punto di svolta per molti dei nostri pazienti. Con una maggiore ricerca, una maggiore comprensione della malattia e la prossima generazione di tecnologie e materiali, saremo meglio attrezzati per fermare la peri-implantite prima che diventi un problema.

Oltre ciò, nel prossimo futuro ci sarà senza dubbio un cambiamento in alcune delle altre tecniche e dei prodotti clinici utilizzati nel flusso di lavoro implantare. Ad esempio, la socket shield viene portata alla ribalta in occasione di eventi e conferenze, e si sta lavorando a nuovi progetti di impianti dentali capaci di ridurre ulteriormente le potenziali complicanze. È un momento entusiasmante per essere coinvolti nel settore implantare e utilizzare le nuove innovazioni che man mano stanno arrivando sul mercato. Concentrarsi su soluzioni scientifiche e basate sull'evidenza rimane fondamentale, ma possiamo aspettarci negli anni a venire di offrire ai pazienti trattamenti implantari sempre migliori.

L'articolo è stato pubblicato sul *today @ IDS Show Preview 2023*

**Dott. Amit Patel**

Amit Patel



Il Dott. Amit Patel si è laureato in odontoiatria presso l'Università di Liverpool nel Regno Unito nel 1997 e ha ottenuto l'iscrizione alla Faculty of Dental Surgery del Royal College of Surgeons di Edimburgo nel 2000. Il Dr. Patel ha inoltre frequentato un programma di formazione quadriennale in parodontologia e implantologia presso la King's College London Faculty of Dentistry, Oral and Craniofacial Sciences di Londra nel Regno Unito, conseguendo un master in parodontologia e odontoiatria clinica. Appassionato formatore di odontoiatria, il Dr. Patel forma anche altri professionisti del settore. In qualità di associato specialista in parodontologia e docente clinico onorario presso la School of Dentistry dell'Università di Birmingham nel Regno Unito, insegna a livello universitario e in corsi post-laurea. Tiene lezioni sia a livello nazionale che internazionale ed è l'attuale presidente dell'Association of Dental Implantology, la principale organizzazione professionale del Regno Unito del settore. Ulteriori informazioni sono reperibili all'indirizzo [www.adi.org.uk](http://www.adi.org.uk).

## Bibliografia

1. Diaz, P., Gonzalo, E., Villagra, L.J.G. et al. What is the prevalence of peri-implantitis? A systematic review and meta-analysis. *BMC Oral Health* 22, 449 (2022).
2. Ratka C, Weigl P, Henrich D, Koch F, Schlee M, Zipprich H. The Effect of In Vitro Electrolytic Cleaning on Biofilm-Contaminated Implant Surfaces. *J Clin Med*. 2019 Sep 6;8(9):1397. Erratum in: *J Clin Med*. 2022 Feb 08;11(3): PMID: 31500093; PMCID: PMC6780638.

## IMPRINT INTERNATIONAL HEADQUARTERS

PUBLISHER AND CHIEF  
EXECUTIVE OFFICER: Torsten Oemus  
CHIEF CONTENT OFFICER: Claudia Duschek

Dental Tribune International GmbH  
Holbeinstr. 29, 04229 Leipzig, Germany  
Tel.: +49 341 4847 4302  
Fax: +49 341 4847 4173  
General requests: [info@dental-tribune.com](mailto:info@dental-tribune.com)  
Sales requests: [mediasales@dental-tribune.com](mailto:mediasales@dental-tribune.com)  
[www.dental-tribune.com](http://www.dental-tribune.com)

Material from Dental Tribune International GmbH that has been reprinted or translated and reprinted in this issue is copyrighted by Dental Tribune International GmbH. Such material must be published with the permission of Dental Tribune International GmbH. *Implant Tribune* is a trademark of Dental Tribune International GmbH.

All rights reserved. © 2023 Dental Tribune International GmbH. Reproduction in any manner in any language, in whole or in part, without the prior written permission of Dental Tribune International GmbH is expressly prohibited.

Dental Tribune International GmbH makes every effort to report clinical information and manufacturers' product news accurately but cannot assume responsibility for the validity of product claims or for typographical errors. The publisher also does not assume responsibility for product names, claims or statements made by advertisers. Opinions expressed by authors are their own and may not reflect those of Dental Tribune International GmbH.

**dti** Dental  
Tribune  
International

IMPLANT TRIBUNE ITALIAN EDITION  
Anno XII Numero 3, Settembre 2023

MANAGING EDITOR - Patrizia Gatto  
DIREZIONE SCIENTIFICA - Enrico Gherlone, Tiziano Testori  
COMITATO SCIENTIFICO  
Alberto Barlattani, Andrea Bianchi, Roberto Cocchetti,  
Ugo Covani, Mauro Labanca, Carlo Maiorana,  
Gilberto Sammartino, Massimo Simon, Paolo Trisi,  
Leonardo Trombelli, Ferdinando Zaronone

CONTRIBUTI  
G. Barile, G. Bortolotti, S. Capodiferro, D. Cecchinato, M. Corsalini, N. De Rosa, L. Dimitriou, G. Efsio, G. Favia, M. Forte, I. Giovannacci, G. Gola, R. Iaria, L. Limongelli, M. Meleti, A. Patei, R. Pedrazzoni, G. Tarquini, P. Vescovi, M. Zanzottera.

REDAZIONE ITALIANA  
Tueor Servizi Srl - [redazione@tueorservizi.it](mailto:redazione@tueorservizi.it)  
Coordinamento: Adamo Buonerba  
C.so Enrico Tazzoli 215/13 - 10137 Torino  
Tel.: 011 3110675 - 011 3097363

GRAFICA - Tueor Servizi Srl  
GRAPHIC DESIGNER - Giulia Corea

STAMPA  
Reggiani Print S.r.l.  
Via D. Alighieri, 50  
21010 Brezzo di Bedero (VA)

COORDINAMENTO DIFFUSIONE EDITORIALE  
ADDRESSVIT s.r.l.

PUBBLICITÀ  
Alessia Murari | [alessia.murari@tueorservizi.it](mailto:alessia.murari@tueorservizi.it)

UFFICIO ABBONAMENTI  
Tueor Servizi Srl  
C.so Enrico Tazzoli 215/13  
10137 Torino  
Tel.: 011 3110675  
[segreteria@tueorservizi.it](mailto:segreteria@tueorservizi.it)  
Copia singola: euro 3,00

## IL VERO VOLUME PRATICO SULLA CHIRURGIA DEGLI OTTAVI

# ESTRAZIONE dei TERZI MOLARI

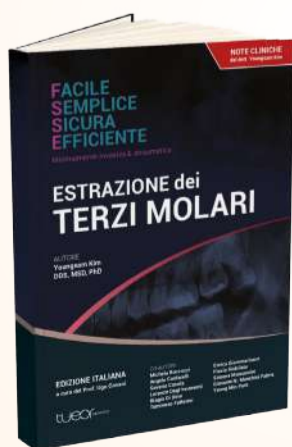AUTORE  
**Youngsam Kim**

### EDIZIONE ITALIANA

CO-AUTORI  
Michela Bocuzzi  
Angelo Cardarelli  
Saverio Cosola  
Ugo Covani  
Lorenzo Degl'Innocenti  
Biagio Di Dino  
Tommaso Fattorini  
Enrica Giammarinaro  
Flavio Giubilato  
Simone Marconcini  
Giovanni B. Menchini Fabris  
Young Min Park

600 pagine  
2700 immagini

Prezzo € 240,00



# I dati CBCT potrebbero aiutare a creare scaffold personalizzati per la rigenerazione del tessuto parodontale

ATENE, Grecia: Sfruttando i progressi nella stampa 3D, i ricercatori greci hanno delineato una metodologia per progettare scaffold 3D personalizzati per la rigenerazione del tessuto parodontale utilizzando i dati CBCT. I primi risultati suggeriscono che l'utilizzo di questi dati CBCT per la creazione dei modelli 3D del tessuto duro intorno ai difetti parodontali risultino essere promettenti per i trattamenti parodontali individualizzati. L'obiettivo finale è quello di produrre scaffold bioassorbibili stampati in 3D che fungano anche da somministratori di farmaci a rilascio prolungato, mirando alla parodontite.

La parodontite genera difetti ossei che compromettono il supporto dentale. Metodi tradizionali come l'innesto utilizzano il tessuto osseo del donatore come scaffold per la nuova formazione ossea. Tuttavia, garantire una "vestibilità" perfetta per prevenire la proliferazione dei tessuti molli rimane una sfida. L'emergere della modellazione 3D basata su CBCT offre una soluzione promettente. Questo approccio innovativo mira a progettare scaffold su misura per il paziente, ponendo le basi per il trattamento personalizzato della parodontite e per applicazioni cliniche più ampie.

Il processo prevede due metodi fondamentali di progettazione dello scaffold: uno per gli innesti a blocchi personalizzati in difetti parodontali e l'altro per gli innesti personalizzati per la conservazione dell'alveolo estrattivo. Il concetto dei metodi risiede nella personalizzazione del trattamento utilizzando i dati CBCT per modellare i denti e l'osso alveolare nelle regioni con difetti parodontali.

Sia i modelli degli scaffold che i modelli del tessuto duro intorno alla lesione parodontale sono stati stampati in 3D utilizzando una stampante 3D a deposizione fusa. Questi progressi gettano le basi per la stampa 3D di scaffold bioassorbibili, adatti per il trattamento della parodontite e che possono anche fungere da sistemi di somministrazione di farmaci.

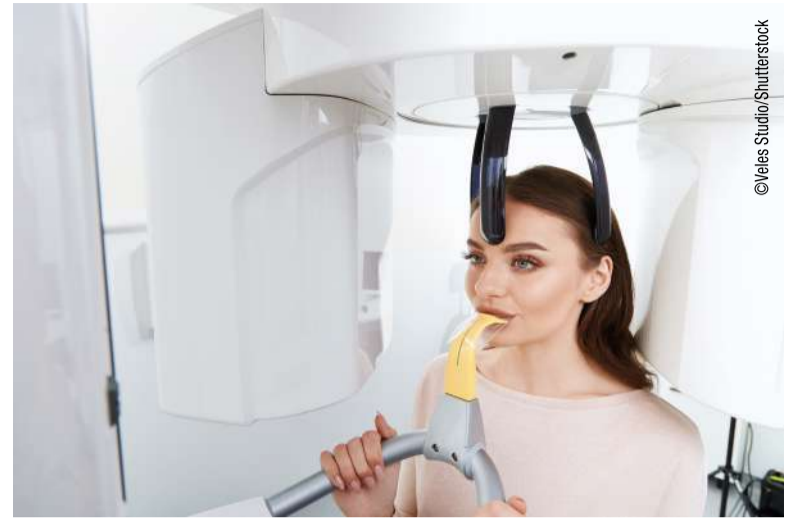La novità della ricerca risiede nella sua enfasi sul dettaglio del processo di progettazione dello scaffold e sulla sua capacità di catturare difetti ossei intricati e quindi di produrre scaffold di alta precisione. Questa ricerca apre la strada a future ricerche e applicazioni cliniche, compresi algoritmi migliorati di segmentazione delle immagini, confronti di tecniche di stampa 3D, utilizzo di materiali biodegradabili per la somministrazione di farmaci e test clinici di innesti stampati in 3D nei pazienti.

Tuttavia, un limite significativo è l'incapacità dello studio di confrontare l'accuratezza dei modelli CBCT con gli scenari reali dei pazienti, sottolineando la necessità di future collaborazioni con i ricercatori clinici. Con il proseguimento dei progressi biotecnologici, si prevede che saranno affrontate anche le relative sfide etiche e normative.

Lo studio, intitolato "CBCT-based design of patient-specific 3D bone

grafts for periodontal regeneration", è stato pubblicato online il 30 luglio 2023 nel *Journal of Clinical Medicine*.

Dental Tribune International



©Veles Studio/Shutterstock

**XCN**® IMPLANT SYSTEM



**SOLO VERI SORRISI.**

Leone S.p.a.  
Via P. a Quaracchi 50  
50019 Sesto Fiorentino | Firenze | Italia

Ufficio Vendite Italia:  
tel. 055.3044600 | fax 055.374808  
italia@leone.it | www.leone.it

**Leone**®


Ortodonzia e Implantologia



# Evidenze cliniche in tema di effetti avversi della clorexidina: una revisione della recente letteratura

Gola Giuseppe\*

\*Laureato in Medicina e Chirurgia presso l'Università degli Studi di Genova. Nello stesso Ateneo si è poi specializzato in Odontoiatria e Protesi Dentale. Si è perfezionato in Occlusodonzia e Disordini Cranio cervico mandibolari presso l'Università degli Studi di Pisa. Svolge attività clinica in Acqui Terme (AL) e Genova. È attualmente Professore a contratto in Patologia Orale Pediatrica presso l'Università "Vita-Salute S. Raffaele" di Milano.



## Introduzione

La recente grave pandemia di Covid-19 ha messo in evidenza molte criticità cliniche nelle varie discipline mediche e anche in odontoiatria. L'esigenza di controllare la diffusione e la trasmissione virale, sulla base delle talora incomplete conoscenze scientifiche, ha spinto gli operatori medici e odontoiatrici, nonché la stessa popolazione generale, a incrementare l'attenzione alle pratiche di disinfezione non solo delle mani ma anche del cavo orale. Nell'intento di abbattere la carica salivare di virus SARS Covid 2, si è dunque ampiamente ricorso all'utilizzo di collutori antisettici, con un drammatico aumento di vendita degli stessi nel periodo. I principi attivi più diversi sono stati proposti, anche in assenza di evidenza di una loro efficacia sul virus pandemico<sup>1</sup>: tra di essi il digluconato

di clorexidina ha ricevuto la massima attenzione sia da parte dei clinici che dei fruitori, che sono in grado di acquisire tale antisettico anche in assenza di prescrizione. Questa situazione costituisce un potenziale rischio di utilizzo incontrollato, se non dannoso, tenendo conto di effetti avversi di un certo rilievo, attribuiti alla CHX<sup>4-7</sup>.

Tale sostanza fa parte della famiglia dei bisguanidi: lo sviluppo delle ricerche sul suo effetto disinfettante risalgono agli anni '40. Solo dopo il 1970, il suo effetto antiplacca batterica orale è andato chiarendosi e dal 1976 sono commercialmente disponibili prodotti che la contengono. Tuttavia, già dall'inizio del suo utilizzo clinico, sono apparse pubblicazioni che ne evidenziavano effetti avversi. Emilson e Fornell<sup>2</sup> nel 1976 descrivono l'adattamento di alcune specie

batteriche dopo l'uso a lungo termine della CHX anche a bassa concentrazione. L'anno seguente, Rush-ton<sup>3</sup> descrive occasionali eventi di intolleranza e di rigonfiamento delle ghiandole salivari riferibili all'utilizzo di collutori alla CHX.

## Scopo

Il presente contributo vuole mettere in evidenza lo stato delle conoscenze acquisite, con particolare riferimento alle più recenti pubblicazioni scientifiche controllate, che descrivono gli effetti avversi legati all'utilizzo di questo bisguanide, sia in terapia che in profilassi odontoiatria, settori per i quali la clorexidina viene ancora indicata quale "gold standard". Si vuole anche ipotizzare se ad oggi esistano affidabili alternative a questo principio attivo.

## Materiali e metodi

Questo contributo si è servito di una indagine di revisione della letteratura odontoiatrica focalizzate agli ultimi anni, utilizzando il Data Base PUB MED partendo da parole chiave quali "Chlorexidina", "Adverse Effects", "Dentistry".

Le pubblicazioni in oggetto sono state selezionate in base ai seguenti criteri:

- "Full Text" (evitando quindi la semplice lettura dell'abstract)
- Lingua inglese
- Metodiche controllate di Trials e meta-analisi

## Risultati

La revisione bibliografica qui proposta riassume i principali effetti avversi legati all'utilizzo di CHX sia per confermare ciò che col tempo si è stati in grado di evidenziare sia per quel che riguarda nuove ipotesi cliniche. Per ragioni espositive abbiamo diviso la descrizione degli effetti avversi in due sotto-capitoli: le manifestazioni intra-orali e quelle generali.

## Manifestazioni intra-orali

Negli anni '80, il più descritto effetto collaterale legato all'uso di CHX era l'apparire di pigmentazioni scure sugli elementi dentali, sui materiali da ricostruzione e sul dorso della lingua come già ampiamente descritto nelle ricerche cliniche di Flotra<sup>8</sup> e Addy<sup>9</sup>. Col tempo si è chiarito che tali pigmentazioni vanno attribuite alla presenza di solfiti metallici<sup>10</sup>. A ciò si deve però aggiungere il ruolo svolto da alcuni alimenti che interagiscono con la clorexidina nel cavo orale<sup>11</sup>. In generale si può affermare che i soggetti che utilizzano CHX presentano pigmentazioni scure più evidenti rispetto a chi fa uso di altri principi attivi. Il variare della concentrazione, inoltre, non modifica l'intensità di pigmentazione, che invece è soggetta al fattore tempo, il cui prolungarsi peggiora il quadro<sup>12-14</sup>.

L'utilizzo prolungato di CHX, inoltre, favorisce la formazione di depositi di tartaro sopragengivale<sup>15, 16</sup>. Recentemente, Zanatta et al.<sup>17</sup> hanno dimostrato che la presenza di placca non rimossa favorisce tale fenomeno.

Yuuki et al.<sup>18</sup> hanno dettagliatamente descritto la deposizione minerale, che precede la formazione di vero e proprio tartaro, già nei primi giorni di utilizzo di CHX. Dopo 48 ore, infatti, la captazione minerale sulle superfici risulta essere rilevante. Due spiegazioni vengono proposte: o alcune componenti batteriche denaturate da CHX tendono a cristallizzarsi o può trattarsi di una alcalinizzazione

del pH salivare complessivo. Questi risultati sono comparabili con quelli di Yamaguchi et al.<sup>19</sup> secondo cui i ceppi di porphiromonas gingivalis non sono degradati completamente da CHX e pertanto fungono da substrato alla formazione di tartaro.

Anche un anomalo rigonfiamento delle ghiandole salivari è stato descritto in diversi "case reports"<sup>20</sup> di soggetti che hanno a lungo utilizzato un collutorio alla CHX. L'interpretazione di questo effetto collaterale non è univoca. La clorexidina, infatti, non è la sola sostanza capace di provocare questo stato edematoso: per esempio, anche la exetidina lo può indurre. Tuttavia, Van der Weijden et al.<sup>21</sup> sono stati in grado di dimostrare che interrompendone l'uso si assiste alla remissione completa del sintomo.

L'utilizzo di un collutorio alla CHX 0,20%, come terapia aggiuntiva al trattamento non chirurgico parodontale, è stato messo in relazione all'insorgere di fastidiose alterazioni della mucosa orale descritte soggettivamente dai pazienti e obiettate dall'esame clinico endorale. Gurcan et al.<sup>22</sup> hanno indagato sulla tipologia di tali lesioni in una ricerca che si è avvalsa dell'utilizzo di questionari per i pazienti e di valutazioni obiettive. Dolore, sensazione di bruciore, prurito, secchezza delle fauci, disgeusia e irritazioni mucose vengono osservate dopo l'utilizzo di collutorio alla CHX. La mucosa orale comincia a cambiare di colore già dal terzo giorno di utilizzo degli sciacqui, mentre gli altri segni di irritazione si appalesano gradualmente nell'utilizzo prolungato del collutorio. Le lesioni mucose rappresentano, per frequenza, il terzo più frequente sintomo avverso legato all'uso di CHX, dopo discromie e alterazioni di percezione dei sapori<sup>23, 24</sup>. Dopo l'utilizzo di collutorio alla CHX sono altresì state osservate glossodinie e parestesie orali<sup>25</sup> o sensazioni di intorpidimento orale<sup>26</sup>.

Inoltre, secondo alcuni autori<sup>27, 28</sup>, già dopo due settimane di applicazione di un collutorio CHX 0,12% la percezione del sapore viene a essere molto alterata, con spiacevoli conseguenze sul piano nutrizionale soprattutto nei giovani soggetti.

La variazione di percezione dei sapori indotta da CHX permanerebbe più a lungo rispetto a ciò che si osserva con altri principi antisettici attivi<sup>29</sup>.

Sistematica T.A.C.

## TOTAL APPROACH CONCEPT

Con T.A.C hai la totale flessibilità per riabilitazioni singole e full-arch, sino alle grandi atrofie del mascellare.

Approccio total **GRAFTLESS**.

Scopri i suoi Plus unici!

**AON**  
Implants

La chirurgia a **360°** con un'unica linea implantare.

Smooth Design

Cono Morse Self-Locking

Lunghezze da 8 mm a 60 mm

Da Ø 3,3 mm

"All or Nothing"

Qualsiasi caso tu debba affrontare, affrontalo con **Total Approach Concept!**  
Scopri tutto su [www.aonimplants.it](http://www.aonimplants.it)



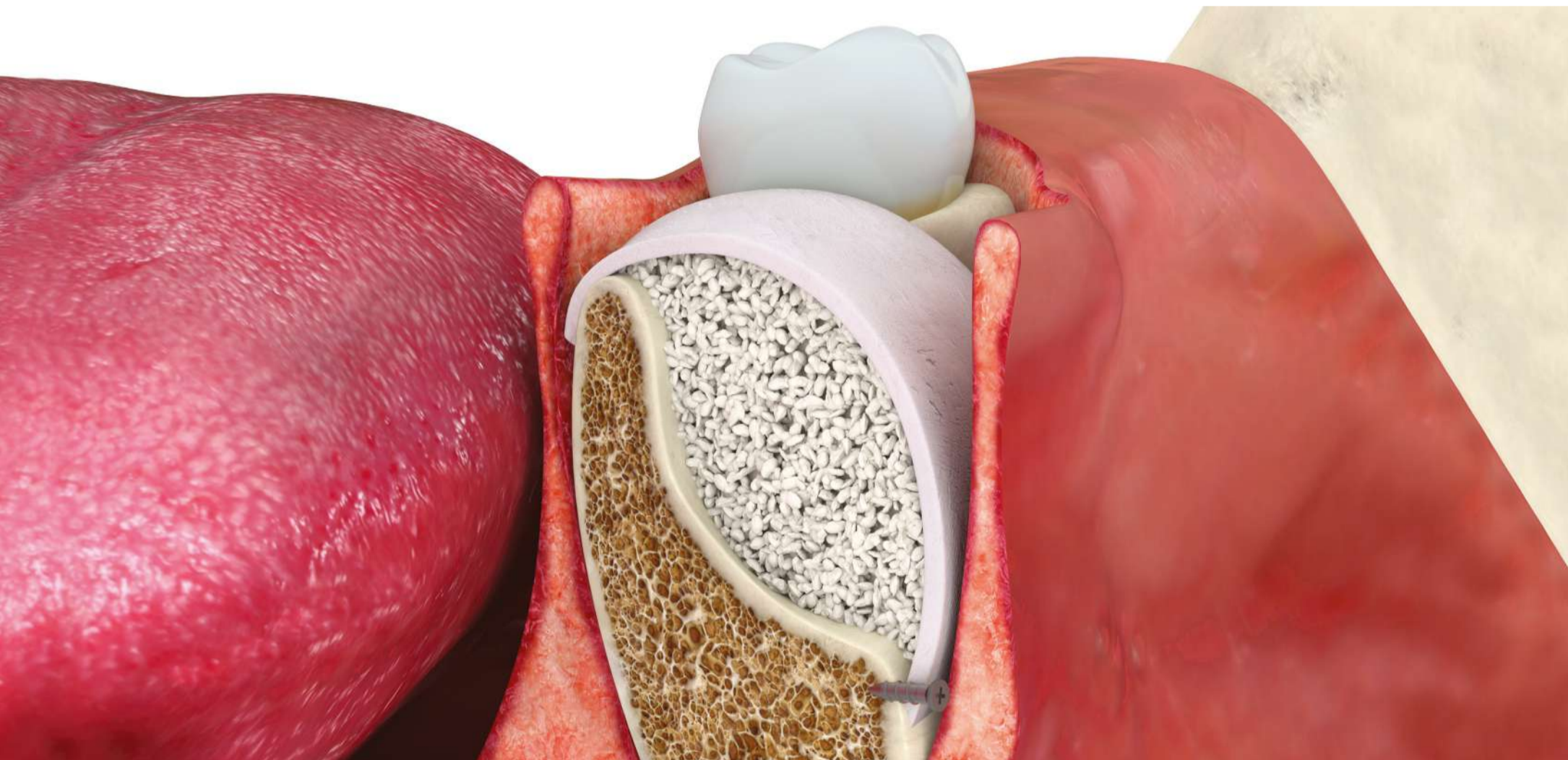
Inquadra il QR Code con il tuo smartphone per un accesso rapido al sito!





# OsteoBiol<sup>®</sup> Lamina<sup>®</sup> by TecnoSS

LAMINA CORTICALE COLLAGENATA  
Origine naturale eterologa



## Clinical evidence:

- 100% success rate in sockets with inadequate alveolar ridge width<sup>(1)</sup>
- Successful option for immediate implant placement in compromised alveolar sockets<sup>(2)</sup>

(1) Schuh PL et al. Materials (Basel). 2021 Sep 9;14(18):5180  
(2) Körner G et al. Int J Esthet Dent. 2022 Nov 25;17(4):408-422

[osteobiol.com](https://osteobiol.com)



REGENERATION SCIENCE

INSPIRED BY NATURE





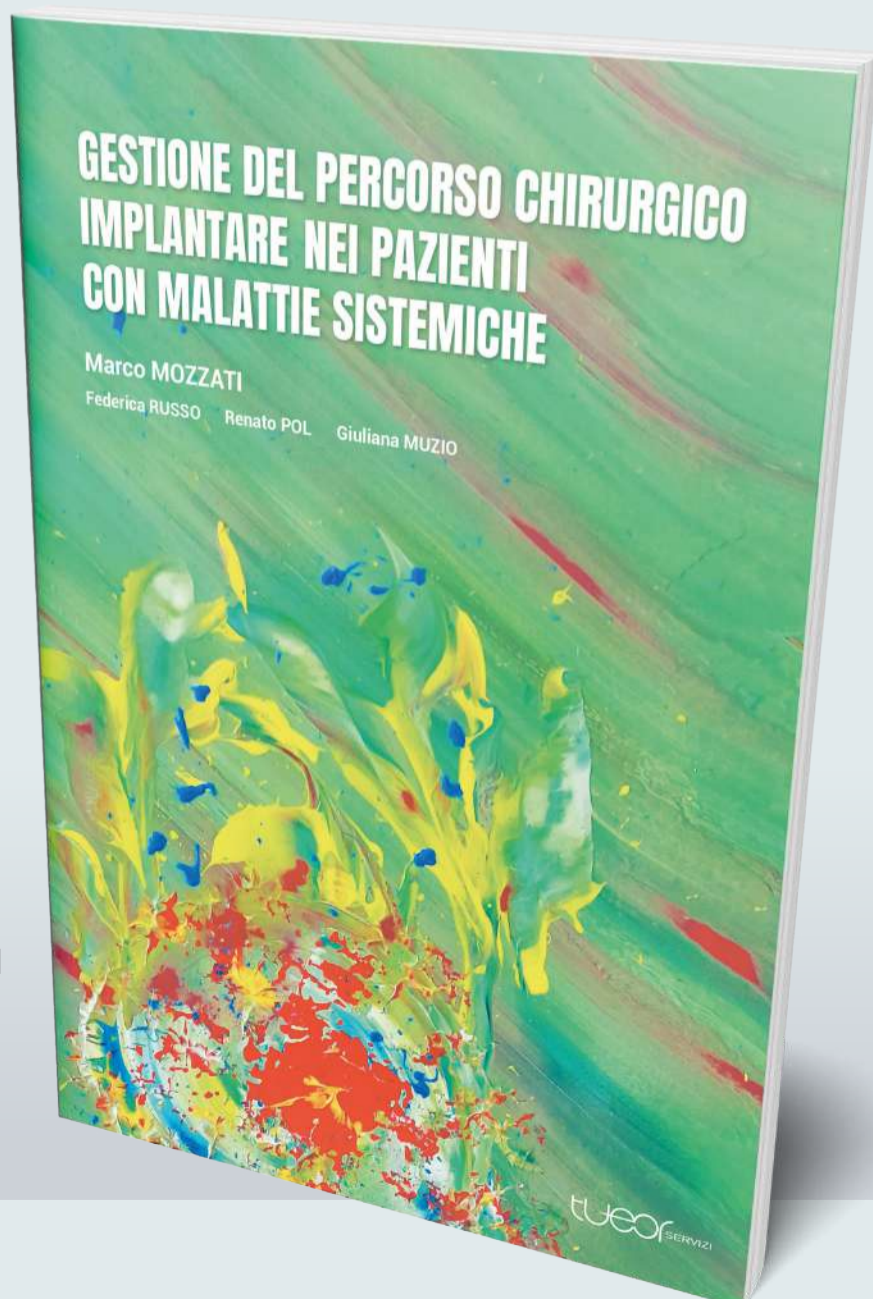© Ju Jaa-young/Shutterstock

Adv

## NOVITÀ EDITORIALE 2023



Scansiona  
per visualizzare  
in anteprima  
i contenuti



**Marco MOZZATI**  
Federica RUSSO  
Renato POL  
Giuliana MUZIO

Prezzo **€ 190**

**Per maggiori informazioni**

Tueor Servizi Srl  
Tel. 011 311 06 75  
info@tueorservizi.it

Pagina 4

Sono sempre più numerose le evidenze sperimentali e cliniche in merito alla azione citotossica umana indotta dall'utilizzo di CHX. Tale citotossicità può essere moderata o importante a seconda della concentrazione della sostanza e sembra estrinsecarsi soprattutto verso i fibroblasti umani ed i linfociti, per stress ossidativo. Liu et al.<sup>30</sup> hanno dimostrato che fibroblasti, mioblasti ed osteoblasti esposti alla CHX, anche a bassa concentrazione, vanno incontro a una riduzione di sopravvivenza cellulare, in vitro. A ciò si unisce anche la mancata possibilità di migrazione e adesione di questi gruppi cellulari, indipendentemente dal tempo di esposizione. Sempre in vitro, Luo et al.<sup>31</sup> avevano da tempo dimostrato l'effetto citotossico sui leucociti polimorfonucleati, e Goldschmidt et al.<sup>32</sup> quello di interferire con l'incorporazione di aminoacidi, alterando la sintesi proteica. Più recentemente, Hidalgo et al.<sup>33</sup> hanno descritto il danno mitocondriale che determina l'effetto antiproliferativo sui fibroblasti umani. Sulla stessa linea di ricerca in vitro Salimi et al.<sup>34</sup> hanno descritto l'effetto citotossico sui linfociti umani. L'azione distruttiva sui fibroblasti umani e sulla sintesi proteica è evidenziata anche nei lavori di Tsourounakis et al.<sup>35</sup> e Mariotti et al.<sup>36</sup>. Con riferimento ai fibroblasti e osteoblasti che tendono a formarsi nei siti di inserimento implantare, John et al.<sup>37</sup> hanno definito la CHX come presidio scarsamente compatibile a motivo della sua citotossicità su entrambe le linee cellulari. De Souza et al.<sup>38</sup> affermano che nei confronti del metabolismo cellulare, gli effetti citotossici della CHX sono dose-dipendenti. Sulle cellule odontoblastiche, tuttavia, essi si appaleserebbero già a bassa concentrazione.

Alpaaslan Yayli et al.<sup>39</sup> hanno paragonato, nel tempo e nel dosaggio, gli effetti citotossici sui fibroblasti gengivali umani indotti da differenti sostanze antisettiche. Si dimostra che tali alterazioni cellulari sono molto presenti dopo utilizzo di presidi contenenti CHX 0,2%.

### Manifestazioni generali

Sul piano delle manifestazioni patologiche generali legate all'utilizzo di CHX, vanno anzitutto ricordate le possibili reazioni allergiche. Pemberton e Gibson<sup>40</sup> descrivono reazioni immunologiche di sensibilizzazione tipo 1 (allergia) e tipo 4 (dermatite/stomatite da contatto) dopo contatto con tale principio attivo.

Inoltre, in uno studio randomizzato e controllato di utilizzo per 8 settimane di CHX in collutorio, Zimmer et al.<sup>41</sup> hanno osservato sintomatologia gastro-intestinale in molti soggetti inclusi nella ricerca clinica. Un ulteriore problema emergente legato all'uso del bisguanide è lo sviluppo di resistenza antimicrobica, di tipo crociato agli antibiotici<sup>20, 42</sup>. Questa resistenza si instaurerebbe soprattutto verso alcune tipologie batteriche, di facile infezione ospedaliera o nosocomiale, quali *Enterococcus faecium*, *Staphylococcus aureus*, *Klebsiella pneumoniae*, *Acinetobacter baumannii*, *Pseudomonas aeruginosa*, *Enterobacter*. L'interesse su questo argomento nasce dalla connessione della segnalata comparsa di batteri Gram-resistenti alla Colistina, considerato antibiotico di ultima istanza, dopo esposizione a CHX<sup>43</sup>. Altre interferenze cliniche di tipo generale legate all'utilizzo di CHX attribuiscono a questa sostanza la capacità di abbassare la concentrazione salivare di nitrati, condizione questa che può avere un severo impatto peggiorativo in pazienti affetti da ipertensione arteriosa<sup>44</sup>. Joshipura et al.<sup>45</sup> descrivono, inoltre, un significativo rischio pre-diabete/diabete nei soggetti che fanno uso frequente di collutorio rispetto a soggetti controllo. Vi è inoltre consenso sia da parte delle case produttrici di prodotti contenenti CHX che della stessa US Food and Drug Administration, a non protrarre oltre i 6 mesi l'utilizzo di collutori contenenti tale bisguanide. Ciò a seguito dell'osservazione clinica della sua lunga persistenza nel cavo orale dopo applicazione. Da questo punto di vista, Below et al. hanno rilevato una alta concentrazione salivare di p-cloroanilina (nota come sostanza potenzialmente cancerogena) dopo utilizzo di

Pagina 7



## Pagina 6

collutori 0,2% CHX<sup>46</sup>. Pare, infine, opportuno riportare alcune ricerche sul rapporto tra il tasso di mortalità e l'utilizzo di CHX. Deschepper et al.<sup>47</sup> rilevano un tasso di mortalità negli utilizzatori di CHX più alto rispetto ai valori medi, indipendentemente dai dosaggi cumulativi del principio attivo. Secondo Parreco et al.<sup>48</sup>, dopo una ricerca multicentrica condotta su 65.000 casi circa, la terapia orale con CHX appare essere un fattore indipendente di rischio di mortalità. Si è ipotizzato<sup>49</sup> che la spiegazione di questo rischio risieda nella ridotta biodisponibilità di Ossido Nitrico associato all'uso dell'antisettico in collutorio.

## Discussione

La clorexidina (CHX) continua indubbiamente ad essere uno dei più efficaci, ed anche popolari, antisettici, con ampio spettro applicativo in medicina e in odontoiatria. In profilassi e terapia odontoiatrica, questo bisguanide è contenuto in una vasta gamma di prodotti con risultati antisettici sostanziosi al punto da essere stato definito, pur nella esagerazione del termine, quale "gold standard". CHX fa inoltre parte della "Model List of Essential Medicines" dell'O.M.S. che raccoglie i medicinali qualificabili come indispensabili al fine di preservare la salute pubblica.

Durante la recente pandemia Covid-19, sebbene in assenza di sostanziali evidenze cliniche di efficacia, CHX al pari di altri principi attivi è stata proposta come utilizzo in collutorio per evitare la diffusione del virus. Si è registrato così uno straordinario incremento di vendite, con acquisti anche in assenza di prescrizione odontoiatrica, che ha alimentato il rischio di un abuso incontrollato o di un sovradosaggio pericoloso della sostanza. La letteratura disponibile dimostra inequivocabilmente gli effetti avversi legati ad un uso inappropriato di CHX. Essa, a livello locale, si lega alle superfici dentali e mucose, che sono dotate di cariche negative: pertanto, se da un lato interferisce con l'adesione batterica, dall'altro persiste sui tessuti interessati estrinsecando effetti avversi su di essi. Inoltre, anche dal punto di vista dell'efficacia clinica, alcuni studi accreditati invitano a riconsiderare i protocolli applicativi del bisguanide. È nota, per esempio l'interferenza tra CHX e fluoruri<sup>50</sup>, al punto che è consigliabile un distanziamento temporale di utilizzo tra le due sostanze. In linea di massima, dunque, essa andrebbe utilizzata per un limitato periodo di tempo dopo accurato deplaquing meccanico. In terapia parodontale, inoltre, non vi è ragione di utilizzo come approccio iniziale o in corso di terapia antibiotica generale. Le condizioni generali del paziente andrebbero sempre valutate, anche dal punto di vista cardio-circolatorio, tenendo in conto l'insorgere possibile di effetti avversi. Lo stesso dosaggio di CHX andrebbe da questo punto di vista rivalutato, considerando l'opportunità di iniziare l'applicazione a bassa concentrazione per poi aumentarla, ove necessario. Questo approccio applicativo andrebbe attentamente considerato soprattutto nel caso dei processi di guarigione tissutale intra-orale a seguito di chirurgia orale o implantologia. Come precedentemente accennato esistono evidenze di azione citotossica sui fibroblasti umani da parte di CHX. Questa azione dilaziona la guarigione chirurgica e aumenta il tasso di deiscenza sui tessuti trattati.

In un recente contributo<sup>51</sup>, Piloni et al. dimostrano "in vivo" il potenziale ruolo di CHX nell'interferire negativamente nelle fasi iniziali di riparazione tissutale della gengiva umana: gli autori

sostengono, sulla base di una accurata metodica istologica, immunostochimica e biomolecolare, che già soltanto dopo due applicazioni in sciacquo di CHX 0,12% si assista ad una alterazione del normale processo di guarigione.

È corretto, pertanto, domandarsi se esistano oggi valide alternative alla CHX che offrano un simile effetto antisettico, consentendo tuttavia la rigenerazione tissutale, in presenza di limitati effetti avversi. Saini<sup>52</sup> ritiene che il Poliesametilene ed il Biossido di Cloro in sciacqui rappresentino una alternativa praticabile: l'efficacia antisettica, infatti, è simile a CHX (se non superiore per il Biossido di Cloro). Gli effetti avversi sarebbero limitati, in assenza di cancro-

genicità o effetto allergizzante. Recentemente, Piloni et al.<sup>53</sup> hanno dimostrato, in vivo, l'efficacia di un gel di acido ialuronico 0,8% nella guarigione delle ferite endorali. Il rimodellamento della matrice extracellulare e la maturazione del collagene vengono esaltate con velocizzazione del processo riparativo. Infine, è attualmente disponibile un innovativo gel bio-adesivo a base di oli essenziali, citilpiridinio cloruro, acido ialuronico e suoi oligomeri, dotato di efficace azione antisettica e riparativa, come si evince nei lavori di Storelli et al.<sup>54</sup> in casi di mucosite perimplantare e di Anello et al.<sup>55</sup> dopo avulsione dei terzi molari inferiori. Scotti et al.<sup>56</sup> rilevano effetti simili nella guarigione di tessuti

endorali oggetto di biopsia: il controllo del dolore, del sanguinamento e della possibile sepsi risultano ottimali. In tali casi la riepitelizzazione senza suture o utilizzo di CHX è completa in un paio di settimane.

## Conclusioni

A seguito della pandemia SARS-CoV-2, l'utilizzo, probabilmente incontrollato, di CHX è andato diffondendosi: sembra pertanto lecito attendersi nel periodo post-pandemico un incremento delle manifestazioni avverse legate all'applicazione di tale sostanza. Gli operatori odontoiatrici debbono essere consapevoli, pertanto, che queste eve-

nienze appaiono in condizioni di non controllo clinico dei soggetti fruitori.

L'utilizzo di CHX deve essere effettuato in condizioni indispensabili e con protocolli precisi. Poiché CHX è in grado di determinare assorbimento minerale nel biofilm batterico, già dopo le prime applicazioni, è indispensabile che la placca sia efficacemente disgregata prima di effettuare qualsivoglia sciacquo. Va, infine, considerato che specialmente in caso di pazienti di parodontologia, chirurgia orale ed implantologia esistono praticabili alternative alla CHX, sia in tema di antisepsi che in quello della riparazione tissutale.

Bibliografia disponibile presso l'editore.

# Protesi conometrica

La soluzione flessibile  
e affidabile per restauri multipli  
senza cemento e viti

## XCN<sup>®</sup>



Leone S.p.a.  
Via P. a Quaracchi 50  
50019 Sesto Fiorentino | Firenze | Italia

Ufficio Vendite Italia:  
tel. 055.3044600 | fax 055.374808  
italia@leone.it | www.leone.it





# Trattamento (Biorigenerazione) di una doppia perimplantite nella mandibola posteriore con “Collagen-Ring Technique” e gel a base di polinucleotidi e acido ialuronico



Denis Cecchinato, odontoiatra libero professionista a Padova.

## Introduzione

La perimplantite è una condizione patologica dei tessuti che circondano l'impianto dentale, caratterizzata dall'infiammazione del tessuto connettivo perimplantare e dalla perdita progressiva dell'osso di supporto<sup>1</sup>. La diagnosi si basa sull'osservazione di sanguinamento al sondaggio, perdita di osso marginale, suppurazione, profondità della tasca al sondaggio (PPD > 5 mm) e presenza di recessione della mucosa<sup>2</sup>. La perimplantite colpisce circa il 10% dei pazienti portatori di impianti<sup>3</sup>. L'obiettivo primario del trattamento è la risoluzione dell'infiammazione dei tessuti molli e, di conseguenza, la prevenzione di un'ulteriore perdita ossea marginale. Oltre alla risoluzione della lesione perimplantare, un risultato auspicabile è la rigenerazione dei tessuti di supporto persi durante la progressione della malattia. La fattibilità di un approccio chirurgico è stata ampiamente dimostrata nella ricerca pre-clinica<sup>4-6</sup>, e l'efficacia clinica è stata documentata in studi con follow-up a lungo termine<sup>7-9</sup>. Un approccio rigenerativo nel trattamento dei difetti associati alla perimplantite può essere rilevante non solo per la longevità dell'impianto, ma anche per l'aspetto estetico post-terapia.

## Obiettivi

Lo scopo del seguente caso clinico è quello di descrivere/presentare una nuova tecnica rigenerativa, la “Collagen-Ring Technique”, basata sull'uso di una matrice in collagene volumetricamente stabile (Geistlich Fibro-Gide, Geistlich Pharma) in associazione con un gel viscoelastico a base di polinucleotidi e acido ialuronico (REGENFAST, Officine Biofarmaceutiche Mastelli, Sanremo, Italia), per il trattamento di una doppia perimplantite nella mandibola.

## Descrizione del caso

Un paziente di 47 anni, non fumatore e in buono stato di salute, all'esame clinico presenta una perimplantite diagnosticata dopo 7 anni di carico a livello degli impianti 3.5 e 3.6, con un sondaggio di 8 mm sull'aspetto mesiale dell'impianto 3.5 e di 4,5 mm sull'aspetto distale del 3.6. La radiografia conferma la perdita ossea attorno all'impianto distale e ancora più evidente a livello dell'impianto mesiale (Fig. 1). Si decide di trattare il caso chirurgicamente decontaminando la zona affetta, utilizzando il gel REGENFAST per potenziare il trofismo topico e inserendo la matrice Geistlich Fibro-Gide a sostegno dei tessuti molli coronali. Si procede con il trattamento chirurgico,

esponendo il difetto per rimuovere il tessuto di granulazione (Fig. 2). La superficie implantare esposta è ulteriormente ripulita con ultrasuoni, spazzolino in titanio, passando all'interno delle spire e risciacquando con soluzione fisiologica e garze sterili (Fig. 3). Successivamente, il gel REGENFAST è dosato e posizionato direttamente all'interno del difetto perimplantare mediante spatolina o puntale (Fig. 4). La matrice Geistlich Fibro-Gide è ritagliata in modalità “Collagen-Ring” affinché possa essere posizionata attorno al collare implantare, sostenendo i tessuti molli che non collasseranno all'interno del difetto (Fig. 5). La matrice, grazie all'elevata porosità è completamente permeata di sangue permettendo la stabilizzazione del coagulo. La matrice viene ulteriormente imbevuta di gel REGENFAST così da potenziare i fisiologici processi rigenerativi (Fig. 6).

## Risultati

Dopo 3 mesi i tessuti molli appaiono sani e senza segni di infiammazione, con un adeguato tragitto transmucoso (Figg. 7, 8). Alla visita di follow-up a 1 anno il paziente presenta una risoluzione della malattia perimplantare e l'esame radiografico conferma il riempimento del difetto angolare (Fig. 9).

## Conclusioni

La perimplantite è una condizione molto frequente nella popolazione. Una diagnosi precoce e corretta è fondamentale per trattare con successo questa condizione patologica. Il pre-

sente caso clinico descrive il trattamento chirurgico di una doppia perimplantite con “Collagen-Ring Technique” e gel a base di polinucleotidi e acido ialuronico.

Pagina 9

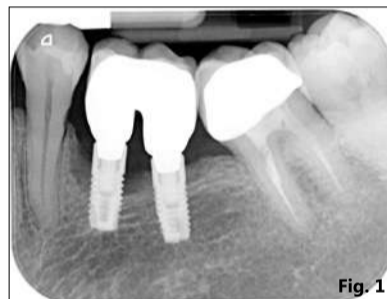


Fig. 1

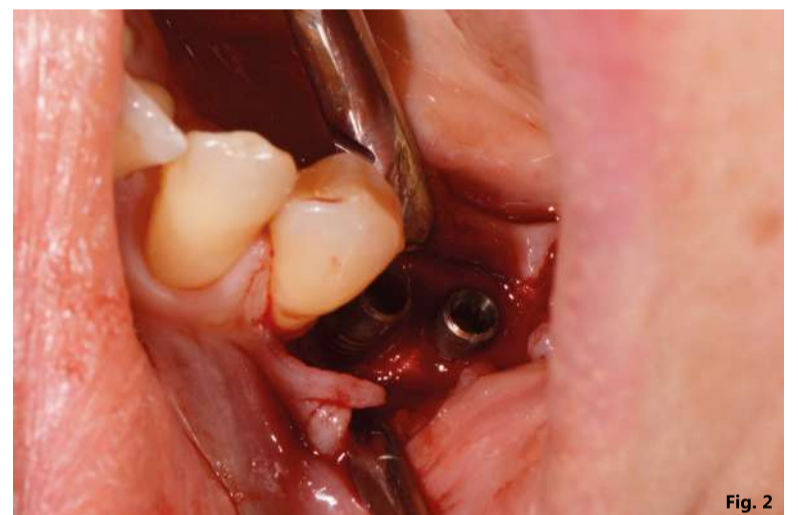

Fig. 2

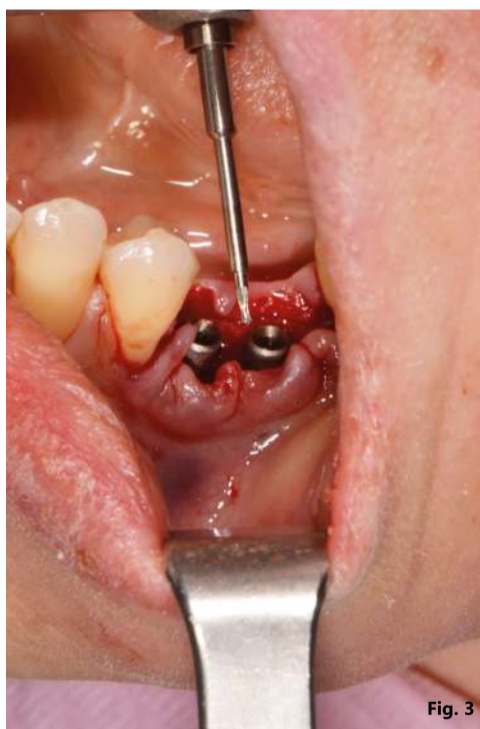

Fig. 3



Fig. 4

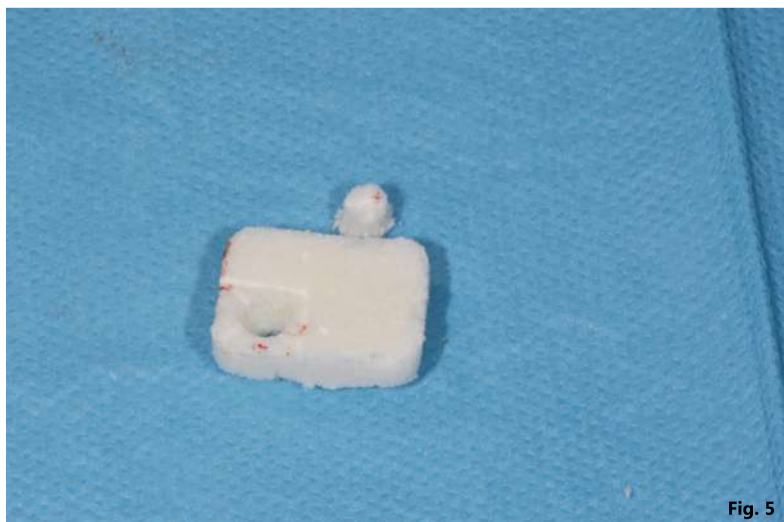


Fig. 5

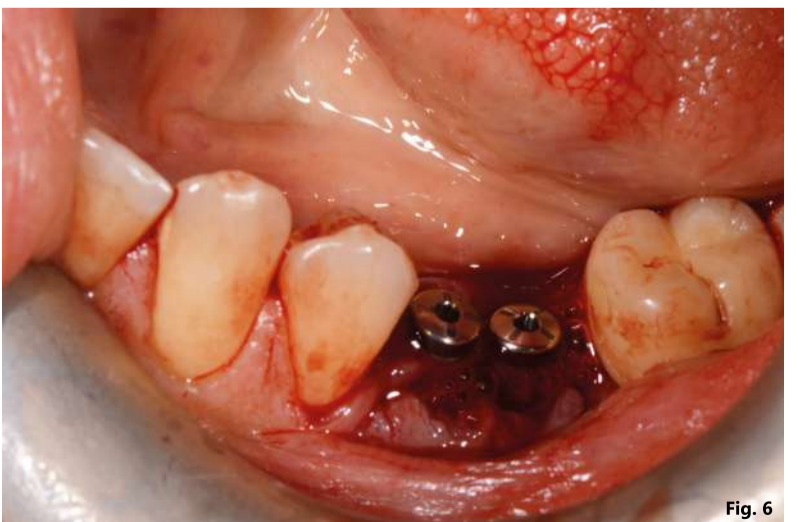

Fig. 6

Fig. 1 - Radiografia iniziale che evidenzia la perimplantite in zona 3.5 e 3.6; Fig. 2 - Esposizione del difetto e rimozione del tessuto di granulazione; Fig. 3 - Decontaminazione della superficie perimplantare; Fig. 4 - Il gel REGENFAST è dosato e posizionato direttamente all'interno del difetto perimplantare mediante spatolina o puntale; Fig. 5 - La matrice Geistlich Fibro-Gide è sagomata secondo la “Collagen-Ring Technique”; Fig. 6 - La matrice Geistlich Fibro-Gide è posizionata attorno ai collari implantari e imbevuta di gel REGENFAST.



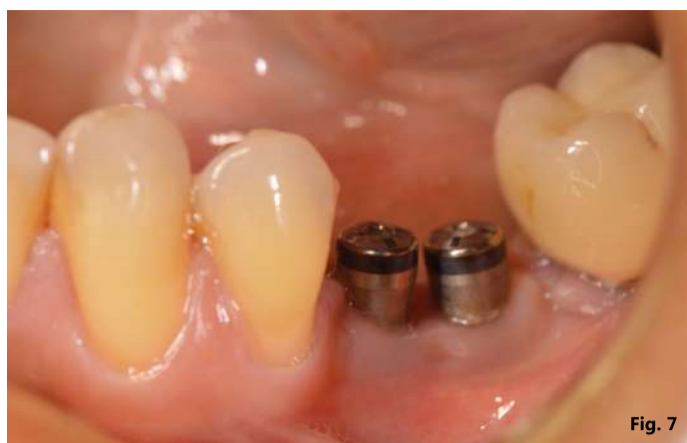

Fig. 7

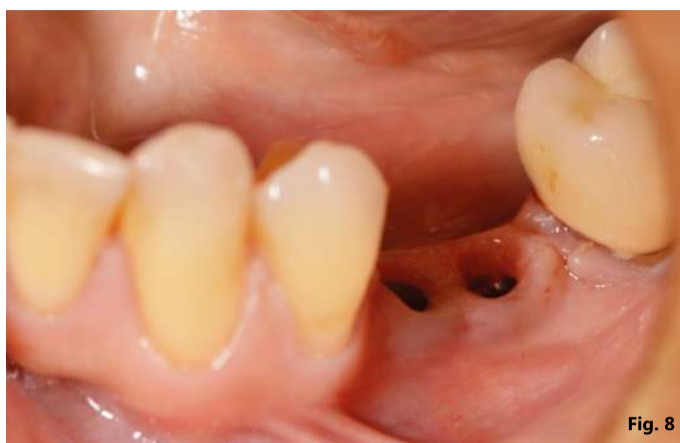

Fig. 8

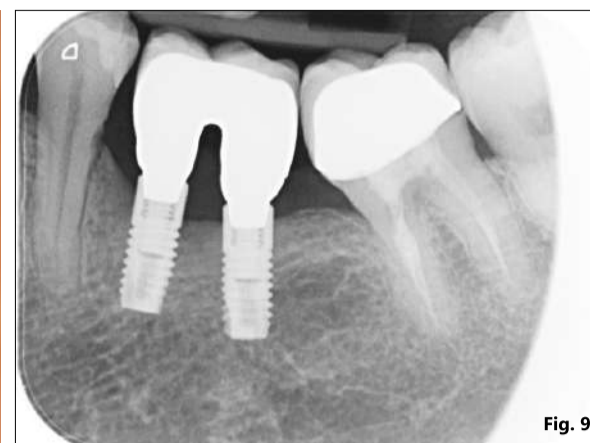

Fig. 9

**Fig. 7** - Aspetto clinico dei tessuti a 3 mesi dal trattamento; **Fig. 8** - Aspetto clinico del tragitto transmucoso a 3 mesi dal trattamento; **Fig. 9** - La radiografia di controllo ad un anno dal trattamento evidenzia il riempimento del difetto angolare.

#### Pagina 8

La "Collagen-Ring Technique" con la matrice Geistlich Fibro-Gide è stata ideata per sostenere i tessuti molli sopracrestali nei siti trattati per la perimplantite, così da evitare il parziale collasso apicale degli stessi. In questo modo si protegge la parte coronale del difetto e si riduce il rischio di ri-contaminazione.

L'utilizzo di REGENFAST a sostegno della "Collagen-Ring Technique" ha permesso di Biorigenerare, ovvero di ottimizzare la rigenerazione ossea all'interno del difetto: a distanza di un anno, infatti, si apprezza chiaramente il riempimento del difetto a livello radiografico.

#### Bibliografia

- Schwarz F, Derks J, Monje A, & Wang H.-L. (2018). Peri-implantitis. *Journal of Clinical Periodontology*, 45(6), S246-S266. <https://doi.org/10.1111/jcpe.12954>.
- Heitz-Mayfield LJ. Peri-implant diseases: diagnosis and risk indicators. (2008). *J Clin Periodontol. Sep*;35(8 Suppl):292-304. doi: 10.1111/j.1600-051X.2008.01275.x.
- Derks J, Schaller D, Håkansson J, Wennström J. L., Tomasi C., & Berglundh T. (2016). Peri-implantitis - onset and pattern of progression. *Journal of Clinical Periodontology*, 43(4), 383-388. <https://doi.org/10.1111/jcpe.12535>.
- Albouy J. P., Abrahamsson I., Persson L. G., & Berglundh T. (2011). Implant surface characteristics influence the outcome of treatment of peri-implantitis: An experimental study in dogs. *Journal of Clinical Periodontology*, 38(1), 58-64. <https://doi.org/10.1111/j.1600-051X.2010.01631.x>.
- Carcuac O., Abrahamsson I., Charalampakis G., & Berglundh T. (2015). The effect of the local use of chlorhexidine in surgical treatment of experimental peri-implantitis in dogs. *Journal of Clinical Periodontology*, 42(2), 196-203. <https://doi.org/10.1111/jcpe.12332>.
- Persson L. G., Araújo M. G., Berglundh T., Gröndahl K., & Lindhe J. (1999). Resolution of peri-implantitis following treatment. An experimental study in the dog. *Clin Oral Implants Res*, 10(3), 195-203.
- Berglundh T., Wennström J. L., & Lindhe J. (2018). Long-term outcome of surgical treatment of peri-implantitis. A 2-11-year retrospective study. *Clinical Oral Implants Research*, 29(4), 404-410. <https://doi.org/10.1111/clr.13138>.
- Rocuzzo M., Fierravanti L., Pittoni D., Dalmaso P., & Rocuzzo A. (2020). Implant survival after surgical treatment of peri-implantitis lesions by means of deproteinized bovine bone mineral with 10% collagen: 10-year results from a prospective study. *Clinical Oral Implants Research*, 31(8), 768-776. <https://doi.org/10.1111/clr.13628>.
- Schwarz F, John G, Schmucker A, Sahn N., & Becker J. (2017). Combined surgical therapy of advanced peri-implantitis evaluating two methods of surface decontamination: A 7-year follow-up observation. *Journal of Clinical Periodontology*, 44(3), 337-342. <https://doi.org/10.1111/jcpe.12648>.



**Geistlich**  
**Mastelli**

MADE IN ITALY



LA POTENZA DELLA  
BIORIGENERAZIONE  
NELLE TUE MANI!

SCOPRI LE  
BIOREGENERATION  
BOX CONTENENTI I  
PRODOTTI  
GEISTLICH!

L'UNICO GEL VISCOELASTICO  
COMPOSTO DA POLINUCLEOTIDI  
E ACIDO IALURONICO.



INQUADRA IL QR CODE  
E VISITA IL  
NOSTRO E-SHOP!