

DENTAL TRIBUNE

The World's Dental Newspaper · Turkish Edition



İSTANBUL, EKİM 2018

ISSN: 1304-6098

Fiyatı: 12.00 TL

CİLT: 15

SAYI: 4

Kısa Kısa

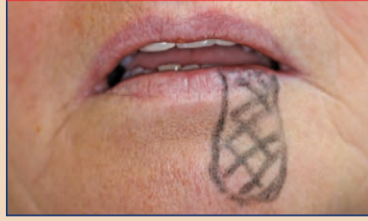Kuru SLA Yüzeyle Yerli İmplant

Kocaeli Marmara Teknokent'te faaliyet gösteren DTI İmplant'ın Tübitak Marmara Araştırma Merkezi ile geliştirdiği kuru SLA yüzeyle yerli yapay diş kökleri, implantın raf ömrünü 5 yıla çıkardı. Ürün, daha uzun raf ömrünün yanı sıra hastalar için daha hızlı iyileşme vad ediyor.



DTI İmplant Genel Müdürü Talat Buğur açıklamasında diş implantlarının kemikle bütünleşmesi için yüzey teknolojilerinin önemli olduğunu altını çizdi: "SLA yüzeyle implantlar dünyanın en pahalı implant sınıfında yer alıyor. Sıvı içerisinde saklanarak muhafaza edilen bu ürünlerin raf ömrü sadece 1 yıl. Bu teknolojiyi neden kuru olarak elde etmeyelim ve raf ömrünü 5 yıla çıkarmayalım diye düşünerek çalışmalar yaptık. İki yıllık bir Ar-Ge çalışması sonucunda ürünü kuru yüzey olarak geliştirdik ve raf ömrünü 5 yıla çıkardık. İmplantların sevkiyat süreleri düşünüldüğünde, hekimlerin ürünü kısa sürede kullanması gerekiyordu. Sürenin uzaması hekim için rahatlık sağlıyor. Hastalar ise bu implantlarla çok daha kısa sürede protezlerine kavuşuyorlar".

Bilim & Araştırma



Sinir Nöropatisi

İmplant kaynaklı kalıcı sinir hasarının etyolojisi Resim 1'de gösterildiği gibi inferior alveolar sinire direk hasar verilmesiyle ya da siniri çevreleyen yapılarla verilen hasar sonucu oluşur. ADI mutabakatı için yapılan literatür taramasına göre bu hasarın oluşmasında implantların payı vardır.

► Sayfa 4

Röportaj



W&H Başkanı Peter Malata Bürmoos'da 2 ve Brusaporto'da bir üretim tesisine sahip olan W&H, Avrupa, Asya ve Kuzey Amerika'da 19 bağlı firması ile küresel ölçekte faaliyet göstermekte. W&H Başkanı Peter Malata, Dental Tribune ile bir araya gelerek şirketin başarılı çalışmalarını ve felsefesini anlattı.

► Sayfa 8

Ürün Tanıtımı




Core Build-Up

Dual Cure olup Polimerizasyon LED ışıkla ulaşılamayan alanlarda bile işlevi garanti edilmektedir. Elastik yapısı ile fazla malzemeyi çıkarmak ve nihai şekillendirme için yeterli çalışma süresi sunmaktadır. Geleneksel Bis-GMA kompozitlere kıyasla geliştirilmiş mekanik özelliklere sahiptir.

► Sayfa 10

Ajanda



IDS 2019

IDS, 12-16 Mart 2019 tarihinde Almanya'nın Köln şehrinde düzenlenecek. Binlerce katılımcının ziyaret ettiği Uluslararası Dişçilik Fuarı IDS, Mart ayında Almanya'nın Köln şehrinde gerçekleştirilecek. IDS'e 2017 yılında, 165 bin metrekare alanda 2 bin 500'ün üzerinde firma katıldı.

► Sayfa 11

Dünyanın 29 Ülkesinden Diş Hekimleri Greatist'te Buluştu!

Türkiye'nin en büyük bağımsız bilimsel kongresi Greatist, her yıl daha çok hekime ve sektör çalışanına ulaşıyor. İstanbul'u dental dünyanın başkenti yapmak için 16 yıldır gerçekleştirilen Uluslararası Diş Hekimliği Kongresi, bu yıl dünyanın 29 ülkesinden 3 bin 500 katılımcıyı ağırladı.

Dental Tribune Türkiye
Elvan Genç

Greatist Uluslararası Diş Hekimliği Kongresi, Vestiyer Yayın Grubu (VYG), Diş Malzemeleri Sanayici ve İş Adamları Derneği (DİŞSİAD) ve dünyanın en yaygın dental yayın ağı Dental Tribune

International (DTI) tarafından düzenleniyor. Bu sene 16'ncısı gerçekleşen Greatist Kongre ve Fuarı, 26-28 Ekim 2018 tarihlerinde her yıl olduğu gibi Grand Cevahir Kongre Oteli'nde idi.

→ DTI Sayfa 2



From a patient to a fan:

Bunu birlikte gerçekleştiririz.

wh.com



VIDEO CHANNEL

#patient2fan

← DT Sayfa 1'den: Dünyanın 29 Ülkesinden Diş Hekimleri Greatist'te Buluştu!

Kongre Salonunda Zengin Bilimsel İçerik, Fuar Alanında En Yeni Teknolojiler

Tüm yıl süren özenli çalışmanın sonucu kapılarını açan Greatist, bilimsel sunumları, kurs programları, sempozyumları ile diş hekimlerinin yanı sıra diş teknisyenleri ve dental asistanlar için de önemli bir buluşma fırsatı sağlıyor. Üç gün süren uluslararası kongredeki zengin içeriğin yanı sıra fuar alanı da dental sektöre tanıtılan en yeni teknolojilere ev sahipliği yaptı.

Açılış Kurdelesini Beraberce Kesildi

Türkiye'nin en büyük dental etkinliklerinden olan Greatist, 26 Ekim Cuma günü fuar alanındaki kurdele töreni ile açıldı. DİŞ-SAD Başkan Yardımcısı Yusuf Arpacıoğlu, VYG Yönetim Kurulu Başkanı Dt. Bülent Manav ve Kongre Başkanı Prof. Dr. Cengizhan Keskin'in konuşmalarının ardından açılış kurdelesini DİŞ-SAD Yönetim Kurulu üyeleri ile birlikte kesildi. Törenin ardından fuar alanı ilk ziyaretçilerini ağırlamaya başladı.

Dolup Taşan Fuar Alanı, Dental Sektöre Güven Verdi

Greatist Ağız ve Diş Sağlığı Cihaz ve Ekipmanları Fuarı, 4 bin metrekarelik fuar alanında 85 firmayı ziyaretçiler ile buluşturdu. Özenle hazırlanan standlar, firmaların en yeni ürünleriyle birlikte çaylar kahveler de konukları bekliyordu. Hekimler, hem meslektaşlarıyla bir araya gelme hem de sektöre dair teknolojik gelişmeleri takip etme fırsatı yakaladılar. Etkinliğe özel kampanyaların gerçekleştirildiği fuara ilgi yoğunluğunda üç gün boyunca dolup taşan fuar alanı, ekonomik dalgalanmaların yaşandığı bir dönemde sektöre güven verdi.

Rakamlarla Greatist 2018

Dental dünyayı buluşturan Greatist, bu sene 16. kez düzenlendi. Diş hekimleri, diş teknisyenleri, dental asistanlar, diş hekimliği 4. ve 5. sınıf öğrencilerinin yoğun ilgi gösterdiği kongrenin katılımcı sayısı belli oldu. Etkinliğe giriş yapanların 1787'si diş hekimi, 443'ü diş teknisyeni, 121'i dental asistan, 417'si öğrenci. Ayrıca 635 kişi, firma mensubu olarak kayıt edildi.

Dünyanın dört bir yanından katılımcıların hazır bulunduğu uluslararası kongrede 29 ülkeden diş hekimleri vardı. Pakis-



Greatist 2018 fuar alanı ziyaretçilerle doldu taşı.

tan, Avusturalya, Azerbaycan, Bahreyn, Bangladeş, Bulgaristan, Kanada, Çin, Kıbrıs, Danimarka, Almanya, Gine, Hindistan, İran, Irak, İtalya, Ürdün, Güney Kore, Libya, Umman, Filistin, Rusya, Sırbistan, Somali, İsviçre, Suriye, Birleşik Arap Emirlikleri, İngiltere ve Amerika'dan hekimler etkinliğe katıldı.

Diş Hekimleri için Üç Gün Süren Program

Aynı çatı altında 1 Kongre, 5 Sempozyum, 1 fuar, 14 kurs, ödüllü poster sunumları ile sözlü bildirimler, paramedikal eğitimler ve daha pek çok bilimsel/mesleki etkinlik gerçekleştirildi.

26 Ekim Cuma günü bilimsel program Prof. Dr. Cengizhan Keskin'in açılış konuşması ile başladı. Açılış konuşmasının ardından Keskin'in "Çene Kemiklerindeki Patolojik Lezyon-

lar" başlıklı sunumu gerçekleşti. Program sırasıyla Prof. Dr. Oğuz Ozan'ın "İmplant Destekli Uygulamalarda Dijital Çağı Yakaladık mı?", Prof. Dr. Sertan Ergun'un "Conebeam Tomografinin Diş Hekimliğinde Rutin Kullanımı ve 3D Okuma" başlıklı sunumları ile devam etti.

27 Ekim Cumartesi günü, oditoryum salonunda 8 konuşmacı sahne aldı. Gerçekleştirilen 7 sunumun yanı sıra Greatist Sözlü Bildiri & Matbu Poster Sunumu Ödül Töreni de kongrenin ikinci gününe heyecan kattı. İkinci gün yüzlerce diş hekiminin takip ettiği sunumlar sırasıyla şöyle: Prof. Dr. Aakash Gulati ve Dr. Ciro Gilvetti "Oral Kanserlerin Teşhis, Tedavi ve Rehabilitasyonunda Diş Hekiminin Rolü", Dr. Amos Yahav "Maksillofasiyal ve Diş Alanındaki Kemik Defekt Ogmentasyonunda Yeni Bir Paradigma Olarak Kemik Greft Simanları" sunumu, Prof. Dr. Mohammad Sartawi "Kranial ve Maxillofacial Alanların Rekonstrüktif Cerrahisi: Zorlu Vakalar", Doç. Dr. Nilsun Bağış "Bruksizmle İlişkili Masseter Kas Hipertrofinin Botulinum Toxin Type A ile Tedavisi", Dr. Ebrahim Al-Awadhi "Ektopik Erüpsiyon", Dr. Nicola Grande "Mekanik Kök Kanal Hazırlığında Tasarım ve Kinematik Evrimi: Hikayenin Sonunda mıyız?" ve son olarak Dr. Ümit Aktaş "Tıbbi Beslenme" konusunu oditoryum sahnede verdi.

Dr. Ümit Aktaş: "İlaçsız Yaşam Mümkün"

Kongrenin ikinci gününde dikkat çeken sunumlar arasında Dr. Ümit Aktaş'ın tıbbi beslenme hakkında anlattıkları da vardı. "Hastaya zarar vermeden tedavi etmenin en etkin yolu fitoterapidir, tıbbi beslenmedir" diyen Aktaş, sunumunda ilaçsız yaşamın mümkün olduğunu vurguladı.

"İnsanoğlu, dünya üzerinde yaşadığı 200 bin yıl boyunca ilaçsız yaşadı. Hastalıklardan korunmak ve hastalandığı zaman da iyileşebilmek için doğal tedavi yöntemlerine başvurdu. Tarih boyunca bugün anladığımız manada kimyasal ilaçlar yoktu ve

DENTAL TRIBUNE

The World's Dental Newspaper - Turkish Edition

Dental Tribune International

Yayıncı: Torsten Oemus

Yayıncı, CEO
Torsten Oemus

Finans Direktörü
Dan Wunderlich

İçerik Direktörü
Claudia Duschek

Klinik Editörleri
Nathalie Schüller
Magda Wojtkiewicz

Editör & Sosyal Medya Müdürü
Monique Mehler

Editörler
Brendan Day
Kasper Mussche
Franziska Beier

Editör Yardımcısı
Luke Gribble

Baskı Editörleri
Ann-Katrin Paulick
Sabrina Raaff

İş Geliştirme & Pazarlama Müdür Yardımcısı
Alyson Buchenau

Uluslararası Yayın Kurulu

Dr. Nasser Barghi, Ceramics, U.S.A.
Dr. Karl Behr, Endodontics, Germany
Dr. George Freedman, Esthetics, Canada
Dr. Howard Glazer, Cariology, U.S.A.
Prof. Dr. I. Krejci, Conservative Dentistry, Switzerland
Dr. Edward Lynch, Restorative, Ireland
Dr. Ziv Mazor, Implantology, Israel
Prof. Dr. Georg Meyer, Restorative, Germany
Prof. Dr. Rudolph Slavicek, Function, Austria
Dr. Marius Steigmann, Implantology, Germany

Dental Tribune International

Holbeinstr. 29, 04229 Leipzig, Germany
Tel.: +49 341 4 84 74 302 \ Fax: +49 341 4 84 74 173
www.dental-tribune.com \ info@dental-tribune.com

Dental Tribune Türkiye

Cilt: 15 Sayı: 4 Genel Sayı: 82

Yayıncı: Vestiyer Yayın Grubu

Sahibi

Bülent Manav

Editör

Prof. Dr. Cem Şener

Yayın Kurulu

Prof. Dr. Ateş Parlar
Prof. Dr. Ender Kazazoğlu
Prof. Dr. Faruk Haznedaroğlu
Doç. Dr. Enis Güray

Kurumsal Satış Müdürü

Derya Arslan

Sorumlu Yazı İşleri Müdürü

Rahmi Çelikağ

Yazı İşleri

Elvan Genç

Tercüme

N. Hilal Taman

Abone Servisi

İlhan Köse, Ergül Kaya, Elif Taman

Dental Tribune Grafik

Hakan Zengin

İdare Yeri

Meridyen İş Merk.
Eski Çırpıcı Yolu No:1/530
34010 Merter / İstanbul / Türkiye

Telefon

+90 212 481 02 20

Faks

+90 212 481 02 46

internet

www.vyg.com.tr / www.dentiss.com

e-posta

bilgi@vyg.com.tr

Basım Yeri

Elma Basım, İkitelli/İstanbul
Tel: 0212 697 30 30

Dijital Prodüksiyon Müdürleri
Tom Carvalho
Hannes Kuschick

Online Proje Müdürü
Chao Tong

Bilgi Sistemleri Geliştirme
Serban Veres

Grafik Tasarım
Maria Macedo

E-Eğitim Müdürü
Lars Hoffmann

Eğitim ve Etkinlik Müdürü
Sarah Schubert

Surgical Tribune & DDS.WORLD
Ürün Müdürü
Joachim Tabler

Satış & Prodüksiyon Destek
Madleen Zoch
Puja Daya

Yönetici Asistanı
Doreen Haferkorn

Muhasebe
Karen Hamatschek
Anita Majtenyi
Manuela Wachtel

Veri Yönetimi & CRM
Annachiara Sorbo

Medya Satış Müdürleri
Melissa Brown (International)
Hélène Carpentier (Western Europe)
Matthias Diessner (Key Accounts)
Weridiana Mageswki (Latin America)
Barbora Solarova (Eastern Europe)
Peter Witteczek (Asia Pacific)

Üretim Müdürü
Gernot Meyer

Reklam Servisi
Marius Mezger

© 2018, Dental Tribune International GmbH • Bütün hakları saklıdır.

Dental Tribune klinik bilgileri ve yapımcıların haberlerini doğru olarak yayımlar, fakat ürün talebinin geçerliliğinden ve dizgi hatalarından sorumlu değildir. Ayrıca, yayıncı ürün isimlerinden, isteklerinden ya da reklamverenler tarafından verilen beyanlardan sorumlu değildir. Yazarların görüşleri onlara aittir ve bunlar Dental Tribune International'ı yansıtmaz.

Dergi Adı Dental Tribune Türkiye, Yayın Türü Süreli - Yaygın, Basım Tarihi 17.12.2018

Abone ücreti: 1 Yıllık (4 Sayı) 60,00 TL

■ Dental Tribune Türkiye, Dişhekimliği Dergisi abonelerine ücretsiz olarak gönderilir.



Kongrede 29 ülkeden dış hekimleri vardı.



Firmaların fuara özel kampanyaları dikkat çekti.



Aynı çatı altında, 1 kongre, 3 sempozyum 1 fuar ve 14 kurs gerçekleştirildi.



Dış hekimleri, fuarda yeni ürünler hakkında bilgiler aldı.



Greatist 85 firmayı fuar ziyaretçileriyle buluşturdu.



Sınırlı kontenjana rağmen kurslar büyük ilgi gördü.



Fuar katılımcıları yeni teknolojileri deneme imkanı buldu.

jide Komplike Vakalar ve Tedavi Yöntemleri” hakkında bir sunum gerçekleştirdi. Prof. Dr. Mustafa Sancar Ataç “Ağız Dış Çene Cerrahisinde Piezoelektrik Cerrahi Uygulamaları” konusunu anlattı. Sempozyumun son konuşmacısı olan Dr. Riccardo Tonini, “Sandviç Tekniği: Kök Perforasyonları En Uygun Nasıl Onarılır?” konulu sunumu ile beğeni topladı.

8. Dental Labor Dış Teknisyenliği Sempozyumu

Greatist Uluslararası Dış Hekimliği Kongresi, dış teknisyenlerinin ve dental asistanların mesleki eğitimi için de önemli bir gelişme fırsatı sağlıyor. Etkinlik kapsamında her yıl gerçekleşen Dental Labor Dış Teknisyenliği Sempozyumu'nun 8'inci zengin bir içerikle düzenlendi.

28 Ekim 2018 Pazar günü Prof. Dr. Hanefi Kurt'un açılış konuşması başlayan sempozyumun konuşmacıları ve sunumları sırasıyla şöyle: Dış Teknisyeni Himmet Şengül ve Dr. Dt. Melih Şengül “İmplantüstü Protez Çalışmalarında Dayanak (Abutment) Seçimi ve Uygulamaların Püf Noktaları”, Dış Teknisyeni Erkut Koca “TME Splintleri Yapımına Dijital Yaklaşım; Teknoloji Bize Neler Getirdi?”, Dış Teknisyeni Ensar Aydın “Her Yönüyle Kişiyeye Özel Dayanaklar”.

Dış teknisyenlerinin ve dış hekimlerinin birlikte takip ettiği sempozyum programı, abutment seçimleri ve TME splintleri yapımında teknolojinin sunduğu imkanlara dair çok kapsamlı bilgiler sağladığı ilgiyle izlendi.

Dış Hekimi Yardımcıları için Maddeler Bilgisi Eğitimi

28 Ekim 2018 Pazar günü programının dental asistanlar için gerçekleştirilen kısmında Dr. Mustafa Bekerecioğlu kürsüdeydi. Ağız ve diş sağlığı yardımcı personelleri, maddeler bilgisine giriş olarak adlandırabileceğimiz bu eğitimde; ölçü maddeleri, simanlar, direkt estetik restoratif materyaller, cerrahi materyaller, koruyucu bariyerler

ve daha birçok konuyu öğrenme fırsatı yakaladılar.

Vakalarla Dış Hekimliği Sempozyumu

26 Ekim 2018 Cuma günü dış hekimleri için vaka sunumlarının olduğu bir sempozyum gerçekleştirildi. Vakalarla Dış Hekimliği Sempozyumu, Sempozyum Başkanı Doç. Dr. Haluk Barış Kara tarafından yapılan açılış konuşması ile başladı. Ardından hekimlerin beşer dakikalık vaka sunumlarını gerçekleştirdiler.

Etkinliğin ilk sunumunda Prof. Dr. Doğan Dolanmaz, “Atrofik Maksillanın Rehabilitasyonu” konusunu anlattı. Program Prof. Dr. Çağrı Delilbaşınun “Cerrahi İşlemlerde Kanama Problemi”, Dr. Tuba Develi'nin “Zigoma All On Four Tedavi Konsepti” başlıklı sunumları ile devam etti.

Takip eden sunumda Prof. Dr. Özgür İnan, “İmplant Destekli Overdenture Protezlerde Tutucu Eleman Seçimi” başlıklı vakasını paylaştı. Programın devamında Doç. Dr. Önjen Tak “Tam Dışsizlikten Tam Ark İmmediyat Fonksiyona”, Doç. Dr. Umut Çakan “İmplant Üstü Restorasyonlarda Simantasyona Alternatif Yaklaşım”, Prof. Dr. Mehmet Baybora Kayahan “Endodontide Problemlerin Çözümü: Kısa Hikayeler”, Dr. Elif Defne Altıntaş “Kök Rezorpsiyonları ve Tedavi Seçenekleri” başlıklı sunumları gerçekleştirdiler. Son olarak Dr. Mehmet Burak Güneşer “Travmatik Dış Yaralanmalarında Tedavi Yaklaşımları” konusunu anlattı.

Kurslara Kontenjanın Üzerinde Katılım!

Greatist Kongresi, kurs programları ile dış hekimlerine ülkemizden ve yurt dışından gelen hocaların eğitimlerine katılma ve uygulama yapma fırsatı sağlıyor. Dental firmaların sponsorluğunda gerçekleştirilen kurslar sınırlı kontenjanlarına rağmen büyük ilgi görüyor. Bu yıl katılımcı dış hekimlerinin ısrarı üzerine kontenjanın iki katı katılımla ger-

çekleşen eğitimler gösterilen ilginin en büyük kanıtı.

Dr. Nicola Grande'nin “Kök Kanal Şekillendirmede Yeni Bir Çağın Öncüsü Olan Mtwo Sistemi: En İyi Şekilde Kullanmak için İpuçları ve Püf Noktaları” isimli kursu, Öncü Dental'in katkılarıyla gerçekleştirildi.

AGS Medikal sponsorluğunda düzenlenen “İmplant Üstü Basit Ölçü Teknikleri ve İmmediat Loading” kursunda Dr. Emre Özbir, muayene koşullarında en rahat bulunabilen ölçü materyallerini kullanmayı ve son dönemde oldukça popüler olan All On Four konsepti ve immediat yükleme protokolleri üzerine bilgiler verdi.

Medifarm sponsorluğunda düzenlenen “Çift Çene Cerrahilerinden Fasiyal Rejuvenasyona Ortognatik Cerrahi: Korkularımız Sınırlarımız Yapabileceğimiz” başlıklı eğitim, Dr. Delal Dara Kılınc tarafından verildi.

“Map Sistemi'ne Dokunun: Endodontide MTA Kullanımını Basitleştirmenin Tek Yolu” başlıklı kurs, Pazar günü sabah ve öğleden sonra olmak üzere 2 kere gerçekleştirildi. Yoğun ilgi nedeniyle kontenjanın üzerinde katılımla düzenlenen kurs, Öncü Dental'in katkılarıyla Dr. Riccardo Tonini tarafından verildi.

“İmplant Cerrahisinde Hekim Başarısı & Hasta Memnuniyeti” başlıklı kurs Dr. Salih Serdar Semerci tarafından, MGM İmplant sponsorluğunda gerçekleşti.

Onur Diş Deposu'nun düzenlediği “Ağız Dış Çene Cerrahisinde Piezoelektrik Cerrahi Uygulamaları” başlıklı kurs, Prof. Dr. Mustafa Sancar Ataç tarafından verildi.

Beğeni toplayan kursların yanı sıra VESTA Akademisi'nin yıl boyunca düzenlediği eğitimlere katılmış hekimler de Greatist kapsamındaki Study Club toplantılarıyla yeniden buluştu. Aldıkları eğitimlerin ardından

uygulamada takıldıkları noktaları eğitmenlerine sorma imkanı buldular.

Matbu Poster Sunumu Birincilik Ödülü, Suudi Arabistan'a Gitti

Greatist kapsamında yapılan sözlü bildiri ve matbu poster sunumlarında dış hekimliği alanında hazırlanmış araştırma, vaka takdimi, tercüme ve derlemele-re de yer veriliyor. Öncü Dental, Onur Diş Deposu, Aquapick ve Real Dental sponsorluğunda düzenlenen ödül töreninde hem sözlü bildirimlerde hem de poster sunumlarında en iyi üç yazara çeşitli hediyeler verildi. Matbu poster sunumu birincilik ödülü Suudi Arabistan'a gitti.

Sağlık Bakanlığ'ndan Ürün Takip Sistemi Eğitimi

Ürün Takip Sistemi (ÜTS) Takip ve İzleme Altyapısı Eğitimi, Greatist kapsamında gerçekleştirilen önemli toplantılardan biriydi. 26 Ekim 2018 Cuma günü düzenlenen bu eğitim, Tıbbi Cihaz Kayıt ve Koordinasyon Daire Başkanı Aydın Kaplan ve Yazılım Geliştirme Mühendisi Kerim Öztürk tarafından verildi.

Klinik sahibi ya da özel kliniklerde çalışan hekimler için oldukça önemli olan bu eğitimde, firmaların ve özellikle tıbbi cihaz kullanım yerlerinin ÜTS'ye nasıl kaydolacakları ve ürün hareketlerini nasıl yapabilecekleri anlatıldı.

Greatist 2019'u Ajandanıza Kayıt Etmeyi Unutmayın

Üç gün boyunca süren etkinlikleri ile hem bilimsel hem ticari anlamda yoğun geçen Greatist, ülkemizin ve dental sektörün içinden geçtiği şu bunalımlı günlerde herkese ilaç gibi geldi. Vestiyer Yayın Grubu ve DİŞSIAD, başarılarını tüm sektör yetkilileri ile birlikte pasta keserek kutladı.

Gelecek sene Greatist, 25-27 Ekim 2019 tarihleri arasında gerçekleşecek. Kaydınızı şimdiden yaptırabilirsiniz. [DT](#)



Dış teknisyenlerinin de fuara ilgisi büyüktü.

İmplanta Bağlı Post-Travmatik Alveolar Inferior Sinir Nöropatisi

Tara Renton, İngiltere

Yazar Hakkında

Profesör Tara Renton BDS MSc PhD FDS RCS FRACDS (OMS) FHEA, King's College London'da oral cerrahi bölümü üyesidir. Oral cerrahi uzmanlığının yanında trigeminal sinir hasarı ve ağrıları üzerine özel ilgisi olup bu tür rahatsızlıklar üzerine hizmet veren ulusal bir klinik geliştirmiştir. Oral cerrahi ulusal danışmanlığı yapan Renton, British Association of Oral Surgons (BAOS) kurul üyesi ve RCS England Dental Faculty Committee üyesidir.

Önlenmesi

İmplant kaynaklı kalıcı sinir hasarının etyolojisi Resim 1'de gösterildiği gibi inferior alveolar sinire direkt hasar verilmesiyle ya da siniri çevreleyen yapılar verilen hasar sonucu oluşur. ADI mutabakatı için yapılan literatür taramasında bu hasarın oluşmasında implantların önemli bir payı olduğu gözlenmiştir.

Operasyon Öncesi Yetersiz Planlama ve Değerlendirme

Operasyon öncesi yetersiz değerlendirme ve planlama sadece bilgi eksikliğine değil birçok faktöre bağlıdır.

Operasyon öncesi var olan nöropatilerin fark edilmemesi diğer bir problemdir. İlginç olarak edante hastaların %25'inde alveolar inferior sinir fonksiyonlarında farklı düzeylerde bozulmalar bulunmuştur. Bu yüzden operasyon öncesi nörosensoryal değerlendirmenin yapılması önerilmiştir (Wismeijer ve ark. 1997).

İmplantın pozisyonlandırılmasındaki yetersiz planlama sinir hasarında majör ve multifaktöriyel bir etkidir. İmplantı yerleştirmek için hekimlerin birçok farklı alanı da düşünmesi gerekir.

Kemiğin Değerlendirilmesi

Kemiğin hem kalitesi hem de miktarı değerlendirilmelidir. Bunun için EAO ve ADI radyografik rehberlerine göz atabilirsiniz.

İmplantın Lokasyonu

İmplant lokasyonu restorasyon için ideal olmasının yanında olası problemleri de önlemelidir. Mandibular kanal ve mental bölgeye yakın bölgelere implant yerleştirmekten mümkünse kaçınılmalıdır. Hasta için implantın ne kadar gerekli olduğu ve diğer tedavi seçenekleri her daim sorulmalıdır.

Sinirin Lokasyonu

Mandibular sinir pozisyonu değerlendirilirken lokal risk faktörlerinin farkında olunmalıdır (mental düğüm, mandibuların

değişik kısımlarındaki mandibular sinir karakteristiği gibi).

Hastanın anatomisine aşına olunmalı, kemik seviyesinin mandibular kanala yakın olduğu durumlarda çapraz-kesitli görüntüler veya CBCT görüntüler istenmelidir.

Parasimfizal Bölgedeki Yüksek Risk

Mental foramen bölgesine implant yerleştirileceği durumlarda mental sinirin anterior düğümü ve sinirin üstündeki kısım düşünülmalıdır. Foramenin altına yapılacak bir uygulama riski artıracaktır. Mandibuların diğer kısımlarının implant için veya restorasyon için uygun olmadığı durumlarda ek 3D görüntüler istenmelidir. Juodzbalys ve ark. implant tedavisi uygulanacak hastaların klinik değerlendirmesi için geniş çaplı bir çalışma sunmuşlardır (2010).

CT görüntülerle veya filmlerle mandibular kanalın pozisyonunun net tahmin edilmesi radyografik değerlendirme bölümünde açıkça anlatılmıştır. CBCT görüntülemenin veya tomografilerin etkili şekilde sinir hasarını azalttığına dair bir görüş birliği henüz bulunmasa da normal radyografilerin yetersiz kaldığı durumlarda kanalın daha net değerlendirilmesi için tomografi ve diğer görüntüleme yöntemlerinin kullanılmasını öneren birçok rehber bulunmaktadır. Ek sinir dallarının implant uygulaması sonrası fark edilmesi geç olacaktır.

Mental Düğüm

Mental foramen ve çevresinin ne kadar karmaşık ve implant uygulanması için zor bir bölge olduğuna dair birçok yayın bulunmaktadır. Bu bölgedeki siniri dikkatli ve net planlamalarla çalışılmalıdır (Greenstein ve Tarnow 2006). Geleneksel radyografilere bağlı olarak mental düğümün değerlendirilmesinde yapılan yanlışlıklar resim 5'te gösterilmiştir (Uchida ve ark. 2007).

Güvenlik Mesafesi

Mandibular kanalın veya direk sinirin perforasyonu nöropati riskini artıracaktır (Resim 1). Hasarı önlemek için gereken implant ve kanal arası mesafe üzerine sınırlı araştırmalar bulunmaktadır (Misch and Crawford 1990). Klinik bilgi ve biomekanik analizler ile minimum mesafe tespit edilmelidir. Basa ve Dilek (2011) implant uygulamaları için mandibular kanal lamina dura yoğunluğunu ve kemik kalınlığını incelemiştir. Sinir hasarını önlemek söz konusu olduğunda bu bölgenin yoğunluk ve kalınlığının iyi değerlendirilmesi gerektiği aşikârdır. Birçok araştırmacı 2 mm'lik güvenlik mesafesinin ve 7 mm'lik imp-

lantların standart durumlarda yeterli olduğunu önermektedir (Greenstein ve Tarnow 2006, Guan ve ark. 2009). Renton ve arkadaşlarının 2012'de 30 hasta üzerinde yaptığı araştırmaya göre sinir hasarı görülen hastaların %94'ünde 10mm'den daha uzun implantlar bulunmuştur.

İmplant Seçimi

8-10 mm'nin altındaki kısa implantların prosedürleri kolaylaştırıldığı ve kayıpları minimize ettiği gösterilmiştir. Güvenlik mesafesinin 2-4 mm olduğu implantların yerleştirilerek riskin azaltılıp güvenlik mesafesinin artırılması için kısa implantların kullanılması önerilmiştir (Greenstein ve Tarnow 2006, Malo ve ark. 2007). Açıkça anlaşıyor ki gereken güvenli bölge miktarı hekimin cerrahi deneyimine, radyografik değerlendirmesine ve bölgenin cerrahi ulaşılabilirliğine bağlıdır. Frezlerin implanta göre 1.5 mm'ye kadar daha uzun olabileceğinin farkında olunmalıdır.

Radyografik Değerlendirme

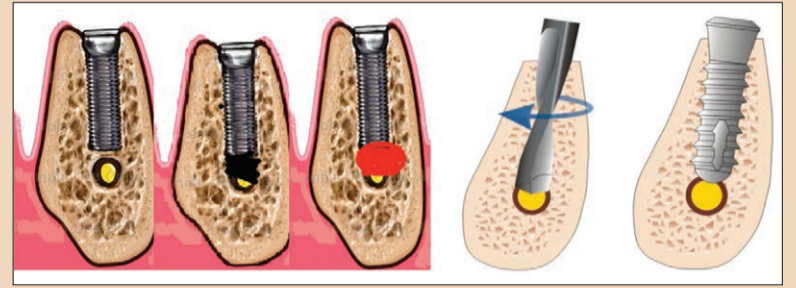
Radyografik görüntüler minimum radyasyon verilerek ilgililenen alanda risk değerlendirmesi yapmamızı sağlamalıdır (Resim 4). Periapikal ve panoramik görüntüler ilk tercih olmakla birlikte, zorlanılan durumlarda 3D görüntüleme teknikleri gerekebilir (Resim 2).

CBCT ışıklamasının azaltılması mümkündür ve önerilmektedir. Kemiğin kalitesi, yoğunluğu ve sinir pozisyonunu hakkında yeterli bilgi sahibi olmak için HD yüksek radyasyonlu görüntülere ihtiyaç yoktur.

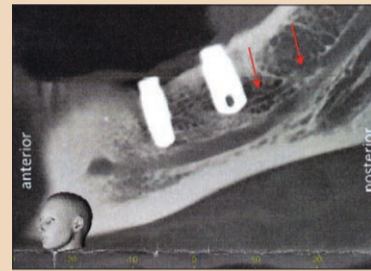
The European Guidelines for Radiation protection in Dental Radiology'de (Harris ve ark. 2002) CBCT'lerle ilgili bir yorum bulunmamaktadır. Ancak çapraz-kesit görüntüleme yöntemlerinin kullanımıyla ilgili kriterler bulunmaktadır.

Yakın zamana bakarsak EAO (Avrupa Komisyonu 2004) rehberlerinde yapılan öneriler şunlardır:

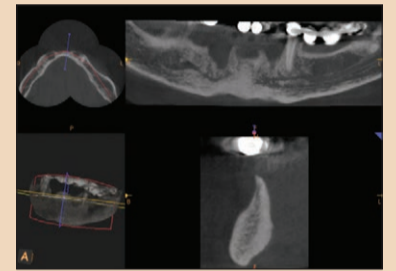
- Anamnez ve klinik muayene olmadan radyografi alınmamalıdır. Rutin radyografiler kabul edilemez bir uygulamadır.
- Hasta radyografik muayeneye yönlendirilirken anamnez ve klinik muayeneden faydalanarak radyografi pratiklerine yeterli klinik bilgi sunulmalıdır.
- Hastanın çapraz-kesit görüntülere ihtiyacı olup olmadığına hastanın klinik muayenesi, tedavi gereksinimleri ve geleneksel radyograflardan sağlanan bilgiye göre karar verilmelidir.
- Seçilen radyografi tekniği mi-



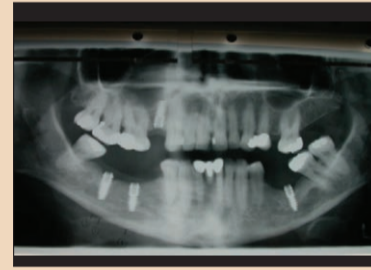
Resim 1. Sinir hasarının muhtemel etyolojisi: Sinir hasarı preperasyon sırasında direkt mekanik travmaya bağlı (A) veya debrisin kanala itimiyle (B) olabileceği gibi genellikle preperasyon sonucu oluşan hemorajinin implant yerleştirildikten sonra da devam etmesi sonucu sinir iskemisine (C) yol açmasıyla olur. Birçok sistemde frez boyu implant boyundan daha uzundur (D+E).



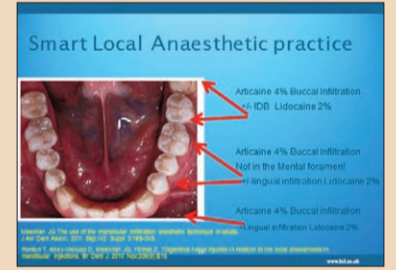
Resim 2. CBCT sonucu operasyon öncesi tanımlanmamış kanal ve sinir hasarının görülmesi.



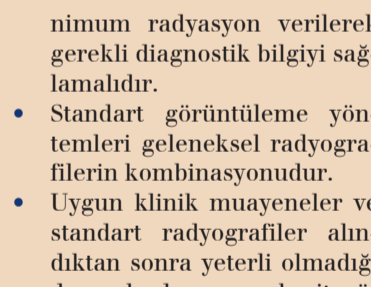
Resim 3. Mental düğümün genişliğini gösteren radyografi. Dr. David Nelson, International Team for Implantology.



Resim 4. Güvenlik mesafesinin yetersiz değerlendirilmesine bağlı bilateral sinir hasarı.



Resim 5. İmplant cerrahisi için lokal anesteziye bağlı sinir hasarının önlenmesi için 'akıllı' anestezi tekniği.



Resim 6. Inferior alveolar sinir dermatomunda ağız dışı nöropatik bölgenin haritalandırılması.

nimum radyasyon verilerek gerekli diagnostik bilgiyi sağlamalıdır.

- Standart görüntüleme yöntemleri geleneksel radyografiler kombinasyonudur.
- Uygun klinik muayeneler ve standart radyografiler alındıktan sonra yeterli olmadığı durumlarda çapraz-kesit görüntüler kullanılabilir.

Dental implantolojide CBCT kullanımıyla ilgili literatürler oldukça çoktur. İmplant planlaması geleneksel CT'lerin en çok kullanıldığı durumlardan biri olduğundan bu durum şaşırtıcı değildir.

Linear ölçüm tekniklerinin netliği üzerine yapılan çalışmalara bakacak olursak bir çalışma dışında hepsinde yüksek netlik sağladıkları tespit edilmiştir.

Harris ve arkadaşları 2002 ve 2012'de yaptıkları çalışmalarla implant uygulanacak hastalarda yapılacak radyografik değerlendirmelerle ilgili spesifik önerilerde bulunmuşlardır.

Hekimlerin CBCT'leri kendi başlarına inceleyebiliyor olması gerekir. Daha karmaşık CBCT ve CT ile çalışan hekimin radyografik olarak gerekli eğitimi almış olması ve minimum planlama

hatasıyla maksimum faydayı sağlanması gereklidir.

Cerrahi Prosedürler Lokal Anestezi (LA)

Bukkal infiltrasyon tekniği kullanılarak inferior dental blokajından uzak durulmalıdır, bu sayede sinire yakın bölgeye implant yerleştirildiğinde veya frezleme sırasında ağrı oluşması durumunda hasta bunu fark edebilecektir. Geleneksel inferior alveolar blokajının uygulandığı durumlarda anesteziye bağlı nöropatiler görülebilir.

Inferior dental blokaja bağlı sinir hasarının 14.000'de 1 gerçekleştiği tahmin edilmekle beraber bunların %25'i kalıcı hasar olmaktadır. Enjeksiyon esnasında

MIS[®]
TURKEY

Tel: 212-2744714

E-mail: info@misturkey.com.tr

Web: www.misturkey.com.tr

Adres: Mithat Ulu Ünlü Sk. Gelisim
Is Merkezi. No:7 K:4
Esentepe/Şişli/İstanbul

Uygun Estetik Sonuç için
Tasarlanmış Konkav Abutment

Kemik Korumasını ve
Büyümesini Kolaylaştırmak İçin
Tasarlanmış Platform Geçişi

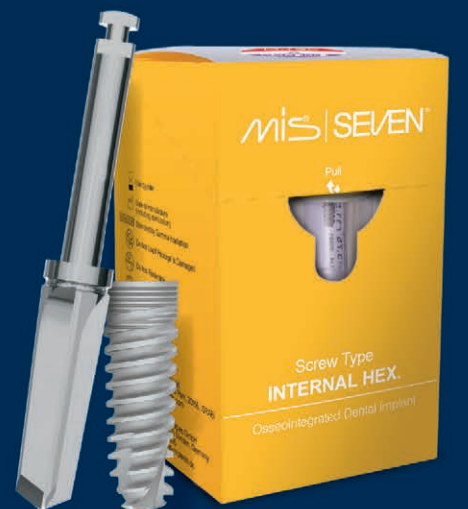Primer Stabilite için Tasarlanmış
Benzersiz Yiv Tasarımı

Güvenli Yerleştirme
için Kubbeli Apex

KANITLANMIŞ BAŞARI GELİŞTİRİLMİŞ STABİLİTE İLE BULUŞUYOR. **MAKE IT SIMPLE**

SEVEN'in biyolojik stabilitesi ve öngörülebilir estetiği, kapsamlı araştırma ve geliştirme süreci ile birleştiğinde SEVEN'e bir potansiyel kazandırdı; yumuşak dokuların korunması ve büyümesinin yanı sıra bir dizi onarıcının avantajı faydaları. SEVEN hakkında daha fazla bilgi için: www.misturkey.com.tr

MIS[®]
SEVEN[®]



← DT Sayfa 4

da ağrı duyulması riski arttırmaktadır.

Lidokain veya artikain ile bukkal infiltrasyon anestezisi uygulanarak bu hasarların önlenmesi oldukça kolaydır (Heller ve Shakland 2001). İnförior alveolar sinir blokajları yerine premolarların ortodontik çekimleri ile premolar / molar restorasyonlarında gittikçe daha rutin kullanılmaktadır.

Flep Dizaynı

Flep dizaynı ağzın hangi bölgesinde çalışıldığına göre değişir. Posteriora lingual sınırdan kaçılmalı (bukkalkrestal insizyon), rezorbe mandibulada (bukkal insizyon) ve anteriora mental sinirden kaçılmalıdır (krestal insizyon).

İmplant başarısında yumuşak doku hâkimiyetinin önemi büyüktür. (Cranin 2002).

Mental sinir ve alt dudağa uzanan dallarına direk hasardan kaçınmak için bölgenin lokal anatomisinin tamamıyla anlaşılması önemlidir (Gershenson ve ark. 1986).

Cerrahi Rehberler

Chan ve arkadaşları tarafından yapılan cerrahi rehberler kullanılabilir (2015).

Operasyon-İçi Radyografilerin Kullanılması

Sinir hasarını minimize et-

mek için operasyon esnasında CT türü navigasyonların kullanılması önerilir (Gaggl ve ark. 2001)

10 standardize akrilik çene üzerinde navigasyon sistemi yardımıyla 100 frez ile çalışılmış, ortalama frezleme uzunluğu 6.25 mm ve mandibular kanala 0.14 mm (s=0.05) mesafe bulunmuştur. 11 vakada kanalın üst sınırına perforasyon olmuş, ortalama perforasyon miktarı ise 0.19 mm olarak bulunmuştur.

Buna karşın Busrtein ve ark. (2008) periapikal radyografi kullanımının pahalı olmayan ve güvenilir bir yöntem olduğunu vurgulamış, hekimin implantın yönü ve derinliği konusunda güvenle çalışmasını sağladığını belirtmiştir.

Önemli olarak; operasyon içi radyografiler vertikal kemik miktarının sınırlı olduğu durumlarda sinir hasarının önlenmesine yardımcı olmaktadır. Araştırmacıların uyguladığı 21 implantta postoperatif parestezi insidansı 0 olmuştur.

Frezeleme Durakları

İnförior alveolar sinir ve kanal hasarının önlenmesinde frezleme duraklarıyla ilgili yayınlanmış bir kanıtsal veri bulunmamaktadır.

Ancak birçok hekim Summers (Sinüs augmentasyonu için kullanılan bir teknik) frez durağı tekniğini uygulamaktadır (Che-echi ve ark. 2010).

Kanala veya sinire direkt/indirekt hasar sebepleri:

- Hematom
- Direk frezlemeye bağlı hasar
- Frezeleme sonucu kemiğin ısınması ile termal hasar, implant cerrahisi ile kemik yıkımı
- Kimyasal hasar, ek ajan kullanımı
- Kanal veya sinire implantın verdiği hasar
- Beklenmeyen anatomik durum (özellikle de mental foramen bölgesinde)
- Kötü cerrahi teknik

Son olarak, hiç şüphesiz ki yetersiz planlama yapılması çoğu operatif problemin sebebinin oluşturacaktır.

Yanlış ölçümler ve güvenlik mesafesinin yetersiz bırakılması implant ve frezelemeye bağlı hasarların çoğunluğunu oluşturur (Lamas ve ark. 2008, Khaaja ve Renton 2009).

Birçok implant frezi (etkili frezeleme için) implanttan daha uzundur. Frez uzunluğu değişebilir ve y çaplı olarak tanımlanan durumlarda ek uzunluk elde edilmez (Alhassani ve Alghamdi 2010).

Yetersiz güvenlik mesafesi önlenebilecek komplikasyonların oluşmasına sebep olur (Kraut ve Chahal 2002).

Tecrübeli cerrahlar tarafından yapılıyor ve yeterli kemik net olarak değerlendirilmiş olsa bile spongiöz kemiğin düşük di-

renci ve frezin kayması sonucu frezin overpenetrasyonu sonucu sinir hasarı oluşabilir (direk operasyon içi travma) (Worthington 2004).

Operasyon sırasında nöral semptomların kontrol edilmesi önemlidir.

Postoperatif Bakım

Postoperatif bakımın içerikleri;

- Lokal anestezinin etkisinin kaybolmasından (genellikle 3.5 saat) 6-12 saat sonrası erken postoperatif nöropati kontrolü
- Nöropatiye acil müdahale (endikeyse implantın sökülmesi)
- Akut faz
- Geç faz
- Erken veya geç postoperatif enfeksiyon

Değerlendirme

Hastalar genellikle ağrıdan ve simutanlara karşı hissizlikten şikâyet ederler. Hastalar muayene edilmeli, güven verilmeli ve acil müdahale edilmelidir.

Anamnez incelenmeli (travma geçmişi) ve lokal anestezi veya implant preparasyonu ile yüksek risk faktörleri bulunmalıdır.

Hastanın ağrı deneyimi, bozulmuş his duygusu ve anestezi, fonksiyonel durumlarla (diş fırçalama, öpüşme gibi) ilgili sorunlar. Duruma bağlı olarak hastanın psikolojik kaygısını değerlendirin.

Lokal nöropati klinik olarak onaylanmalıdır (hasarlı duysal sinirin dermatomundaki hipestetik veya hiperestetik değişimler gibi). Fasial sinir dâhil olmadığından motor sinirleri değil duysal sinirleri incelediğimiz unutulmamalıdır.

İlk olarak hasarlı duysal alanın sınırları belirlenir ve kaydedilir (fotoğraf vb.) (Resim 6). Sınırlar belirlendikten sonra nöropatik bölge ile etkilenmeyen karışık taraf mekanosensöryal fonksiyonlar açısından karşılaştırılır.

Sinir hasarını onaylayan temel muayenenin içeriği:

- Stimülanda ağrı (allodynia)
- Termal değişimlerde ağrı, özellikle soğukta (termal allodynia)
- Azalmış subjektif fonksiyon (hipostezi)
- İki ayrı nokta hissiyatında artış
- Keskin cisim hissiyatında azalma, çoğu hastada hiperaljezi görülür (ağrılı stimülana karşı artmış ağrı)

Eğer nöropatik alan %50'un altındaysa ve hastanın büyük bir sıkıntısı yoksa hasta rahatlatılmalı ve tekrar gözden geçirilmelidir. Şiddetli ağrılı ve daha büyük nöropatik alanları olan hastalarda etkili acil müdahaleler düşünülebilir. [11]

Kaynaklar

Kaynakça yayıncıda mevcuttur. İstenildiği takdirde temin edilebilir.

angelus®

Endodontics

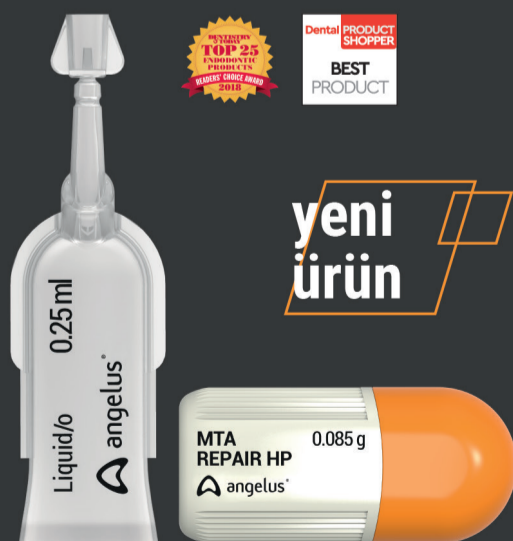

Biyouyumludan daha fazlası,biyoaktif!

Angelus Biyoseramikler konusunda,lider konumda.

MTA Repair HP


Yüksek plastisiteye sahip biyoseramik tamir simanı



ÖZELLİKLERİ VE FAYDALARI

- Yüksek plastisite: Daha kolay kullanım
- Bizmut içermez: Diş yüzeylerinde lekelenme yapmaz.
- Kalsiyum iyonlarının salınımı: biomineralizasyonu sağlar

Kıvamı bir macunla eşdeğer



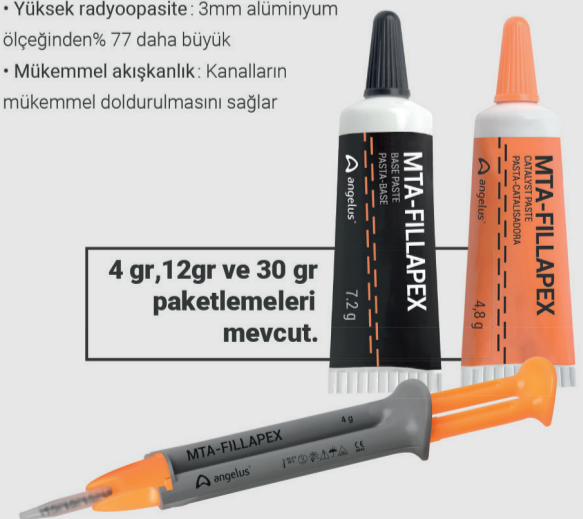MTA-Fillapex

Biyoseramik kök kanal simanı

FEATURES AND BENEFITS

- Biyouyumlu: inflamatuvar reaksiyona sebep olmadan hızlı doku iyileşmesi
- Yüksek radyoopasite: 3mm alüminyum ölçeğinden% 77 daha büyük
- Mükemmel akışkanlık: Kanalların mükemmel doldurulmasını sağlar

4 gr,12gr ve 30 gr paketlemeleri mevcut.



gulsa

GÜLSA TIBBİ CİHAZLAR VE MALZEME SANAYİ TİCARET A.Ş.
Phone: +90 232 469 00 33 - info@gulsa.com.tr
Fax: +90 232 469 09 00 - www.gulsa.com.tr

GÜNEY DİŞ
En iyiyi üretiyen duyduğunuzun emanı...

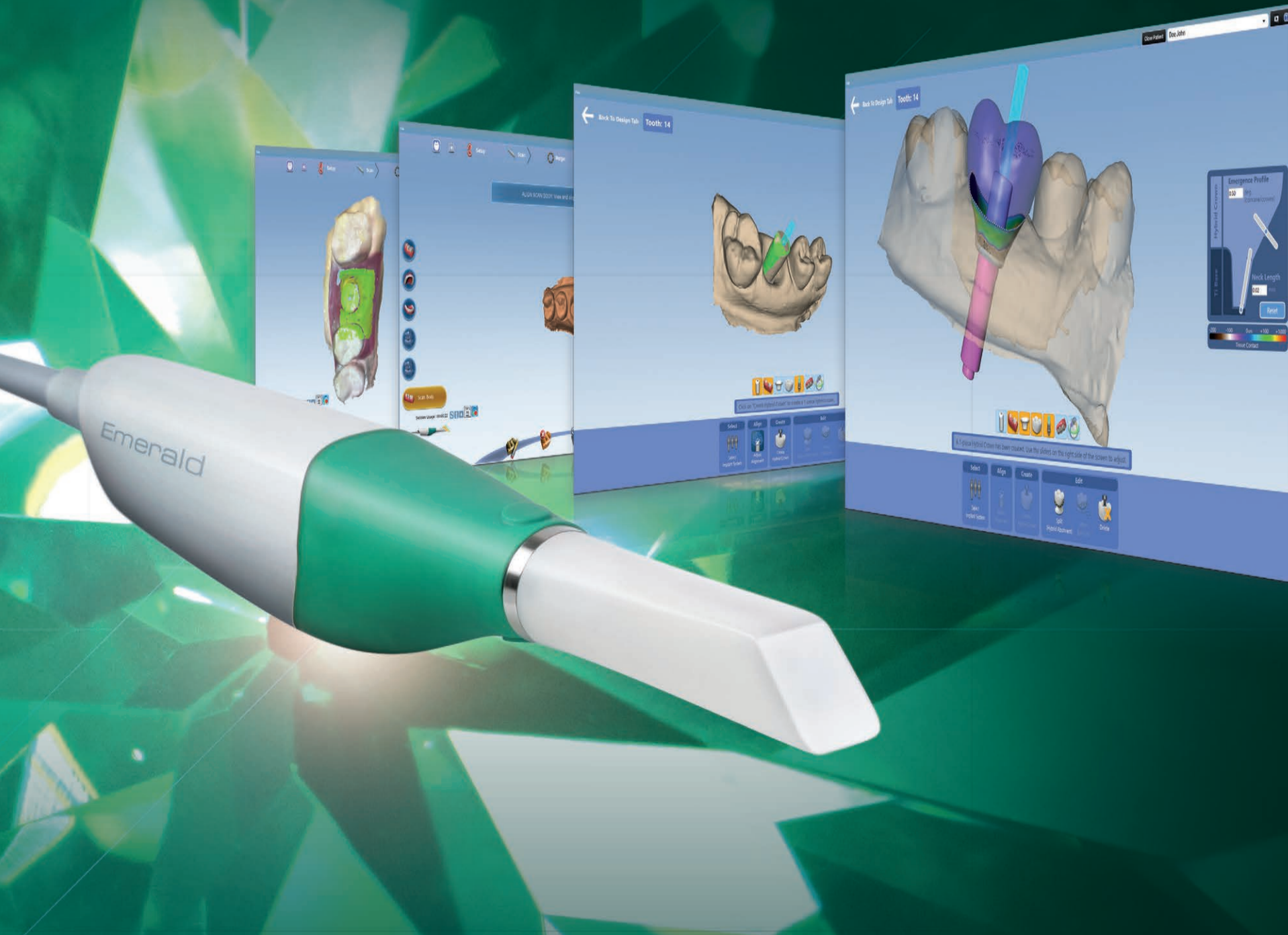GÜNEY DİŞ DEPOSU TİCARET VE SANAYİ A.Ş.
Phone: +90 216 466 83 83 - yaprak.polat@guneydis.com
www.guneydis.com

www.angelus.ind.br

Planmeca Emerald™ ağız içi tarayıcı Değerli şeyler küçük paketler halinde geliyor

Son çıkan ağız içi tarayıcı **Planmeca Emerald™** üstün doğruluğa sahip küçük, hafif ve oldukça hızlı bir tarayıcıdır. Dijital impresyon hiç bu kadar kolay olmamıştı. **Planmeca PlanCAD® Easy** yazılımı ile birlikte, kusursuz ve etkili hasta başında iş akışı için harika bir araçtır.

Tam bir ezber bozan!



Daha fazla bilgi alın ve yerel bayinizi bulun!

www.planmeca.com



Ünaldı Medikal Tic. San. Ltd. Şti Tel : 444 3 912, info@unaldimedikal.com.tr

Merkez: Maltepe Mah. Edirne Çırpıcı Yolu Sok. Mira Rezidans No: 5/3 D: 6 34010 - Zeytinburnu / İSTANBUL. Tel : +90 212 621 32 71

Şube: Beyhekim Mah. Kaleönü Sk. Sevilir Apt. 20/2 Selçuklu / KONYA. Tel : +90.332. 352 33 54 - 352 33 55

Planmeca Oy Asentajankatu 6, 00880 Helsinki, Finland. Tel. +358 20 7795 500, fax +358 20 7795 555, sales@planmeca.com

PLANMECA

W&H Başkanı Peter Malata: “İnovasyonun Bir Şirketin Lokomotifi Olduğuna İnanıyorum”

1890’da kurulan W&H, dental ekipman ve cihazların en köklü üreticilerinden biri. “Önce İnsan” sloganıyla üretim yapan şirket, dünya genelinde bin 200’ü aşkın çalışanıyla, ürünlerini 110’un üzerinde ülkeye ihraç ediyor. Bir aile işletmesi olan W&H, İtalya, Bürmoos’da 2 ve Brusaporto’da bir üretim tesisine sahip. Şirket Avrupa, Asya ve Kuzey Amerika’da 19 bağlı firması ile küresel ölçekte faaliyet göstermekte. W&H Başkanı Peter Malata, Dental Tribune ile bir araya gelerek şirketin başarılı çalışmalarını ve felsefesini anlattı.

Dental Tribune International


Dünya genelinde sadece birkaç dental şirket, 125 yıllık bir geçmişe dayanıyor. Size göre, W&H’nin bu uzun süreli başarısının temel sebepleri nelerdir?

Dental sektörde bu kadar uzun süre başarılı bir şekilde faaliyet göstermemize katkıda bulunan birçok faktör sayabiliriz. İlk olarak, inovasyon: W&H’nin geçmişi, Roto Quick kaplinleri, türbinler için ilk basma butonlu kilitleme tertibatı, 200.000 rpm’ye kadar ilk yüksek hızlı piyasemenler, dünyanın ilk temizleme ve bakım ünitesi Assistina, piyasaya sunulan ilk Sınıf B sterilizasyon cihazı Lisa, 5x halkalı LED ışıklı ilk türbin Synea Vision ve en son inovasyonumuz olan Primea Advanced Air türbini gibi sayısız teknolojik gelişme ve bir yenilikçilik hikayesidir. Sadece diş hekimleri ve ekiplerini günlük çalışmalarında desteklemek için değil aynı zamanda günlük işlerini kolaylaştırmak için Avusturya’da tasarlanan müşteriye özel çözümlerle, sürekli bir şekilde kaliteli ürünler ve hizmetler sunduk. Ürünlerimiz, dünya genelinde 110’u aşkın ülkede, dental uygulamalarda, diş kliniklerinde, dental laboratuvarlarda ve çene ve yüz cerrahisi uygulamalarında kullanılmaktadır.

İkinci olarak, kurum içi çiraklık programımız bizim için özellikle önemlidir. Bunu, geleceğe yapılmış bir yatırım olarak görürüz. Kapsamlı eğitim programımızla sadece gençlerin mesleki eğitimlerine odaklanmayız aynı zamanda mesleki ilerlemelerinde onları destekleriz.

Üçüncü olarak, sürekliliğe inanırız: çalışanlarımıza inanmaz derecede güven duyarız. Ekip ruhu, bizim için en önemli kavramdır. İş gücümüzün eğitim seviyesi çok yüksektir ve uzmanlığımız çalışanlarımız arasında aktarılır. Ayrıca, ekiplerimiz arasında farklı nesillerin bir arada bulunmasına ve personelimizin bünyemizde uzun süreli çalışmasına güveniyoruz, bu şekilde sürekliliği ve verimliliği her zaman en yüksek seviyede tutarız.

Malata Ailesi’nin bir bireyi olarak, şirketi 20 yılı aşkın bir süredir yönetiyorsunuz. Geriye baktığımızda, bu süre boyunca elde ettiğiniz en önemli başarılar nelerdir?



W&H Başkanı Peter Malata.
Fotoğraf: Gregor Sams / Punkt FormStich

İşletmeyi, 1996 yılında babam Konsül DI Peter Malata’dan devraldım. Amacım sadece işleri büyütmek değil aynı zamanda, süreçlerimizi yalın tutmaktır. Bu yüzden, 1998’de, diğer önemli tedbirlerin yanında, şirket içerisinde ekip odaklı bir yaklaşım oluşturdum. Günümüzde, Bürmoos’daki merkezimizde bulunan yaklaşık 700 personel, 100’ün üzerinde ekip içerisinde organize bir şekilde çalışmaktadır.

Başka bir önemli mihenk taşı da W&H’nin uluslararası bir yapıya kavuşturulması oldu. Şu an itibarıyla, Bürmoos’da 2 ve Brusaporto’da bir olmak üzere 3 üretim tesisinde ve küresel ölçekte 19 bağlı şirket yoluyla faaliyet göstermekteyiz.

W&H bünyesinde inovasyona nasıl yaklaşıyorsunuz?

W&H’nin istikrarlı büyümesinin temeli, sürekli olarak en son teknolojilerin kullanılmasına ve araştırma-geliştirme faaliyetlerine özellikle odaklanılmasına dayanmaktadır. İnovasyonun bir şirketin lokomotifi olduğuna inanıyorum ve personelimizin amacı ise bunun için daha fazla olanak sağlamaktır. AR-GE departmanımızın sürekli genişlemesi sadece ilave personel alımıyla değil aynı zamanda yaratıcı işbirliği ile iletişime olanak sağlayan ve bunu destekleyen iş alanlarının oluşturulmasıyla ilişkilidir. Ayrıca, üniversiteler ve araştırma merkezleriyle işbirliğine ve kullanıcılardan deneyimleriyle ilgili sürekli geribildirim alınmasına odaklanıyoruz.

Şu an itibarıyla, çalışanlarımızın yaklaşık yüzde 13’ü merkezimizdeki AR-GE departmanımızda çalışmaktadır. Faaliyetleri, müşterilerimiz için

yenilikçi, yüksek kaliteli tıbbi cihazlar ile akıllı çözümler sağlanmasına odaklanmış durumdadır. Amacımız ise diş hekimlerinin günlük çalışmalarında gelişmiş donanım ve yazılım çözümleriyle optimum bir şekilde desteklenmesidir. Geliştirme ve üretim departmanları arasındaki yakın işbirliği, W&H’nin piyasadaki değişimlere hızlı bir şekilde yanıt vermesine ve müşteri gerekliliklerini yeni, sürdürülebilir çözümler içerisinde değerlendirmesine olanak sağlamıştır.

W&H’de “Önce İnsan” sloganını kullanıyorsunuz. Lütfen bize bu sloganın ardındaki felsefeyi açıklayın mı?

Küresel bir dental şirketi olarak, diş sağlığının sürdürülmesi ve geliştirilmesi alanındaki herkese hizmet ediyoruz. Biz bir aile şirketiyiz ve 60 yıldır bir aile işletmesi olarak faaliyet gösteriyoruz. Hastalar, müşteriler, ortaklar ve çalışanlarla uzun dönemli, güvene dayanan ve takdir edilen ilişkiler kurmak için çaba gösteriyoruz. Bundan dolayı, güvenilirlik, uzmanlık, açıklık ve sürdürülebilirlik şeklinde özetlediğimiz kurumsal değerlerimiz sadece kağıt üzerinde değildir, bu değerleri yaşarız.

Mart 2018’de yeni bir imaj kampanyası başlattınız, “Bir hastadan bir hayrana”. Bu kampanya şirketinizin ortaklar ve müşteriler tarafından algılanmasını nasıl değiştirdi?

Doğrudan müşterilerimiz ve ortaklarımızdan ve sosyal medya kanallarımız yoluyla, yeni imaj kampanyamız hakkında çok olumlu geribildirimler aldık. Diş hekimleri ve uygulama ekiplerinin, W&H’nin bir çözüm sağlayıcı olarak hep yanlarında olacağının ve yaşadıkları günlük zorlukların üstesinden gelmelerinde onları desteklemek için en yüksek gayreti göstereceğini açık bir şekilde anlamalarını istedik.

Bu kavram, uygulamada ürünlerimizin tedavi süreçlerine

gerçek katma değerler sunduğu anlamına gelmektedir. İş akışlarının optimizasyonun ve karmaşıklıktan uzaklaşarak düzenlenmesinin sağlanması yoluyla, diş hekimlerinin ve ekiplerinin tedavi süreçleri boyunca sadece hastalarına odaklanabilmelerini istiyoruz. Ağız içerisindeki ışık koşullarının genellikle kötü olmasından dolayı, görevimiz ürünlerimizin yeterli ışık temin etmesini sağlamasıdır. Diş hekimlerinin elleri uzun bir işgününün ardından ağrıya başladığında, daha aydınlık, daha ergonomik cihazlar tasarlamak bizim amacımız.

Ayrıca, elbette ürünlerimiz sezgisel, güvenilir ve hepsinin ötesinde hassas bir şekilde çalışmalıdır. Ürünlerimiz sadece yenilikçi çözümlerle değil, aynı zamanda müşterilerimizin günlük çalışmalarında gerçek bir fark yaratan birçok küçük detaylarla öne çıkmaktadır.

Yakın zaman önce, İsviçre şirketi Osstell’in satın alındığını duyurdunuz. Bu gelişme ürün ve hizmetlerinizde nasıl bir etkide bulunacak?

Osstell ve W&H 2016’dan bu yana başarılı bir işbirliği içerisinde çalışmıştır. Bu işbirliğinin ilk sonucu, entegre Osstell ISO modüllü yeni Implantmed ürünü olmuştur.

Osstell, implant stabilite ölçümü ve osseointegrasyon izleme ürünleriyle tanınmaktadır. Bu satın alma, cerrahi segmentteki genişleme stratejimiz kapsamında gerçekleştirilmiştir. Amacımız, implantoloji alanındaki rekabet alanımızı genişleterek lider pozisyonumuzu güçlendirmektir.

Avusturya ve İtalya’daki üretim tesislerinizin yanı sıra, dünya genelinde 19 ülkede bağlı şirketleriniz bulunuyor. Sizin için kilit pazarlar hangileridir ve ileride büyüme için en büyük potansiyeli nerelerde görüyorsunuz?


W&H küresel ölçekte faaliyet göstermektedir ve bütün pazarlara ulaşmak için çaba gösteriyoruz. Elbette, ihtiyaçları doğrultusunda farklı pazarlar için özel amaçlarımız bulunuyor. Bu amaçların tespit edilmesi için, W&H’nin dünyanın her yerinde hızlı teslimat ve sorunsuz teknik servis sağlamasına olanak tanıyan, 19 bağlı şirketimiz, 16 bölge müdürümüz ve çok sayıda seçkin ve güvenilir ortaklarımız bulunmaktadır.


Son yıllarda, aynı zamanda Çin ve Hindistan’da da bağlı şirketler kurduk ve böylece Asya Pasifik bölgesindeki satış faaliyetlerimizi güçlendirdik. Bunlar, şu anda en büyük potansiyel gördüğümüz pazarlardır.

Dental pazar hiç olmadığı kadar hızlı bir değişime uğruyor. Bu zorlu ortamda lider pozisyonda kalmak için stratejileriniz nelerdir?

Temel amacımız, bütün ürünlerimiz ve hizmetlerimizle müşterilerimize gerçek katma değerler kazandırmaktır. Daha önce bahsettiğim gibi, AR-GE faaliyetlerine odaklanıyoruz. Bunu söylemekten gurur duyuyorum. Örneğin, Primea Advanced Air ürünümüz, Avusturya Ekonomi Bakanlığı’ndan Staatspreis İnovasyon Ödülü aldı.

Primea Advanced Air türbiniyle, frezlerin dönme hızı artık hassas bir şekilde ayarlanabilmekte ve elektronik düzenleme sayesinde işlem sırasında temas basıncının artması durumunda bile sabit kalabilmektedir. Yenilikçi sürücü teknolojisinin yanı sıra, bu ürün W&H Synea Vision türbininin bütün avantajlarını sunmaktadır.

Son olarak, örneğin araçlarımızın akıllı telefon ya da tabletle kontrol edilmesi opsiyonu ile otomatik envanter yönetimi ve servis planlaması gibi ürünlerimizin ve hizmetlerimizin birlikte uyum içerisinde çalışabilmesi de gittikçe artan bir rol oynamaktadır. 



W&H’nin üretim tesisini. Fotoğraf: W&H

MTA REPAIR HP ile Apeksifikasyon Tedavi: Klinik Vaka Sunumu

Prof. Dr. Fábio Duarte da Costa Aznar
São Paulo Üniversitesi / Brezilya

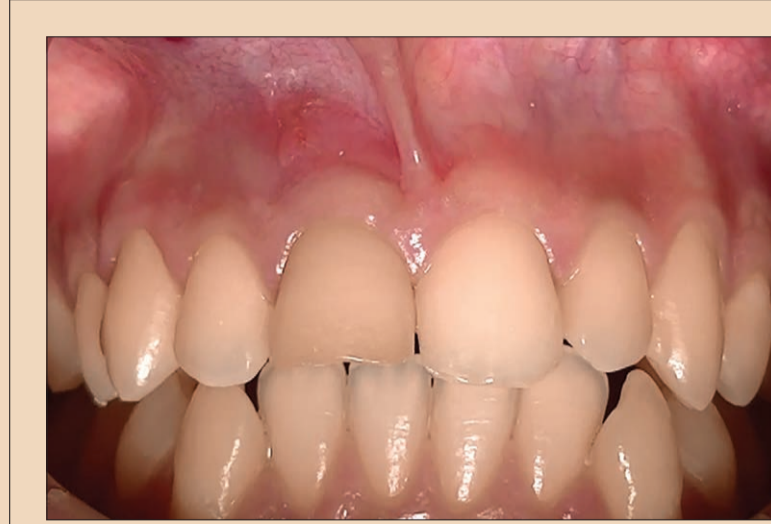28 yaşında erkek hasta, klinik durumu asemptomatik, kromatik görünüşü değişmiş 11 rakamlı dişi göstererek bize geldi (Resim 1). Hasta, çocukluğundaki diş travması öyküsünü anlattı. Klinik ve radyografik muayene pulpa nekrozu (Resim 2) şüphesi doğurduğundan endodontik tedavi yapıldı.

Hastaya ilk yaklaşımdan sonra anestezi ve mutlak izolman yapıldı. Daha sonra koroner erişim gerçekleştirildi ve klinik olarak pulpa nekrozu görüldü. Yüzde 2,5 NaOCl ile irigasyon ile crown-down dezenfektan penetrasyon yapıldı; doğruluğunu etkileyebilecek bu anatomik koşullarda, foraminal lokalizatörle yapılamadığından odontometri, radyografik yöntem (Resim 3) ile gerçekleştirildi.

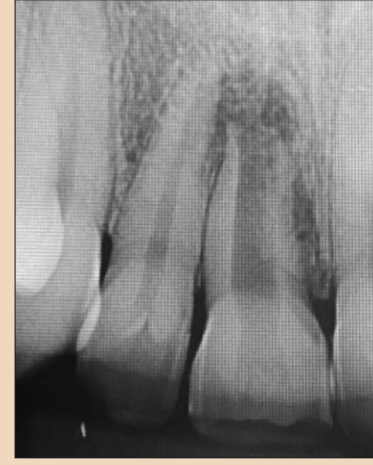
Hazırlık, manuel (*step-back*) tekniği ile 3. seri K tipi eğeler (Maillefer/İsviçre) kullanılarak, kökün tümünün genişletmesiyle başladı ve irigasyon yüzde 2,5 NaOCl irigasyon çözeltisi kullanılarak yapıldı. Temizliğin daha olumlu olması için, aletler değişince düz uçlarla pasif ultrasonik irigasyon yapıldı (Resim 4). İntra-kanal dekontaminasyon işleminin tamamlanması için her on beş günde 2 sefer kalsiyum hidroksit (Ultracal/Ultradent/ABD) değiştirildi (Resim 5). Aynı zamanda bu işlem radyografide görülen radyoopasite ile elde edilen temizlik kalitesini analiz etmek amacıyla yapıldı (Resim 6).

İntrakanal ilaç kaldırıldıktan ve kurutma yapıldıktan sonra apical plug, MTA REPAIR HP (Angelus/Brezilya) ile yapıldı ve ekleme daha önce ölçülen endodontik kondansatörlerle (Resim 8) doğrudan ekleme tekniği kullanılarak gerçekleştirildi. Amaç, son apikal 4mm'nin kapanmasıydı (Resim 9).

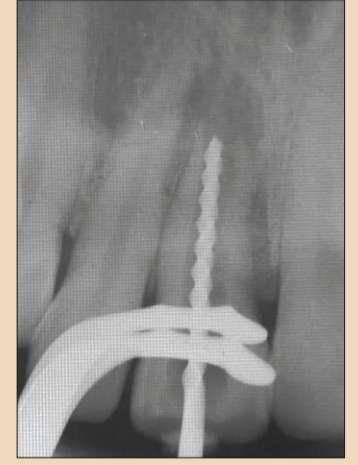
24 saat sonra dolgu Tagger Hibrid Termo-Mekanik Tekniği ve dolgu simanı M.T.A. Fillapex (Angelus/Brezilya) ile yapıldı. Radyografilerle kök kanalının tüm alanında ideal sızdırmazlık görüldü, ameliyat sonrası da ağrısızdı (Resim 10). Altı ay sonra



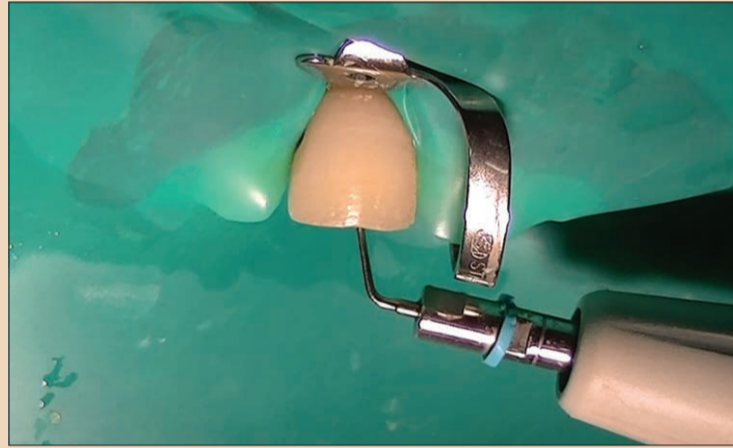Resim 1. 11 numaralı dişin klinik görünüşü.



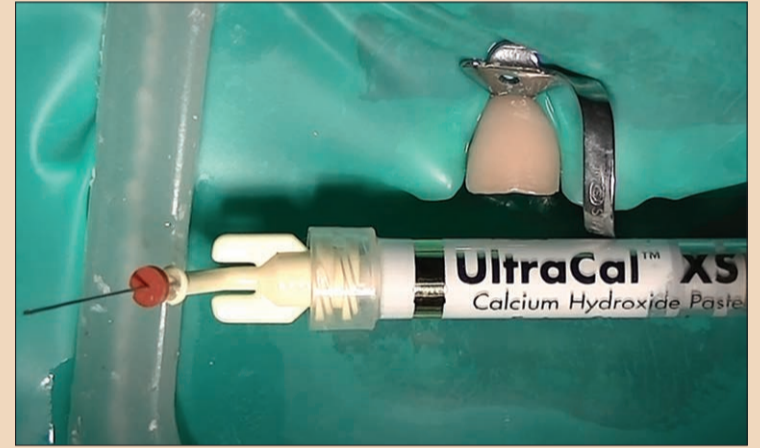Resim 2. 11 numaralı dişin ilk radyografik görünüşü.



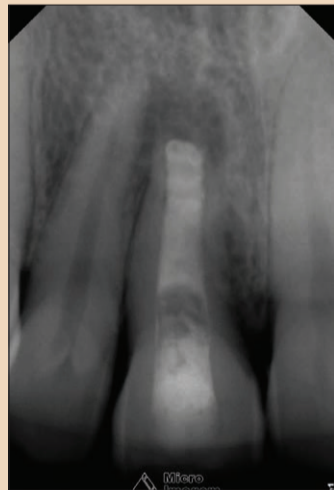Resim 3. Odontometri radyografisi.



Resim 4. Ultrasonik irigasyon ile temizlik işleminin tamamlanması.



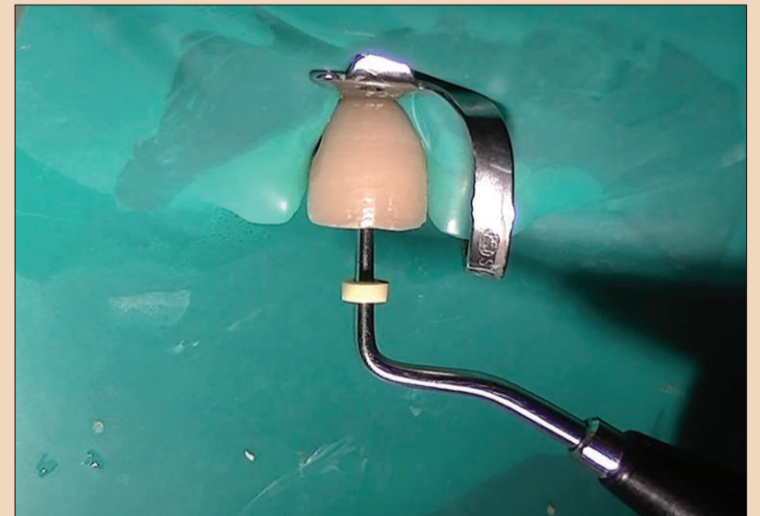Resim 5. Kalsiyum hidroksit ile intrakanal ilaç.



Resim 6. Kalsiyum hidroksit intrakanal dolgusunun radyografik görünüşü.

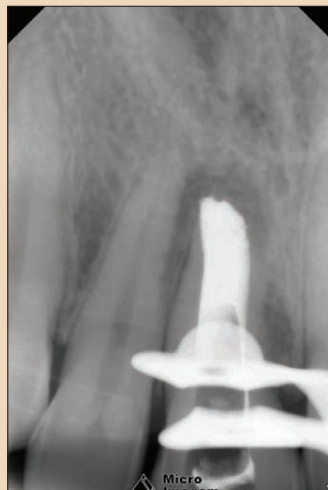

Resim 7. MTA REPAIR HP'nin (Angelus/Brezilya) sunumu.

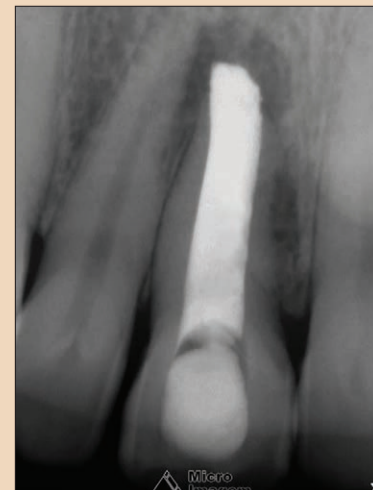

Resim 8. Doğrudan kondansasyon MTA REPAIR HP.

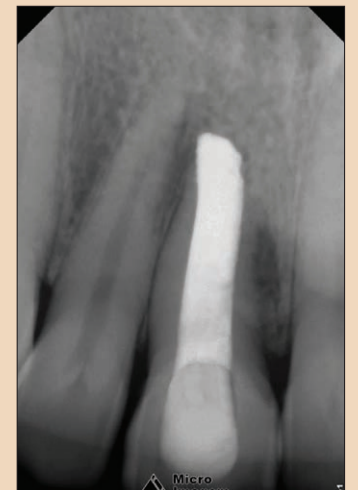hasta yeniden kontrol edildi ve apikal bölgede yeni kemik oluşumu görüldü (Resim 11). [DOI](#)



Resim 9. Apical Plug'un radyografik görüntüsü.



Resim 10. Son radyografi.



Resim 11. 6 ay sonrası kontrolü.

İletişim Bilgileri



Prof. Dr. Fábio Duarte da Costa Aznar
Adres:
Rua Dr. Olímpio de Macedo,
2-37 Vila Universitária Bauru,
São Paulo, Brasil
Cep: 17012-535
E-mail: fabio@aznar.com.br