



КЛИНИЧЕН СЛУЧАЙ

РЕХАБИЛИТАЦИЯ НА СЪЗЪБИЕ, ЗАСЕГНАТО ОТ БРУКСИЗЪМ

Протетично възстановяване чрез монолитни
изцяло керамични корони и композитни
мостови конструкции. *стр. 6*

ИМПЛАНТОЛОГИЯ

ПРЕДСТАВИТЕЛНА ИЗВАДКА ОТ ПРОДЪЛЖАВАЩО 5-ГОДИШНО ПРОУЧВАНЕ

Резултати от проучване върху нивото на маргиналната кост и
състоянието на меките тъкани при нова розова
биомиметична имплантна система. *стр. 11*

ПОЛЕЗНО

УПОТРЕБА НА ЛОКАЛНИ АНЕСТЕТИЦИ ПРИ ДЕНТАЛНО ЛЕЧЕНИЕ НА БРЕМЕНИ

Статията разглежда
потенциалните ефекти на локалните
анестетици при бременни. *стр. 15*

LESS
IS
MORE

Dental Tribune България

Кога по-малкото е повече? Един от възможните отговори е: когато получим повече от по-малкото.

Каква може да е ползата ни от живот с етикет „минимализъм“? Възможно ли е да съществуваме пълноценно, като си осигуряваме абсолютния минимум в свят, който с всяка изминала година изисква от нас да сме все по-свързани, все по-ангажирани, все по-затрупани с благуни? Разбира се, че е възможно. Стига да не изпадне в крайности.

Минимализмът цели да се отърве от излишното. Да премахне всичко, чиято липса няма да се забележи, без по този начин да се загуби основната идея или послание. Защо? Защото ще бъдем по-щастливи, фокусирани и успешни.

В настоящия брой посланието ни е свързано с минимализма. Можете да откриете препратки към тази концепция в статията за симулаторите за виртуална реалност в генталното обучение, в тази за ВОРТ – препаративната техника с wow ефект, без пилене, както и в статията, засягаща

темата „биомиметика“.

Идеята ни е да ви дадем само посока за размисъл и да ви приканим да обмислите прилагането на принципите на минимализма в личния си живот (като разчистите всички токсични взаимоотношения с хора), минимализма в пространствата, които обитавате (като наистина изхвърлите всички вещи, които не ви носят радост). Най-важното е обаче да постигнете минимализъм в мислите си. Изхвърлете всички излишни такива и направете място за положителни мисли.

Принципът на минимализма може да бъде приложен и в изборите ви за продължаващо образование (не е необходимо да посещавате хаотично и много на брой курсове и семинари, а внимателно проучете и подберете малко, но качествени обучения по специалността ви). Мислейки минималистично, опитайте да не затрупвате кабинетите си с материали и консумативи; изберайте малко на брой и вид, но качествени.

Приложете принципа на минимализма и по отношение на пациентите си. Изчистете с

четката тези, които ви натоварват и само мисълта за среща с тях ви прави нещастни. Ще загубите малко пари в началото, но когато сте фокусирани с по-малко на брой, но „качествени“ пациенти, бизнесът ви неусетно ще започне да процъфтява.

Изберете „многоото“ пред „малкото“ и осигурете пространство не само за идеите си, но и за самите вас.

Разчистете ненужното, за да създадете място за положителната промяна в живота ви!

Минимализъм в кутийка.

Нужна ви е само четка. DT



усмивка на годината

2019

12-^о ИЗДАНИЕ

КРАЕН СРОК ЗА УЧАСТИЕ

1 март 2019

ОФИЦИАЛНА ЦЕРЕМОНИЯ ПО НАГРАЖДАВАНЕТО

11 април 2019, София

Сградата на „М Кар София“ - домът на BMW и MINI

ЖУРИ



г-р Ставрос Пелеканос
Гърция



г-р Федерико Ферарис
Италия



г-р Рафи Романо
Израел

DENTAL TRIBUNE

Publisher/ Chief Executive Officer Torsten R. Oernus

Chief Financial Officer Dan Wunderlich

Director of Content Claudia Duschek

Senior Editors Jeremy Booth
Michelle Hodas

Clinical Editors Nathalie Schüller
Magda Wojtkiewicz

Editor & Social Media Manager Monique Mehler

Editors Franziska Beier
Brendan Day
Luke Gribble
Kasper Mussche

Assistant Editor Iveta Ramonaite

Copy Editors Ann-Katrin Paulick
Sabrina Raaff

Business Development & Marketing Manager Alyson Buchenau

Digital Production Managers Tom Carvalho
Hannes Kuschick

Junior Digital Production Manager Hannes Kuschick

Project Manager Online Chao Tong

IT & Development Serban Veres

Graphic Designer Maria Macedo

E-Learning Manager Lars Hoffmann

Education & Event Manager Sarah Schubert

Product Manager Surgical Tribune & DDS.WORLD Joachim Tabler

Sales & Production Support Puja Daya
Hajir Shubbar
Madleen Zoch

Executive Assistant Doreen Haferkorn

Accounting Karen Hamatschek
Anita Majtenyi
Manuela Wachtel

Database Management & CRM Annachiara Sorbo

Media Sales Managers

Melissa Brown (International)
Hélène Carpentier (Western Europe)
Matthias Diessner (Key Accounts)

Maria Kaiser (North America)
Wendiana Mageswki (Latin America)
Barbara Solarova (Eastern Europe)
Peter Witteczek (Asia Pacific)

Executive Producer Cernot Meyer

Advertising Disposition Marius Mezger

Dental Tribune International GmbH
Holbeinstr. 29, 04229 Leipzig, Germany

Tel.: +49 341 48 474 302 | Fax: +49 341 48 474 173
info@dental-tribune.com | www.dental-tribune.com

©2019, Dental Tribune International GmbH.
All rights reserved. Dental Tribune International makes every effort to report clinical information and manufacturer's product news accurately, but cannot assume responsibility for the validity of product claims, or for typographical errors. The publishers also do not assume responsibility for product names, claims, or statements made by advertisers. Opinions expressed by authors are their own and may not reflect those of Dental Tribune International.

office@dental-tribune.net
www.tribunemedia.bg
www.dental-tribune.com

Действителен собственик:
Уляна Винчева

Предоставената информация
е съгласно чл. 7а, ал. 3 от ЗЗДПДП.

Главен редактор Уляна Винчева

Отговорен редактор г-р Павлина Колева

Дизайн и предпечат Ралица Димитрова

Превод г-р Павлина Колева

Коректор Галя Христова

Маркетинг и реклама Николена Илиева
тел.: 0897 958 321

Автори в броя

Д-р Meri Chatzinkolaou, г-р George Papavasiliou,
г-р Theodoros Gonidis и Maria Spanourou, Гърция

Д-р Chady Torbay, г-р Sara Salloum, г-р Claudia Dib,
г-р Edgard Jabbour и г-р Philippe Sleiman, Либан

Д-р Mariano A. Polack, г-р Todd Scheyer, г-р Kevin G. Murphy,
г-р Joseph M. Arzadon, Alan L. Rosenfeld, г-р George A. Mandelaris

Elby Roy, Mahmoud M. Bakr и Roy George, Австралия
Ji Min Lee, Teo Jeon Shin, Корея

Д-р Anna Maria Yiannikos, Германия/Кипър

Автори в Perio Tribune

Grace Clark, САЩ

Д-р Rubén Agustín-Panadero, г-р Daniel Ausina-Escribuela, г-р
Lucía Fernández-Estevan, г-р Juan-Luis Román-Rodríguez, г-р
Joan Faus-López и г-р María-Fernanda Solá-Ruiz, Испания

Д-р Деница Златева, г-р Владислав Златев, г-р Красимир
Златев, България

Печат „Спектър“ АД

Българското издание на Dental Tribune е част от групата
Dental Tribune International – международно издание на 20
езика, разпространявано в над 55 държави.

Съдържанието, преведено и публикувано в този брой
от Dental Tribune International, Германия, е с авторското
право на Dental Tribune International GmbH. Всички права
запазени. Публикувано с разрешение на Dental Tribune
International GmbH, Holbeinstr. 29, 04229, Leipzig, Германия.

Възпроизвеждането по какъвто и да било начин и на
както и да е език, изцяло или частично, без изрично
писмено разрешение на Dental Tribune International
GmbH и Dental Tribune България ЕООД е абсолютно
забранено. Dental Tribune е запазена марка на Dental Tribune
International GmbH.

Редакцията не носи
отговорност за
съдържанието на
публикуваните
реклами в броя.

реклама

ОРГАНИЗАТОР:
DENTAL TRIBUNE

С ПОДКРЕПАТА НА:

**ivoclar
vivadent**
passion vision innovation

BIOHORIZONS
SCIENCE • INNOVATION • SERVICE

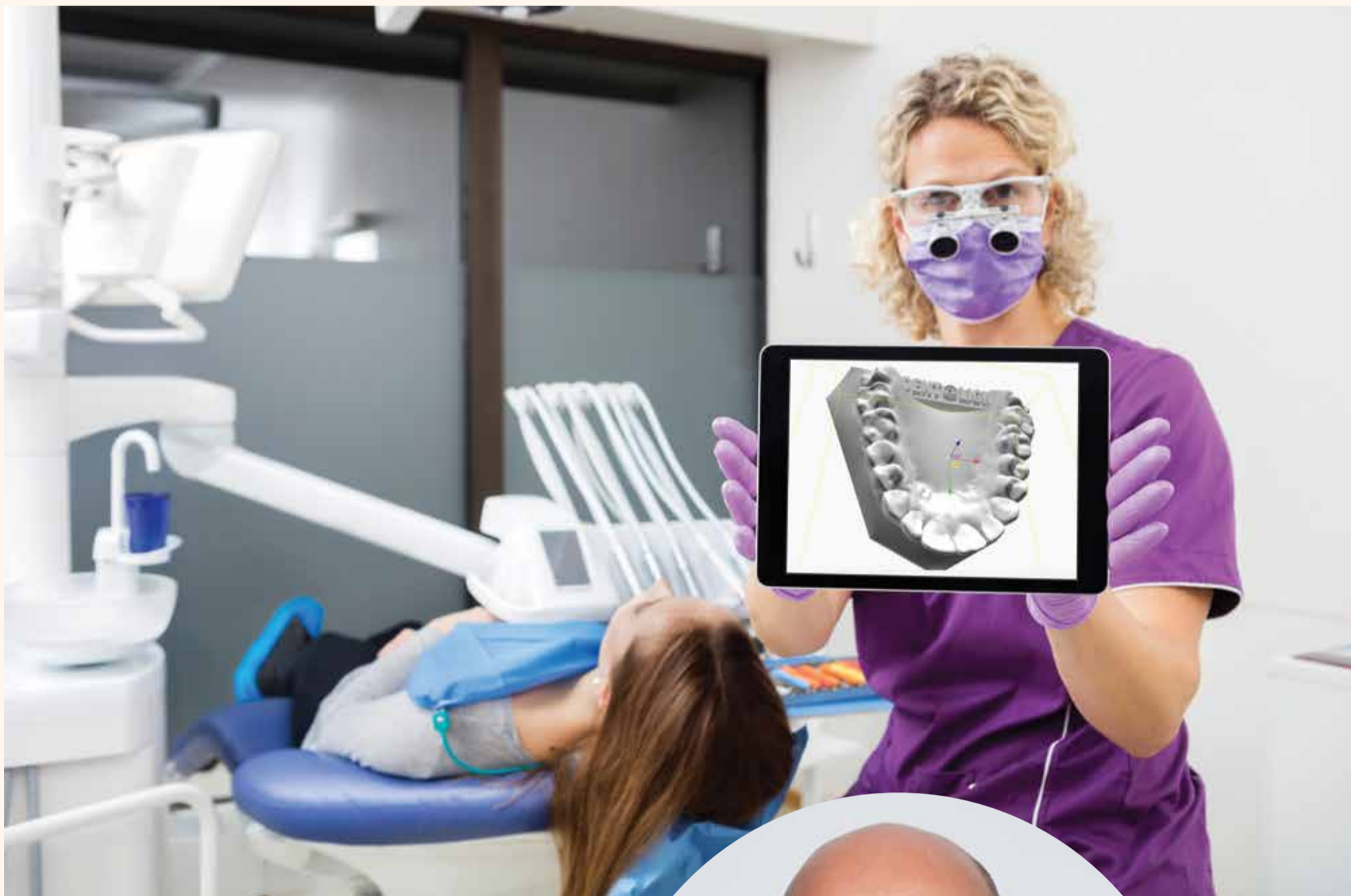
М Кар София
BMW Дилър

ОРГАНИЗАЦИОНЕН ПАРТНЬОР:

weemss



БЪЛГАРСКА КОМПАНИЯ РАЗРАБОТВА 3D ДЕНТАЛЕН СОФТУЕР



Фотография: ZUB Studio

ZUB Studio е името на софтуерния продукт за 3D Face and Teeth Design Software, разработван от българската компания „ТДС 2016“ ООД, финансиран от Оперативна програма „Иновации и конкурентоспособност“, съфинансирана от Европейския съюз чрез Европейския фонд за регионално развитие. Базовата версия на програмата ще бъде пусната на пазара в началото на 2019 г.



Орлин Атанасов,
управител на „ТДС 2016“ ООД

Пълната дигитална трансформация е факт във всички сфери на живота ни. В денталната медицина това се случва изключително бързо, всеобхватно и в някои случаи – объркващо за специалистите в бранша.

Броят на софтуерните приложения, предлагащи всевъзможни функционалности, нараства, като това допълнително затруднява избора на предпочитан продукт. В ежедневната практика денталните специалисти все повече са раздвоени между това дали да се развиват като лекари, работещи в практиката си, или като компютърни специалисти, познаващи в детайли всички дигитални възможности на предлаганите софтуерни решения.

През 2016 г. екипът, основал българската компания „ТДС 2016“ ООД, си поставя за цел

създаването и развитието на софтуерен продукт, следващ възможностите на новите дигитални триизмерни технологии, но в същото време оптимизиращ процесите в клиниката и комуникацията с всички участници в лечебния процес. Предизвикателствата пред програмата, наречена покъсно ZUB Studio, са максимално професионално и достъпно да улесни интеграцията на 3D технологиите във всяка дентална практика, без това да бъде в тежест на екипа ѝ. През 2016 г. разработеният в детайли иновативен проект печели европейско финансиране. Потърсихме Орлин Атанасов, който е управител на „ТДС 2016“ ООД и който стои в основата на създаването на този софтуер, за да ни разкаже повече за него, както и за това как иновативният дигитален продукт ще улесни работата в денталната практика.

Г-н Атанасов, представете продукта си. За кого и защо бе създаден той?

Основната ни дейност в ДЕНТАЛАЙН е с насоченост ортодонтия и в частност – дигитализирано производство на алайнери за корекции на малоклузии. Работейки в тази сфера, в последните 7–8 години наблюдаваме пълна глобализация и дигитализация на процесите не само в ортодонтията, а във всички насоки на денталната медицина. Следвайки тези тенденции, един от основните проблеми, които дефинира-

ме, е прекаленото усложняване на софтуерните програми. Затова решихме да разработим специализиран продукт – ZUB Studio, който да дава достъпни решения на задачи от ежедневието на всяка дентална практика или клиника. За тази цел обособихме отделно звено – „ТДС 2016“ ООД, в което е концентрирана развойната дейност на екипа ни.

Колко време го създавахте?

Идеите, заложили в създаването на продукта, са плод на вече почти 10-годишна работа

по темата Digital Dentistry. Реално обаче екипът ни, съставен от университетски преподаватели и IT специалисти, работи целенасочено върху ZUB Studio в последните две години. Тук е мястото да благодаря на гоц. г-р Мирослава Динкова (кафедра „Ортодонтия“ при МУ – София), без чийто опит пътят ни в дебрите на денталната медицина щеше да бъде доста по-тъъг и труден.

Как ще съдейства този софтуер в оптимизиране на процесите в клиниката и

В комуникацията с всички участници в лечебния процес?

Към момента сме готови със стабилно работещ базов модул на програмата. Основните задачи, които решава тя, са създаването и поддържането на дигитален архив от триизмерни модели, точната им суперимпозиция в един файл и разбирането се, възможности за 3D визуализация, класификация и мотивация на пациентите. Дори в тази първа версия на програмата сме заложили интересни възможности за денталните специалисти, готови да отде-

лят повече време за работа на компютър.

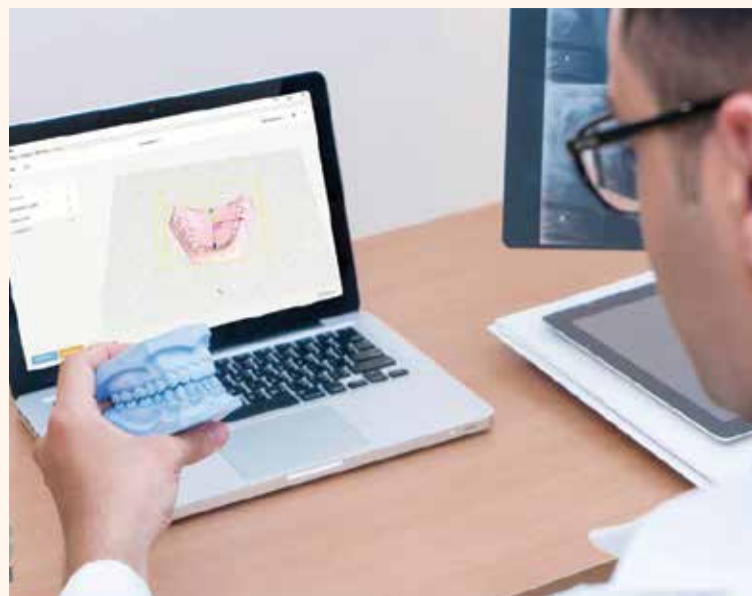С какви познания и с каква операционна система на компютъра си е необходимо да разполага денталният професионалист, за да използва ZUB Studio?

Продуктът може да бъде инсталиран и ползван пълноценно под всички разпространени операционни системи, като изискванията към компютъра или лаптопа са минимални. На практика обменните между кабинетите и лаборатории файлове ще са абсолютно достъп-

ни. Смятам, че ZUB Studio ще може да бъде ползван от всички дентални специалисти и асистенти, защото за работа с него не е необходимо допълнително компютърно обучение освен запознаване с интуитивните менюта и команди.

Съществуват ли и други подобни продукти на пазара и ако да, с какво вашият е по-различен от тях?

Пазарът се развива изключително динамично, но има няколко големи водещи фирми, които се опитват да диктуват темпото. Това, което на-



фотография: ZUB Studio

2019

- ✓ Прецизна суперимпозиция за етапите от лечението
- ✓ Общ файл (3D досие) за всички налични модели
- ✓ Диагностика, класификация и мотивация на пациентите

- ✓ Лична 3D библиотека за всяка дентална практика
- ✓ 3D визуализация на сканирани дентални модели
- ✓ Сигурно съхранение на модели за дълъг период

- ✓ Улеснена комуникация между денталните специалисти
- ✓ Възможност за работа под всяка операционна система
- ✓ Многоезичен интерфейс + български език

блюдаваме обаче, е, че основните продукти се състезават в това да предложат колкото е възможно повече функции, което усложнява програмите и ги прави скъпи и тромави. Интеграцията на тези продукти е може би икономически обоснована в големите клиници, но е трудно приложима и според нас ненужна в индивидуалните практики. Денталната медицина е отрасъл, в който сега и в бъдеще клиентите (пациентите) търсят лично отношение, отделяне на достатъчно време за престой на стола и пълна информираност. Не съм убеден и не вярвам, че всеки дентален лекар трябва да бъде и IT специалист, вместо да отделя достатъчно внимание на пациентите си или пък да има назначен IT експерт в кабинета си. Със създаването на ZUB Studio се опитваме да вървим по пътя на решаването на този проблем. Предоставяме лесен за ползване, функционален и високотехнологичен инструмент за всяка дентална практика.

Какъв чужд език трябва да ползват специалистите, за да работят със ZUB Studio?

В базовата версия на програмата са заложили два езика – английски и разбира се, български. В близко бъдеще ще добавим и превод на всички световно разпространени езици.

Имате ли план за международна експанзия на софтуера?

Горди сме с това, че успяхме да създадем изцяло български продукт, който да бъде на световно ниво и в близко бъдеще да се конкурира с лидерите на пазара. В базовата версия на ZUB Studio все още не са заложили най-иновативните функции, но въпреки това той е изключително функционален. Специалистите ни все още работят и търсят най-оптималните решения за реализиране на всички идеи, които планираме да внедрим. Вярвам, че ZUB Studio ще се нареде сред лидерите на пазара, а голямата ни цел, разбира се, е да имаме успех на европейско и световно ниво.

Пожелавам успех и благодаря за този разговор. **ДТ**



96-ПРОЦЕНТНА ПРЕЖИВЯЕМОСТ

Научен доклад потвърждава
надеждността на
керамичната система
IPS e.max

Последното издание на научния доклад върху IPS e.max потвърждава 96-процентната преживяемост на материалите.

Клиничната ефективност на почти никой друг дентален материал не е била толкова обстойно документирана, както тази на IPS e.max. Публикуван бе научен доклад, съдържащ резултати от научни проучвания за изминалите 16 години.

Шаан, Лихтенщайн, 26 септември 2018 г.

Документацията за тази изцяло керамична система датира още от началните фази на нейното разработване. Научните резултати на редица видни експерти допринасят за обособяването на свършена база данни. Тази информация заедно с придържането към високите очаквания на клиентите по отношение на надеждността е основата за големия успех на продуктите. Научният доклад върху изцяло керамичната система ясно илюстрира изключителната издръжливост и надеждност на всички материали.

Всички материали отговарят на очакванията на потребителите

Докладът представя обобщение на най-значимите in-vivo и in-vitro резултати от проучвания за периода от 2001 до 2017 г. Резултатите говорят сами за себе си – средното ниво на издръжливост както на литиевия дисиликат, така и на циркониевия диоксид е 96%.

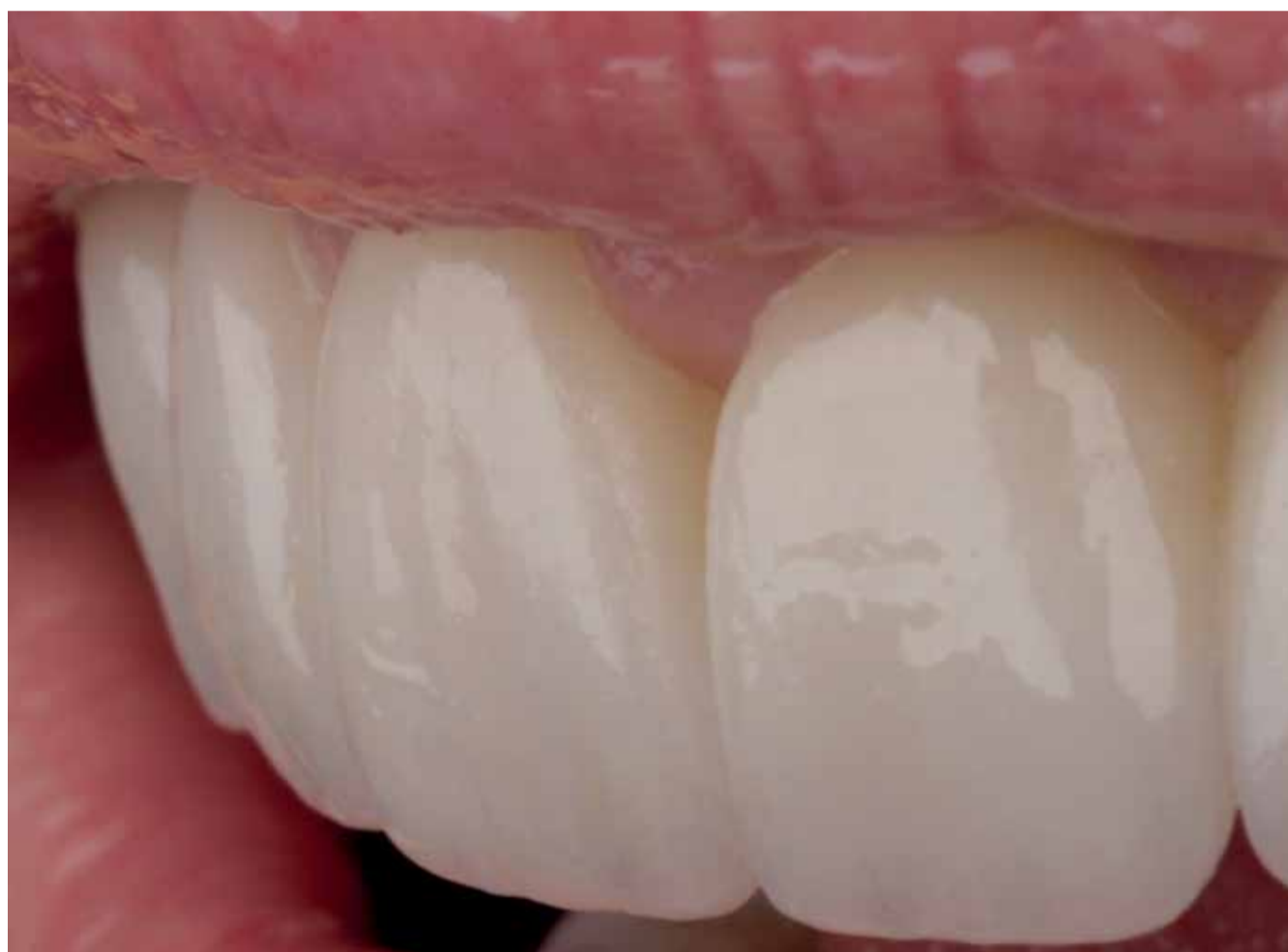Възможна алтернатива на металокерамичните възстановявания

Поради високите нива на издръжливост изцяло керамичните възстановявания, направени от IPS e.max, в много отношения са отлична алтернатива на металокерамичните възстановявания, които все още се смятат за златния стандарт в денталната медицина.

Научно представяне

Докладът също и достъпно обобщава най-значимите in-vivo резултати на проучванията върху 16 IPS e.max CAD, 12 IPS e.max Press и 11 IPS e.max ZirCAD. Предоставена е детайлна информация за различните проучвания.

IPS e.max® е регистрирана търговска марка на Ivoclar Vivadent AG. ДТ



IPS **e.max**®

Zirconia never
looked so good!

All ceramic,
all you need.

www.ivoclarvivadent.com

Ivoclar Vivadent AG
Bendererstr. 2 | 9494 Schaan | Liechtenstein | Tel. +423 235 35 35 | Fax +423 235 33 60

ivoclar
vivadent®
passion vision innovation

РЕХАБИЛИТАЦИЯ НА СЪЗЪБИЕ, ЗАСЕГНАТО ОТ БРУКСИЗЪМ

Протетично възстановяване с монолитни изцяло керамични корони и композитни мостови конструкции

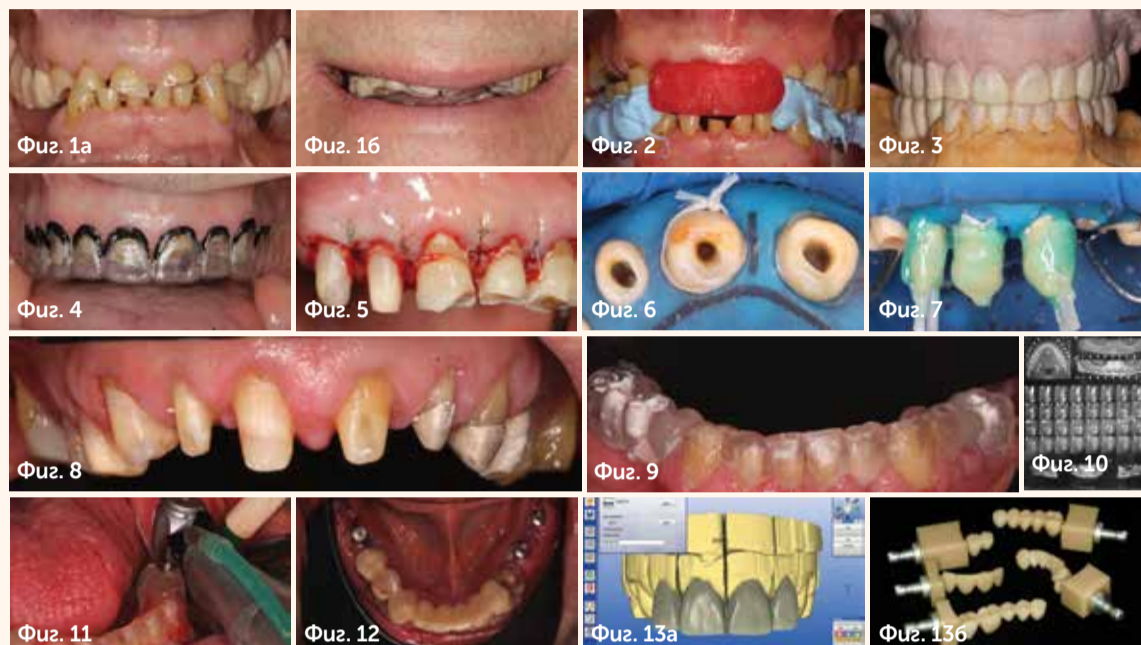
Д-р Meni Chatzinikolaou, г-р George Papavasiliou, г-р Theodoros Gonidis и Maria Spanopoulou, Гърция

В тази статия е разглеждана тотална рехабилитация на едно силно изтрито съзъбие с помощта на фиксирани възстановявания с максимално запазване на съществуващите зъбни структури. С цел възстановяване на частично обеззъбената долна челюст са използвани импланти. Рехабилитацията на изтритите зъби се постига с помощта на изцяло керамични възстановявания. Преди поставянето на временните конструкции беше изготвена шина за бруксизъм и бе извършена предпротетична подготвителна терапия. Приложиха се престехника и CAD технологията за преминаване от временните към финалните изцяло керамични възстановявания. Тази статия описва етапите на индивидуалното лечение, като разглежда подходите, използвани във всеки един от тях.

В последните години монолитните изцяло керамични възстановявания се избират като лечебен подход в случаите на силно разрушени зъбни структури. Някои от техните ползи са възможността за изключване на използването на метални конструкции, ефикасните производствени процедури и избягването на риска от фрактури, които могат да бъдат асоциирани с керамичните фасети например. С все по-голямото навлизане на изцяло керамичните материали се дискутира каква е честотата на неуспех при големи натоварвания (както при бруксизъм и други парафункции). Въпреки това напредъкът в технологиите на производство на материалите, както и новите адхезивни техники доведоха до въвеждането на керамични системи (например литиево-дисиликатните), които могат да се използват като средства за възстановяване, издържачи на високи натоварвания.

ВЪВЕДЕНИЕ

Тази статия се фокусира върху протетичното лечение на съзъбието на пациент, страдащ от тежък бруксизъм. В това отношение изготвянето на последователен лечебен план е също толкова критично за успешната рехабилитация, колкото са и правилната диагноза и задаването на предпротетичните параметри на лечението. Погледът на материали също играе важна роля за успеха на лечението. Ние сме на мнение, че е възможно използването на изцяло керамични материали при пациенти с бруксизъм, въпреки че производителите на керамики твърдят точно обратното. Важно е обаче да бъдат подбрани и приложени



Фиг. 1 Съзъбие, което е силно засегнато от бруксизъм, с частично обеззъбени зъбни дъги и тежка загуба на височина на оклузията. **Фиг. 2** Регистрация на състоянието във физиологичен покой и оценка на степента на загуба на височина. **Фиг. 3** Wax-up на планираната протетична реконструкция. **Фиг. 4** Вакуумно формована лъжица, изготвена по восьъчния моделаж, служи като помощник в хирургичната процедура по удължаване на клиничните корони. **Фиг. 5** Зашиване след процедурата по удължаване на короните. **Фиг. 6 и 7** Изграждане на зъби 11, 12 и 21 с фиброцифтове и композитен материал. **Фиг. 8** Композитни изграждания на зъби 11, 12 и 21 и леги изграждания на зъби 22, 23 и 24. **Фиг. 9** Хирургичен водач, направен по диагностичния восьъчен моделаж (wax-up). **Фиг. 10** Планиране на позициите на имплантите по компютърно-томографския образ. **Фиг. 11** Поставяне на имплантите с помощта на водача. **Фиг. 12** Позиционирани импланти. **Фиг. 13 а и б** Изготвяне на дългосрочни временни възстановявания от пластмаса чрез CAD/CAM технологията.

ни подходящите материали, съобразени с индикациите за съответния случай. Не съществува нещо такова като универсална керамика. По-скоро лекуващият екип трябва да вземе точното решение в контекста на конкретните обстоятелства. Монолитните възстановявания, направени от литиев дисиликат (IPS e.max Press, Ivoclar Vivadent) чрез престехника, са подходящ избор за възстановяване на единични зъби. При по-големи възстановявания (например мостови конструкции върху импланти) комбинацията от литиев дисиликат и циркониев оксид е обещаваща алтернатива вместо еднооптивните циркониеви или металокерамични конструкции.

РЕХАБИЛИТАЦИЯ НА ИЗТРИТО ПОРАДИ БРУКСИЗЪМ СЪЗЪБИЕ

Терминът „бруксизъм“ се отнася до различни парафункции на стоматогнатната система. Смята се, че причините, които могат да доведат до бруксизъм, са множество. Каузалното лечение първо изисква да разграничим дали етиологично става въпрос за преобладаване на медицински или чисто психосоциални фактори. В зависимост от тежестта на парафункцията оралните последици от бруксизма също могат да са проявени в различна степен. В много случаи бруксизмът е в тясна връзка с атрицията на зъбите, дори тя да е още в начален етап. Особено при пациенти с неадекватно възстановено съзъбие и липсващи зъби – например възрастни

пациенти с единични запазени зъби, които са в контакт с антагонистите, може да се стигне до тежка загуба на зъбни тъкани. Като цяло рехабилитацията на пациент с изтрито съзъбие представлява едно сериозно предизвикателство пред лекуващия екип. В контекста на това задълбоченото предпротетично планиране заедно с точната последователност на лечебния план са есенциални предпоставки за успеха на лечението. Първоначална задача на рехабилитацията е установяването на стабилна оклузия и правилни вертикални размери на захватката. Провеждането на диагностична и терапевтична фаза са именно толкова важни стъпки от рехабилитацията на усната кухина, колкото са и носенето на протективни шини заедно с регулярните профилактични прегледи. Преди пристъпване към възстановителната фаза при изтрито съзъбие трябва да се подберат подходящите материали. От една страна, рискът от травмиране при препарация трябва да бъде снижен до минимум, докато, от друга страна, е необходимо достатъчно здраво задържане на материала, за да се избегне фрактурирането му, както и вредното влияние върху темпоромандибуларната става. В допълнение към това трябва да се вземат под внимание и очакванията на пациента относно естетиката. Ако се използват керамични фасети, има риск от стъпване в зоните с повишено дъвкателно натоварване, което е друг риск, който трябва да се отчете.

ИЗДЪРЖЛИВОСТ НА ИЗЦЯЛО КЕРАМИЧНИТЕ МАТЕРИАЛИ ПРИ ПАЦИЕНТИ С БРУКСИЗЪМ

Първоначално трябва да решим кой аспект ще е с доминиращо значение в лечението – естетиката или адекватната издържливост в зоните с повишено дъвкателно налягане. При пациентите с бруксизъм здравината на материалите, които се използват за възстановяване, е от голямо значение за стабилността в дългосрочен план. Колкото повече е делът на кристалната фаза, толкова керамичният материал е с по-добри механични качества. Това е особено вярно за оксидните керамики (циркониевият оксид има здравина над 1000 MPa), които представляват материали с пълна микроструктура и следователно недостатъчно транспарентни. Именно поради този факт от страна на естетиката невинаги това е най-добрият избор. По-новите типове циркониев оксид предлагат повишена транспарентност, но за сметка на това значително са влошени механичните качества в сравнение с тези на предшестващите материали. Конвенционалните силикатни керамики, съдържащи инфилтрирана с левцитни кристали стъкловидна фаза, имат сравнително добра естетична стойност. С якост на огъване от около 80 до 200 MPa обаче, техните механични качества са сравнително незадоволителни. От своя страна литиево-дисиликатните стъклокерамични материали (IPS e.max Press и CAD) с якост на

огъване около 360 до 400 MPa се нареждат на средна позиция между циркониевият диоксид и конвенционалните силикатни керамики по механичните си качества. Този вид керамика, с транспарентност, близка до тази на естествените зъби, е индицирана за монолитни единични възстановявания, причленни мостови конструкции в областта на премоларите, хибридни надстройку и хибридни корони. Монолитните възстановявания значително намаляват риска от фрактуриране в сравнение с фасетите, като именно заради това са особено благоприятни при пациенти, страдащи от бруксизъм. Ако искаме да използваме този материал за мостови конструкции в дисталните участъци, можем да приложим композитни мостове, направени с помощта на CAD-on технологията (IPS e.max CAD Veneering Solutions). Ако използваме този метод, скелетът, направен от високоякостния циркониев диоксид, се синтерова заедно с по-еластичен материал с повишени естетични качества като литиевия дисиликат. Тази уникална комбинация от материали заедно с наличната хомогенна керамична връзка между тях води до възстановявания с високо механични качества, които са способни да издържат на повишеното дъвкателно налягане без риск от евентуално фрактуриране. Макар и да противоречи на указанията на производителите, че подобни възстановявания са контраиндицирани при пациенти с бруксизъм, от една чисто прагматична гледна точка двата материала биха могли да се използват за тотална рехабилитация – монолитните възстановявания от високоякостна литиево-дисиликатна стъклокерамика в комбинация с CAD-on/Veneering Solution техника за направата на дистални мостови конструкции.

КЛИНИЧЕН СЛУЧАЙ ПРЕДОПЕРАТИВНА СИТУАЦИЯ, ДИАГНОЗА И ПЛАН НА ЛЕЧЕНИЕ

Мъж на 67-годишна възраст с функционално и естетическо компрометирано съзъбие пристигна с неотложна нужда от лечение. Желанието му бе зъбите му да бъдат „както преди“, имайки предвид както естетично, така и функционално. В общата му медицинска история не се открива нищо обезпокояващо. Той не се оплака от проблеми от страна на темпоромандибуларната става или някакво чувство за напрежение в нея.

Разстоянието, което има в областта на горните премолари, са били протетично затворени с помощта на дефинитив-

ни възстановявания. В долната челюст се наблюдава частично обеззъбяване в дисталните участъци и от двете страни. Наличните естествени зъби показват признаци на генерализирано износване и изтриване. Подробна оценка на базата на клинични и рентгенографски изследвания показва понижена височина на захапката, тежка абразия и атриция, бруксизъм и високо стояща горна устна (фиг. 1). По оклузалните и инцизалните повърхности се откриват плоски, добре ограничени изтрпани участъци, отговарящи на антагонистите. В шечните области на зъбите се наблюдават клиновидни дефекти (абфракции), които обикновено се откриват при страдаците от бруксизъм. Естетично горната зъбна дъга е негативно повлияна от няколко фактора. Например линията на инцизалните ръбове не е добре съгласувана с извивката на долната устна. Това несъответствие е причинено от загубата на зъбни структури, разликата между дължина спрямо ширина на фронталните зъби, както и нарушението на целостта на зъбната редица заради липсата на проксимални контакти.

Диагноза: Генерализирана абразия с тежко редуциране във вертикалните междучелюстни съотношения, протетично неподходящо възстановено съзъбие с липса на зъби и разстояния между зъбите. Направена бе индивидуална оценка на прогнозата на всеки зъб, като всички зъби с изключение на 27 и 28 са с добра прогноза.

Лечебен план: Функционално възстановяване на вертикалните съотношения на оклузията, хирургично утължаване на зъбните корони, консервативно възстановяване, дългосрочно възстановяване с временни конструкции, поставяне на три импланта в горна челюст, финална протетична реконструкция с изцяло керамични възстановявания. Лечението се осъществи в две фази:

- 1) инициална (предпротетична) фаза;
- 2) ресторативна (протетична) фаза.

ФУНКЦИОНАЛНА РЕКОНСТРУКЦИЯ И УДЪЛЖЕНИЕ НА ЗЪБИТЕ КОРОНИ

Взет е отпечатък на съзъбието, след което началната ситуация е регистрирана с помощта на лицева дъга. Чрез определяне на междучелюстните съотношения в покой (разстоянието при физиологичен покой) оценихме загубата на височина във вертикално отношение (фиг. 2). В зъботехническата лаборатория моделите бяха включени в частично нагласяем артикулятор с индивидуални стойности. В началото на тази предпротетична фаза пациентът трябваше да носи шина, която да стабилизира захапката. За тази цел бе направена шина, съгласувана с оклузалните контакти, която да стабилизира бъдещите вертикални отношения при централна позиция на кондилите. Пациентът носи това устройство за период от три месеца, без да има проблем с адаптацията към но-

вите вертикални размери на оклузията.

При изготвяне на диагностичния восъчен моделаж (wax-up) се взеха предвид и функционалните изисквания и естетичните съображения на пациента (фиг. 3). След като наличните възстановявания бяха свалени, преминахме към етапа на хирургично утължаване на горните и долните зъби в областта на фронта и премоларите. Вакуумно формована лъжица се изготви от диагностичния wax-up и бе използвана за определяне на дължината на зъбите (фиг. 4). Излишните тъкани бяха внимателно премахнати, гингивата в областта на зъбите бе изрязана, а костта – редуцирана до необходимото ниво. Операцията завърши със зашиване с хлабави шевове (фиг. 5).

В края на оздравителната фаза започна подготовка на зъбите за следващия етап от лечението. Тя включваше щателно премаване на амалгамените обтурации, както и на вторичните кариези. Някои от зъбите се нуждаеха от допълнително изпиляване преди поставянето на короните. Зъби 12, 11 и 21 бяха лекувани ендодонтски с поставяне на фиброцифтове за по-голяма стабилност (FRC Postec Plus, Ivoclar Vivadent, фиг. 6 и 7) и изграждания с двойнополимеризиращ композит за изграждане на пълчета (Multicore Flow, Ivoclar Vivadent). Шцифтовете се състоят от специално разработен композитен матрикс и предлагат естествена трансlucentност, еластичност и якост на огъване, сходни с тази на дентина. Композитът, използван за изграждането на пълчетата, е наличен в няколко цвята, като осигурява добри механични и естетични качества. Зъби 22, 23 и 24 са възстановени с лети златни шцифтове (фиг. 8), докато останалите зъби бяха частич-

но възстановени с помощта на композит, за да могат да се използват като мостоносители.

ПОСТАВЯНЕ НА ИМПЛАНТИ

Хирургичен водач бе направен на базата на wax-up-a и послужи за планиране на позиционирането на имплантите в горна челюст. Върху оклузалните повърхности на шаблона бяха направени перфорации, съответстващи на местата, най-подходящи за бъдещите импланти, с цел постигане на оптимални протетични възстановявания, които след това бяха запълнени с рентгеноконтрастен материал (фиг. 9). След това последва оформяне на имплантните ложи въз основа на информацията от компютърно-томографския образ и шаблона в областта на зъби 36, 45 и 46 (фиг. 10). Хирургичният водач се използва при изпиляването на костта за поставяне на имплантите. Хирургичната интервенция бе извършена без усложнения. Впоследствие трите импланта (Astra Tech, Dentsply Implants) бяха поставени в костта (фиг. 11), заздравителните нагстройки бяха завинтени, след което имплантационната зона бе защитена.

ДЪЛГОСРОЧНО ВРЕМЕННО ВОЗСТАНОВЯВАНЕ

Пациентът получи дългосрочни временни възстановявания, чиято цел бе стабилизация на планираните вертикални размери и одобрение на естетичния външен вид. За направата на тези конструкции бяха използвани пластмасови блокчета (TelioCAD, Ivoclar Vivadent). Вече изготвеният wax-up и временните конструкции благодарение на CAD/CAM технологията бяха изготвени бързо и безпроблемно (фиг. 13). Въпреки че за целта

бе използван монолитен дизайн, високата трансlucentност придаде на временните възстановявания по-реалистичен вид (фиг. 14). Пациентът не съобщи за никакви оплаквания, що се отнася до функция и удобство. Естетичният вид бе значително подобрен, което веднага се отрази на начина на говорене и изразжението му.

ДЕФИНИТИВНО ПРОТЕТИЧНО ВОЗСТАНОВЯВАНЕ

Пациентът бе с временните конструкции достатъчно дълго време, за да свикне с новите вертикални съотношения, които по-късно щяха да бъдат пренесени при дефинитивното възстановяване. След като свалихме временните конструкции, взехме отпечатък от препарирани зъби с поливинилсилоксан (Virtual, Ivoclar Vivadent). Благоприятните хидрофилни качества на отпечатъчния материал позволиха гетайло и точно отразяване на оранните твърди и меки тъкани, осигуряващо идеални условия за изготвянето на работни модели. Вече определената оклузална позиция бе пренесена в артикулятор чрез силиконови ключове от различните части на съзъбието (отделни ключове за фронта и за дисталните участъци) (фиг. 16). Бе направена регистрация с лицева дъга за репозициониране на модела на горна челюст.

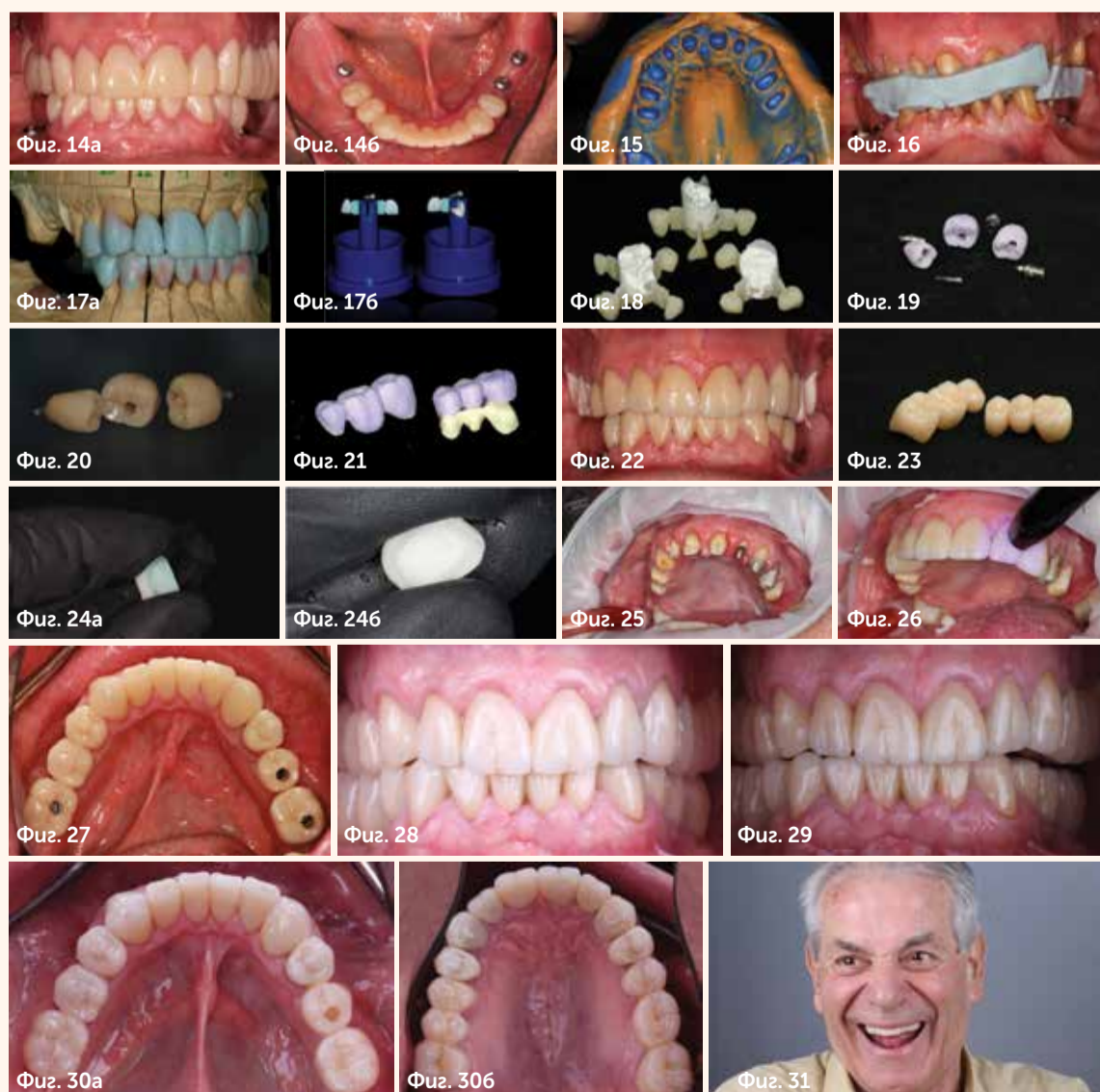
КЕРАМИЧНИ ЕДИНИЧНИ КОРОНИ

В съответствие с плана на лечение едноотливните корони бяха изработени от литиев дисиликат. Полихроматични блокчета бяха използвани за престохниката (IPS e.max Press Multi, Ivoclar Vivadent), за да бъдат постигнати максимално е-

стетични резултати (фиг. 17a и б, фиг. 18). Тези блокчета са с променящи се цвят и трансlucentност от дентина към инцизалната зона, позволявайки естетичността на възстановяванията да бъде постигната при еднократно пресоване. Напълно елиминирана е нуждата от времеемкото глазиране на порцелана. Ефикасността е повишена, като по този начин рискът от фрактуриране на материала е снижен до минимум. Имайки предвид възрастта на пациента, за по-голяма реалистичност бяха направени различни микро- и макронеравности и характеристики с помощта на бои.

ИЗЦЯЛО КЕРАМИЧНИ ИМПЛАНТНИ НАДСТРОЙКИ

Върху имплантите бяха поставени персонализирани литиево-дисиликатни корони (IPS e.max CAD), поставени върху хибридни нагстройки. Хибридните корони бяха проектирани с помощта на CAD софтуер от специално разработени литиево-дисиликатни блокчета, които екстраорално чрез композитен цимент (Multilink Hybrid Abutment, Ivoclar Vivadent, фиг. 19 и 20) бяха залепени за титаниевите основи, след което монолитните хибридни корони бяха завинтени в съответните места. Блокчетата IPS e.max CAD, които се използват за изработването на хибридни нагстройки или корони, имат предварително изработен интерфейс (например за титаниевата основа на Sirona), гарантиращ точността на напасване на елементите. Според нас намалената якост на огъване на литиевия дисиликат в сравнение с циркониевия оксид има благоприятен ефект върху удобството при хранене, както и върху имплантите. С оглед на факта, че имплантите нямат



Фиг. 14 а и б Горна и долна зъбна редица с фиксирани временни възстановявания. **Фиг. 15** Отпечатък от горната зъбна редица за изработване на дефинитивните възстановявания. **Фиг. 16** Прехвърляне на установените вертикални съотношения чрез силиконови ключове от отделните части на съзъбието. **Фиг. 17 а и б** Wax-урът на постоянните конструкции върху модела. **Фиг. 18** Керамичните корони след изработването им с престохниката. **Фиг. 19** Готовите IPS e.max CAD корони преди бондинга. **Фиг. 20** IPS e.max CAD короните, преди да бъдат завинтени. **Фиг. 21** Циркониевата основа и литиево-силикатната част. **Фиг. 22** Ажустирание на конструкциите преди финалното им циментиране. **Фиг. 23** Готови за ажустирание и циментиране CAD-оп мостови конструкции. **Фиг. 24 а и б** Обработка на стъкло-керамичните компоненти. **Фиг. 25** Обработка на зъбните тъкани. **Фиг. 26** Фотополимеризация след адхезивното циментиране на конструкциите. **Фиг. 27** Завинтване на останалите IPS e.max CAD конструкции. **Фиг. 28** Състоянието след циментиране на всички керамични конструкции. **Фиг. 29** Оценка на функционалните качества при латеротрузия. **Фиг. 30 а и б** Оклузален изглед на протетичните възстановявания в горна и долна челюст. **Фиг. 31** Пациентът е спокоен и щастлив след завършване на лечението.

възможност за микродвижения, смятаме, че литиевият дисиликат е подходящ материал за възстановявания при пациенти с бруксизъм.

ИЗЦЯЛО КЕРАМИЧНИ МОСТОВИ КОНСТРУКЦИИ

За да смекчим големите дъвкателни сили, които се очакват при пациент с бруксизъм, в дисталните зони отново използвахме литиев дисиликат. Но тук разликата бе, че на преген план поставихме стабилността и здравината на възстановяването. Поради този факт избрахме да проектираме така наречения композитен мост (IPS e.max CAD Veneering Solutions). Тази уникална комбинация от литиев дисиликат (LS2) и циркониев оксид (ZrO₂)

позволява изработването на мостови конструкции с изключително добри механични и естетични качества, за които като носители могат да служат зъби или импланти. Два компонента се изискват за създаването на подобно възстановяване: високоякостна основа от циркониев диоксид (IPS e.max ZirCAD) и стъклокерамична покриваща структура (IPS e.max CAD, фиг. 21). След като и двете структури са изработени с CAD/CAM технологията (inLab MC-XL, Sirona), основата бе изпробвана и коригирана до последния детайл преди финализацията (фиг. 22). Краткото време за изработка на структурите увеличава ефективността и продуктивността. След изпробването двата компонента, синтеровани поотделно, бяха свързани с

помощта на стъклокерамика за свързване (IPS e.max CAD Crystall./Connect, Ivoclar Vivadent, фиг. 23). Това свързване протича заедно с процеса на кристализация на литиевия дисиликат.

ЦИМЕНТИРАНЕ НА ВЪЗСТАНОВЯВАНИЯТА

Протетичните възстановявания, направени от The IPS e.max Press, бяха циментирани с двойно-полимеризиращ композитен цимент (Variolink Esthetic DC, Ivoclar Vivadent) с оптимални естетични качества. Стъклокерамичните компоненти бяха обработени предварително с едноконентен праймер (Monobond Etch & Prime, Ivoclar Vivadent), спазвайки инструкциите на производителя. Зъбите бяха третираны с

адхезив (Adhese Universal, Ivoclar Vivadent, фиг. 24 и 25). След като бе подобран цветът на композитния цимент, стъклокерамичните възстановявания бяха дефинитивно циментирани чрез адхезивна техника на циментиране (фиг. 26). The IPS e.max CAD хибридни корони бяха завинтени на съответните места (фиг. 27) и отворите бяха запечатани с помощта на композитен материал. Циркониевооксидните IPS e.max CAD-ов мостови конструкции бяха циментирани с фотополимеризиращ цимент (SpeedCEM Plus, Ivoclar Vivadent). Проверихме всички функционални и естетични параметри, след което инструктираме пациента как да носи протетичните си шини (фиг. 28–31). Шината трябва да се носи през нощта. Освен това

бяха планирани регулярни профилактични прегледи през интервал от четири месеца.

ДИСКУСИЯ

Често изцяло керамичните възстановявания при пациенти с бруксизъм се смятат за прекалено рисков протетичен метод. Дори до момента бруксизмът се споменава като контраиндикация. Това е категорично вярно, когато става въпрос за конвенционалните керамични материали, които имат висока крехкост. Когато материал от този тип се използва при повишено дъвкателно налягане (при параданци), рисковете от провал са големи и затова следва да се оценят критично. За сметка на това обаче технологичният напредък ни разкрива нови възможности. Позовавайки се на автора на статията, модерните керамични материали и концепциите на приложението им могат безпроблемно да се използват при пациенти с бруксизъм, при положение че се спазват клиничните индикации.

ОБЗОРЕН ПРЕГЛЕД НА МАТЕРИАЛИТЕ, ИЗПОЛЗВАНИ В ТОЗИ КЛИНИЧЕН СЛУЧАЙ

IPS e.max CAD-ов: Според клиничните данни CAD-ов технологията има преживяемост от над три години. Средните периоди варират между 21 месеца за мостовите конструкции до 36 месеца за короните. Две изследвания анализираха преживяемостта на 29 различни тричленни мостови конструкции^{1,2}. Няма данни за неуспех досега. Друго проучване, включващо 30 мостови конструкции, бе проведено през 2012 г. Освен това изследване, направено от University of Pennsylvania от von Blatz и кол., оцени така наречените композитни мостове, произведени по CAD-ов технологията. На двадесет и петима пациенти бяха изготвени тричленни CAD-ов мостове. След период от 6 месеца всички възстановявания бяха оценени като „много добри“ или „добри“.

IPS e.max Press: Съществуват данни за преживяване на литиево-дисиликатните възстановявания, направени чрез протехнологията, за период от повече от 10 години. 97% е средната преживяемост на материала на базата на 5.6-годишен период на наблюдение на 643 възстановявания (корони) от 5 различни клинични проучвания^{3,4,5,6,7}, както и според проучване на Ivoclar Vivadent. Провалите (2.5%) се дължат на фрактури (1.6%), ендодонтски усложнения (0.2%) и развитие на вторичен кариозен процес (0.2%). Четири от короните бяха изключени от проучванията поради образуването на пукнатина (0.6%). Отчупване на части от материала настъпва при 3.4% от възстановяванията, но са били поправени веднага in situ. Системно проучване върху преживяемостта на конвенционалните стъклокерамични материали показва, че в 3.8% от случаите възникват фрактури. Преживяемостта на металокерамичните корони е

Световен ден на оралното здраве
20 март

КАЖИ Даа
ДЕЙСТВАЙТЕ ЗА ЗДРАВЕТО НА УСТАТА

Здравите уста и тяло вървят ръка за ръка.
Научете пациентите си как грижата за устната кухня допринася за цялостното здраве и благополучие.

Разпространете посланието и споделете ресурсите на кампанията

www.wohd.org

СКАНИРАЙ МЕ ЗА ПОВЕЧЕ ИНФОРМАЦИЯ

Партньори: HENRY SCHEIN®, PHILIPS sonicare, UNILEVER, 3M PLANMECA, WINGLEY

Организирано от FDI World Dental Federation. В партньорство с Български зъболекарски съюз.

95.6% в период от 5 години, като биологични или технологични проблеми се съобщават в около 5 до 10% от случаите. Със своята 97.5% преживяемост и 1.6% риск от фрактури IPS e.max показва много по-задоволителни качества от конвенционалните материали като стъклокерамика и металокерамика. Това е валидно особено в случаите, в които се използват монолитни конструкции. Монолитните възстановявания от този материал са доста подходящи при пациенти с бруксизъм.

ЗАКЛЮЧЕНИЕ

В клиничния случай, описан в статията, лечебната цел е постигната, а функционалните и естетичните очаквания на пациента са напълно задоволени. Бяха използвани изцяло керамични възстановявания за рехабилитация на силно засегнатото от бруксизъм съзъбие. Ако направим ретроспекция, ще открием, че диагностиката, внимателното изготвяне на лечебния план, както и предпротетичното лечение играят значителна роля в лечебния процес. Постоянното придържане към определените в лечебния план етапи е също толкова важно. Само след като планираните вертикални съотношения са постигнати с помощта на временните конструкции, е възможно да преминем към дефинитивната възстановителна фаза. В подбор на материалите за протетичните възстановявания превзвешава да оценим параметрите на гъвкавостта налягане, което ще действа върху съзъбието при наличен бруксизъм, като за предпочитане са монолитните конструкции. Ако се отчетат тези фактори, е възможно постигането на дългосрочна стабилност и висока естетичност. DT

За авторите:

Д-р Theodoros Gonidis е роден в Атина, Гърция, и е завършил зъботехника в Technological Educational Institute (TEI) в Атина. Провъждава обучението си в School of Dentistry of National and Kapodistrian University of Athens, Гърция, като се дипломира през 2012 г. Следващата година е приет в Катедра по протетична дентална медицина на факултета. e-mail: toddgonidis@icloud.com;

Д-р Meni Chatziniolaou е активен участник в различни научни срещи и като автор, и като презентатор на научни проекти, като освен това има редица текстове, публикувани на чужди езици. Д-р Chatziniolaou е член на Hellenic Prosthodontic Association и European Association of Osteointegration (EAO). e-mail: xnmeni@icloud.com;

Д-р George Papavasiliou е протезист, чиято настояща позиция е на доцент в Катедра по протетична дентална медицина, School of Dentistry at the National and Kapodistrian University of Athens, Гърция. e-mail: георп@dent.uoa.gr;

Мария Спанополу е родена в Атина, Гърция, и завършва зъботехника през 2004 г. в Technological Educational Institute (TEI) в Атина. Осъществява професионалната си дейност в лабораторията на баща си, Advanced Dental Laboratory. www.adl-mariaspanopoulou.com e-mail: info@mariaspanopoulou.com;

ОВЛАДЯВАНЕ НА ОТРАЗЕНАТА БОЛКА

Д-р Chady Torbay, г-р Sara Salloum, г-р Claudia Dib, г-р Edgard Jabbour и г-р Philippe Sleiman, Ливан

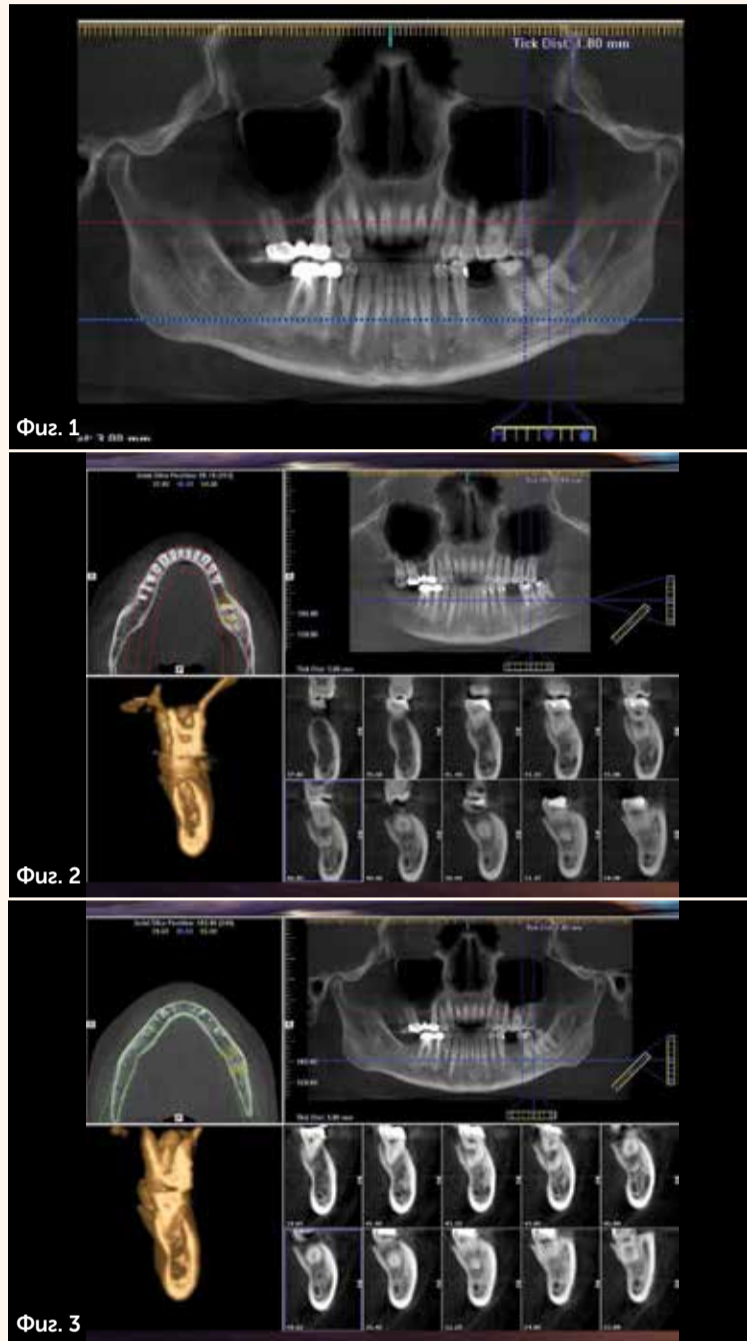
ВЪВЕДЕНИЕ

Отразената орофациална болка, която представлява болка, усещаща се в зона, отдалечена от първопричината, е много често срещана в денталната практика^{1,2}. Като ендодонтисти диагностиката на болката и успешното справяне с нея са сред най-първостепенните ни задачи. Отразената болка неоспоримо има невrogenна основа. Смята се, че някои специфични неврални пътища и невронни връзки в мозъка и тялото вероятно водят до възникване на подобно отразяване на болката^{3,4}. Като пример може да послужи това, че някои от най-омалоомощаващите болкови състояния, които първично се проявяват като дентална болка, всъщност се пораждат от групи структури, имащи сходна инервация по хода на тригеминалния нерв^{5,6}.

Отразената болка може да създаде трудности в поставянето на диагнозата, като по този начин да доведе или до липсата на задоволителен резултат, или до провеждането на напълно ненужни ендодонтични и хирургични лечения и екстракции. Случаите на оплаквания от страна на зъбите по време на миокарден инфаркт представляват един сериозен пример на отразена болка⁷.

Именно за да се постави точна диагноза, преди предприемане на лечение трябва да се снеме дентална анамнеза на пациента и да се проведат подробни диагностични изследвания⁸. Най-благоприятната терапия на отразената болка е лечението на причината за дадената симптоматика, което включва нелеката задача първичното заболяване да бъде локализирано⁹. Ако локализацията на този процес не може да бъде идентифицирана, терапията остава само симптоматична, състояща се в прием на аналгетични лекарствени средства. Адекватното управление на болката е едно универсално изискване в областта на здравеопазването¹⁰. В такива случаи е необходима колаборация между катедрите по дентална медицина и катедрите по фармакология и физиология¹¹.

В тази публикация ние представяме два случая на погрешно



поставени диагнози и забавяне на необходимото лечение, чийто единствен резултат е прекомерна и неефективна медикаментозна терапия. В тези примери различни професионалисти в областта на оралното здравеопазване погрешно диагностицират причината за персистираща лицева болка поради липсата на достатъчно дълбочина и подробно дентално изследване. Освен това диагностиката им по никакъв начин не е подпомогната от наличните нови технологии.

КЛИНИЧЕН СЛУЧАЙ 1

Пациент с предполагаема лицева миалгия е изпратен за консултация със специалист. Той е управител на известна болница и в продължение на няколко седмици страда от силна болка. Лекуващите му лекари смятат, че става въпрос за възпаление на тригеминалния нерв и тъй като аналгетиците и противовъзпалителните средства нямат нужния ефект, терапията на пациента е сменена с Tegretol. Приятел на пациента го посъветва да се консултира и с лекар по дентална медицина за всеки случай. Назначена е СВСТ за по-точна визуализация на процеса, освен това е

проведено и клинично изследване. Награфията не се открива нищо специфично, въпреки че зоната около третия молар (фиг. 1) изглежда съмнителна. Хирургът предлага екстракция на мъдрец, но веднага след като действието на анестетика изчезва, болката се появява отново. Пусках копие на компютърната томография и вечерта внимателно разгледах всеки един зъб, докато нещо в зоната под втори молар не ми направи впечатление. От аксиалния изглед (фиг. 2 и 3) и при проследяване на различни срезове през долна челюст (фиг. 4) изглеждаше, сякаш мигрираща от молара инфекция достига областта на мандибуларния нерв, като по този начин вероятно възпалителният инфилтрат оказва натиск върху нерва, причинявайки болка. Веднага се свързах с пациента и уговорихме възможно най-ранен час за следващата сутрин. Когато той пристигна, първо нещо, което предприех, бе да проверя виталитета на въпросния зъб, както и на останалите зъби в долната и в горната зъбна редица. Любопитно бе това, че мандибуларният втори молар не показва никакви признаци на виталност при топлинно гразнене и електро-

стимулация, а усещането при перкусия също бе отрицателно. След като разясних ситуацията на пациента и той се съгласи да направим пробно изборване в зъба без анестезия, за да проверим дали ще провокираме болка – отново нямаше реакция от негова страна. Веднага пристъпих към отваряне на ендодонтиски достъп и щом опитах да проверя проходимостта на дисталния канал, пациентът започна да усеща силна пулсираща болка, която ирадира към лявата половина на лицето му. Няколко секунди по-късно възпалителен ексудат започна да се грене от дисталния канал, като с помощта на макроканюлата на EndoVac (Kerr) улеснихме гренежа. Изтичането на ексудата продължи почти 15 минути. Щом ексудацията спря, пациентът почувства леко облекчение, но помолу да прекъснем лечението, тъй като болката бе прекалено силна. Уговорихме се да не завършваме лечението в това посещение, като той си записа час за следващия ден с обещанието, че ще ме гържи в течение за състояние то си през целия ден. След два дни заслужена дръмка той отново се свърза с мен и ми каза, че най-после се почувствал отново като нормален човек. Всички лекарства бяха спрени, тъй като сподели, че има странно усещане при приема на Tegretol. На следващия ден завърших кореново лечение (фиг. 5) с помощта на TF Adaptive (Kerr) и протокола за иригация на Sleiman с EndoVac. Обтурирането на каналите бе извършено с техниката за 3D обтуриране с топла гутаперка, като по-късно бе поставена и корона.

КЛИНИЧЕН СЛУЧАЙ 2

Пациентка е изпратена за консултация в клиника с оплакване от тежест в мандибуларен молар. Освен това тя описва и наличието на парещо усещане в областта на долната устна. Направена е рентгенография (фиг. 6), на която се вижда недобре проведено кореново лечение с просветляване в апикалната зона. Информирах пациентката, че една СВСТ графия би била особено необходима за определяне на точното естество на процеса. В аксиална проекция (фиг. 7) успяхме да отчетем обема на костна де-