

23° Congresso Internazionale di Terapia Implantare
Verona Palazzo della Gran Guardia
Nuova data 21 - 22 - 23 Ottobre 2021

I bisogni espressi e latenti del paziente nell'era digitale

Implantologia e Ortodonzia invisibile

www.biomax.it

BIOMAX
avere cura

NEWS & COMMENTI
Possiamo usare la parola "permanente" quando si tratta di ciò che facciamo in odontoiatria? 2

NEWS INTERNAZIONALI
La European Association for Osseointegration annulla il congresso 2021 a Milano in presenza 3
Studi dimostrano che l'odontoiatria deve adattarsi per essere preparata alle future crisi 4

SPECIALE REGENERATION
Flusso digitale CAD/CAM in implantologia a carico immediato 3,0 12

NOTIZIE DALLE AZIENDE 14

LAB TRIBUNE
Da pagina 7

bti.
Human Technology

STANFORD UNIVERSITY

Eduardo Anitua,
il ricercatore spagnolo più autorevole nel campo dell'odontoiatria

#62 WORLD WIDE
#1 SPAIN

BTI Biotechnology Institute ITALIA
Tel: (39) 02 7060 5067 | bti-biotechnologyinstitute.it

Il workflow digitale REX PiezoImplant nelle creste sottili

Andrea Alberghini Maltoni

Introduzione

Per il corretto inserimento di un impianto è necessaria un'adeguata disponibilità ossea, pertanto per ottenere dei risultati ottimali, a impianto inserito, è consigliabile avere perlomeno 1,5 mm di osso disponibile sia sul versante vestibolare che su quello linguale.

In assenza di un sufficiente spessore osseo, il posizionamento di un impianto tradizionale, di diametro adeguato, viene sconsigliato a meno che questo non sia preceduto o accompagnato da un'efficace procedura di aumento di volume osseo.

La forma anatomica di una cresta ossea sottile suggerirebbe infatti la scelta di un impianto dalla sezione più simile possibile alla forma della cresta stessa.

Oggi questa scelta è possibile, con l'adozione dell'impianto REX PiezoImplant dalla esclusiva sezione rettangolare e dalla forma a cuneo. Questo impianto nasce espressamente per un'adeguata gestione delle creste ossee sottili. Se per varie ragioni si decide di non ricorrere a un

aumento di volume osseo, oggi tra le numerose scelte implantari, REX PiezoImplant è l'unico ad avere una forma adeguata alla morfologia ossea che riduce la discrepanza geometrica tra osso e impianto.

Per ottimizzare il risultato estetico a livello protesico, quando una cresta ossea è di ampio spessore, il posizionamento di un impianto tradizionale trova uno spazio osseo adeguato per effettuare delle eventuali correzioni, modificandone l'inclinazione. Quando invece la cresta è sottile (Fig. 1) questa possibilità di correzione si riduce drasticamente e soltanto un impianto dalla sezione appiattita come REX PiezoImplant consente un corretto posizionamento implantoprotesico tridimensionale dell'impianto.

> pagina 5

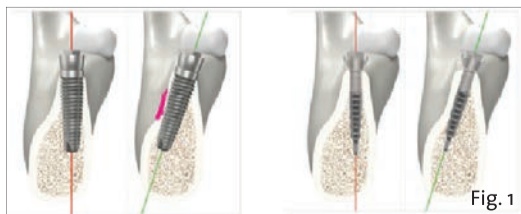


Fig. 1 - Differente inclinazione tra l'impianto a vite e l'impianto REX PiezoImplant. Quest'ultimo permette maggior posizioni.

CRESTE SOTTILI? UN PROBLEMA RISOLTO REX PIEZOIMPLANT

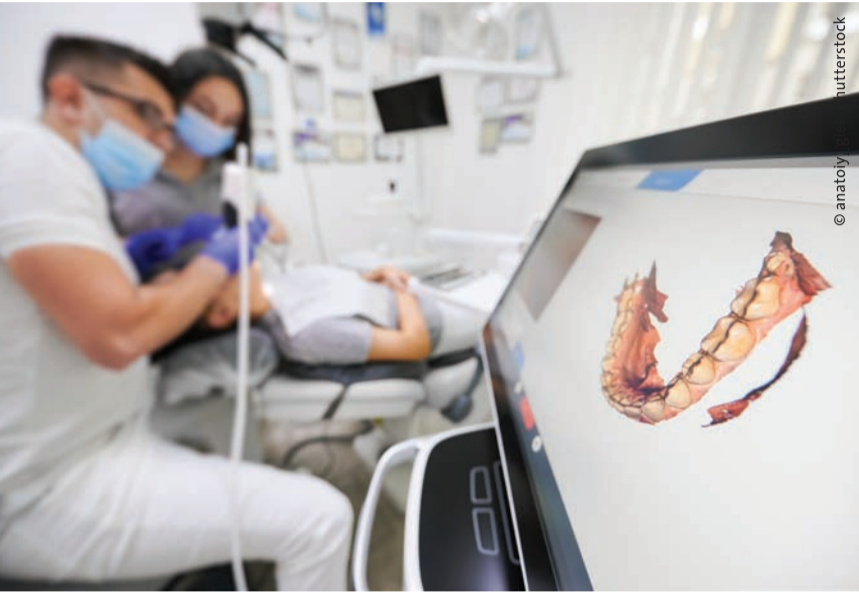- ANATOMICO**
Preserva la dimensione ossea e la vascolarizzazione
- ALTERNATIVO**
Evita il ricorso a chirurgia rigenerativa non sempre predicibili
- CONVENIENTE**
Riduce sensibilmente i tempi operativi a vantaggio dell'operatore e del paziente

mectron
medical technology

www.mectron.it
mectron@mectron.com

Rex Implants
minimally invasive technology

Possiamo usare la parola “permanente” quando si tratta di ciò che facciamo in odontoiatria?



Come tutti sappiamo, l'odontoiatria si dedica alla comprensione del funzionamento del cavo orale, del rapporto mascellare e mandibolare, della cura delle carie, della ricostruzione parziale o totale dei denti fratturati, della sostituzione dei denti mancanti, dell'estetica, del design del sorriso, del corretto allineamento dei denti, della correzione dei problemi del morso e molto altro ancora. Indipendentemente da ciò che noi clinici facciamo per i nostri pazienti, esistono soluzioni che dovrebbero essere necessariamente considerate permanenti?

Se si leggono gli annunci sui servizi offerti dall'odontoiatria, se si ascolta la radio, si leggono i giornali o si guarda la TV, la parola “permanente” viene spesso applicata a ciò che noi dentisti facciamo per i nostri pazienti. Pertanto perché spesso incappiamo in professionisti del settore dentale che pubblicizzano i loro servizi come permanenti? Nel mondo degli impianti dentali, per esempio, il concetto che siano un sostituto permanente dei denti mancanti è stato veicolato dalla stampa, dai social media, dai siti

web e dalla pubblicità in radio. Una semplice ricerca online su Google riguardante gli impianti dentali utilizzando la parola “permanente” rivelerà un elenco quasi infinito di soggetti che promuovono questo concetto. Eppure sappiamo che, sebbene gli impianti siano forse la soluzione in medicina più prevedibile di sostituzione biologica, non si tratta di sostituzioni veramente permanenti. Nel mondo odierno della disinformazione, l'industria dentale è prudente nel promuovere servizi permanenti? Questo è uno spunto di riflessione.

Se si leggono gli annunci sui servizi offerti dall'odontoiatria, se si ascolta la radio, si leggono i giornali o si guarda la TV, la parola “permanente” viene spesso applicata a ciò che noi dentisti facciamo per i nostri pazienti. Pertanto perché spesso incappiamo in professionisti del settore dentale che pubblicizzano i loro servizi come permanenti? Nel mondo degli impianti dentali, per esempio, il concetto che siano un sostituto permanente dei denti mancanti è stato veicolato dalla stampa, dai social media, dai siti

web e dalla pubblicità in radio. Una semplice ricerca online su Google riguardante gli impianti dentali utilizzando la parola “permanente” rivelerà un elenco quasi infinito di soggetti che promuovono questo concetto. Eppure sappiamo che, sebbene gli impianti siano forse la soluzione in medicina più prevedibile di sostituzione biologica, non si tratta di sostituzioni veramente permanenti. Nel mondo odierno della disinformazione, l'industria dentale è prudente nel promuovere servizi permanenti? Questo è uno spunto di riflessione.

L'uso della tecnologia e il nostro flusso di lavoro digitale hanno creato metodi che possono aiutare i medici a fornire timeline estese ai loro pazienti durante le cure. Le protesi digitali sono un esempio. Una volta che è stato progettato e finalizzato il file STL digitale, può essere memorizzato su un computer server locale o remoto per la realizzazione della protesi definitiva che verrà consegnata al paziente. In passato avremmo dovuto ricominciare tutto da capo se il paziente avesse fatto cadere accidentalmente la protesi e si fosse fratturata o persa, perché in passato si usava eliminare il modello utilizzato nella creazione della protesi. Con il flusso di lavoro digitale, oggi, possiamo recuperare il file STL e realizzare una nuova protesi senza la necessità di ulteriori impronte o molte sedute in studio. Lo stesso si può dire per i restauri e gli impianti realizzati con uno scanner intraorale e progettati utilizzando software CAD e fresati con la tecnologia CAM. Se possiamo fare affidamento ai file quando si verificano eventi imprevisti, possiamo ricreare la corona di un impianto con un semplice click del mouse anziché molte visite in studio del paziente.

Pertanto, poiché l'odontoiatria ha avuto molto successo come professione nel fornire trattamenti e soluzioni di lunga durata ai pazienti, il flusso di lavoro digitale ha portato nuove ed entusiasmanti opportunità risparmiando tempo e denaro sia per l'odontoiatra che per il paziente. Sebbene non sia ancora permanente, la tecnologia digitale ci offre soluzione aggiuntive e importanti per la potenziale durata delle cure dei nostri pazienti.

Nota editoriale: Ganz è il caporedattore della rivista internazionale digital-international magazine of digital dentistry e ha trattato questo argomento nell'uscita più recente della rivista.

Dr. Scott D. Ganz

IMPLANT TRIBUNE
The World's Newspaper of Implantology - Italian Edition

PUBLISHER AND CHIEF EXECUTIVE OFFICER - Torsten R. Oemus
CHIEF CONTENT OFFICER - Claudia Duschek
DENTAL TRIBUNE INTERNATIONAL GMBH
Holbeinstr. 29, 04229 Leipzig, Germany
Tel.: +49 341 48 474 302 | Fax: +49 341 48 474 173
General requests: info@dental-tribune.com Sales requests: mediasales@dental-tribune.com
www.dental-tribune.com

Material from Dental Tribune International GmbH that has been reprinted or translated and reprinted in this issue is copyrighted by Dental Tribune International GmbH. Such material must be published with the permission of Dental Tribune International GmbH. *Implant Tribune* is a trademark of Dental Tribune International GmbH. All rights reserved. © 2021 Dental Tribune International GmbH. Reproduction in any manner in any language, in whole or in part, without the prior written permission of Dental Tribune International GmbH is expressly prohibited.

Dental Tribune International GmbH makes every effort to report clinical information and manufacturers' product news accurately but cannot assume responsibility for the validity of product claims or for typographical errors. The publisher also does not assume responsibility for product names, claims or statements made by advertisers. Opinions expressed by authors are their own and may not reflect those of Dental Tribune International GmbH.

IMPLANT TRIBUNE ITALIAN EDITION
Anno X Numero 2, Maggio 2021
SUPPLEMENTO N. 1
di DENTAL TRIBUNE ITALIAN EDITION, ANNO XVII n. 5

MANAGING EDITOR

Patrizia Gatto
[patrizia.gatto@tueorservizi.it]

DIREZIONE SCIENTIFICA

Enrico Gherlone, Tiziano Testori

COMITATO SCIENTIFICO

Alberto Barlattani, Andrea Bianchi, Roberto Cocchetto, Ugo Covani, Mauro Labanca, Carlo Maiorana, Gilberto Sammartino, Massimo Simion, Paolo Trisi, Leonardo Trombelli, Ferdinando Zarone

CONTRIBUTI

A. Alberghini Maltoni, J. Booth, I. Cianci, M. Cianci, T. Cianci, G. Franzone, S. D. Ganz, S. Giulini, R. Maggi, R. Rossi.

REDAZIONE ITALIANA

Tueor Servizi Srl - redazione@tueorservizi.it
Coordinamento: Adamo Buonerba
C.so Enrico Tazzoli 215/13 - 10137 Torino
Tel.: 011 3110675

GRAFICA - Tueor Servizi Srl

GRAPHIC DESIGNER - Giulia Corea

STAMPA

Musumeci S.p.A.
Loc. Amérique, 97 - 11020 Quart (AO)
Valle d'Aosta - Italia

COORDINAMENTO DIFFUSIONE EDITORIALE
ADDRESSVITT srl

PUBBLICITÀ

Alessia Murari
[alessia.murari@tueorservizi.it]

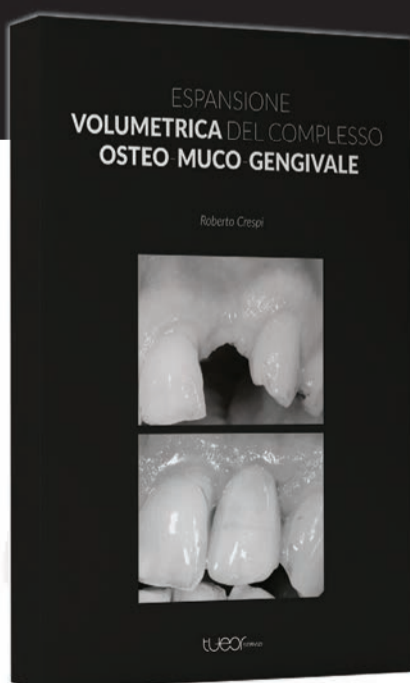
UFFICIO ABBONAMENTI

Tueor Servizi Srl
C.so Enrico Tazzoli 215/13
10137 Torino
Tel.: 011 3110675
Fax: 011 3097363
segreteria@tueorservizi.it

Copia singola: euro 3,00

NOVITÀ EDITORIALE

ESPANSIONE VOLUMETRICA DEL COMPLESSO OSTEO-MUCO-GENGIVALE



Prof. Roberto Crespi

Negli ultimi anni abbiamo osservato un numero sempre più crescente di nuovi materiali proposti come sostituti dell'osso umano senza dei follow-up clinici utili nel valutare l'efficacia nel tempo. La letteratura scientifica si prodiga nel descrivere l'utilizzo di questi biomateriali, perdendo di vista le potenzialità rigenerative dell'osso umano. Lo scopo di questo libro, attraverso la presentazioni di diversi casi clinici completi di una ricca componente fotografica, è quello di illustrare le caratteristiche rigenerative e riparative del tessuto osseo umano, cercando di sfruttarle nelle varie tecniche chirurgiche, soprattutto nell'espansione volumetrica del complesso osteo-muco-gengivale.

PREZZO: € 140

PER INFORMAZIONI E ACQUISTI

Tueor Servizi Srl | Tel. 011 311 06 75 | info@tueorservizi.it



DENTAL TRIBUNE EDIZIONE ITALIANA FA PARTE DEL GRUPPO DENTAL TRIBUNE INTERNATIONAL CHE PUBBLICA IN 25 LINGUE IN OLTRE 90 PAESI

È proibito qualunque tipo di utilizzo senza previa autorizzazione dell'Editore, soprattutto per quanto concerne duplicati, traduzioni, microfilm e archiviazione su sistemi elettronici. Le riproduzioni, compresi eventuali estratti, possono essere eseguite soltanto con il consenso dell'Editore. In mancanza di dichiarazione contraria, qualunque articolo sottoposto all'approvazione della Redazione presuppone la tacita conferma alla pubblicazione totale o parziale. La Redazione si riserva la facoltà di apportare modifiche, se necessario. Non si assume responsabilità in merito a libri o manoscritti non citati. Gli articoli non a firma della Redazione rappresentano esclusivamente l'opinione dell'Autore, che può non corrispondere a quella dell'Editore. La Redazione non risponde inoltre degli annunci a carattere pubblicitario o equiparati e non assume responsabilità per quanto riguarda informazioni commerciali inerenti associazioni, aziende e mercati e per le conseguenze derivanti da informazioni erronee.

La European Association for Osseointegration annulla il congresso 2021 a Milano in presenza

A causa della pandemia di SARS-CoV-2, anche il congresso EAO del 2020 è stato cancellato ed è stato trasformato in EAO Digital Days.



PARIGI, Francia: sul suo sito web, l'Associazione Europea per l'Osteointegrazione (EAO) ha annunciato che il suo incontro scientifico annuale non si svolgerà come previsto dal 14 al 16 ottobre a Milano, in Italia. A causa della pandemia globale Covid-19 in corso, l'evento di persona è stato annullato. Inoltre, l'organizzazione ha dichiarato che sta attualmente preparando un'alternativa digitale.

Con circa 5.000 partecipanti ogni anno, il congresso EAO è uno degli eventi più importanti per la comunità globale degli impianti dentali, che si è riunita l'ultima volta due anni fa per il congresso EAO a Lisbona, in Portogallo. Nel 2020, l'evento ha assunto un formato digitale completamente nuovo poiché l'ospite, la città di Berlino, aveva vietato eventi con più di 1.000 persone presenti. La piattaforma EAO Digital Days comprendeva otto diversi canali, attraverso i quali l'EAO ha fornito abstract session, poster session, stand espositivi virtuali, lounge degli sponsor e lounge per i membri EAO tra cui i partecipanti potevano scegliere.

«Saremmo stati in grado di rendere disponibile il contenuto scientifico a un numero molto limitato di persone», ha dichiarato a Dental Tribune International il prof. Henning Schliephake, presidente degli EAO Digital Days 2020 ed ex presidente EAO, in un'intervista che ha preceduto l'evento digitale l'anno scorso. «Inoltre, anche con quel numero limitato di partecipanti, sarebbero state applicate regole come il distanziamento sociale, l'uso di mascherine e l'accesso limitato all'area espositiva. Poiché l'atmosfera unica del nostro congresso si basa sulla vivace interazione tra tutti i partecipanti e i relatori, sia nelle aule che nell'area espositiva durante le pause, ciò avrebbe seriamente danneggiato la natura del congresso e il suo carattere educativo. Di conseguenza, abbiamo deciso di trasformare il format del congresso in uno digitale che consentisse sia la diffusione illimitata dei contenuti scientifici sia l'interattività».


Maggiori dettagli sugli EAO Digital Days 2021 saranno presto disponibili su eao.org/congress.

Il prossimo congresso annuale EAO di persona si terrà dal 29 settembre al 1 ottobre 2022 a Ginevra in Svizzera.



neoss® | Impianto ProActive Edge

Eccellente stabilità primaria con un protocollo di fresatura rivoluzionario: 1-2 frese¹



Stabilità a portata di mano.

¹Neoss ProActive® Edge Implant Ambassador Program

neossitalia.it

Intelligent Simplicity

Neoss Italia T 02 92 95 21 E neossitalia@neoss.com

Studi dimostrano che l'odontoiatria deve adattarsi per essere preparata alle future crisi

GERUSALEMME, Palestina: un sondaggio del maggio 2020 ha chiesto ai dentisti situati nell'area della Cisgiordania la loro preparazione nel riprendere ad offrire cure dentistiche di routine dopo le chiusure degli studi rese necessarie dalla pandemia di SARS-CoV-2. I ricercatori hanno pubblicato uno studio nel febbraio di quest'anno che ha mostrato come le sfide emerse durante la pandemia hanno rivelato che l'odontoiatria doveva adattarsi per essere meglio preparata per le crisi future.

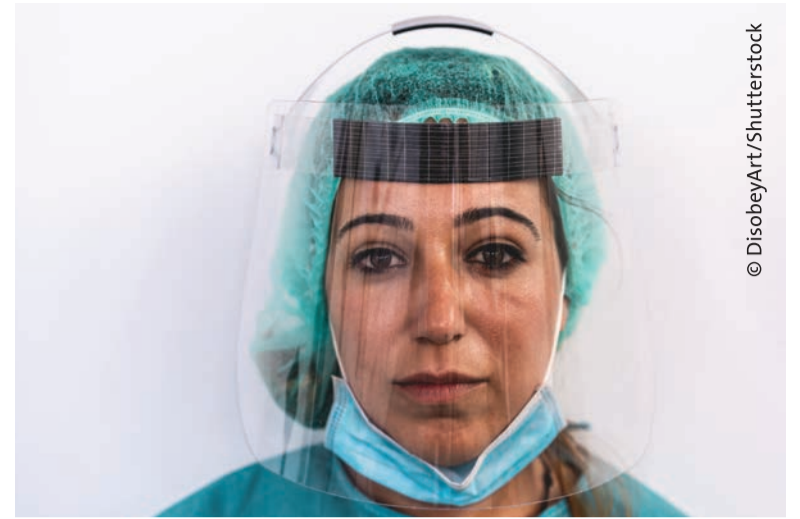I ricercatori dell'Università Al-Quds di Gerusalemme, del Ministero della Salute palestinese a Ramallah e dell'Università dell'Iowa a Iowa City negli Stati Uniti hanno intervistato 488 dentisti che esercitano nella zona della Cisgiordania. Ai partecipanti è stato chiesto quale fosse la loro percezione dei rischi legati al Covid-19, il loro livello di preparazione a riprendere la fornitura di cure dentistiche elettive,

quanto si sentissero sicuri nel trattare i pazienti che erano sospettati di essere contagiati dal Covid-19 e su una serie di fattori correlati al loro livello di fiducia. Lo studio ha anche esaminato le percezioni dei partecipanti sulla propria stabilità finanziaria e sul ruolo nella risposta alla pandemia.

Quasi il 60% degli intervistati ha affermato di sentirsi impreparato nel riaprire i propri studi dentistici. Sul tema del trattamento dei pazienti con Covid-19, circa il 13% degli intervistati ha affermato di non essere tranquillo e quasi due terzi (64%) ha affermato di essere da poco o moderatamente tranquillo.

“[Il] modello di medico-odontoiatra richiede che i dentisti siano competenti in molti aspetti medici della salute. Queste competenze preparerebbero i dentisti a essere più disposti e più tranquilli a rendersi utili in caso di pandemie e altre crisi sanitarie quando necessario”

*Dr Elham Kateeb
Al-Quds University*



© DisobeyArt/Shutterstock

lo. Gli autori hanno scoperto che i dentisti che avevano ricevuto una formazione sul controllo delle infezioni, o una formazione specifica relativa al Covid-19, hanno riportato livelli di fiducia più elevati. Quasi il 75% degli intervistati ha affermato che le difficoltà finanziarie che stavano affrontando erano così grandi da non poter rispettare i propri impegni finanziari nel mese corrente.

Gli autori hanno scoperto che i fattori finanziari ed etici erano i due principali fattori che spingevano i partecipanti a riprendere la fornitura di cure elettive. I dentisti in Palestina non erano stati chiamati a fornire assistenza nella risposta alla pandemia e più del 18% degli intervistati ha affermato che la loro offerta di assistenza non era stata accettata. Circa il 19% ha dichiarato di voler fare il volontariato nella risposta alla pandemia locale, ma non era sicuro di come poter essere coinvolto. La stragrande maggioranza (89,7%) degli intervistati ha ritenuto che il proprio ruolo nella risposta alla pandemia fosse stato quello di fornire cure odontoiatriche urgenti ai pazienti e di istruire gli altri sul Covid-19 (82,4%).

«I dati di questo studio evidenziano la fragilità dello studio dentistico privato in situazioni di emergenza. Le sfide etiche, sanitarie e finanziarie emerse durante Covid-19 richiedono ai dentisti di adattarsi ed essere meglio preparati ad affrontare le crisi future», hanno scritto gli autori. Hanno affermato che i risultati dello studio hanno evidenziato il fatto che l'odontoiatria viene eseguita separatamente da altre forme di assistenza sanitaria. Gli autori hanno sottolineato che i dentisti campione del sondaggio avevano raramente partecipato agli sforzi relativi alla risposta alla pandemia e che solo il 58% degli intervistati si era impegnato con colleghi medici per ottenere informazioni su SARS-CoV-2.

«L'odontoiatria si è tradizionalmente concentrata quasi esclusivamente sul modello di cura riparativa e riabilitativa invece di promuovere la salute e il benessere delle persone, lasciando i dentisti con capacità limitate di rispondere o essere pienamente utilizzati in una grave crisi sanitaria», hanno affermato gli autori. «Il futuro riserva la sfida di integrare meglio le cure dentistiche con le cure mediche primarie e specialistiche. Tale integrazione permetterà di considerare la salute orale una parte im-

portante della salute generale degli individui e non sarà ignorata», hanno concluso.

L'autore principale dello studio, il dottor Elham Kateeb, professore associato di salute pubblica dentale presso l'Università Al-Quds, ha dichiarato a Dental Tribune International: «I dentisti del nostro campione hanno considerato come loro ruolo principale nella pandemia quello di fornitori di cure odontoiatriche urgenti e in misura minore come operatori in prima linea insieme ai loro colleghi di altre professioni mediche. Penso che ciò sia semplicemente dovuto al modo in cui formiamo i nostri dentisti a livello globale, poiché l'educazione dentale è completamente separata dalla formazione medica nella maggior parte delle facoltà odontoiatriche».

Ha continuato: «Il modello attuale forma i dentisti per essere competenti nel restauro dei denti isolandoli dal resto del corpo. C'è poca attenzione al modello di medico odontoiatra che si occupa della valutazione del rischio, della diagnosi della malattia, della prevenzione, della minima invasività e dell'integrazione dei piani di trattamento della salute orale nei piani per la salute generale e il benessere delle persone. L'insegnamento del modello di medico odontoiatra richiede che i dentisti siano competenti in molti aspetti medici della salute. Queste competenze preparerebbero i dentisti ad essere più disponibili e più fiduciosi a prestare servizio in caso di pandemie e altre crisi sanitarie quando necessario».

«Sarebbe molto interessante valutare i curricula nelle diverse istituzioni per valutare quanto peso all'apprendimento è dedicato alla formazione riparativa e riabilitativa e quanto è dedicato alla diagnosi della malattia, alla promozione della salute, alla salute pubblica e al collegamento sistemico-orale oltre a alla conoscenza di base delle malattie infettive e di altri aspetti generali essenziali della salute», ha commentato Kateeb.

Lo studio, intitolato «Reopening dental offices for routine care amid the Covid-19 pandemic: Report from Palestine», è stato pubblicato online il 13 febbraio 2021 sull'*International Dental Journal*, prima dell'inclusione in un numero.

Jeremy Booth
Dental Tribune International

TAKE YOUR IMPLANTOLOGY
TO THE NEXT LEVEL

ISY+

+ SEMPLICE
+ STABILE
+ VERSATILE

btk  Implanting Trust,
Smile Again!

Discover more [btk.dental](https://www.btk.dental)



Il workflow digitale REX PiezoImplant nelle creste sottili

Andrea Alberghini Maltoni, Laureato in Odontoiatria e Protesi Dentaria presso l'Università di Genova



< pagina 1

La mancanza di progettazione o lo scorretto posizionamento dell'impianto talvolta rendono non solo pericolosa e meno predicibile la fase chirurgica ma anche difficile se non addirittura impossibile la successiva fase protesica.

Predicibilità implanto-protesica

In questo articolo valuteremo le varie fasi dell'implantologia computer guidata per ottenere un corretto posizionamento del nuovo impianto cuneiforme REX PiezoImplant: dalla progettazione alla realizzazione del manufatto protesico CAD/CAM.

Per un corretto posizionamento implantare, in relazione al limitato volume osseo disponibile, l'implantologia computer guidata consente oggi di pianificare l'intervento e di realizzare una mascherina chirurgica che guidi l'operatore nell'inserimento degli impianti.

Questo consentirà di sfruttare al meglio la disponibilità ossea in relazione alle necessità protesiche.

Il seguente lavoro introduce un metodo per la progettazione del caso e la realizzazione di una guida chirurgica espressamente realizzata per il posizionamento dei nuovi impianti REX PiezoImplant, di sezione rettangolare, attraverso la preparazione piezoelettrica del sito implantare.

Per realizzare il sito implantare

è stata messa a punto una speciale chiave guida, denominata "slitta" di sezione rettangolare e adeguata alla forma degli specifici inserti piezochirurgici per la preparazione del sito.

La pianificazione implantare computer guidata necessita di impianti virtuali; per questo caso è stato utilizzato il software "Implant 3D ver. 9.2 & GuideDesign - Medialab" che nella sua libreria ha inserite le forme degli impianti REX PiezoImplant e dei relativi componenti protesici.

Il software ci permetterà di ottenere un progetto che tenga conto sia delle esigenze anatomico-chirurgiche che che protesiche e in particolare quando ci riferiamo a creste ossee particolarmente sottili. Ricordo infatti che gli impianti necessitano di un adeguato spessore osseo vestibolare e linguale al fine di mantenere stabili i tessuti ossei e gengivali e per evitare la formazione di desoluzioni e recessioni.

La pianificazione software della fase chirurgica e l'utilizzo di una guida per il corretto posizionamento dell'impianto "asse implanto-protesico", (Fig. 2) ci permettono non solo di ottenere il posizionamento implantare nel rispetto dello spessore osseo disponibile "asse anatomico" ma anche di ricercare la migliore soluzione protesica avvitata, "asse protesico", per una sensibile riduzione del rischio di errore.

Interessante inoltre notare come con l'ausilio del software per progettazione implantoprotesica e utilizzando la riproduzione virtuale della ceratura diagnostica sia possibile allineare l'asse implantare all'elemento protesico in modo ottimale, utilizzando come riferimento il prolungamento dell'asse dell'impianto e facendolo emergere nella posizione ottimale al centro della corona protesica.

In assenza di informazioni protesiche, come spesso succede, la posizione implantare suggerita dall'anatomia ossea non coincide poi con la posizione ideale per la protesi.

Materiali e metodi

Si presenta all'osservazione una paziente di 64 anni che mostra la mancanza dell'elemento 25 e 26. Clinicamente si può notare un ristretto spazio in senso mesio-distale e un notevole avvallamento vestibolare tipico di una cresta sottile. Diventa quindi necessario un approfondimento radiologico tridimensionale, "cone beam multi FOV" con piccolo volume 4x5 per ridurre la dose radiante.

Nella sezione radiologica in prossimità del dente mancante si nota uno spessore osseo di 3.20 mm (Fig. 3) non sufficiente per l'inserimento di un impianto a vite standard.

La presenza degli impianti REX PiezoImplant nella libreria implantare del software Im-

plant 3D*, consente di simulare la posizione dell'impianto (Fig. 4). A causa dell'inclinazione dell'osso rispetto ai denti adiacenti (processo caratteristico che si verifica a seguito del riassorbimento della corticale vestibolare), si nota che il posizionamento dell'impianto necessita di un'inclinazione protesica in senso mesio-distale per la presenza della parete mesiale del seno mascellare e vestibolo-palatale per il riassorbimento orizzontale.

Tali inclinazioni risultano essere differenti dall'inclinazione che l'anatomia ossea "suggerisce" al chirurgo e quindi è opportuno ricorrere alla metodica guidata per poter riprodurre la posizione della progettazione implantoprotesica predeterminata.

Per realizzare una dima chirurgica REX Guide, è possibile disegnarla con il software Guide Design - Medialab** che al suo interno dispone della chiave per guidare gli inserti PIEZOSURGERY necessari per ottenere la preparazione del sito implantare.

Dopo aver disegnato la dima chirurgica sarà possibile esportare il file STL per poterlo stampare direttamente con una stampante 3D.

Per la preparazione del sito implantare sarà quindi utilizzata la dima chirurgica REX Guide (Fig. 5) con gli inserti PIEZOSURGERY utilizzati in sequenza secondo il protocollo REX, alternandoli alle relative fit-gauges per il controllo della profondità e della preparazione. Si procede quindi con l'inserimento dell'impianto, che essendo press-fit, sarà effettuato con il percussore magnetico IPD. Normalmente un corretto posizionamento dell'impianto richiede 10/12 spinte a potenza crescente. Dopo l'inserimento dell'impianto alla corretta profondità, verrà posizionata la vite di copertura (Fig. 6) in attesa della guarigione e dell'osteointegrazione dell'impianto.

> pagina 6

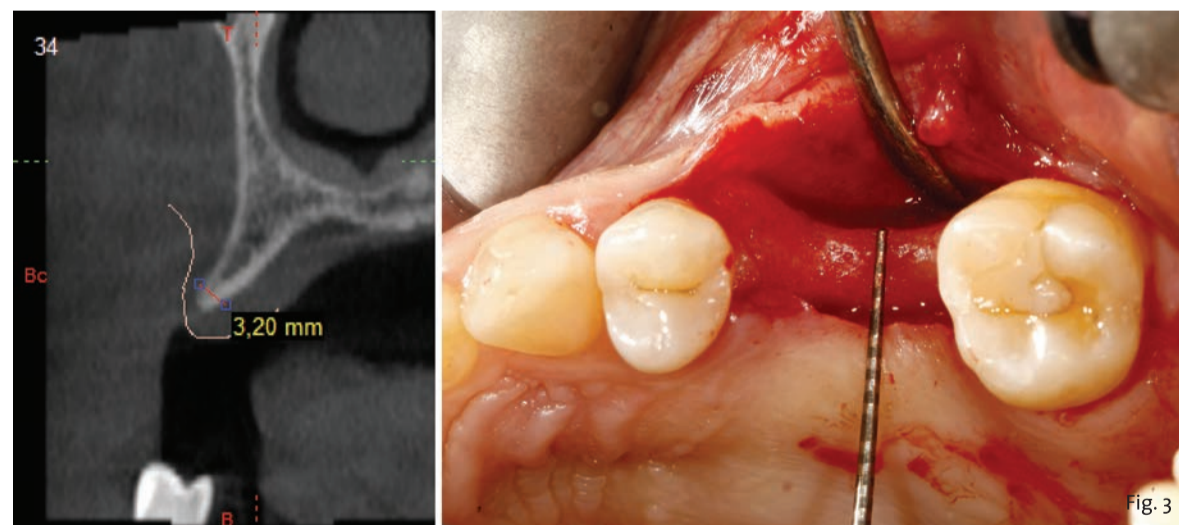


Fig. 3 - Progettazione impianto in cui si nota una particolare inclinazione implanto-protesica.

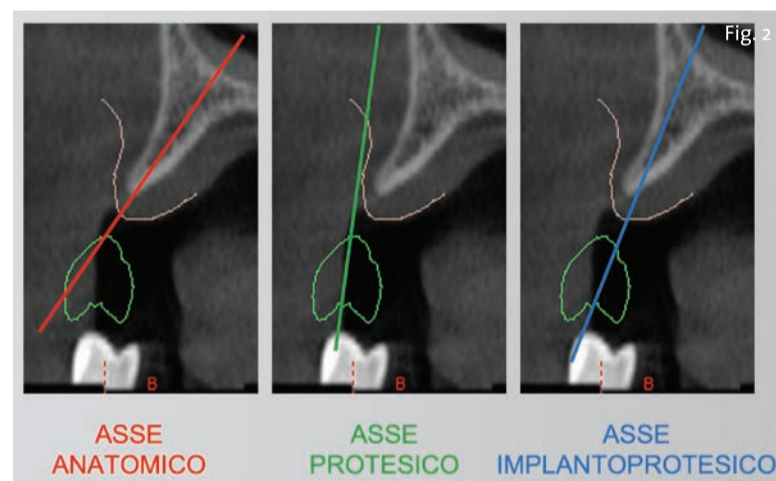


Fig. 2 - Differenza tra asse anatomico proposto dalla protesi e asse protesico necessario per ottenere un'estetica del manufatto protesico.

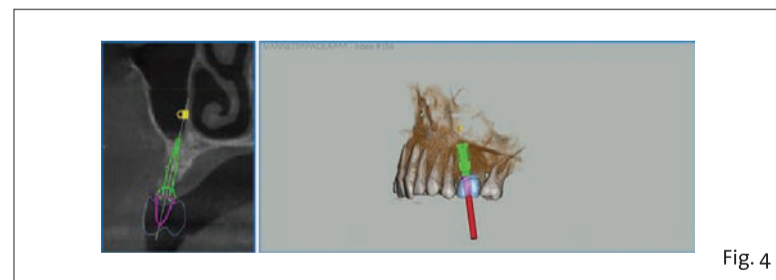


Fig. 4 - Misurazione radiologica e clinica dello spessore della cresta.

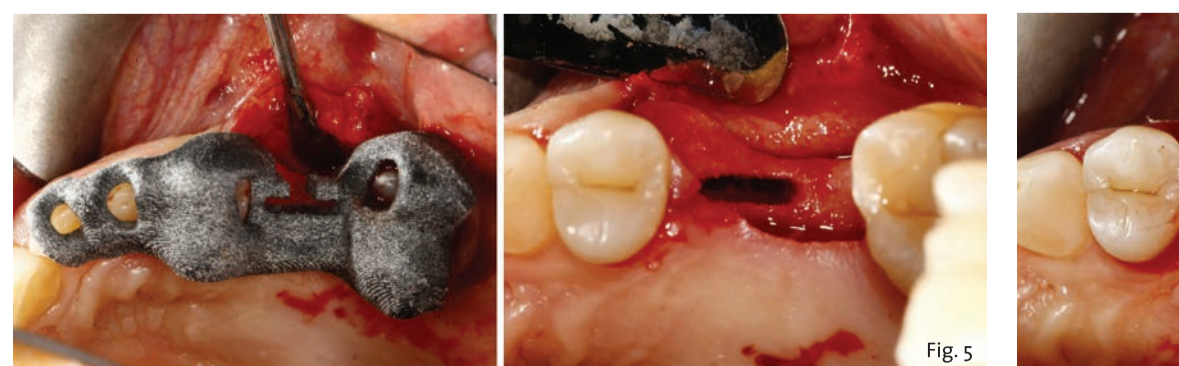


Fig. 5 - Inserimento in situ della dima chirurgica e sito preparato per accogliere l'impianto REX progettato.

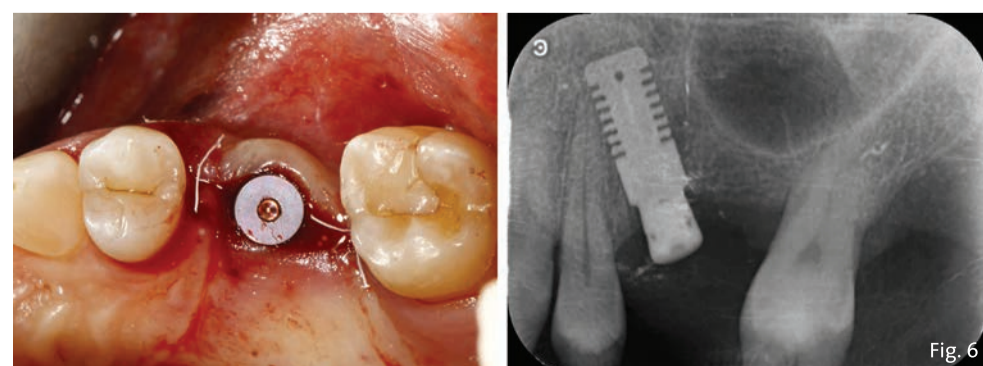


Fig. 6 - Fine chirurgia.

< pagina 5

A 6 mesi dall'inserimento, verrà rimossa la vite di copertura e avvitato il moncone Ti-Base sull'impianto, sul quale applicheremo a incastro il transfer digitale REX marker che sarà rilevato dallo scanner intraorale oppure da uno scanner da banco qualora venga fatta dall'odontotecnico la scansione sul modello in gesso.

In alternativa potremmo avvitare lo specifico REXmarker direttamente sull'impianto REX PiezoImplant (Fig. 7).

Nell'impronta ottica potremo rilevare la forma dei denti, inclusi gli antagonisti, dei tessuti molli circostanti all'impianto e la forma del REXmarker.

Attraverso le librerie implantari presenti nel software di modellazione protesica CAD, questo transfer digitale, consente di raccogliere le seguenti necessarie informazioni:

- Forma del moncone Ti Base PiezoImplant per la realizzazione della corona avvitata CAD/CAM, o di un moncone personalizzato per protesi cementata;
- Analogo digitale per la creazione di un modello con stampante 3D;
- Definizione dell'emergenza del canale della vite: canale dritto o angolato

Con l'esportazione dei file STL sarà possibile realizzare una protesi avvitata disegnata con Exocad*** che dispone delle librerie protesiche REX PiezoImplant.

Al momento dell'importazione del file STL nel software CAD, l'odontotecnico proporrà il matching (Fig. 8) tra il REXmarker scansionato e quel-

lo corrispondente all'interno della libreria protesica del software CAD. Conseguentemente all'allineamento "best fit" tra le due immagini (provenienti da scanner e libreria protesica) il software sostituisce l'immagine scansionata con l'immagine vettoriale, perfetta, della libreria del software. Questa immagine presenta quindi tutte le caratteristiche necessarie per la realizzazione del manufatto protesico a partire dalla modellazione della protesi sul moncone Ti Base, tenendo in considerazione anche lo spazio per l'incollaggio, alla valutazione sulla necessità di un canale dritto o inclinato per il passaggio della vite, all'analogo virtuale per la realizzazione del modello resina stampato etc. (Fig. 9).

Il Ti Base REX PiezoImplant è un moncone digitale che si presenta in due versioni, con ingaggio esagonale non rotazionale per le corone singole e senza ingaggio rotazionale per ponti con più pilastri. Questo moncone avvitato all'impianto transmucoso, presenta una sola altezza di 1 mm per mascherare al meglio il collo del moncone stesso.

La parte di moncone protesico riservata all'incollaggio ha un'altezza complessiva di 6 mm e presenta 2 tacche per indicarne il taglio rispettivamente a 4.5 mm e a 3 mm. Il moncone Ti-base può quindi essere utilizzato di 3 altezze diverse a seconda della dimensione verticale del dente. Mentre il moncone è lo stesso, le librerie di riferimento che avremo a disposizione per il software protesico CAD, saranno 3: H3, H4,5 e H6 sia per la versione rotazionale che non rotazionale.

Una volta individuato il moncone e l'altezza più adeguata, si procede al disegno della corona. La protesi CAD/

CAM viene realizzata con estrema precisione e prima della realizzazione, grazie alla progettazione con il software CAD, si può avere l'anteprima del risultato finale; questo consentirà all'operatore di predeterminare il miglior posizionamento del foro del canale della vite.

Se per il limitato spazio anatomico dell'osso, il posizionamento implantare non consente di soddisfare le esigenze estetiche del manufatto protesico, con il software CAD si può modificare l'asse del foro della vite protesica fino ad un massimo di 20/25°, utilizzando la vite per canale inclinato, parte integrante della componentistica protesica digitale Ti Base PiezoImplant (Fig. 10).

Al termine della modellazione del dente sarà possibile inviare il file STL al fresatore il quale realizzerà il manufatto protesico che verrà poi unito al Ti Base con tecnica adesiva.

Conclusioni

Oggi con la tecnologia digitale si sono raggiunti livelli di affidabilità e di precisione estremamente elevati. Con alcuni software utilizzati nell'industria meccanica per il Reverse Engineering è possibile mettere a confronto il progetto implantare (rappresentato dal colore grigio) con la posizione dell'impianto in situ, rilevata con REXmarker attraverso lo scanner intraorale a fine intervento.

Questo software riesce a misurare l'errore tra il progetto iniziale e l'impianto inserito, dimostrando che il margine di errore è +/- 0,50 mm come rappresentato nella scala di misurazione colorimetrica (Fig. 11).

Oltre all'elevata precisione e predicibilità, l'adozione del workflow digitale consente una programmazione implantoprotetica che riduce la possibilità di errore, mi semplifi-

ca il trattamento, con un minore e più breve numero di sedute e una riduzione dei costi complessivi.

In base alla mia esperienza, ritengo che con queste tecnologie digitali e con una buona curva di apprendimento sia possibile realizzare un progetto implantoprotetico molto predicibile e sicuro.

Note

*Software per diagnosi e progettazione implantare: Implant 3D, Media Lab - RealGUIDE, 3Diemme - Romexis, Planmeca - Dentsply Sirona - Dental Wings - Vatech - Guidemia - 3Shape - Anatomage; in progress: Cefla group - Carestream - Scat - Exoplan.

**Software per il design della dima chirurgica: Guide Design, Media Lab - RealGUIDE, 3Diemme (in progress).

***Software per progettazione protesica CAD: Exocad - 3Shape - Dental Wings.



Fig. 7

Fig. 7 - Ti Base, Scanmarker per Ti Base, Scanmarker per fixture.

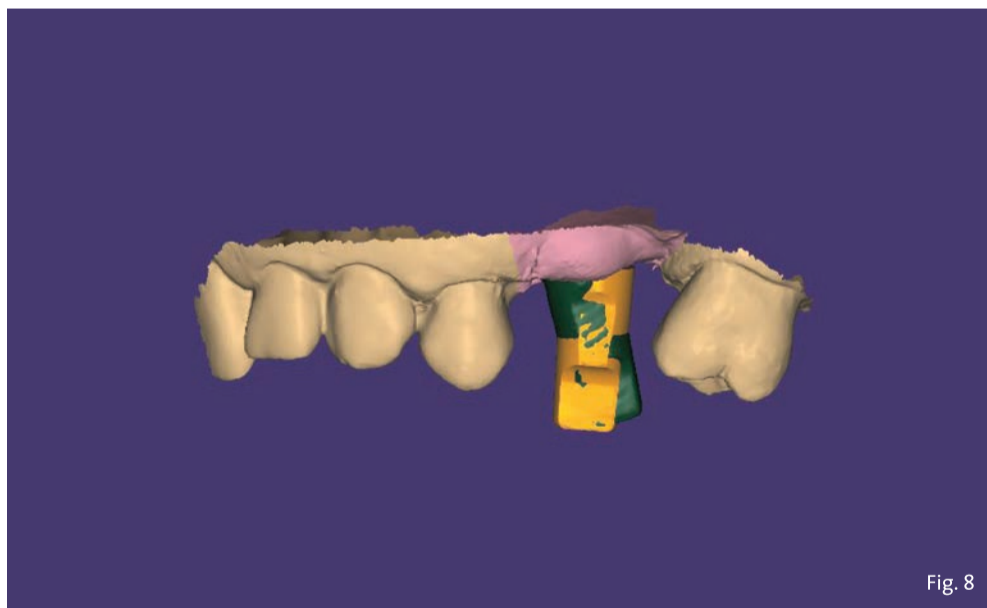

Fig. 8

Fig. 8 - Matching tra marker scansionato in verde e libreria protesica vettoriale in giallo.

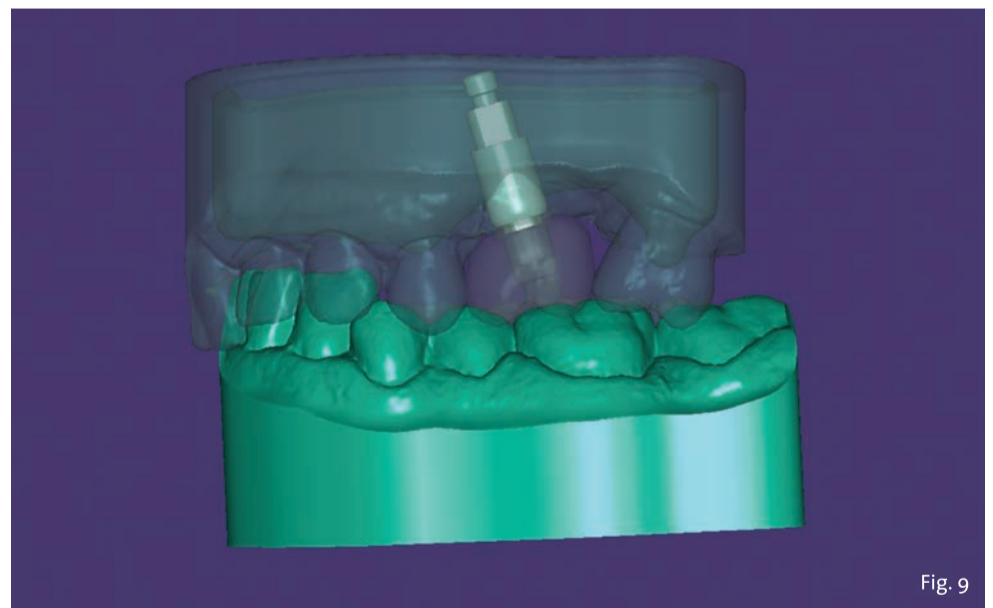

Fig. 9

Fig. 9 - Creazione del file per stampa del modello virtuale contenente lo spazio per l'analogo.

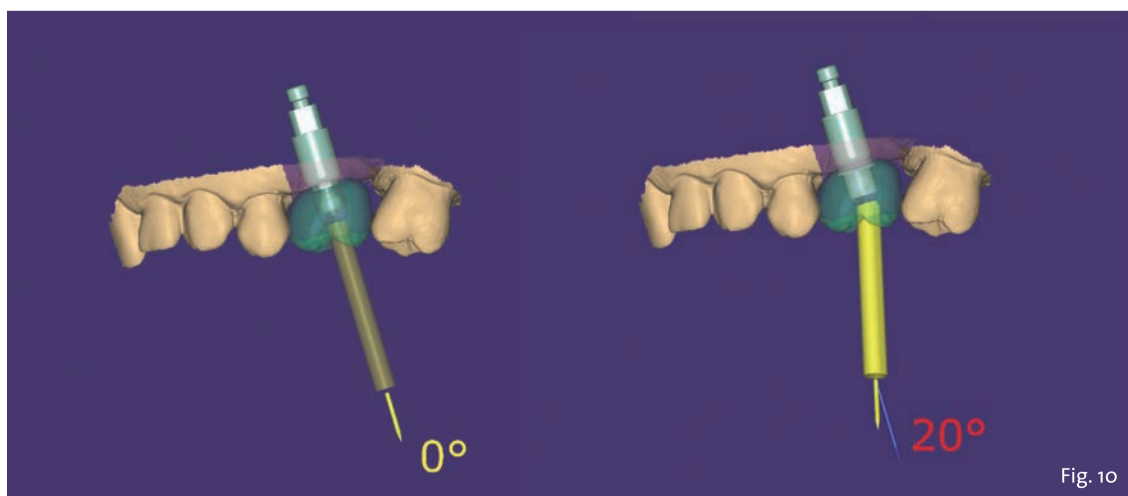


Fig. 10

Fig. 10 - Spostamento del canale della vite.

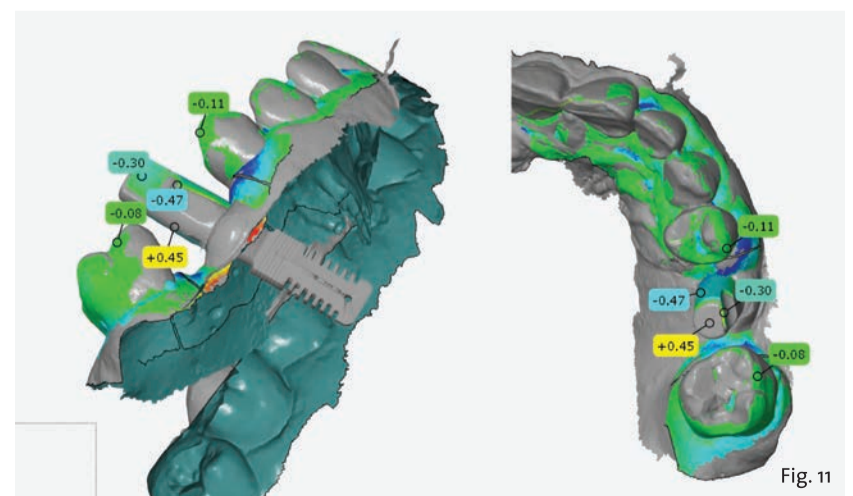


Fig. 11

Fig. 11 - Reverse Engineering tra progettazione implantare e scansione del marker.

Il 26 maggio entra in vigore il nuovo Regolamento Europeo DMSM



© Vector Image Plus/Shutterstock

Dal 26 maggio 2021, diventerà attuativo il nuovo MDR 2017/745, il Regolamento Europeo sui dispositivi medici su misura che sostituisce la Direttiva 93/42. Il Regolamento (UE) 2017/745 riguarda tutti i dispositivi medici e troverà applicazione in tutti gli Stati membri.

I requisiti normativi di base delle direttive e del regolamento sui dispositivi medici sono sostanzialmente gli stessi. Senza eliminare alcuna prescrizione, l'MDR ne ha aggiunte di nuove ma rispetto alle direttive precedenti, assicura omogeneità di applicazione su

tutto il territorio dell'unione europea.

Per quanto riguarda le novità di interesse per i titolari di laboratorio odontotecnico, bisognerà prestare attenzione alle scadenze dei certificati CE dei materiali. Ci sarà la possibilità di continuare ad utilizzare i materiali in deroga come successo quando entrò in vigore la direttiva 93/42: i materiali non marcati CE sono stati utilizzati in deroga fino al 2000.

Da due anni ormai ANTLO sta organizzando, grazie alla grande esperienza e competenza della re-

sponsabile del Centro Servizi Fiorrella Manente, degli incontri volti a fare luce su tale tematica, nonché a fornire le indicazioni operative per poter gestire la documentazione da presentare a corredo dei dispositivi medici su misura prodotti.

Per maggiori informazioni e possibile visitare il sito Associazione Nazionale Titolari di Laboratorio Odontotecnico - www.antlo.it.

Antlo

Decreto Sostegni bis: contributo a fondo perduto automatico



© Avi Rozen/Shutterstock

Con il Decreto Sostegni bis vengono introdotte nuove misure a sostegno delle imprese e lavoratori. Il calcolo delle perdite sarà sempre effettuato sulla base di fatturato/corrispettivi ma, a seconda dello scenario più conveniente rispetto al calo subito, sarà possibile optare per un diverso periodo di osservazione. Tra le novità più rilevanti bisogna considerare il cambio del meccanismo di erogazione, spicca infatti l'introduzione di un

“doppio binario” per il contributo a fondo perduto, ovvero viene introdotto un contributo a fondo perduto a favore dei soggetti già beneficiari delle misure di sostegno economico di cui all'articolo 1 del precedente decreto sostegni, dello stesso importo riconosciuto in precedenza, senza la necessità per gli stessi destinatari di presentare un'ulteriore istanza.

Redazione Tueor Servizi

ARIA COMPRESSA SECCA, DI ELEVATA PUREZZA, A PRESSIONE COSTANTE FINO A 10 BAR CON CATTANI SI PUÒ!

Le nuove **tecniche Cad-Cam** di fresatura a controllo numerico richiedono compressori specifici in grado di fornire aria filtrata ed essiccata a servizio continuo ed a pressione costante, **fino a 10 bar**.

Cattani, da oltre 50 anni specialista della tecnologia dell'aria, risponde a questa esigenza con compressori di piccole, medie e grandi dimensioni di comprovata affidabilità operanti oggi in Italia e nel mondo. Inoltre l'assistenza nella progettazione degli impianti di distribuzione dell'aria compressa consente il raggiungimento del massimo risultato.

10 BAR



COSTIAMO MENO DEGLI ULTIMI E SIAMO TRA I PRIMI DEL MONDO! ECCO PERCHÉ:

Facciamo ricerca: questo ci permette di avere a nostra disposizione tecnologie di ultima generazione.
Aumentiamo le prestazioni: le tecnologie informatiche ed elettroniche aumentano le prestazioni e la sicurezza delle nostre macchine.
Riduciamo i costi: meno costi di manutenzione meno spese di energia: nel rapporto costi benefici siamo sempre i più convenienti.
Riduciamo l'impatto ambientale: risparmiamo il 50% di materie prime, facciamo risparmiare a voi dal 30% al 50% di energia elettrica.

HOW IS IT WE LEAD IN OUR FIELD, WHEN WE COST LESS THAN THE ALTERNATIVES? THIS IS HOW:

Constant research: this enables us to apply the latest technology to all of our products and solutions.
We enhance performance: electronic and information technology enable us to enhance the performance and reliability of our products.
We reduce costs: less maintenance and lower energy costs mean that we are always the most economical on a cost-benefit analysis.
We reduce environmental impact: we save 50% on raw materials, so that you can save between 30% and 50% on electrical consumption.

Risoluzione di una grave atrofia ossea con la tecnica della lamina corticale e materiali innovativi

Roberto Rossi DDS MScD, Dr Giovanni Franzone DDS, Stefano Giulini, odontotecnico.

Introduzione

Una paziente di 65 anni si presentò alla nostra attenzione, riferita dal dentista curante, per risolvere il suo edentulismo posteriore bilaterale. L'anamnesi medica era negativa, mentre la paziente riferiva di aver perduto i denti diatorici come conseguenza di fratture susseguenti ad una vecchia protesizzazione (Fig. 1a).

La CBCT dell'arcata inferiore evidenziava una cresta ossea edentula molto riassorbita in senso orizzontale con uno spessore medio non superiore ai 3 mm (Fig. 1b, 1c). Dopo una preventiva seduta di igiene orale veniva programmato un intervento di rigenerazione ossea con ausilio della tecnica della lamina corticale (Fig. 2).

Gli obiettivi del piano di trattamento disegnato per questa paziente comprendeva nella prima fase l'inserzione degli impianti con conseguente incremento del volume osseo e alla scoperta degli impianti l'incremento dei tessuti molli, vista l'esigua quantità di gengiva aderente. Due impianti nell'emiarcata sinistra e quattro nell'emiarcata destra (Fig. 3).

Materiali e metodi

Dopo aver somministrato l'anestesia locale con Articaina con adrenalina 1.200.00 veniva eseguita un'incisione con lama 12 sulla cresta edentula facendo attenzione a dividere l'esigua quantità di gengiva cheratinizzata in maniera equa tra i due lembi, vestibolare e linguale. La cresta esposta confermava quanto osservato sulla CBCT, lo spessore in cresta era di 3 mm nella zona distale al canino e andava ad assottigliarsi fino ad 1 mm nella zona dei molari. In prossimità del sito 46 si trovava un residuo radicolare, che veniva rimosso e nella stessa posizione veniva inserito un impianto di diametro standard (4 mm) mentre gli impianti nei siti dei premolari e del secondo molare erano di diametro ridotto (3,5) (Fig. 4).

La RX post-operatoria evidenzia bene come nel sito 46 l'impianto fosse ancorato all'osso solamente dalla sua porzione apicale, mentre l'immagine clinica (Fig. 5) mostra quanto ognuno dei quattro impianti (Neodent-Straumann) presentasse una evidente deiezione vestibolare con almeno 5-6 spire esposte fuori cresta e una evidente insufficienza di volume in senso orizzontale (Fig. 6).

Per questa specifica situazione clinica si selezionò un materiale (GTO Osteobiol) da innesto con caratteristiche particolari, appiccicoso e capace di creare e mantenere il volume anche in una situazione anatomicamente sfavorevole. Questo bio-materiale è composto da osso suino collagenato associato a un gel termo sensibile (TSV gel) che gli consente di "gellifi-

care" e diventare solido al contatto con l'umidità della bocca.

Queste caratteristiche lo rendono facilmente plasmabile al difetto e nello stesso tempo stabile, dalla figura 6 si può notare come questa stabilità consenta di apporre una quantità di materiale adeguato a correggere il difetto della cresta e a proteggere le spire degli impianti altresì esposte (Fig. 7).

La procedura veniva completata utilizzando come "membrana" una lamina corticale fine (Lamina corticale Osteobiol) adeguatamente modellata, ritagliata, idratata con il coagulo del paziente e stabilizzata dall'appiccicosità dell'innesto e dai due lembi che la coprivano facendola aderire all'osso sottostante. In questa fase un ruolo cruciale è svolto dalle suture. Una o due suture a materassoio orizzontale con PTFE hanno lo scopo di comprimere la lamina in senso orizzontale e nel-

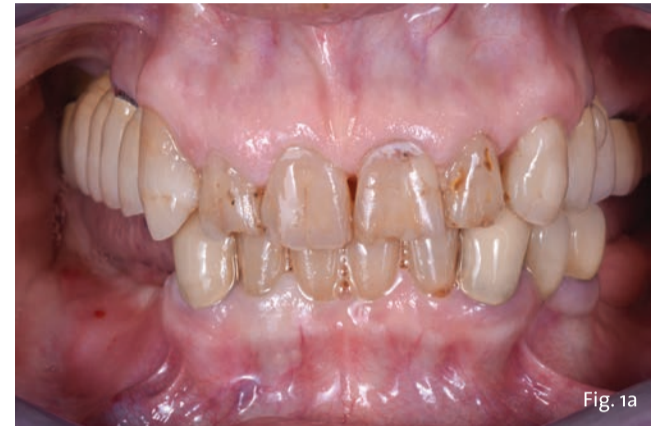

Fig. 1a - Situazione iniziale.

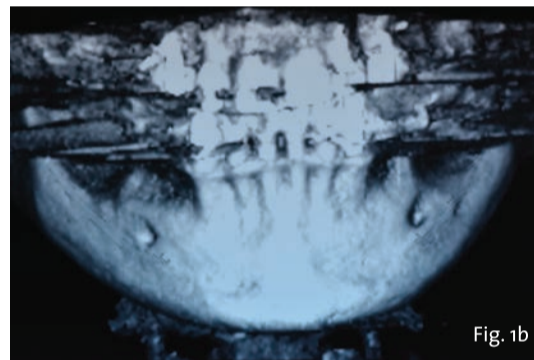


Fig. 1b

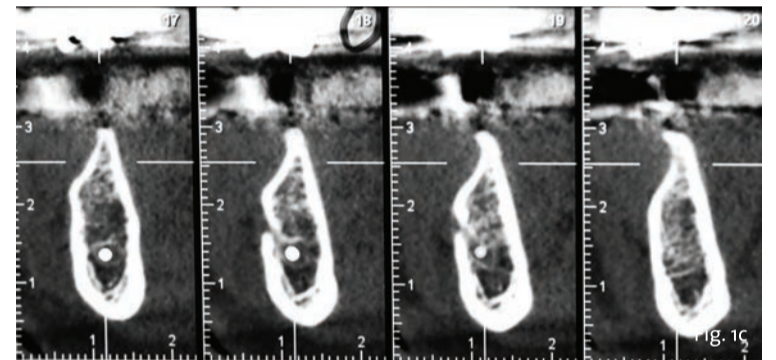


Fig. 1c

Figg. 1b, 1c - CBCT iniziale.

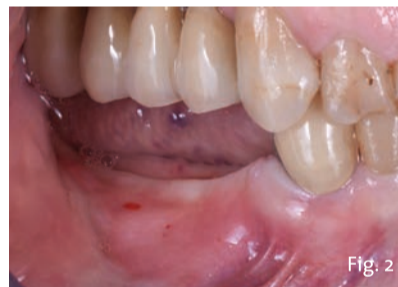

Fig. 2

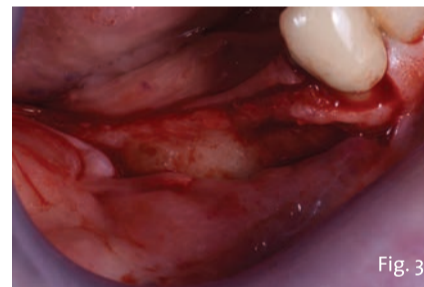


Fig. 3

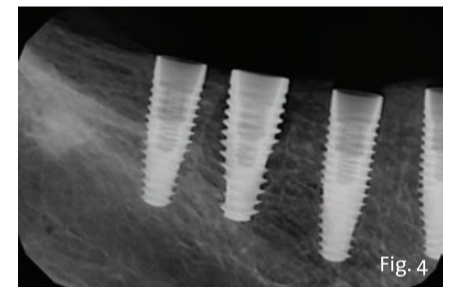


Fig. 4

Fig. 2 - Close-up della zona edentula.

Fig. 3 - Esposizione della cresta ossea residua.

Fig. 4 - RX post-operatorio.

lo stesso tempo di produrre un posizionamento coronale dei tessuti, i lembi vengono poi approssimati con una sutura continua bloccante che garantisca una chiusura ermetica della zona (Figg. 8-9b). Questo tipo di innesto che sfrutta l'utilizzo di una membrana fatta di osso richiede tempi leggermente più lunghi di guarigione, e anche avendo effettuato un in-

nesto di abbondanti proporzioni si decise di rientrare la zona a 6 mesi di distanza. Sempre con anestesia locale e con un incisione che lasciasse una modica quota di gengiva aderente sul lato linguale, il lembo vestibolare venne scollato a tutto

> pagina 9

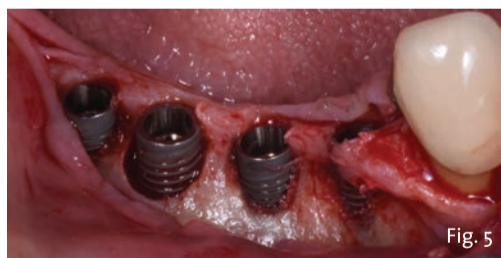

Fig. 5

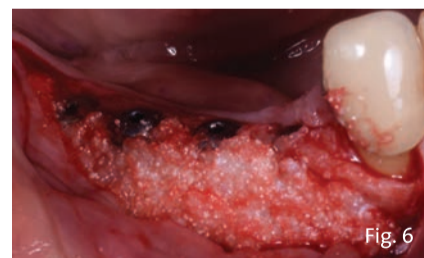


Fig. 6

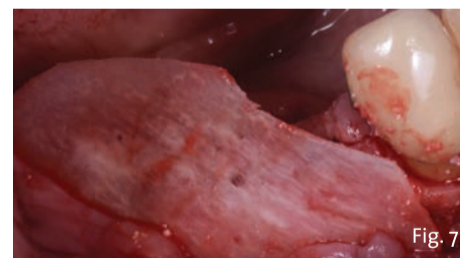


Fig. 7

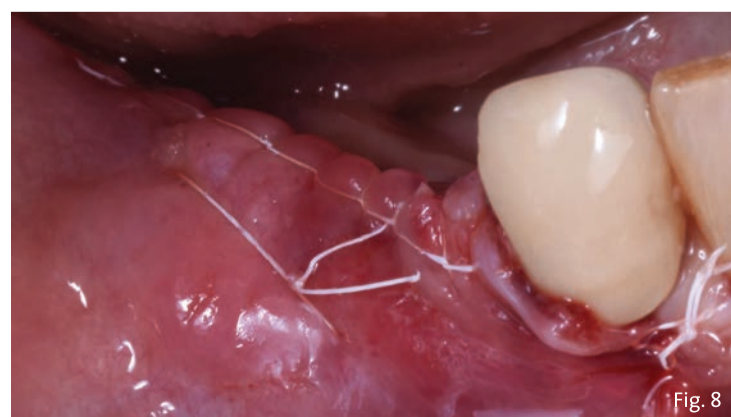


Fig. 8

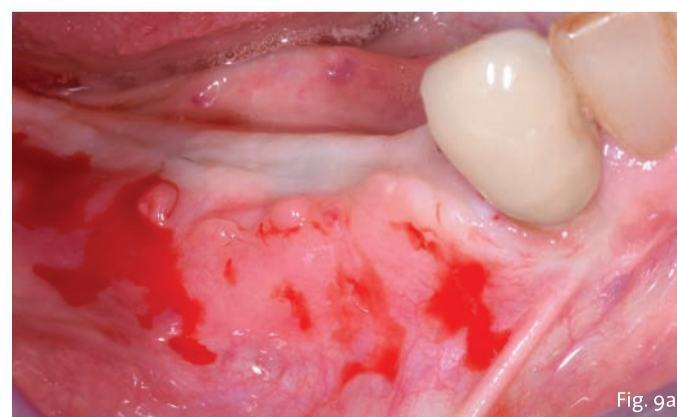


Fig. 9a

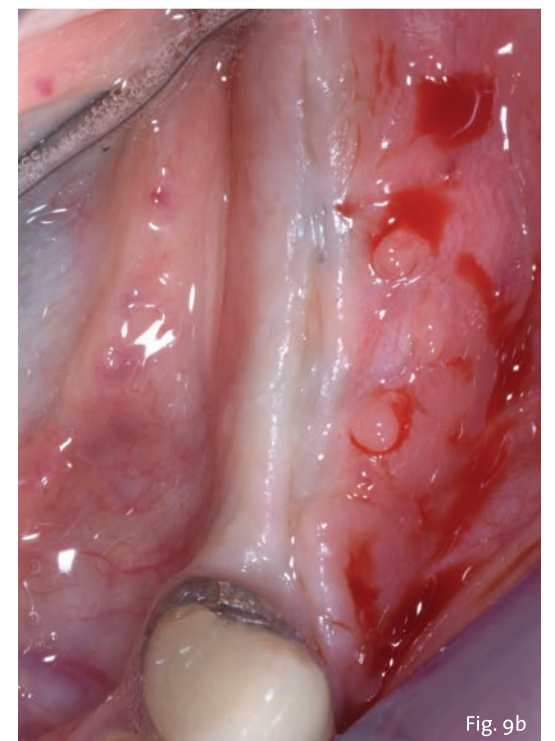


Fig. 9b

Fig. 8 - Suture.

Fig. 9a - La cresta a 6 mesi di distanza.

Fig. 9b - La cresta a 6 mesi di distanza.

< pagina 8

spessore evidenziando un'ottima mineralizzazione della lamina ed il mantenimento del volume orizzontale; (Fig. 10) si potrà anche notare come l'osso si sia formato e mineralizzato anche sopra le viti di copertura degli impianti. Fu necessario utilizzare una fresa diamantata per rimuovere questo strato di osso per svitare le viti di copertura e connettere le viti di guarigione. Contestualmente alla scoperta degli impianti c'era in programma anche l'incremento dei tessuti molli vestibolari all'area ricostruita. Vista l'estensione della zona da incrementare e la scarsa quantità e qualità di tessuto palatale (nonché la difficoltà di accesso in una bocca relativamente piccola) si decise di utilizzare un sostituto del tessuto connettivo della stessa origine degli innesti (NovoMatrix, BioHorizons Camlog). Questa matrice tissutale ha una peculiarità che lo rende unico e diverso dai prodotti simili, è confezionato pre-idratato, ricorda moltissimo il connettivo nativo, ha uno spessore di 1 mm e diverse misure. In questo caso si può vede-

re come con una striscia di 1.5 x 2.5 cm sia ben aumentata tutta la zona precedentemente innestata (Fig. 11). Vista la facile gestibilità e stabilità di questo nuovo tipo di innesto non era necessario suturarlo al tessuto sottostante o agli impianti, perciò venne semplicemente inserito al di sotto del lembo vestibolare poi riposizionato al collo delle viti di guarigione (Fig. 12).

Circa otto settimane più tardi si è potuta notare l'integrazione degli innesti (osseo e tessuto molle) e la notevole differenza nel volume vestibolare della cresta (Fig. 13).

Tre mesi dopo la scoperta degli impianti e dopo che i tessuti erano completamente guariti venivano rilevate le impronte e finalizzate le corone in zirconia (Fig. 14). La RX rilevata a sei mesi dalla finalizzazione protesica (Fig. 15) dimostra la stabilità del complesso impianto protesico e la completa ricostruzione del difetto osseo circostante agli impianti. La figura 16 evidenzia, se paragonata a quella iniziale, come la zona edentula inizialmente concava, presenti ora una forma convessa a protezione del restauro protesico.

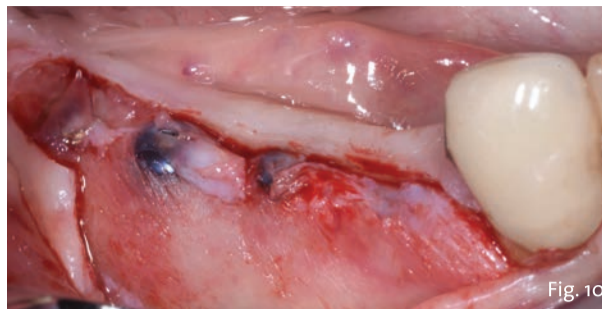


Fig. 10 - Rientro.

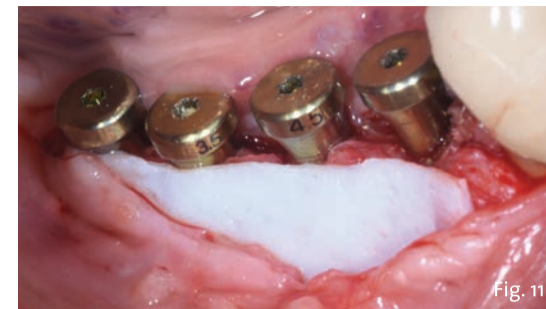


Fig. 11 - NovoMatrix in posizione.

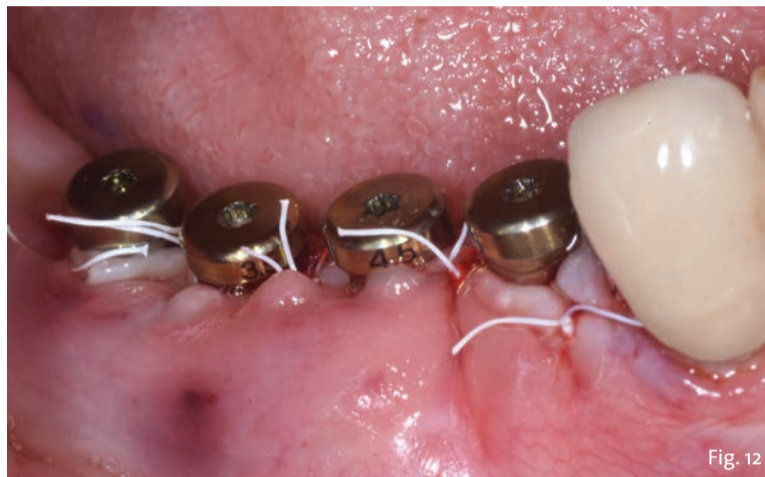

Fig. 12 - Il lembo suturato.

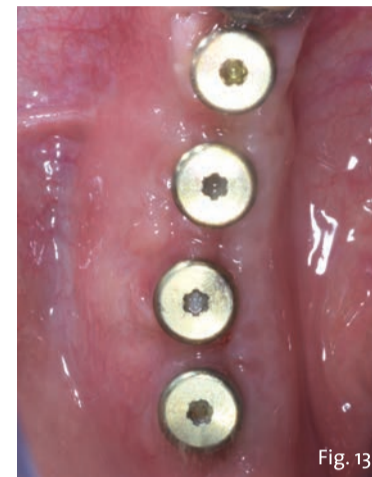


Fig. 13 - Visione oclusale della cresta.

Conclusioni

La corretta diagnosi e pianificazione di casi complessi è un fattore chiave nell'ottenere un risultato mantenibile nel tempo. Una componente fondamentale è rappresentata dalla conoscenza dei nuovi biomateriali e la loro corretta applicazioni in situazioni complesse. Nel caso presentato l'utilizzo di un innesto appiccicoso in una situazione anatomica sfavore-

vole, con le sue caratteristiche, ha favorito una guarigione rapida e senza complicazioni. La scelta di favorire l'utilizzo di una lamina fine rispetto a una spessa e rigida ha agevolato l'integrazione e l'ottima mineralizzazione della lamina stessa. La scelta di un impianto conico con una punta aggressiva ha facilitato la stabilità primaria (specialmente nel sito post estrattivo) anche laddove l'anato-

mia era sfavorevole. L'innesto di un biomateriale anziché connettivo autologo ha semplificato la procedura e azzerato la morbidità. Per questa ragione si ritiene che la conoscenza dei migliori, nuovi e innovativi biomateriali rappresenti la strada da seguire per rendere in futuro semplici procedure altresì complesse.

Bibliografia disponibile presso l'editore.

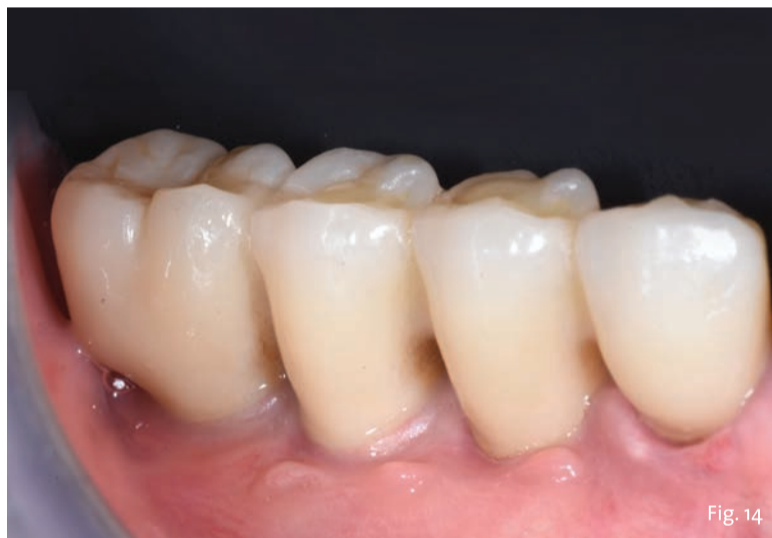

Fig. 14 - Le corone definitive in posizione.

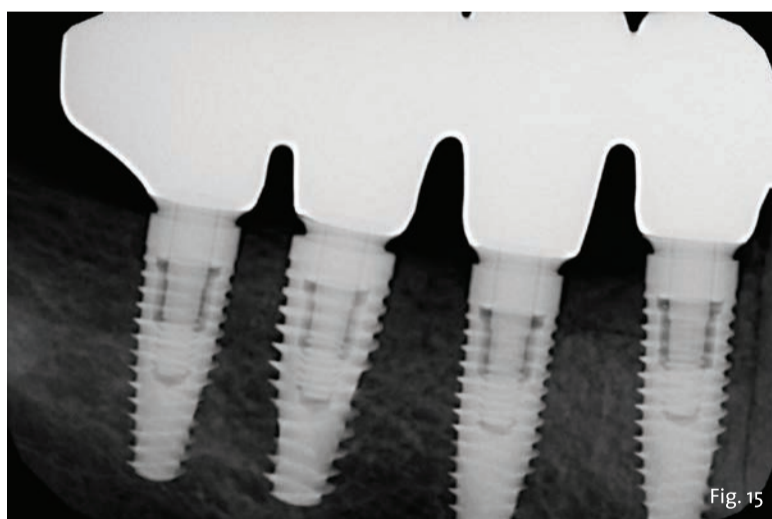


Fig. 15 - RX rilevata a 6 mesi.

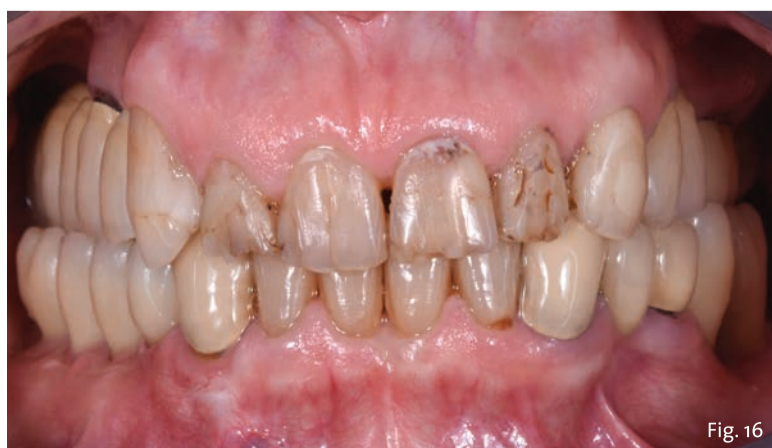

Fig. 16 - Follow up a 12 mesi.

Video-corso

LAMINA F.I.R.S.T.

Roberto ROSSI

Vincenzo FOTI

9
ECM

ATTESTAZIONE

Al superamento del test finale, una procedura guidata ti consentirà di conseguire l'attestato ECM e di scaricarlo direttamente online.

Provider Seligo

ACCREDITAMENTO ECM

dal 12 aprile 2021
al 31 dicembre 2021

COSTO: 305 euro

iva compresa

PER MAGGIORI INFORMAZIONI - Tueor Servizi Srl - Tel. 0113110675 - info@tueorservizi.it