

DENTAL TRIBUNE

The World's Dental Newspaper 

NEDERLANDSE EDITIE

nl.dental-tribune.com

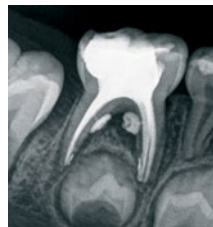Jaargang 12, nr. 10



INTERVIEW

Nieuwe directie Dental 365: "We willen uitbreiden naar veertig vestigingen"

Pagina 7



KLINISCH

Wortelkanaal-behandeling van necrotische melkkiezen


Pagina 8-9



DELIVER-PROJECT

Stefan Listl: "Voor kwaliteitsbevordering moet je kwetsbare groepen bereiken"

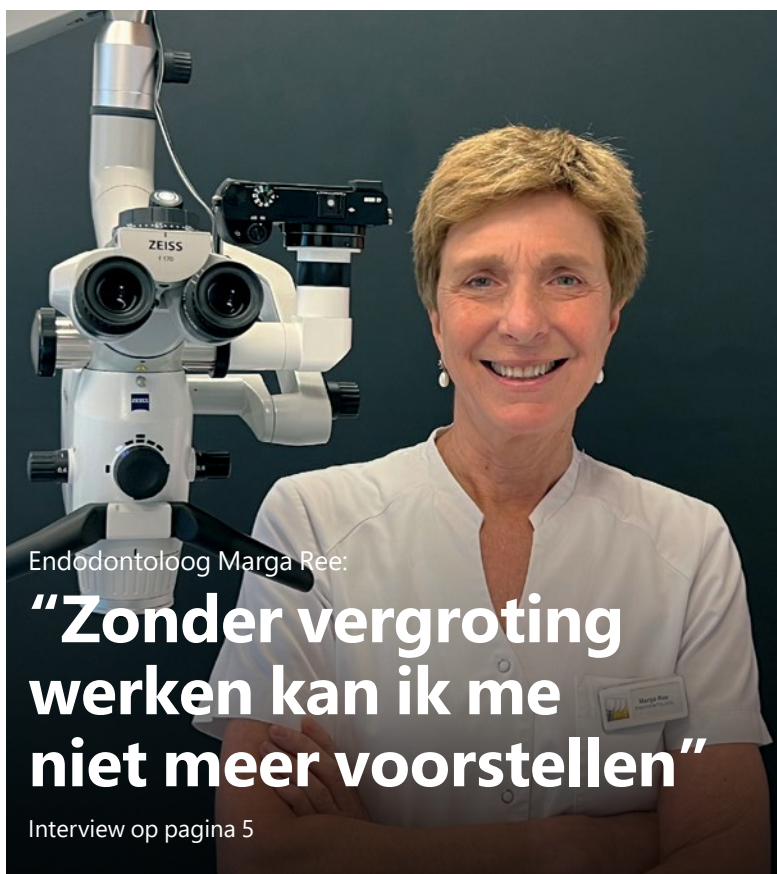Pagina 10-11



ONDERZOEK

AI-programma helpt cariës op te sporen

Pagina 19



Endodontoloog Marga Ree:

"Zonder vergroting werken kan ik me niet meer voorstellen"

Interview op pagina 5

Hoogleraar Patiëntwetenschappen wil meer aandacht voor toegankelijkheid en diversiteit

TEKST: REINIER VAN DE VRIE

"Als je de kwaliteit van de mondzorg wilt verbeteren, moet je aandacht hebben voor de diversiteit in doelgroepen en er moeite voor doen om ook de groepen te spreken die niet zo snel naar de tandarts komen," zegt prof. dr. Hester van de Bovenkamp, die in mei van dit jaar benoemd werd tot hoogleraar Patiëntwetenschappen aan Erasmus School of Health Policy & Management (ESHPM).

De leerstoel is ingesteld om onderzoek te doen naar de ervaringen van patiënten met beleid en organisatie van de zorg vanuit hun perspectief. Van de Bovenkamp promoveerde aan de Erasmus Universiteit op onderzoek naar de rol van patiënten en familie in de zorg. In haar onderzoekscarrière richtte ze zich op de rol van patiënten op verschillende besluitvormingsniveaus en in verschillende sectoren.

Hoe ervaren patiënten de zorg?



Prof. dr. Hester van de Bovenkamp.

Organisatie zorg

In een telefonisch interview met *Dental Tribune* licht Van de Bovenkamp toe wat het patiëntenperspectief in dit kader inhoudt. Het gaat volgens haar niet alleen om de rol die de patiënt in de spreek- of behandelkamer heeft, maar ook om de wijze waarop die betrokken is bij het organisatiebeleid en bij het overheidsbeleid, bijvoorbeeld in patiënt- en cliëntenraden. De manier waarop het zorgstelsel is georganiseerd is van invloed op die rol en de mogelijkheden die zorgverleners hebben om patiëntgericht te kunnen werken. Van de Bovenkamp doet veel onderzoek naar de ervaringsverhalen van patiënten. Hoe ervaren ze de zorg, waar lopen ze tegenaan en wat heeft dat te maken met de inrichting van het zorgbeleid? Een voorbeeld is

de nadruk die gelegd wordt op eigen regie, wat de mogelijkheid biedt om patiënten en cliënten meer invloed te geven op hun zorg.

De regierol in de zorg is volgens Van de Bovenkamp vaak complex. Vanuit patiëntenperspectief lijkt het misschien logisch dat de patiënt bepaalt, maar de regie zit voor haar vooral in de relatie tussen zorgverlener en patiënt. "Idealiter vindt er goede afstemming plaats waarin beide perspectieven ruimte krijgen. Daar moet je samen zien uit te komen. Wat doe je als zorgverlener als mensen keuzes maken die voor hun gezondheid eigenlijk niet goed zijn? Het medische is niet altijd het belangrijkste, kwaliteit van leven speelt ook een rol voor patiënten."

Lees verder op pagina 12 ▶

Judith Raber-Durlacher Officier in de Orde van Oranje-Nassau

AMSTERDAM Op 19 september werd tandarts en onderzoeker Judith Raber-Durlacher met de aankondiging van haar pensioen benoemd tot Officier in de Orde van Oranje-Nassau, als bekroning voor haar onmisbare werk in de afgelopen decennia. Ze heeft haar hele leven gewijd aan onderzoek van mondproblemen bij kankerbehandelingen, iets wat ze in haar werk als tandarts van dichtbij meemaakte.

Voordat Raber-Durlacher aan haar wetenschappelijke bijdrages begon, was er in Nederland nauwelijks iets bekend over mondzorgproblematiek tijdens of na kankerbehandelingen. Om het bewustzijn voor en de kennis over deze

vorm van zorg te vergroten, was ze vaak in Amerika te vinden. Ook was ze betrokken bij de oprichting van *International Society of Oral Oncology*, een toonaangevende organisatie binnen dit gebied in de tandheelkunde. Sinds



1983 is ze bezig om de mondgeneeskunde voor kankerpatiënten meer onder de aandacht te brengen.

Oncologische behandelingen met chemotherapie hebben doorgaans een verwoestende werking op de mondgezondheid. Eten, drinken, praten en slapen worden moeizaam of zelfs niet meer mogelijk en er kunnen levensbedreigende infecties ontstaan. Voor Raber-Durlacher begon alles bij het zevenjarige patiëntje dat ze behandelde, dat erosie van het mondslijmvlies had als gevolg van zijn leukemiebehandeling.

Er zijn al grote stappen gezet in het onderzoek naar preventie en behandeling van deze problematiek binnen de mondgeneeskunde, zeker met dank aan het – veelal vrijwillige – werk van Judith Raber-Durlacher. ■

Bron: ACTA

EDGEENDO
NOW STERILE

THE NEW GOLD STANDARD FOR PERFORMANCE, FLEXIBILITY & STRENGTH

HENRY SCHEIN
DENTAL

Relly on Us

FKG
swiss endo

RACE EVO

THE RACE LEGACY

SAFE. EFFICIENT. SOFT CONTROL.

Vraag nu uw gratis sample aan op: www.hofmeester.nl/fkgraceevo

EINDEJAARSDEAL

U HEEFT NOG 3 WEKEN OM GEBRUIK TE MAKEN VAN DEZE SPECIALE PRIJS

MEDIT i600

Van € 14.115,00 Korting: € 2.616,00*

NÚ € 11.499,00**

MEDIT i700 wireless

Van € 23.395,00 Korting: € 4.896,00*

NÚ € 18.499,00**

MEDIT i700

Van € 20.395,00 Korting: € 4.896,00*

NÚ € 15.499,00**



www.elysee-dental.nl

Geen jaarlijkse software kosten!

 **ELYSEE DENTAL**
Modern Dental Group

*Deze actie is geldig t/m 31-12-2022, de korting is inclusief 2 jaar extra Extended warrant garantie t.w.v. € 1.550,00 en inclusief

1x Gratis TrioClear™ Touch-up pakket beide kaken t.w.v. € 986,88.

**Prijzen zijn exclusief BTW.

Podcast

Hoe ziet de ideale wachtkamer eruit?

TEKST: HEDWIG FOSSEN

Wanneer we ons onzeker of onprettig voelen over wat er komen gaat, kan wachten vervelend zijn. Hoe kun je je wachtkamer als tandarts of mondhygiënist zo inrichten dat wachten voor patiënten aangenamer wordt? In de 21^e aflevering van Mondzaken gaat hoofdredacteur Reinier van de Vrie hierover in gesprek met omgevingspsycholoog Joren van Dijk en tandarts Erik de Maijer.

“Met wachten geef je een stukje controle weg,” legt Van Dijk uit. “Als je moet wachten, ben je overgeleverd aan een ander.” Het wordt vooral vervelend als je langer moet wachten dan je verwacht had. Of als je heftige emoties ervaart, bijvoorbeeld als er iets spannends staat te gebeuren bij de tandarts. De tijd lijkt dan langer te duren dan hij werkelijk duurt.

Van dat laatste geeft De Maijer een treffend voorbeeld. Na een skiongeluk moest hij op de uitslag van röntgenfoto's wachten. “Toen kon ik er geen boek of andere afleiding bij pakken, omdat ik de uitslag te spannend vond. De tijd leek heel lang te duren en dat maakte het wachten vervelend.” Om het wachten te veraangemen, geven Van Dijk en De Maijer vele tips. Zet je wel of geen planten in de wachtkamer? Moet er een klok zijn om de tijd in de gaten te houden? Waar plaats je idealiter de wc? Van Dijk vertelt dat je mensen met de indeling van de wachtruimte niet moet dwingen om interactie met elkaar aan te gaan, maar dat je die interactie ook niet moet uitsluiten. “Je ziet dat mensen zich gaan afzonderen als ze verplicht tegenover elkaar moeten zitten. Je zou de ruimte kunnen indelen



Erik de Maijer

Joren van Dijk

in compartimenten voor privacy. Het verschilt per persoon of iemand een gesprek wil aangaan of niet.” Als patiënten lang moeten wachten is het cruciaal om emoties die spelen te erkennen. “Zeg ‘sorry’ voor het lange wachten,” raadt De Maijer aan. “Uitloop probeer ik zo veel mogelijk te voorkomen en als het gebeurt, laat ik een assistent naar de wachtkamer lopen om uit te leggen waarom iemand langer moet wachten en hoe lang dit ongeveer zal duren.” Van Dijk beaamt dat dit een goede methode is. “Daarmee geef je mensen een stukje controle terug, want ze weten wat ze kunnen verwachten.” ■



Beluister de nieuwe aflevering van Mondzaken via Apple Podcasts, Google Podcasts of Spotify.

ADVERTENTIE



Nieuw systeem vermindert tandartsangst: Telemondzorg

TEKST: DANI BOUWMAN

ALKMAAR Het is iets waar elke mondzorgverlener tegenaan loopt en waarvan menig patiënt last heeft: angst voor de tandarts. Bij een deel van die patiënten heeft dat zelfs tot gevolg dat ze de tandarts helemaal niet meer bezoeken. Om dit probleem terug te dringen en om de tandarts toegankelijker te maken, introduceert platform *De Lieve Tandarts* een nieuw systeem: Telemondzorg.

Het digitaliseren van zorg is niet helemaal nieuw: beeldconsulten in de huisartspraktijk waren al in ontwikkeling vóór de coronacrisis. Hierdoor was het tijdens de pandemie eenvoudiger om digitale zorg te realiseren. Nu zou het digitaliseren van de mondzorg ervoor moeten zorgen dat ook de druk op de tandartspraktijk verlaagd wordt. Dit is vanwege het tekort aan zorgverleners van groot belang.



telemondzorg

Beeldconsulten in de mondzorg zijn wel een stukje ingewikkelder dan in de huisartsenzorg, omdat men daarmee natuurlijk niet in de mond van de patiënt kan kijken. Het is vooral belangrijk dat je de pijn goed uitvraagt, zegt Joerd van der Meer, expert op het gebied van digitale ontwikkelingen in de mondzorg. Het blijft moeilijk om een diagnose te stellen zonder iets te kunnen zien, maar als de huidige ontwikkelingen doorzetten, wordt het in de toekomst eventueel mogelijk om patiënten op afstand in de mond te kunnen kijken. “Dergelijke technische problemen, zoals rond dataverzending en computerkracht, zijn altijd van tijdelijke aard,” laat Van der Meer weten.

Na verschillende pilots die met beeldbellen zijn uitgevoerd, blijkt dat patiënten heel blij zijn met deze nieuwe technologie. Beeldbellen werkt drempeverlagend en is heel geschikt om patiënten gerust te stellen, te stimuleren in het poetsgedrag of juist te adviseren om langs te komen. ■

Bron: *De Lieve Tandarts*

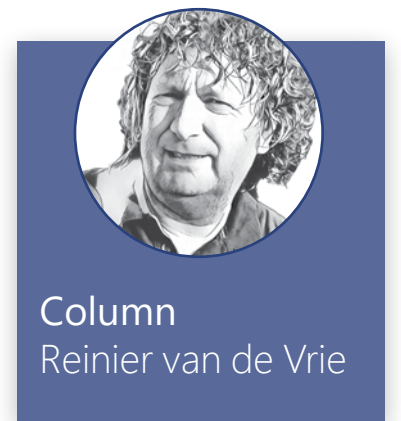Quiz

1. Wat zijn de toepassingen van ultrageluid? Noem er drie.

2. Wat is van toepassing op een endodontische opening?

- volgt globaal de omtrek van het pulpadak
- verloopt standaard onafhankelijk van het aantal te verwachten kanalen
- dient pas bij de lengtefoto geëvalueerd te worden
- verzwakt het element niet of nauwelijks

De antwoorden vindt u op pagina 22.

Column
Reinier van de Vrie

De boel de boel

In het begin van tweede klas op de basisschool liet ik het er volledig bij zitten. Over een paar weken zou ik toch gaan verhuizen van een dorp naar een nieuwe polder. Waarom me dan nog inspinnen voor die akelige, knorrige meester, bijgenaamd meester pinguin. Wie kent af en toe niet de neiging om de boel de boel te laten? De calvinistische arbeidsmoraal weerhoudt de meesten van ons om het helemaal mis te laten lopen. Zo niet tandarts Pol Verholst, de hoofdpersoon van *In weerwil van woorden* van Dimitri Verhulst. Uit ‘postvrees’ besluit die op een dag zijn post niet meer te openen. Net als zijn vader was Pol liever postbode geworden, maar dat liep anders. Zijn vader was nog zo’n ouderwetse postbode voor wie de borrels bij de postontvangers tot de belangrijkste secundaire voorwaarden behoorden. Dat ging goed tot hij met de fiets viel, zijn kunstgebit brak, een deel inslikte en stikte. “Zo worden zonen tandarts,” was de wat merkwaardige verklaring van Pol voor zijn beroepskeuze. In ‘opperste lamdeligheid’ bracht hij zijn studietijd door. Hij kwam moeilijk aan de bak, omdat de ‘wereld niet klaar was voor een tandarts met een lelijk eigen snijklavier’. Zo werd hij forensisch tandheekkundige, omdat lijken niet maalden om iemand met een ‘mottige mombakkes’.

Na vier jaar begon hij dan toch een eigen praktijk in zijn vroeger dorp. Hij kreeg de ongeluksvogels die pasten bij zijn eigen gebit. Dus niet ‘de overdreven goede poetsers en de spiegelpaleisbewoners, maar mensen die hun rekeningen niet konden betalen en daarvan krampachtig en gestrest werden, met hypertrofische kauwspieren en kaakgewrichtsklachten tot gevolg.’ De geur van armoe in de wachtkamer. “Sommigen moesten kiezen: geen eten in de kast, of geen tanden om te kunnen kauwen op het eten dat er in dat geval toch was.” Uit mededogen behandelde hij die havelozen vaak kosteloos. Daarbij kwam dat boekhouden en verzekeringen niets voor hem waren. Post bleef dus ongeopend. De nekslag kwam toen hij bij mevrouw Morel ‘een tomatenplantje’ verwijderde tijdens een endo. Dat was niet de bedoeling. Mevrouw klaagde hem juridisch aan. Het vonnis moest vast ergens in een van de enveloppen zitten. Vier maanden duurde het uiteindelijk voordat Pol in een ‘morsdood’ huis zat. Voor het geval u ook de boel de boel wilt laten, denk ik niet dat u het in een moderne praktijk zo lang zal volhouden.

Reinier van de Vrie is freelance tandheekkundig journalist en tekstschrijver en hoofdredacteur van *Dental Tribune Nederland*.
Contact: vrie@dental-tribune.nl.

HET LEVEN IS TE KORT VOOR
GEVOELIGE
TANDEN



Bestel Sensodyne samples nu via:



Column
Richard Mastwijk



Smijten met geld

De redactie van dit blad ziet graag dat ik schrijf over financiële zaken, die raakvlak hebben met de mondzorg in de brede zin van het woord. In de regel kom ik daar wel mee uit en zijn er voldoende zaken die zich in de alledaagse praktijk aandienen. Ook bij het schrijven van deze column heb ik weer de verschillende wetenswaardigheden aan mij voorbij laten gaan. De Wet DBA (deregulering beoordeling arbeidsrelatie) is daarbij altijd een fantastische kapstok.

Laatst was nog in het nieuws dat de controle op schijnzelfstandigheid pas in 2025 ingaat. Tot die tijd vrij prijs-schieten dus, zo lijkt het? Dit staat toch in schril contrast met de recente ontdekking dat het illegaal werken voor organisaties als Deliveroo en Uber Eats kennelijk heel eenvoudig is. 'Legale bezorgers' klimmen niet zelf meer op de fiets, maar stellen hun account beschikbaar aan illegaal in Nederland verblijvende mensen. Dit gebeurt natuurlijk niet geheel belangeloos! Ook kiest minister Karien van Gennip van Sociale Zaken en Werkgelegenheid niet voor een sectorale aanpak, zoals onze zuiderburen dat doen. Gelukkig hebben we ons moratorium en dat zorgt voor rust.

Om te voorkomen dat ik met de berichtgeving over de DBA een karikaatuur van mijzelf word, ga ik daar dus een keer niet over schrijven. Daarom

waag ik mij dit keer aan een uitstapje buiten de mondzorg, maar iets wat ons allen toch raakt. Zeer recentelijk heeft het Europees Parlement besloten tot de aankoop van een nieuw gebouw in Straatsburg, ondanks de krappe meerderheid van één stem. Mooi, dan kan Brussel sluiten en wordt ook alles een stuk overzichtelijker. Maar helaas: dat gebouw komt erbij, naast de bestaande infrastructuur. Waarom dan niet Brussel voorzien van een nieuwe look en Straatsburg sluiten? De opknapbeurt in Brussel gaat sowieso al vijfhonderd miljoen euro kosten, met kans op een kleine uitloop naar één miljard. Naast al deze uitgaven kost de periodieke verhuizing van het Europese circus van de ene naar de andere plaats meer dan 110 miljoen euro per jaar en is daarnaast goed voor een twijfelachtige bijdrage aan de CO₂-uitstoot. En dat terwijl onze Frans Timmermans zich druk maakt om een beter milieu.

Ieder weldenkend mens vraagt zich af waarom dat niet wordt doorbroken. Simpel: de Fransen willen deze zetel niet verliezen en zullen iedere verandering tegengaan middels een veto. Als ik dan denk aan de bezuinigingen waar onze gezondheidszorg aan ten prooi valt, vind ik dit lastig te begrijpen. Ik pleit daarbij niet voor een Nexit, dat lost het probleem niet op, maar verantwoord omgaan met de beschikbare middelen zou bovenaan het lijstje mogen staan. ■

Richard Mastwijk
van helder consultancy

De stemming

Een goede wachtkamer biedt een huiskamergevoel

25% NEE 75% JA



36 RESPONDENTEN

Hoe zorgt u dat uw patiënten zich op hun gemak voelen in de wachtkamer? Binnenkort komt er een nieuwe aflevering van *Mondzaken* uit over wachtkamers, waarin verschillende tips aan bod komen om het wachten te veraangamen. Een tijdschrift, beeldscherm of plant in de wachtruimte kan al veel verschil maken.

Hoe ver wilt u gaan om de wachtruimte in de praktijk gezellig maken? In de nieuwsbrief van *Dental Tribune* vroegen we u te reageren op de stelling 'Een goede wachtkamer biedt een huiskamergevoel'. Het lastige is dat een huiskamergevoel voor iedereen anders is. Waar de één thuis graag klassieke muziek draait, zal de ander zich dood ergeren aan de vijfde symfonie van Beethoven die door de wachtkamer schalt. Deels is de inrichting van de wachtkamer een kwestie van smaak. Daarnaast kan het uitgebreide gesprek over de wachtkamer in de nieuwe aflevering van *Mondzaken* je verder helpen met de inrichting. ■

Lees meer op pagina 3.

Feiten & Cijfers

Drie redenen om te vragen naar een zwangerschapswens

Voordat je een röntgenfoto maakt of medicatie voorschrijft, is het logisch om aan een vrouwelijke patiënt te vragen of ze (mogelijk) zwanger is. Maar de vraag of iemand het komende jaar zwanger wil worden stel je misschien minder snel. Drie redenen om die vraag wel te stellen.

1. Gezonde moeder vergroot kans op gezond kind

Uit onderzoek blijkt dat zwangere vrouwen met parodontitis een verhoogd risico lopen op vroeggeboorte of een baby met een laag geboortegewicht (zie kader). Ook voeding, roken en alcohol- en drugsgebruik beïnvloeden de kans op een gezonde zwangerschap en

- In Nederland is de kans op een vroeggeboorte 1 op 14. Bij vrouwen met parodontitis stijgt die kans naar 1 op 9.

- In Nederland is de kans op een baby met een laag geboortegewicht 1 op 20. Bij vrouwen met parodontitis stijgt die kans naar 1 op 12.

baby negatief. Als mondzorgprofessional zie je de gevolgen van slechte gewoonten in de mond. Een mindere mondgezondheid kan daarom een goede aanleiding zijn om te vragen naar een zwangerschapswens en om de risico's voor een (ongeboren) baby uit te leggen.

2. Verbeteren (mond)gezondheid

Een zwangerschapswens kan als extra motivatie dienen om aan de mondgezondheid te werken en slechte gewoonten af te leren. Samen met de patiënt kun je toewerken naar een optimale (mond)gezondheid en help je de problemen tijdens en na de zwangerschap te verminderen.

3. Controle tijdens zwangerschap

Sommige vrouwen vermijden de tandartspraktijk wanneer ze zwanger zijn. Ze denken bijvoorbeeld dat mondzorg tijdens de zwangerschap niet veilig zou zijn. Dus is er een zwangerschapswens? Leg dan gelijk uit dat het belangrijk blijft om juist tijdens de zwangerschap regelmatig op controle te komen.

Lastig om naar zwangerschapswens te vragen?

Het kan lastig zijn om te vragen of iemand een zwangerschapswens heeft. De vraag kan bij de patiënt gevoelig liggen om uiteenlopende redenen, zoals geloofsovertuiging, cultuur of ongewenste kinderloosheid. De meeste professionals geven aan dat het vragen naar een kinderwens niet als ongemakkelijk wordt ervaren, zolang je maar uitlegt waarom je ernaar vraagt en zorgt voor een juiste timing en vertrouwelijke setting. ■

Bronnen: KNMT en PubMed

SUNSTAR

TOEGANGELIJK & BEVREDIGEND VOOR JOUW PATIËNTEN

Open de deur naar effectieve interdentale reiniging door het direct bevredigend te maken voor jouw patiënten

NU verkrijgbaar met COOL MINT SMAAK in 3 MATEN

GRATIS* TYPODONT (t.w.v. €89!) bij order van min. €300,-

TYPODONT IN JOUW PRAKTIJK? Neem contact op met een van onze vertegenwoordigers! of ga naar onze website gum.nl

*zolang de voorraad strekt

SUNSTAR G.U.M. SOFT-PICKS® COMFORT FLEX COOL MINT

#1 merk in interdentale reiniging**

GUM.nl

**Nielsen, NL, Food-Drug, Value Share, YTD September 2022

Endodontoloog Marga Ree:

“Zonder vergroting werken kan ik me niet meer voorstellen”

TEKST: HEDWIG FOSSEN

Op 4 en 5 november vierde de Nederlandse Vereniging voor Endodologie haar veertigjarig bestaan met een lustrumcongres. Samen met endodontoloog Marga Ree blikt *Dental Tribune* terug op de ontwikkelingen binnen de endodologie sinds de jaren tachtig van de vorige eeuw. Wat hebben de microscoop en CBCT bijgedragen? Hebben de geavanceerde technieken effect op het succespercentage van endo's? En wat kunnen we in de nabije toekomst nog verwachten?

Ree had veertig jaar lang een eigen praktijk in Purmerend. Tijdens de coronaperiode verkocht ze de praktijk om van een welverdiend pensioen te gaan genieten, maar het thuiszitten tijdens de pandemie prikkelde haar om toch weer aan het werk te gaan. Ze nam een baan aan voor twee dagen in de week bij de Kliniek voor Parodontologie Amsterdam, waar ze haar eigen endo-kamer kon inrichten.

Hoe stond de endodologie er rond 1980 voor? Wat zouden we ons nu niet meer kunnen voorstellen?

Ik zou me niet meer kunnen voorstellen om zonder vergroting te werken. Toen ik als 24-jarige tandarts begon, werkte ik zonder vergroting en zonder extra licht. Al snel schafte ik een loupebril aan met verlichting en dat was een enorme vooruitgang. De komst van de microscoop heeft het vak vervolgens veel ergonomischer en comfortabeler gemaakt, omdat je rechtop zittend door het oculair kijkt. Voorheen was het soms een raadsel waar de kanaalingangen zich in de pulpakamer bevonden, maar met vergroting en extra licht zie je zo veel beter wat je doet. Dat geeft meer controle over de behandeling en is naar mijn mening een van de belangrijkste ontwikkelingen binnen het vak.

Werken met een microscoop zorgt er daarnaast voor dat je echt met teamwork bezig bent. Je kunt tijdens het bekijken van de pulpakamer niets zelf pakken, want dan ben je je beeld kwijt. Onder de microscoop werken kun je niet alleen, dus een assistent is onmisbaar om je instrumentarium aan te geven.

Wat voor voordelen heeft de mechanische vijl ten opzichte van de handvijl?

De eerste mechanische vijl was een revolutie, omdat die veel preciezer te werk ging en je niet alles van begin tot eind met de hand hoefde te doen. Net als de microscoop gaf de mechanische vijl meer controle over het proces. De eerste mechanische vijlen hadden natuurlijk nog niet de eigenschappen die we nu kennen. Ze waren minder flexibel en braken bijvoorbeeld gemakkelijk af.

In hoeverre biedt de CBCT-scan voordelen voor de endodologie?

Zo'n vijftien jaar geleden schafte ik een CBCT-scanner aan in mijn praktijk. Voor mij is die inmiddels onmisbaar geworden voor de diagnostiek. Op een 2D-röntgenfoto zie je niet het verschil niet tussen buccaal en

linguaal, nu kunnen we volledig door een element en de omgevende structuren heen lopen. Dat is ideaal voor de diagnostiek. We kunnen zien waar de moeilijkheden in het kanaal zitten en we kunnen van tevoren beter inschatten of het element succesvol te behandelen is of dat de patiënt beter af is met een implantaat.

Een goede endo kost tegenwoordig minder moeite

Zijn dankzij de technologische ontwikkelingen meer tandartsen in staat om een endo uit te voeren? Of is met de nieuwste apparatuur omgaan juist een extra uitdaging?

Een heel arsenaal aan endodontisch instrumentarium maakt je nog geen goede behandelaar. De behandelaar moet met kennis en expertise een diagnose stellen en daarbij kan apparatuur natuurlijk helpen. Wel hoeft je tegenwoordig minder moeite te doen om een goede endo uit te voeren, dus het prestatieniveau is omhooggegaan. Een sterk gecalcificeerd wortelkanaal behandelen is altijd lastig, zeker als je alleen handvijlen gebruikt. Met mechanisch instrumentarium is dat makkelijker geworden, maar je moet toch altijd eerst handvijlen gebruiken om een glijpad te maken voor de daarop volgende preparatie met mechanische vijlen.

Is het succespercentage van endo's gestegen door de ontwikkelingen van de afgelopen veertig jaar?

Nee, niet spectaculair. Vroeger hadden we al best een hoog succespercentage en ik denk dat dit niet significant gestegen is. Een mogelijke verklaring is dat we vroeger minder gecompliceerde behandelingen deden en eerder tot extractie overgingen. We doen nu meer complexe behandelingen en het is uiteraard moeilijker om die tot een goed einde te brengen.

Zitten er ook nadelen aan de technologische ontwikkelingen?

Je zult altijd een afweging moeten maken over bijvoorbeeld de extra informatie die een scan oplevert en de daarvoor benodigde straling. Ook de kosten spelen natuurlijk een rol.



Endodontoloog Marga Ree.

Gelukkig wordt de apparatuur steeds betaalbaarder. Verder heb je, zoals bij elke verfijnde vorm van diagnostiek, te maken met toevalsbevindingen. Je kunt laesies tegenkomen waarvan de patiënt totaal geen last heeft. Dan rijst de vraag of je elke afwijking moet behandelen of dat je sommige afwijkingen beter met rust kunt laten. Toen de eerste scans kwamen, was de insteek om alles wat afwijkend was te behandelen. Daarvan zijn we teruggekomen, want soms kun je de situatie verslechteren door te behandelen.

Ook kun je last hebben van artefacten, bijvoorbeeld in een element met een metalen wortelstift. Dan denk je een scheurtje in de wortel te zien, terwijl dat te wijten is aan het metalen object in het element. Er zijn wel eens extracties uitgevoerd om die reden, waarbij achteraf bleek dat dit onnodig was.

Heeft de endodologie, naast technologische ontwikkelingen, nog andere ontwikkelingen doorgemaakt?

Ja, ook op biologisch vlak heeft ons vakgebied zich uiteraard ontwikkeld. Zo is de chemische desinfectie veranderd. Hiervoor gebruiken we nog steeds natriumhypochloriet, dat ik als student vanaf 1971 al gebruikte, maar de manier van inbrengen is veranderd. Vroeger gebruikten we hiervoor een simpel spuitje en nu werken we met geavanceerdere systemen. Ook gebruikten we vroeger meer agressieve medicamenten op basis van fenolderivaten, formaldehyde en zware metalen om infecties in een wortelkanaal te bestrijden. Die middelen bleken slecht biologisch afbreekbaar te zijn en tot overgevoelighedsreacties te kunnen leiden. Sommige van deze desinfectantia bleken zelfs carcino-

gene eigenschappen te hebben. Uiteindelijk waren de nadelen ervan veel groter dan de voordelen en kunnen we prima zonder deze middelen, mits we de wortelkanalen grondig reinigen met vijlen en veilige spoelmiddelen. Na de desinfectie brengen we een kanaalvulling aan en ook hierin is het een en ander veranderd. De meeste traditionele vulmaterialen zijn hydrofoob en dat is niet ideaal in een vochtige omgeving. Eind jaren negentig was sprake van een revolutionaire verbetering toen MTA op de markt kwam, een biocompatibel cement dat juist vocht nodig heeft om uit te harden. Tegenwoordig hebben we in het lab geproduceerde, hydrofiele en bioactieve materialen die een reactie aangaan met weefselvloeistof.

Hoe zie jij de ideale rolverdeling tussen algemeen practicus en endodontoloog?

In de ideale wereld doet iedere tandarts tijdens de opleiding voldoende ervaring op met het uitvoeren van endo's. Helaas is dat niet altijd het geval. Als specialist heb je een soort driehoeksverhouding met de patiënt en de verwijzende tandarts. Het belang van de patiënt staat altijd voorop, maar er is ook een goede relatie met de verwijzende tandarts nodig. Er zijn tandartsen die een uitgebreide verwijsbrief mailen met een vraagstelling, toelichting van de geschiedenis en het behandelplan van het element. De patiënt is al ingelicht over de te verwachten kosten en weet in grote lijnen waarvoor hij of zij naar een specialist is verwezen.

Helaas zijn er ook patiënten die totaal geen uitleg krijgen over het waarom van de behandeling en de globale kosten die ermee gepaard gaan. Soms moeten patiënten aan de hand van een lijstje met adressen zelf kijken waar er plek is. Het zou prettig zijn als patiënten in ieder geval van tevoren met hun eigen tandarts de verschillende behandelopties hebben gesproken, zodat ze kunnen nadenken of verwijzing naar een specialist voor hen de beste keuze is.

Hoe zie je de toekomstige ontwikkelingen in de endodologie voor je?

Lasers zijn al lang op de markt, maar hebben voor endodontische doeleinden de afgelopen tien jaar een enorme vlucht genomen. Lasers kunnen onder andere helpen om de desinfectie op een meer doeltreffende manier uit te voeren. We zullen hierover in de komende vijf jaar dus zeker meer horen. Daarnaast zullen de technieken om toegang tot een gecalcificeerd wortelkanaal te krijgen verbeteren. *Guided endodontics* is een toepassing waarmee je het toegangspad tot een gecalcificeerd wortelkanaal van tevoren kunt vastleggen met speciale software. Daarna wordt een mal gemaakt met een boorsleuf, zodat je niet onnodig weefsel wegboort. Nog geavanceerder is *dynamic endodontics*, waarbij de mal wordt vervangen door twee camera's boven de stoel die feedback geven over de richting van de boor. Op een beeldscherm zie je dan in welke richting je moet boren om toegang te krijgen tot het gecalcificeerde kanaal. Deze mogelijkheden worden al een jaar of vijf toegepast, maar zullen goedkoper en toegankelijker worden.

Het succespercentage is niet significant gestegen

Is er ook iets veranderd in het aantal verwijzingen van algemeen tandarts naar endodontoloog?

Vroeger wisten tandartsen minder goed wat ze van een endodontoloog konden verwachten. Inmiddels is er een instrument om de moeilijkheidscore van een endodontische behandeling te bepalen, de 'DETI-score'. Die komt tot stand aan de hand van verschillende factoren, zoals de locatie van het te behandelen element, de mate van kromming van de kanalen en bijvoorbeeld de aanwezigheid van een wortelstift of een perforatie.

Een 37-jarige follow-up van een endodontische behandeld element met een perforatie

TEKST: MARGA REE

Dat moderne technieken en materialen niet altijd nodig zijn voor een goede langetermijnprognose bewijst deze casus, die ik drie jaar na mijn afstuderen behandelde, toen ik twee jaar als tandarts werkzaam was in mijn eigen praktijk.

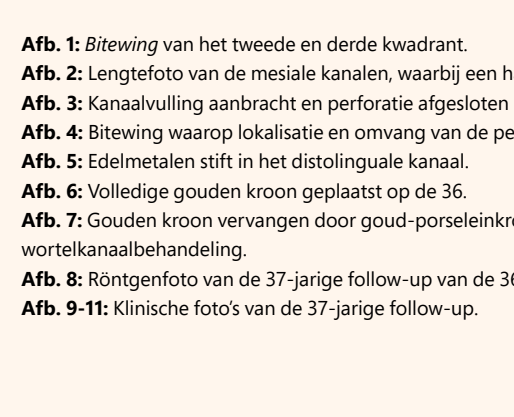
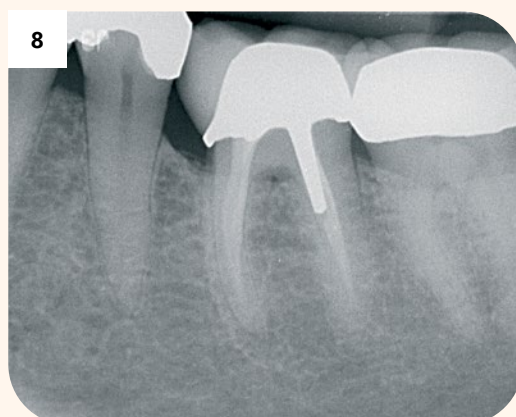
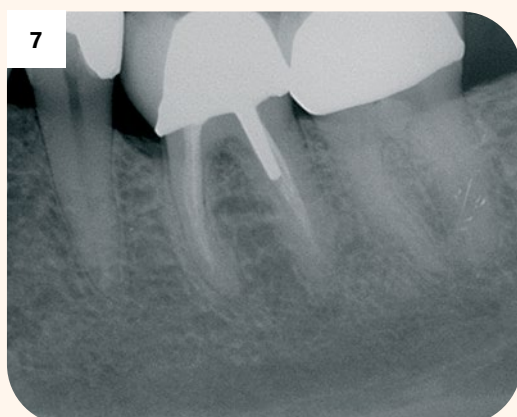
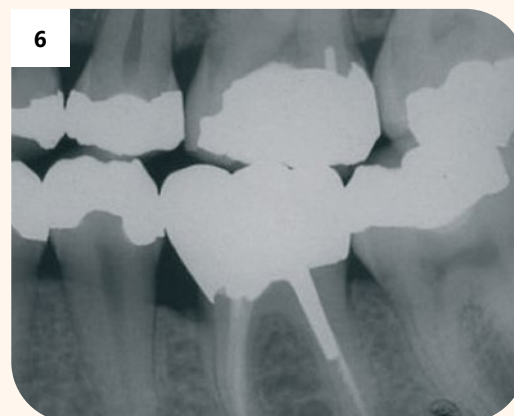
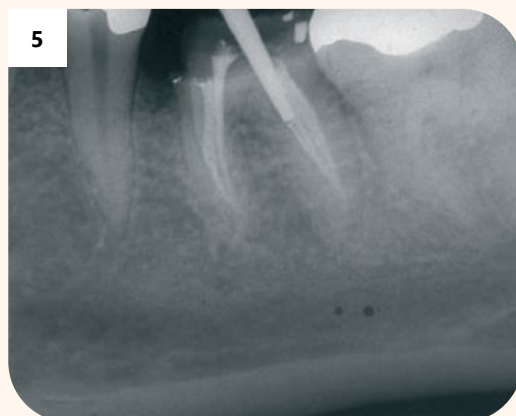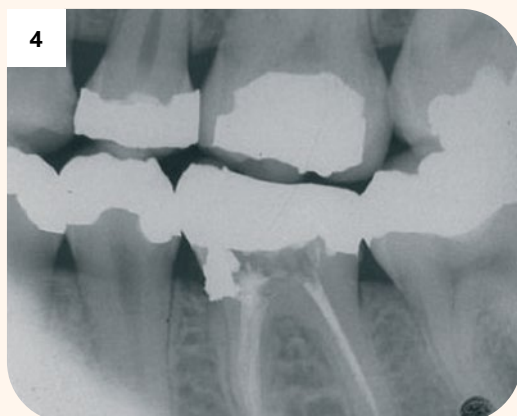
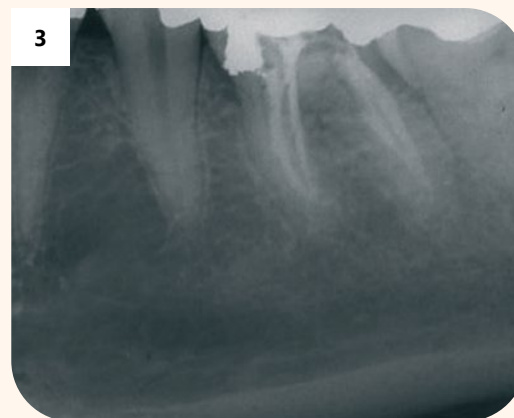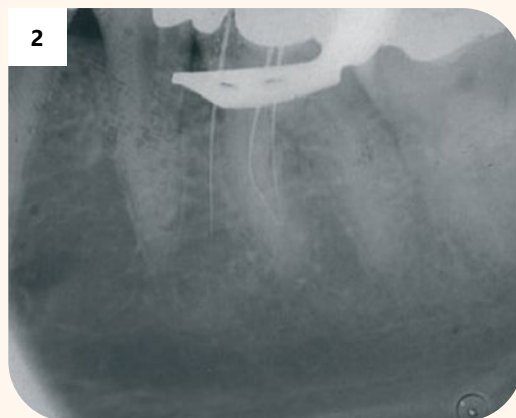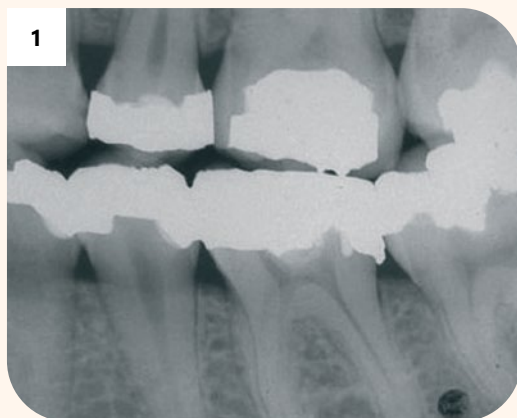
Een 23-jarige vrouw meldde zich bij mij in de praktijk met een pijnklacht aan de 36. Het element was sinds een paar dagen pijnlijk bij koude, en intra-oraal onderzoek kon de klachten van de patiënt reproduceren. Röntgenologisch was een diepe amalgaamrestauratie met een para-pulpaire pin zichtbaar (afb. 1). De diagnose luidde een irreversibele pulpitis, en na het toedienen van lokale anesthesie werd het element

onder rubberdam gebracht en werd een endo ingezet. Tijdens het zoeken van de kanaalingangen met een ronde boor veroorzaakte ik een perforatie naar mesiaal (afb. 2), die zichtbaar werd nadat ik een lengtefoto had genomen, waarbij een vijl door de mesiale begrenzing van de mesiale radix stak. Als jonge tandarts was ik volkomen ontgaan over deze iatrogene complicatie. Er waren in 1982 geen speciale cemen-

ten beschikbaar om een perforatie te sluiten, en dus besloot ik om het defect tijdelijk af te sluiten met amalgaam. De twee mesiale en twee distale kanalen werden met handvijlen geprepareerd, en de kanalen werden geïrrigeerd met 2,5% natriumhypochloriet. Daarna vulde ik de kanalen door middel van laterale condensatie met gutta-percha en AH26, waarbij in het distolinguale kanaal ruimte werd gemaakt voor een wortelstift (afb. 3). Volgens de toen geldende inzichten was een gegoten opbouw geïndiceerd alvorens er een volledige gouden kroon geplaatst zou worden. Het plan was om de perforatie, die deels subcrestaal lag, op te nemen in de *outline* van de kroon (afb.

4). In een daaropvolgende zitting deed ik aan de mesiale zijde van de 36 een kroonverlenging, met als doel om het perforatieoppervlak supracrestaal te brengen, en zo beter toegankelijk te maken voor een volledige omslijping met een schouderbevelpreparatie. De wondgenezing verliep ongestoord en de patiënt kreeg instructie over de interdentale reiniging van het behandelde gebied. Een maand later werd met behulp van een edelmetalen wortelstift (afb. 5) een Duralay opbouw gemaakt, die vervolgens werd aangegegoten tot een edelmetalen stiftopbouw en geplaatst werd met zinkfosfaat cement. Weer drie weken later werd de volledige gouden kroon gecemen-

teerd met zinkfosfaat cement (afb. 6). De patiënt kon de interdentale ruimte uitstekend schoonhouden met ragers. Twintig jaar later wilde de patiënt de gouden kroon laten vervangen door een goud-porseleinkroon. De wortelkanaalbehandeling en de gegoten opbouw werden hierbij opnieuw geëvalueerd, en goed bevonden als basis voor een nieuwe kroon (afb. 7). De laatste röntgenfoto en klinische foto's laten een 37-jarige follow-up zien, waarbij op te merken valt dat ook de amalgaamvullingen 37 jaar geleden werden gelegd (afb. 8-11). De patiënt is volledig klachtenvrij en nog steeds tevreden met het tandheelkundige werk in haar mond. ■



Afb. 1: Bitewing van het tweede en derde kwadrant.

Afb. 2: Lengtefoto van de mesiale kanalen, waarbij een handvijl in de perforatie steekt.

Afb. 3: Kanaalvulling aanbracht en perforatie afgesloten met amalgaam.

Afb. 4: Bitewing waarop lokaliteit en omvang van de perforatie zichtbaar zijn.

Afb. 5: Edelmetalen stift in het distolinguale kanaal.

Afb. 6: Volledige gouden kroon geplaatst op de 36.

Afb. 7: Gouden kroon vervangen door goud-porseleinkroon, 20-jarige follow-up van de wortelkanaalbehandeling.

Afb. 8: Röntgenfoto van de 37-jarige follow-up van de 36.

Afb. 9-11: Klinische foto's van de 37-jarige follow-up.

Nieuwe directie Dental 365: “We willen uitbreiden naar veertig vestigingen”

TEKST: HEDWIG FOSSEN EN DR. JENNER ARGUETA

Sinds 15 september jl. heeft de grootste aanbieder van spoed tandheelkunde in Nederland een nieuwe directie. Clinias Dental Group (CDG) heeft Dental 365 overgenomen en stelde met het oog op optimalisatie en uitbreiding twee nieuwe directeuren aan. Harriët Schapers is gestart als algemeen directeur en Nienke Bons is de nieuwe operationeel directeur. Wat zijn hun dromen voor Dental 365?

Allereerst gefeliciteerd met jullie aanstelling. Hoe zijn jullie op deze positie terechtgekomen?

Schapers: “Ik heb ruime ervaring in managementfuncties binnen de tandheelkunde, zowel in de praktijk als in de commercie. Die ervaring met de markt is belangrijk, net zoals tandheelkundige kennis, want dan kun je als aanspreekpunt fungeren voor alle tandheelkundige disciplines. Dat was de reden voor CDG om mij te benaderen voor de functie van directeur. Nienke en ik zijn tegelijk begonnen en het is heel leuk om dit avontuur samen aan te gaan.”

Bons: “We kennen elkaar al vanuit onze tijd bij DentConnect respectievelijk DentMerk. Met twintig jaar ervaring in de tandheelkunde ben ik actief geweest in diverse functies, van preventieassistent tot operationeel manager. Altijd bij grotere tandheelkundige ketens in de reguliere tandheelkunde, dus voor mij is de spoed een heel mooie uitdaging!”

Hoe verloopt het proces van spoeddienst opstarten tot een spoedafpraak?

Schapers: “We werken met waarnemingen, die met ons een contract kunnen afsluiten. De leden van zo'n kring doen de spoeddienst normaliter voor elkaar en besluiten dan om die gezamenlijk aan ons over te dragen.”

Bons: “Als iemand bijvoorbeeld een hockeybal tegen zijn tanden heeft gehad, wordt ons callcenter gebeld, waar medewerkers werken met een tand-

heelkundige achtergrond en medewerkers die wij zelf opleiden. De medewerker luistert zorgvuldig naar de klacht. Als het om een trauma gaat, plant hij of zij direct een afspraak in bij de vestiging in de buurt. De vestiging wordt op de hoogte gebracht dat er een trauma aankomt en zorgt dat de patiënt binnen dertig minuten gezien kan worden.”

Waarneemkringen kunnen met ons een contract afsluiten

Wat zouden jullie de komende jaren willen bereiken met Dental 365?

Schapers: “We willen de juiste mensen vinden voor onze praktijken. Verder willen we zorgen dat alle processen goed lopen, zodat bijvoorbeeld de keten van bellen tot inplannen efficiënt verloopt. We gaan het zo organiseren dat we een landelijke dekking kunnen bieden en de kwaliteit van behandelingen goed kunnen waarborgen.”

Bons: “We willen inderdaad eerst een degelijke kwalitatieve basis neerzetten om van daaruit verder te groeien. Op dit moment hebben we negen vestigingen en we willen uitbreiden naar een landelijk dekkende organisatie, waarvoor we willen groeien naar veertig vestigingen. We verwachten dat dit in drie tot vijf jaar lukt.”



Algemeen directeur Harriët Schapers.

Dat zijn mooie ambities. Is spoed tandheelkunde steeds meer in opkomst in Nederland?

Schapers: “Spoed tandheelkunde is heel actueel, want steeds meer praktijken willen af van hun spoeddienst. Het tandheelkundelandschap is veranderd: veel tandartsen werken parttime en er zijn veel buitenlandse tandartsen. Praktijken vinden hun spoeddiensten vaak te belastend. Zes jaar geleden is daarom Dental 365 ontstaan. Reguliere praktijken kunnen hun spoeddienst aan ons overdragen. We zijn inmiddels de grootste aanbieder op dit terrein.”

Wat is jullie belangrijkste uitdaging de komende tijd?

Bons: “Er wordt nu nog wel eens onderling gerouleerd, maar het zou heel mooi zijn als we naar vaste teams kunnen om nog beter de kwaliteit te waarborgen.”

Schapers: “Per vestiging willen we een optimaal team inrichten van vaste tandartsen en assistenten. Voor een vestiging in een grote stad als Rotterdam is dit bijvoorbeeld een heel ander verhaal dan voor een vestiging in Ede. Het doel is uiteindelijk dat de verwijzende tandarts met een gerust gevoel naar ons kan verwijzen.”

Is het moeilijk om daarvoor tandartsen te vinden?

Schapers: “Ja, net als elke praktijk in Nederland ervaren wij ook het probleem van het tandartsentekort, maar wel in mindere mate dan een reguliere tandartsenpraktijk. Het kan voor tandartsen een mooie uitdaging zijn om in de spoed te werken en er zijn zeker tandartsen te vinden die de spoed tandheelkunde als verrijking zien van hun eigen praktijk.”

Bons: “Er is een gebrek aan goede tandartsen en tandartsassistenten, maar er is een groep die het heel interessant vindt om ook buiten regu-

liere werktijden te werken. We werken in veel vestigingen van 17.00 uur tot 21.00 uur en krijgen aanvragen van tandartsen die overdag werken en daarna bij ons doorgaan voor een lange dag. Hierdoor hebben wij minder moeite om tandheelkundig personeel te vinden.”

Hoe gaan jullie je als werkgever onderscheiden?

Schapers: “Daarvoor gaan we de randvoorwaarden goed regelen. We zijn bijvoorbeeld een opleidingstraject aan het samenstellen met de specifieke behandelingen die je vaak bij spoed tegenkomt. Daarnaast richten we een adviesraad in van tandartsen die ons adviseren, maar die ook bereikbaar zijn voor alle tandartsen in de organisatie.

Zo zorgen we voor interactie tussen vakgenoten en kunnen jonge tandartsen bij ervaren mensen terecht.”

Wat is de belangrijkste kracht van Dental365?

Bons: “De mensen die er met z'n allen voor gaan. Ze doen het allemaal samen. In Breda is er bijvoorbeeld alleen 's avonds een shift. Als een tandarts zich aan het eind van de middag ziek meldt, is er altijd een tandarts die inspringt. Dat is deel van de cultuur die er heerst, want we zijn 24 uur per dag bereikbaar en open.”

Schapers: “We kunnen niet zeggen dat we er niet zijn. Alle stukjes zijn daarvoor even belangrijk: van callcenter tot afspraak. Dus de mensen moeten op elkaar ingespeeld zijn en dat is onze belangrijkste kracht. Voor patiënten is dit waardevol, want die komen niet met iets leuks bij de spoed. Het is dan fijn als medewerkers ze goed kunnen ontvangen en geruststellen.”

Zijn er dingen die wel eens fout gaan?

Bons: “Het kan moeilijk zijn om tijdens de triage aan de telefoon te bepalen of iets een trauma is, waardoor mensen met kiespijn op een spoedafpraak komen die best nog een dagje hadden kunnen wachten. Dat wordt dan besproken met de tandarts en daarvan kan iedereen leren.”

Tot slot: twee vrouwen aan het roer, wat gaat dat voor moois brengen?

Bons: “Het heeft wel wat om een vrouwenduo te zijn, helemaal omdat er hiervoor twee mannelijke directeuren waren.”

Schapers: “We hebben veel te brengen, maar het gaat om onze capaciteiten en niet om man of vrouw. We staan met de poten in de modder en horen dat iedereen verrast is dat we praten met de werkvloer. We zijn een goed duo!” ■

Ontploffing bij Zaanse tandartspraktijk

ZAANDAM In oktober werd Zaandam opgeschrikt door een ontploffing bij een tandartspraktijk aan de Mahoniehout. Hierbij werd de gehele voordeur opgeblazen. Op grond hiervan heeft de gemeente besloten dat de tandartspraktijk minstens vier weken dicht moet.

Het is niet de eerste keer dat de praktijk onder vuur genomen wordt. Afgelopen mei was ze al het doelwit van schietpartijen, nu er is volgens de gemeente sprake geweest van een vuurwerkbom. De gemeente vermoedt een patroon, wat opmerkelijk is omdat de tandartspraktijk zich hier pas sinds een jaar heeft gevestigd. Wie er achter het geweld zit, is nog voor niemand duidelijk. “De politie is er hard mee bezig. Veel meer kan ik er niet over zeggen. We weten net zo veel als de rest,” zegt de tandarts zelf.

Tot er verder uitsluit is van de politie, lijkt het erop dat de praktijk minstens

vier weken de deuren moet sluiten. De ontploffing heeft namelijk niet alleen invloed op de tandarts, maar ook op de veiligheid van de omgeving, stelt de gemeente: “Deze incidenten hebben grote impact op het woon- en leefklimaat rondom het bedrijfspand en dat kan en wil de gemeente niet meer toelaten.” In die vier weken tijd moet de eigenaar van het pand in ieder geval een schriftelijk veiligheidsplan opstellen en dit laten goedkeuren door de gemeente, zodat soortgelijke incidenten in de toekomst voorkomen kunnen worden. ■



Operationeel directeur Nienke Bons.

Wortelkanaalbehandeling van necrotische melkkiezen – het gebruik van een single-file reciproom systeem

TEKST: DR. BENJAMÍN RODRIGUÉZ EN DR. JENNER ARGUETA

Pulpectomie is een wortelkanaalbehandeling voor pulpaweefsel dat onherstelbaar geïnfecteerd of necrotisch is geworden door cariës of trauma. Het pulpaweefsel wordt verwijderd en het kanaal wordt gewoonlijk met de hand of roterende vijlen gevormd.¹ Deze procedure is de standaard als normale *shedding* en het doorkomen van het permanente element of langdurige retentie het voornaamste doel zijn en heeft een goed geneesresultaat.²

Net als in het blijvende gebit is het in het melkgebit cruciaal om adequate desinfectie in het wortelkanaalsysteem te bereiken.³ Voortijdige extractie van necrotische melkkiezen leidt tot verlies van ruimte, een belangrijke zorg voor de mondgezondheid van kinderen vanwege de onjuiste booglengte en het veranderde doorkomen van de opvolgende kies.³ Daarom moet pulpectomie van melkkiezen met een duidelijke betrokkenheid van de pulpa overwogen worden als behandeling, indien geïndiceerd.^{3,4}

Dat is echter wel een uitdaging vanwege de morfologische complexiteit van het wortelkanaal, met bijvoorbeeld verschillende wortels, ongelijke apicale resorptie, samengevoegde wortels, twee mesiobuccale kanalen en twee distobuccale kanalen in maxillaire kiezen, net als bijvoorbeeld isthmuses en verbindingen.²

Het desinfectieprotocol omvat biomechanische preparatie met de hand of roterende instrumenten en 0,5-5,5% natriumhypochloriet (NaClO) en 17% EDTA.⁵ Daarnaast zijn kinderen vatbaarder voor angst en stress tijdens de behandeling,^{4,5} wat (naast de gebruikelijke benadering bij kinderen) kan vragen om endodontische technieken die de behandeling eenvoudiger en korter maken.^{6,7}

Handvijlen van roestvrijstaal werden traditioneel en tot op zekere hoog-

te succesvol gebruikt voor pulpectomieën in melkkiezen.⁷ Desondanks hebben ze, als enkel roestvrijstalen handvijlen gebruikt worden, meerdere nadelen vanwege hun stijfheid, wat het moeilijk maakt om goed door de kanalen te gaan en fouten zoals perforatie en *ledge formation* te vermijden.⁸ Roterend instrumentarium werd later op de markt gebracht en is zeer nuttig gebleken bij endodontie bij kinderen.^{8,9} Het is sneller en minder afhankelijk van de vaardigheden van de behandelaar en vermindert de kans op fouten vergeleken met handvijlen. Daarbij wordt door het gebruik van roterende vijlen het maken van convergerende wanden vereenvoudigd, waardoor het mogelijk is een goede kanaalvulling en coronale afsluiting aan te brengen.¹⁰ Deze systemen vergen echter een lange sequentie, wat ze tijdrovend maakt en vanwege de roterende beweging mogelijk tot vermoeidheid leidt. Dat verhoogt de kans op een vijlfractuur of distorsie.^{11,12}

Voortdurende vooruitgang op het gebied van endodontie heeft geresulteerd in reciproke instrumenten die gebruikt worden in wortelkanaalbehandelingen van permanente elementen. Door de beweging met de klok mee en tegen de klok in komt het instrument minder tegen de dentinewand aan, wat zorgt voor minder cyclische vermoeidheid en instrument-

fracturen.¹³ Deze beweging pleit voor het gebruik van een *single file* voor de gehele wortelkanaalpreparatie. Omdat het minder tijd kost, kan het irrigatieprotocol langer duren. De gebruikte techniek omvat een instrumentatiecyclus van prikkende bewegingen met een amplitude van 2-3 mm met lichte apicale druk. Elke cyclus vereist irrigatie van het wortelkanaal met irrigatieoplossing en schoonmaken van de vijl van alle dentineresten, debris en pulpatische tussen elke cyclus.^{12,13}

In het onderzoek naar pulpectomieën in melkkiezen zijn de resultaten van het gebruik van reciproke instrumenten tot dusver veelbelovend, met goede reinigende en vormende kenmerken en verkorte instrumentatietijd, en dus geschikt voor de preparatie van melkkiezen.¹⁴⁻¹⁷ We hebben echter geen in vivo onderzoeken of klinische rapporten gevonden over het gebruik van de R25-vijl (RECIPROC, VDW) bij de pulpectomie in melkkiezen. In dit artikel bespreken we enkele cases van een pulpectomie waarbij een R25 in RECIPROC ALL motion in vijf melkkiezen met de diagnose pulpanecrose en periapicale aandoening werd gebruikt.

Procedure van de pulpectomie

Alle ouders of verzorgers van de patiënten werden geïnformeerd over de procedure en gaven schriftelijk toestemming. De pulpectomieën werden uitgevoerd door dezelfde behandelaar, een endodontoloog met tien jaar ervaring met pulpabehandelingen bij kinderen. Alle cases waren non-vitale kiezen met de diagnose pulpanecrose. Radiografie bevestigde botverlies in het apicale gebied of het furcatiegebied, ernstig tandbederf tot de pulpakamer en ten minste twee derde

overgebleven worteloppervlak. Alle kinderen werkten goed mee en hadden geen systemische ziekte en geen speciale verzorging nodig. De duur van de follow-up varieerde van 14 tot 36 maanden.

De behandeling werd uitgevoerd in de volgende stappen:

- Lokale anesthesie (1 carpule van 2 cm³ met 2% lidocaïne hydrochloride met 1:100.000 adrenaline) werd langzaam geïnjecteerd en negatieve aspiratie werd bevestigd.
- Onder complete isolatie met een klem en rubberdam werd de kies geopend met een *high speed* #4-boor onder de microscoop (OM-100, Ecleris), en de opening werd vergroot met een diamantboor.
- De kanalen werden gezocht met behulp van de DG16 *endodontic explorer* (Hu-Friedy) en toegankelijk gemaakt met 10/0.02 K-type vijlen (SybronEndo; Kerr).
- De kanaallengte werd bepaald met een elektronische *apex locator* (Root ZX II, Morita) en bevestigd met een periapicale foto. Van de gemeten lengte werd 1 mm afgetrokken om de werklengte te berekenen.
- De irrigatie werd gedaan met 2,5% NaClO 2 mm van de werklengte af in de 27 maat, 3 cm³ luerlock endodontische syringes (PlastCare).
- Preparatie van het wortelkanaal werd gedaan met een 21 mm lange R25-vijl, op advies van de fabrikant in reciproke beweging (VDW.SILVER RECIPROC, VDW) in de RECIPROC ALL-modus, zonder apicale druk, met bewegingen van 2-3 mm in amplitude, om het instrument veilig het kanaal in te laten gaan tot het zijn werklengte bereikt had.
- Er werd geen laterale druk op de kanaalwand uitgeoefend en deze

werd ook niet geborsteld, om het risico op het verzwakken van de dunne tandstructuur te verminderen.

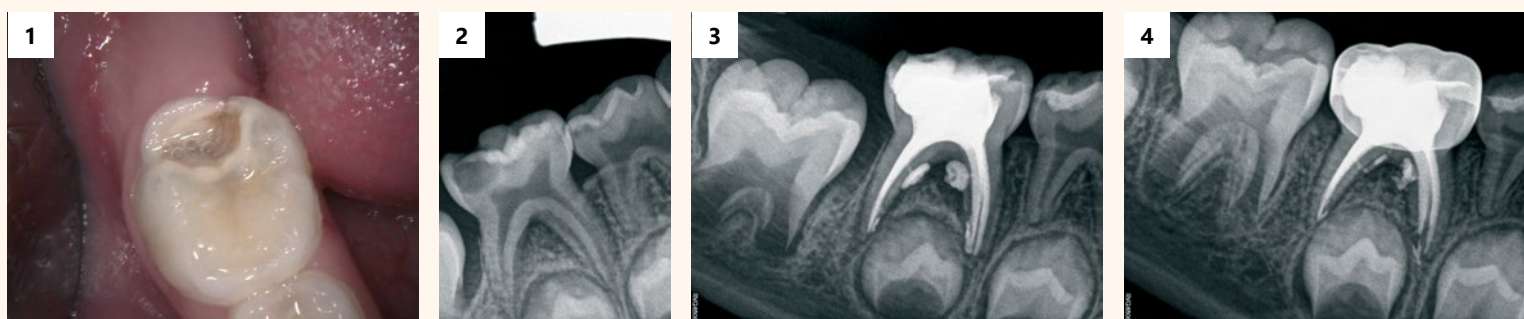
- De laatste irrigatie per wortel bestond uit 2 cm³ alcohol en 1 cm³ met 17% EDTA gedurende 1 minuut, gevolgd door 2 cm³ alcohol, 5 cm³ 2,5% NaClO en 3 cm³ zoutoplossing. Vervolgens werden *paper points* (Meta Biomed) ingevoegd om de kanalen te drogen.
- Een mix van zinkoxide eugenol (ZOE) in poeder-vloeibare vorm (Proquident) werd in de kanalen gebracht op een 40/0.04 *gutta-percha cone* (Meta Biomed) enkel op de tip. Vanwege de diameter van de tip was de cone bewust iets korter dan de apicale werklengte, om over-extrusie van het materiaal te voorkomen.
- Er werd direct een foto gemaakt om de kwaliteit van de obturatie te zien. Als verdere condensatie nodig was, werd meer ZOE-pasta met een hardere consistentie zachtjes met een steriel wattenschijfje toegevoegd.
- Tussentijdse obturatie werd uitgevoerd in de caviteit boven de ZOE met een glasionomeer cement (Ketac Cem Easymix, 3M ESPE).
- Bij een tweede afspraak (vijftien dagen later, bij uitblijven van signalen of symptomen van een aandoening) werd een roestvrijstalen kroon geplaatst en gecementeerd met glasionomeer in een poeder-vloeibare vorm (Ketac Cem Easymix).

Casus 1 (afb. 1-4)

Dit meisje van 4 jaar en 7 maanden oud kwam binnen met pijn die al een paar dagen bestond, met invloed op de mandibulaire tweede melkkies rechts. In het klinisch onderzoek werden een buccale gingivale zwelling en faciaal oedeem gevonden, en de kies had diep occlusaal bederf. Pulpanecrose en een symptomatisch apicaal abces werden gediagnostiseerd. De patiënt werd medicatie voorgeschreven om acute infectie te bestrijden en er werd een nieuwe afspraak gemaakt voor na de antibioticabehandeling. Bij de tweede afspraak was er geen sprake van pijn en het buccale abces was gedeeltelijk verdwenen. Er werd besloten om een pulpectomie en restauratie uit te voeren. Over-extrusie van het obturatiemateriaal werd gezien. De re-evaluatie na 15 maanden bevestigde geen klinische of radiologische tekenen van ziekte en er was botafzetting te zien in het furcatiegebied.

Casus 2 (afb. 5-9)

Deze jongen van 6 jaar en 7 maanden oud kwam binnen met zwaar tandbederf van de eerste melkkies mandibulair links, zonder pijn. Hij gaf licht ongemak aan bij percussie en palpatie van de buccale gingiva. Er werden een buccaal abces en geen mobiliteit gevonden. De foto liet een groot gebied met interradiculair botverlies zien. De kies werd gediagnostiseerd met pulpanecrose en een asymptomatisch apicaal abces. Er werd een pulpectomie uitgevoerd en bij de tweede afspraak werd een roestvrijstalen kroon

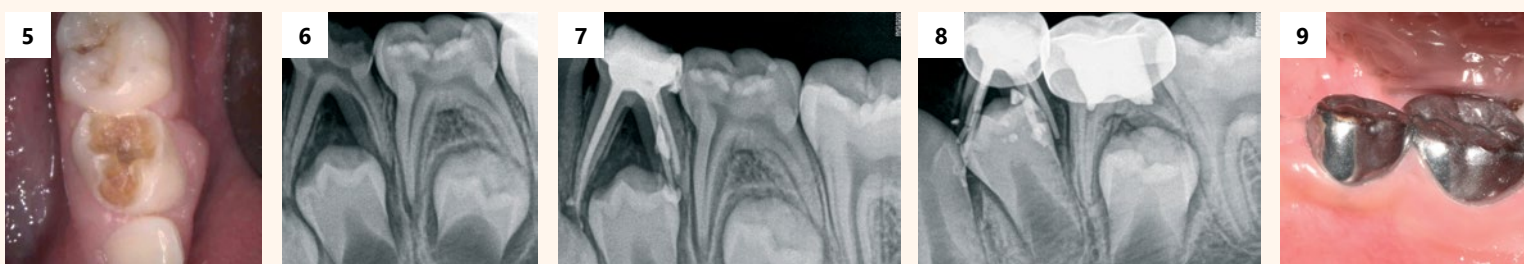

Afbeelding 1. Beginsituatie.

Afbeelding 2. Diepe caviteit en botverlies in het furcatiegebied.

Afbeelding 3. Drie kanalen, laterale kanaalvulling.

Afbeelding 4. Controle na 15 maanden laat botafzetting zien in het furcatiegebied.



Afbeelding 5. Beginsituatie. Ernstig bederf en buccaal abces.

Afbeelding 6. Er werden vier lange wortelkanalen gevonden.

Afbeelding 7. Obturatie en tijdelijke restauratie.

Afbeelding 8. Controle na 14 maanden laat zien dat eruptie van de opvolgende kies normaal verloopt.

Afbeelding 9. Klinische aanblik bij de eidevaluatie toont gezonde gingiva.

geplaatst nadat was aangetoond dat er geen tekenen waren van een aan-doening. Bij de afspraak na 14 maanden werd geen klinische pathologie gevonden en was er sprake van een normaal eruptieproces van de blijvende molaren, ondanks extrusie van het obturatiemateriaal.

Casus 3 (afb. 10–13)

Deze jongen van 7 jaar kwam in de praktijk met lichte pijn die meerdere dagen aanhield. Er werd een grote en diepe caviteit in de eerste melkkies mandibulair links gevonden. De gingiva was niet gezwollen, maar de kies was pijnlijk bij percussie. De foto toonde de ernst van het bederf, maar er waren geen veranderingen aan het omliggende bot. Er werd gekozen voor pulpectomie. De diagnose van pulp necrose werd bevestigd toen de caviteit werd geopend. Er werden drie kanalen gevonden en volledig behandeld. Bij een tweede afspraak, vijftien dagen later, gaf de kies geen symptomen. Er werd besloten om een roestvrijstalen kroon te plaatsen. De controle na 36 maanden toonde een normaal functionerende en volledig gezonde kies.

Casus 4 (afb. 14–18)

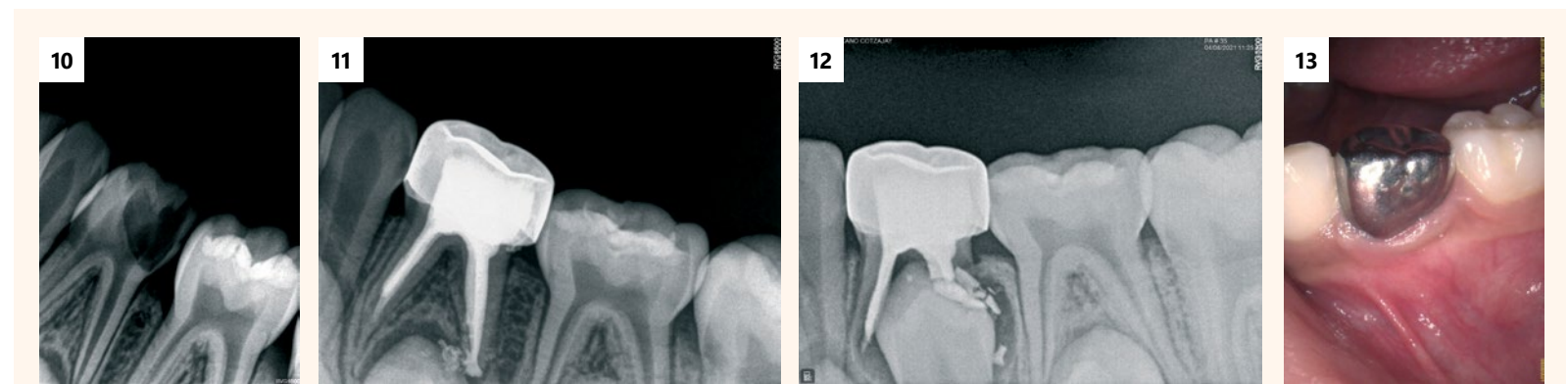
Deze jongen was 4,5 jaar toen hij op de praktijk kwam met constante en spontane pijn aan de eerste melkkies van de mandibula links die meerdere dagen duurde, maar zonder faciaal oedeem of buccale gingivale zwelling. Er werd diep bederf gezien, maar geen mobiliteit of diepe sondeerdieptes. Op de foto werd getoond dat de carieuze laesie de pulpakamer aantastte en er werd initiële botschade gezien in het septale gebied. Er werd gekozen voor pulpectomie. Bij het verwijderen van de carieuze laesie werd de pulpa blootgelegd, er werd geen bloeding gezien. Er werd pulp necrose geconstateerd. Twee mesiale en twee distale kanalen werden gelokaliseerd en de kies werd geobtureerd. Bij een tweede afspraak was de kies asymptomatisch en gerestaureerd met een roestvrijstalen kroon. Bij de controle na dertig maanden gaf de kies geen symptomen en werd op de röntgenfoto een normaal eruptieproces gezien.

Casus 5 (afb. 19–23)

Deze jongen was 5 jaar en 8 maanden en kwam binnen met distale diepe interproximale cariës bij een maxillaire melkkies links en een bijbehorende buccale sinus-tract. De patiënt was asymptomatisch en zonder pijn. Pulp necrose met supparatieve periapicale parodontitis werd gediagnosticeerd. Drie kanalen werden gelokaliseerd en geprepareerd voor obturatie. Er werd apicale over-extrusie met ZOE gezien. Vijftien dagen later was de patiënt asymptomatisch en was de sinus-tract verdwenen, zodat werd besloten de kies te restaureren met een roestvrijstalen kroon. De follow-up na 30 maanden liet periapicale genezing van de mesiale apicale radiolucantie zien en geen signalen of symptomen van ziekte of pijn.

Discussie

Dentale cariës kent wereldwijd een hoge prevalentie, en heeft al in de kindertijd een effect op het gebit. Het komt het meest voor in kwetsbare populaties, vanwege een gebrek aan dentale educatie en beperkte toegankelijkheid tot goede mondverzorging.¹⁸ Het is bekend dat dat het essentieel is om ruimteverlies te vermijden in de kindertijd om het natuurlijke gebit te behouden. Het verlies van ruimte kan leiden tot malpositie van blijvende elementen en heeft invloed op onder meer voe-

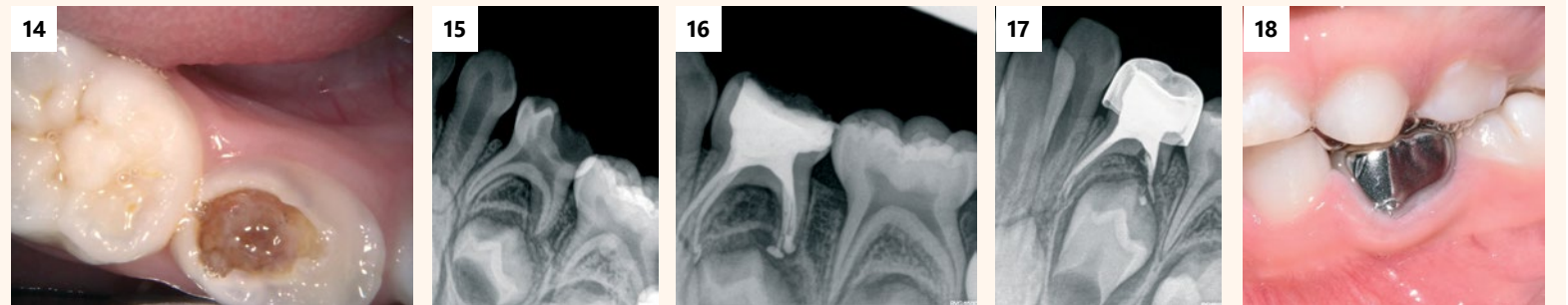

Afbeelding 10. Beginfoto.

Afbeelding 11. Obturatie en eindrestauratie.

Afbeelding 12. Controle na 36 maanden laat normaal eruptieproces zien ondanks de langzame resorptie van zinkoxide eugenol.

Afbeelding 13. Klinisch aspect bij de eindevaluatie toont gezond gingivaal weefsel.



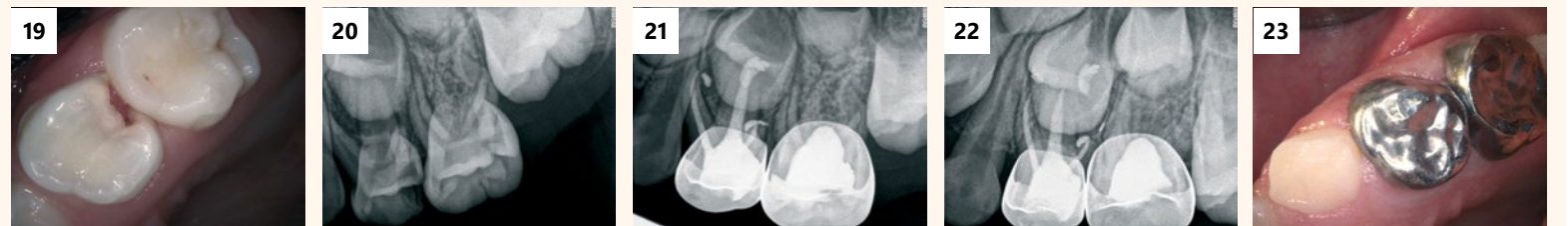Afbeelding 14. Ernstig bederf.

Afbeelding 15. De beginfoto laat een aangetaste pulpakamer zien.

Afbeelding 16. Obturatie van vier wortelkanalen.

Afbeelding 17. Controle na 30 maanden.

Afbeelding 18. De eindsituatie laat gezond gingivaal weefsel zien.



Afbeelding 19. Beginsituatie. Interproximaal tandbederf.

Afbeelding 20. Beginfoto laat apicaal botverlies zien.

Afbeelding 21. Obturatie van drie wortelkanalen en eindrestauratie.

Afbeelding 22. Controle na dertig maanden laat botherstel rond het mesiale en distale kanaal zien.

Afbeelding 23. Eindevaluatie laat gezond gingivaal weefsel zien.

Noot van de redactie: Een lijst met referenties is verkrijgbaar bij de redactie. Dit artikel is eerder gepubliceerd in *roots-international magazine of endodontics*, 18(1)/2022.

ding, spraak en zelfvertrouwen.¹⁹ Pulpectomie van melkkiezen is de beste keuze om natuurlijke melkkiezen te behouden waarvan het pulpa-dentine-complex en het parodontium zijn aangetast als gevolg van bacteriële aantasting van het wortelkanaalsysteem.²⁰

Angst en spanning bij een dentale behandeling komen vaak voor, maar moeten zeker bij een wortelkanaalbehandeling bij kinderen aandacht krijgen.²¹ De zoektocht naar en de implementatie van efficiënte endodontische technieken vergt goede kennis van de anatomie van wortelkanalen, instrumentatie, desinfectie- en obturatie-technieken en het belang van restauratie van de kroon.^{20,22} Er wordt vaak gekozen voor handvijlen bij endodontie, maar deze vergen veel tijd en zijn niet comfortabel. Bovendien worden hiermee sneller fouten gemaakt, zeker door behandelaars met beperkte ervaring.^{22,23} Mechanisch aangedreven instrumenten hebben de manier waarop we kanalen vormen veranderd. Ze bieden een snellere manier om het wortelkanaalsysteem zo te vergroten dat de irrigatiemiddelen goed kunnen worden toegevoegd.^{23,24} De vorm van het instrument, nikkel-titanium-legeringen en de beweging moeten in overweging worden genomen, omdat deze direct invloed hebben op de prestatie van het instrument.

Bij kindertandheelkunde is de behandelingsfactor om mee te wegen: hoe korter, hoe beter de patiënt met de spanning kan omgaan en zich comfortabel kan voelen. Single file reciproke instrumentensystemen kun-

nen bijdragen aan endodontische behandelingen bij kinderen, omdat zij de wortelkanalen op de juiste manier kunnen vergroten en vormen, zodat de vloeistoffen over de gehele werklengte kunnen worden aangebracht. Ze vergen daarnaast minder tijd dan roterende en manuele instrumentatie-technieken.^{23,25,26} Voor zover wij weten is er een gebrek aan in vivo onderzoek naar het gebruik van reciproke instrumenten in de pulpectomie van melkkiezen.

Moghaddam et al. vergeleken in hun experimentele onderzoek de reinigende werkzaamheid en instrumentatietijd van RECIPROC en Mtwo (VDW) in melkkiezen.²⁷ Ze concludeerden dat het gebruik van systemen als RECIPROC voor pulpectomie gunstig is. Ramazani et al. vergeleken in hun in vitro onderzoek twee roterende systemen en RECIPROC in mesiobuccale kanalen van melkkiezen. Zij bevestigden de snelle en goede reinigende en vormende mogelijkheden van RECIPROC. Dit waren de eerste onderzoeken die het gebruik van het RECIPROC-systeem in het melkgebit promoveerden. Moraes et al. voerden een in vitro onderzoek uit op een 3D-geprint prototype van een maxillaire centrale incisor van het melkgebit. Zij concludeerden dat de R40-vijl van het RECIPROC-systeem effectief was voor het instrumenteren van hun 3D-geprinte model. Tyagi et al. vergeleken in hun in vivo onderzoek het gebruik van een roterend systeem en het RECIPROC-systeem voor pulpectomie van melkkiezen en bekeken de mogelijke invloed van het vijlsysteem op onder meer het gedrag van het kind.²⁹ Hun

resultaten op het gebied van klinische prestaties waren vergelijkbaar met eerder onderzoek. Ze concludeerden echter dat de keuze van het vijlsysteem het gedrag van het kind niet significant beïnvloedde.

Dalzell et al. voerden een micro-CT-onderzoek uit waarin ze de werkzaamheid van handvijlen, Mtwo en RECIPROC blauwe vijlen (VDW) in vergroeide en niet-vergroeide kanalen in melkkiezen bekeken. Zij vonden significante verschillen in de effectiviteit van reinigen en vormen in vergroeide en niet-vergroeide kiezen.³⁰ Daarnaast zagen ze meer behandel fouten bij het gebruik van reciproke instrumenten. Deze laatste bevinding is tegengesteld aan eerder onderzoek en onze klinische ervaring tot dusverre. We hebben de klinische prestaties van het RECIPROC blue-systeem niet gezien, maar dit heeft hetzelfde geometrische design en dezelfde beweging als RECIPROC.

Barasul et al. vergeleken de vormen- en mogelijkheden van hand-, roterende en reciproke vijlen in melkelementen in een micro-CT in vitro onderzoek.²⁵ Hun resultaten toonden meer kanaal-transportatie in het middelste derde deel van het wortelkanaal met de R25-vijl. Zij vonden ook een kortere instrumentatietijd bij het RECIPROC-systeem vergeleken met manuele instrumentatie. Voor zover wij weten, is ons onderzoek het eerste klinische rapport naar het gebruik van de R25-vijl in een in vivo scenario voor pulpectomie van een melkkies. De lange periode van follow-up liet goede resultaten zien.

Deze vijf cases werden gerestaureerd met compleet roestvrijstalen kronen, en het moment van hun cementatie was goed gekozen, waarbij herbesmetting van het wortelkanaalsysteem werd vermeden. Onze klinische ervaring in de loop der jaren is groter dan de cases die we hier tonen. We laten deze cases zien vanwege hun langere follow-up en goede roestvrijstalen restauratie. Het therapeutische succes van de cases die we niet tonen, volgt de trend die we in de vijf cases laten zien. Roestvrijstalen kronen hebben de voorkeur bij kinderen die een hoog risico hebben op cariës en elementen die een pulpabehandeling hebben gehad. Dit kan hebben bijgedragen aan het langtermijnsucces van de behandeling.

Het gebruik van een microscoop, samen met de ervaring die de behandelbaar heeft met microscopische endodontie, kan ook hebben bijgedragen aan de resultaten. De dentale microscoop is onderschat en onderbenut in de kindertandheelkunde. De voordelen in het lokaliseren van kanalen in melkkiezen zijn echter duidelijk, en het gebruik van de microscoop wordt naar alle waarschijnlijkheid standaard in de tandheelkunde. De verbeterde ergonomie staat ook langere werktijden toe, zonder repetitieve spierspanning, en voorkomt houdingsproblemen. Meer onderzoek is gewenst, met een langere follow-up, meer cases en een goed gerandomiseerd protocol. Nieuwere reciproke instrumenten zoals RECIPROC blue kunnen qua ontwerp en metallurgische karakteristieken gunstig zijn voor de pulpectomie van melkkiezen en zouden daarom onderzocht moeten worden. ■