

IMPLANT TRIBUNE

The World's Implant Newspaper 

MAGGIO 2023

www.dental-tribune.com

ANNO XII, N. 2

Adv

T3[®] PRO L'impianto conico UNIVERSALE

Inserimento preciso e affidabile

DESIGN ERGONOMICO DEL COLLETTO

AMPIEZZA DELLE SPIRE PROGRESSIVAMENTE CRESCENTE

CORPO IMPLANTARE TOTALMENTE CONICO

SCANALATURE AFFILATE

BIOMAX avere cura www.biomax.it

ZimVie

NOTIZIE DAL MONDO

Uno studio mostra la necessità di maggiore formazione sulla salute orale nelle procedure di endoprotesi 2

L'INTERVISTA

Il rapporto tra medicina legale e odontoiatria forense 3

CASE REPORT

Riabilitazione full-arch a carico immediato con tecnica All-on-4 e impianti Tapered Pro Laser-Lok 4

SPECIALE REGENERATION

Trattamento semplificato di atrofia ossea 6

Un nuovo ed innovativo tipo di impianto sottoperiosteale: il Premaxillary Device 10

NOTIZIE DALLE AZIENDE 12

Adv

KIT DI RIMOZIONE IMPIANTI

bti Biotechnology Institute

LA TUA SOLUZIONE NEI RITRATTAMENTI IMPLANTARI

• *Compatibile con più di 35 sistemi implantari*

SCIENZA ED ESPERIENZA CONDIVISA CON TE

BTI ITALIA Tel: (39) 02 7060 5067 | bti.italia@bti-implant.it

LAB TRIBUNE



PRESENTE E FUTURO DELLA SIPRO

Abbiamo il piacere di intervistare il Dott. Alessandro Agnini, attuale presidente della SIPRO (Società Italiana di Protesi Dentaria e Riabilitazione Orale). Il Dott. Agnini è un odontoiatra che si è formato per arrivare ad essere un vero riabilitatore orale, ponendo particolare attenzione all'implantologia, alla protesi e alla parodontologia.

Pagina 14

Risoluzione di una atrofia orizzontale con una Flex Cortical Sheet associata ad una miscela di gel osteopromozionale e granuli di origine equina a collagene preservato

Roberto Rossi

Descrizione

L'articolo presenta un caso clinico di una donna di 46 anni che necessitava una riabilitazione implantare a livello dell'elemento 36. La CBCT pre-operatoria mostrava un avanzato riassorbimento della corticale ossea vestibolare, con una quantità sufficiente di osso in senso verticale, ma insufficiente in senso orizzontale. Ciò rendeva necessario una GBR orizzontale e l'inserimento implantare differito sul primo molare

del settore posteriore inferiore. La chirurgia rigenerativa veniva eseguita con innesto eterologo a collagene preservato di origine equina (Osteoxenon Cortical-Cancellous Granules, Bioteck) miscelato a un gel osteopromozionale (Activabone DBM Gel, Bioteck Spa), ricoperti e protetti da una lamina in osso corticale flessibile di spessore 0,5 mm (Osteoxenon Flex Cortical Sheet, Bioteck).

Pagina 8

Adv

25 YEARS 1998-2023

btk  Implanting Trust, Smile Again!

2023 OPERA Congress

LA CHIRURGIA DENTALE MODERNA, DALL'OSSEOINTEGRAZIONE AI CASI PIÙ COMPLESSI.

LECTIO MAGISTRALIS - PROF. RICKARD BRÅNEMARK

VENEZIA
28-29-30
SETTEMBRE 2023

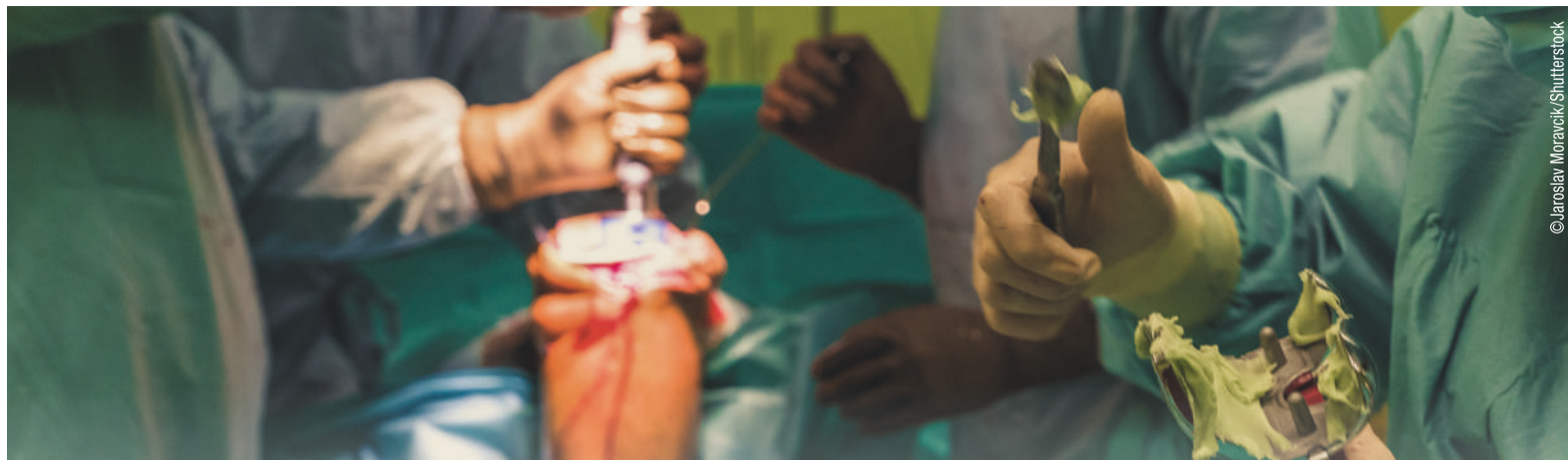

SCOPRI OPERA E ISCRIVITI

visit **btk.dental**

50 crediti E.C.M. EDUCAZIONE CONTINUA IN MEDICINA





©Jaroslav Morevok/Shutterstock

Uno studio mostra la necessità di maggiore formazione sulla salute orale nelle procedure di endoprotesi

LIPSIA, Germania: Poiché qualsiasi infezione postoperatoria può essere potenzialmente collegata alla cavità orale, i ricercatori hanno valutato la salute orale, le conoscenze sulla salute orale e i comportamenti di igiene orale di pazienti tedeschi che dovevano essere sottoposti a all'inserimento di endoprotesi (EP), per determinare se tali pazienti ricevevano un'adeguata istruzione sulla salute orale e sull'EP. I chirurghi orto-

pedici sono stati consultati anche in merito alla salute orale e alle cure dentali del paziente in relazione all'EP. I risultati suggeriscono che la mancanza di cure interdisciplinari è responsabile dei comportamenti e dell'educazione dell'igiene orale del paziente.

I ricercatori, dell'Università di Lipsia e del Centro Medico dell'Università di Lipsia, hanno consultato i pazienti affetti da EP prima delle pro-

cedure utilizzando un questionario per valutare i loro comportamenti di igiene orale e le loro conoscenze sulla salute orale e sul rapporto tra salute orale ed EP per la rilevazione di eventuali problemi di salute orale preesistenti. Essi hanno scoperto che solo il 35,5% dei pazienti si è sentito informato del legame tra salute orale ed EP. Solo il 25% aveva informato i propri dentisti della procedura prevista di endoprotesi. Anche se il 62,8%

ha dichiarato di sentirsi istruito sulla salute orale in generale, solo la metà ha ricevuto regolari pulizie dentali professionali e il 29,1% ha dichiarato di aver effettuato la pulizia interdente, indicando gravi carenze nei comportamenti di igiene orale.

Solo il 14% dei chirurghi ortopedici ha riferito di aver avuto contatti con i dentisti, ma vi sono poche indicazioni circa gli sforzi compiuti per consultare i dentisti in merito alla valutazione e allo screening dei problemi di salute orale prima delle procedure EP. Ciò nonostante il 92,8% dei chirurghi dichiarò di essere consapevole della relazione tra infezioni da EP e salute orale.

I ricercatori hanno anche osservato che, sebbene la letteratura attuale non raccomandi più la profilassi antibiotica prima dell'intervento dentale, il 76,0% dei chirurghi ortopedici intervistati la raccomandava, nonostante solo il 7,2% conoscesse i farmaci profilattici e i dosaggi raccomandati. I chirurghi intervistati hanno indicato l'importanza di un sistema standardizzato di classificazione del rischio per i pazienti con EP e di linee guida sull'assistenza odontoiatrica prima o dopo l'inserimento con EP.

I risultati dell'indagine hanno mostrato che i chirurghi ortopedici collaboravano poco o nulla con il team odontoiatrico. I ricercatori hanno quindi suggerito che i chirurghi stabiliscano un modello di rinvii dentali preoperatori in alternativa alle raccomandazioni generali di profilassi antibiotica. Essi hanno inoltre suggerito l'esistenza di problemi sistemici, in quanto la formazione separata di dentisti e medici in Germania sembra aver portato a notevoli lacune di conoscenze e a aspettative divergenti che dovrebbero essere affrontate a livello di istruzione universitaria e post-laurea in altri campi della medicina.

Lo studio, intitolato "Lack of oral health awareness and interdisciplinary dental care: A survey in patients before to endoprothesis and orthopedic centre in Germany", è stato pubblicato il 13 febbraio 2023 su *BMC Oral Health*.

Anisha Hall Hoppe
Dental Tribune International

IMPRINT INTERNATIONAL HEADQUARTERS

PUBLISHER AND CHIEF
EXECUTIVE OFFICER: Torsten Oemus
CHIEF CONTENT OFFICER: Claudia Duschek

Dental Tribune International GmbH
Holbeinstr. 29, 04229 Leipzig, Germany
Tel.: +49 341 4847 4302
Fax: +49 341 4847 4173
General requests: info@dental-tribune.com
Sales requests: mediasales@dental-tribune.com
www.dental-tribune.com

Material from Dental Tribune International GmbH that has been reprinted or translated and reprinted in this issue is copyrighted by Dental Tribune International GmbH. Such material must be published with the permission of Dental Tribune International GmbH. *Implant Tribune* is a trademark of Dental Tribune International GmbH.

All rights reserved. © 2023 Dental Tribune International GmbH. Reproduction in any manner in any language, in whole or in part, without the prior written permission of Dental Tribune International GmbH is expressly prohibited.

Dental Tribune International GmbH makes every effort to report clinical information and manufacturers' product news accurately but cannot assume responsibility for the validity of product claims or for typographical errors. The publisher also does not assume responsibility for product names, claims or statements made by advertisers. Opinions expressed by authors are their own and may not reflect those of Dental Tribune International GmbH.

dti Dental Tribune International

IMPLANT TRIBUNE ITALIAN EDITION
Anno XII Numero 2, Maggio 2023

MANAGING EDITOR - Patrizia Gatto
DIREZIONE SCIENTIFICA - Enrico Gherlone, Tiziano Testori
COMITATO SCIENTIFICO
Alberto Barlattani, Andrea Bianchi, Roberto Cocchetti, Ugo Covani, Mauro Labanca, Carlo Maiorana, Gilberto Sammartino, Massimo Simion, Paolo Trisi, Leonardo Trombelli, Ferdinando Zaroni
CONTRIBUTI
P. Bianucci, A. Cipollina, M. Cipollina, C. Dellavia, A. Gargiulo, A. Hall Hoppe, L. Montesani, D. Palombo, G. Pellegrini, V. Petricca, M. Petrini, A. Piattelli, N. Di Pietro, T. Romasco, R. Rossi, M. Tumedei.
REDAZIONE ITALIANA
Tueor Servizi Srl - redazione@tueorservizi.it
Coordinamento: Adamo Buonerba
C.so Enrico Tazzoli 215/13 - 10137 Torino
Tel.: 011 3110675 - 011 3097363
GRAFICA - Tueor Servizi Srl
GRAPHIC DESIGNER - Giulia Corea
STAMPA
Reggiani Print S.r.l.
Via D. Alighieri, 50
21010 Brezzo di Bedero (VA)
COORDINAMENTO DIFFUSIONE EDITORIALE
ADDRESSVIT s.r.l.
PUBBLICITÀ
Alessia Murari (alessia.murari@tueorservizi.it)
UFFICIO ABBONAMENTI
Tueor Servizi Srl
C.so Enrico Tazzoli 215/13
10137 Torino
Tel.: 011 3110675
segreteria@tueorservizi.it
Copia singola: euro 3,00



AoN Implants

23-24 GIUGNO
LAGO DI GARDA

Un evento unico nel panorama dell'implantologia!

13 Relazioni
3 Workshop
18 relatori nazionali ed internazionali
Sezione Poster con premiazione
Aperitivo e divertimento
Cena di Gala

amors
evoluzione in sanità

Organizzazione e segreteria

INTERNATIONAL SYMPOSIUM 2023

INNOVAZIONE IN IMPLANTO-PROTESI



50 ECM

VISITA WWW.AONDAY.IT


Prof. Adriano Piattelli


Prof. Ugo Covani


Dr. Luca Comuzzi


Dr. Alberto Miselli


Dr. Andrea Tedesco


Prof.ssa Alessandra Giuliani


Dr. Claudio Modena


Dr. Michele Boglioni


Dr.ssa Natalia Di Pietro


Dr. Fabio Filannino


Prof.ssa Giovanna Iezzi


Dr. Alessandro Greco


Mdt. Angelo Gallochio


Dr.ssa Margherita Tumedei


Dr.ssa Simonetta D'Ercole


Dr.ssa Morena Petrini


Dr.ssa Nicole Riberti


Prof.ssa Simona Boncompagni



Dental Tribune Edizione Italiana fa parte del Gruppo Dental Tribune International che pubblica in 25 lingue in oltre 90 Paesi.

È proibito qualunque tipo di utilizzo senza previa autorizzazione dell'Editore, soprattutto per quanto concerne duplicazioni, traduzioni, microfilm e archiviazione su sistemi elettronici. Le riproduzioni, compresi eventuali estratti, possono essere eseguite soltanto con il consenso dell'Editore. In mancanza di dichiarazione contraria, qualunque articolo sottoposto all'approvazione della Redazione presuppone la tacita conferma alla pubblicazione totale o parziale. La Redazione si riserva la facoltà di apportare modifiche, se necessario. Non si assume responsabilità in merito a libri o manoscritti non citati. Gli articoli non a firma della Redazione rappresentano esclusivamente l'opinione dell'Autore, che può non corrispondere a quella dell'Editore. La Redazione non risponde inoltre degli annunci a carattere pubblicitario o equiparati e non assume responsabilità per quanto riguarda informazioni commerciali inerenti associazioni, aziende e mercati e per le conseguenze derivanti da informazioni erranee.

Il rapporto tra medicina legale e odontoiatria forense

Buongiorno a tutti. Oggi abbiamo qui un validissimo rappresentante della Medicina Legale e della Odontoiatria Legale, il professor Franco Introna, professore Ordinario di Medicina Legale presso l'Università di Bari ma soprattutto qui oggi in veste sia di presidente neo eletto della Simla, Società Italiana di Medicina Legale delle Assicurazioni sia come consigliere nazionale della Siof, Società Italiana di Odontoiatria Forense.



Allora buongiorno professore. Lei ormai è un po' un veterano. In questo ambito lei è presidente della Simla, ma non tutti sanno che cos'è realmente la Simla, che cosa fa, da quanto tempo esiste e qual è il posto che occupa.

La Società Italiana di Medicina Legale oggi si chiama anche Società Italiana di Medicina Legale e delle Scienze Criminalistiche ed è la società più vecchia in Medicina Legale che abbiamo in Italia da oltre 100 anni. È stata fondata alla fine dell'800 dai docenti universitari di Medicina Legale delle poche università che allora esistevano.

Il primo presidente è stato il professor Lombroso di Torino e questa società si è sviluppata con continuità anche durante il periodo bellico fino ai nostri giorni; forse è una delle società scientifiche in ambito medico più antiche che noi abbiamo in Italia ed è stata diretta dai docenti universitari di medicina legale che occupavano i siti universitari più prestigiosi, da quello di Roma, a quello di Palermo, da quello di Verona, a quello di Napoli. È una società ampia che oggi conta oltre 1000 soci ed è costituita come un sistema solare. Esiste una casa madre che è la vera e propria società di Medicina Legale dalla quale si sono dipartiti nel tempo dei piccoli satelliti costituiti dai soci della società che si occupavano specificamente di alcune cose. Ricordiamo, per esempio, che il prof. Lombroso aveva, fra i suoi tanti interessi, quello della Criminologia, lo studio antropologico delle ossa con un tentativo di riuscire a capire le note caratteriali delle persone. C'è stato progressivamente uno sviluppo di questa branca: pensiamo per esempio a Ottolenghi, che è stato il padre della Polizia scientifica occupandosi di tutti i problemi dell'identificazione; quindi nella stessa branca c'erano più persone che si occupavano di temi diversi come l'ematologia, la tossicologia, la psichiatria. Nel tempo si sono formati gruppi distinti diventati poi delle vere e proprie società autonome che ovviamente ruotano come i satelliti intorno alla casa madre rappresentata dalla Simla.

I soci della Società Italiana di Medicina Legale condividono interessi scientifici con tutte le branche afferenti alla società: psicologia forense, odontoiatria forense, patologia forense, tossicologia, ematologia.

Volendo oggi porre l'attenzione sulla odontoiatria forense dobbiamo dire che la Siof, Società Italiana di Odontoiatria, è una di questi satelliti. Quali sono i rapporti tra Simla e Siof?

I rapporti sono ottimi. La Siof è una società che si occupa elettivamente di odontoiatria forense. Ri-

cordo il momento della costituzione negli anni '90 a Napoli: ero presente e c'erano medici legali, forse il 30% della società e moltissimi odontoiatri. Ho sentito questo interesse da parte degli odontoiatri di avere una spalla medico legale perché l'attività odontoiatrica offre particolari problematiche di interesse medico legali.

Con questa società noi abbiamo avuto e abbiamo rapporti ottimi: ci sono stati dei presidenti odontoiatri con i quali abbiamo avuto bellissimi rapporti, poi abbiamo avuto la presidenza anche di medici Legali con il professor Buccelli e oggi abbiamo la dottoressa Ceretti: una joint venture senza problemi.

Quindi insomma un futuro è roseo, no? Non si potrà che migliorare questo rapporto anche perché poi lei è anche consigliere nazionale della Siof e i rapporti non possono che stringersi ancora di più.

Sì, esatto, mi permetto di apportare il mio contributo medico legale ma nel consiglio direttivo c'è anche il professor Buccelli e altri medici legali. La Siof è una società molto attiva e che definirei idilliaca: non ha nessun problema e si lavora d'amore d'accordo in piena armonia di tutti. I problemi di tutti vengono sviscerati e risolti con argomenti congressuali e corsi di formazione che hanno una rispondenza pratica eccezionale.

Di recente la Siof ha iniziato anche degli ottimi rapporti con Inail. Lei che cosa ne pensa? Perché ci sono molti odontoiatri forensi che sono anche odontoiatri Inail.

Il rapporto con un istituto di medicina legale così come lo è l'Inail è necessario anche per l'attività dell'odontoiatra che ha un risvolto in ambito Inps e in ambito Inail: è bene che l'odontoiatra sappia quali certificazioni debbano essere fatte e quale il futuro della certificazione del loro intervento in ambito di malattia.

Quindi questo dimostra, come già anticipava lei, che la Siof è molto attiva e allarga anche agli orizzonti. Con la professoressa Ceretti abbiamo parlato di andare oltre confine ed estendersi in tutta Europa. La vision dovrebbe essere più allargata. Cosa ne pensa di questa idea? Anche la Simla ha fatto queste riflessioni?

È parzialmente vero, mi permetto di dirlo. Le problematiche della medicina legale sono attanagliate alle normative italiane e di conseguenza i contatti internazionali devono essere correlati sugli interessi che non hanno dei risvolti legali; per esempio noi abbiamo legami fortissimi internazionali in tutto ciò che è tecnica autoptica e patologia medico legale, ovvero tutto ciò che non ha una

stretta correlazione con l'ambito forense, ovvero tutto ciò che non comporta un coinvolgimento del tribunale. La Siof ha sicuramente già degli esponenti di spicco come Chantal Milani e Valeria Santoro che si sono sempre occupate prevalentemente dell'aspetto identificativo. Identificazione tramite formula odontoiatrica e lavori odontoiatri di cadaveri sconosciuti.

Bisogna volare un po' sulle ali della fantasia e immaginare un futuro sempre più roseo e secondo me è anche sempre più internazionale. In-

sisto su questa cosa perché vedo lungo in questo senso. Se parliamo, per esempio del Ced che riunisce tutti i odontoiatri d'Europa, si potrebbe anche tentare un'interlocuzione con loro, perché certe tematiche sono comuni a tutti i dentisti. Dal punto di vista della conoscenza delle basi forensi sarebbe fondamentale per i odontoiatri avere qualche nozione in più anche per prevenire i contenziosi che sono abbastanza in aumento.

Questa è la mia visione e mi permetto di dire sono d'accordo soprattutto quando esaminiamo i compor-

tamenti deontologici che gli odontoiatri o gli specialisti odontoiatri devono avere nella gestione dello studio, della cartella clinica, dei file: occorrono delle normative europee comuni nel campo della traumatologia. Non è possibile, per esempio, che i file odontoiatrici in Belgio devono essere mantenuti per 15 anni e in Austria per 5 solo per fare un esempio, anche perché questi sono dei reperti o dei dati importantissimi a fine valutativo ed a fine identificativo.

Patrizia Biancucci



IL TUO POSTO PER SORRIDERE



“ Ridotto volume osseo in zone posteriori. Pieno successo in tempi rapidi con posizionamento inclinato dell'impianto Imclassic FTP Dental Tech

Scopri il Case Report 

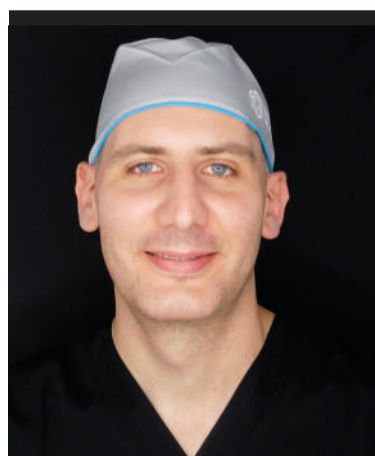


dentaltechitalia.com info@dental-tech.it
Via G. Di Vittorio 10/12 20826 Misinto (MB) - Italia - ph +39 02 96720218



Riabilitazione full-arch a carico immediato con tecnica All-on-4 e impianti Tapered Pro Laser-Lok

Valerio Petricca*

*Odontoiatra laureato nel 2015 presso la prestigiosa UNIVERSIDAD ALFONSO X EL SABIO di Madrid. Esercita la libera professione presso il Poliambulatorio Medical System di Montelanico (RM). Si dedica da sempre all'implantologia, alle riabilitazioni full-arch a carico immediato, alla chirurgia endodontica, alla chirurgia estrattiva ed alla chirurgia rigenerativa. È stato relatore in meeting nazionali ed internazionali del settore.



Abstract

La paziente ottantenne, in ottime condizioni di salute, si presentava presso la nostra clinica con la richiesta di sostituire la sua vecchia protesi superiore non più congrua e con i monconi affetti da lesioni cariose e da malattia parodontale, con una riabilitazione fissa su impianti. Dopo un'attenta anamnesi, indagine radiografica Cone Beam (CBCT) e accurato studio del caso, si opta con la paziente per una riabilitazione full-arch su 4 impianti secondo la tecnica All-on-4, a carico immediato. Per ridurre l'A/P spread i due impianti distali vengono posizionati tiltati ricercando in ciascuno dei siti una stabilità primaria adeguata in modo da ottenere un torque di inserimento utile per l'esecu-

zione del carico immediato. In queste situazioni cliniche, ove spesso ci si trova anche in condizioni di scarsa qualità ossea, la scelta della fixture implantare è fondamentale: l'impianto BioHorizons Tapered Pro Laser-Lok consente di ottenere un'eccellente stabilità primaria. Alle fixture implantari vengono avvitati abutment Mua, dritti o angolati, in grado di ridurre i disparallelismi. Nelle riabilitazioni full-arch, le impronte in gesso consentono di ottenere impronte dettagliate ed estremamente rigide, evitando micro-movimenti dei transfer. La protesi Toronto bridge definitiva viene posizionata a 5 mesi dal carico immediato.

Introduzione

Il seguente case report mostra come le riabilitazioni a numero ridotto di impianti associate a carico immediato possano essere predicibili e migliorare immediatamente la qualità di vita dei pazienti. La paziente R. ottantenne, in ottime condizioni di salute, si presentava presso la nostra clinica con la richiesta di sostituire la sua vecchia protesi superiore su pilastri naturali non più congrua, con i monconi affetti da lesioni cariose e da malattia parodontale; con una riabilitazione fissa su impianti. In casi come questo, dove i pazienti ci richiedono esplicitamente un piano di cura di tipo implantoprotesico, una

volta valutato lo stato di salute con un'accurata anamnesi, eseguiamo una CBCT presso il nostro studio e scattiamo una serie di fotografie che saranno di fondamentale importanza per le valutazioni prechirurgiche e protesiche. L'esame RX mostra come i denti che supportavano la vecchia protesi siano ormai irrecuperabili ed i seni mascellari siano discretamente pneumatizzati. Apicalmente ai resti radicolari invece la quantità ossea disponibile appare buona (Figg. 1-3).

Piano di trattamento

Alla paziente viene inizialmente proposta una soluzione riabilitativa fissa su impianti a carico differito con rialzi del seno mascellare sia nel primo che nel secondo quadrante. La paziente ha però la volontà di recuperare immediatamente sia l'estetica che la funzione e non vuole assolutamente portare una protesi mobile durante le fasi di integrazione implantare e del biomateriale. Si vira quindi sul piano di cura definitivo che prevederà una soluzione riabilitativa fissa su impianti a carico immediato con tecnica All-on-4.

Finalità e risultati attesi

Le riabilitazioni a carico immediato hanno ormai letteratura conso-

lidata e i risultati degli studi scientifici ne evidenziano la grande affidabilità e predicibilità. I moderni stili di vita dei pazienti, anche di età avanzata, richiedono risultati rapidi, sicuri e di impatto estetico senza tralasciare se possibile un risparmio economico; queste motivazioni fanno del carico immediato la soluzione maggiormente scelta dai clinici di oggi laddove ovviamente il quadro clinico ed extraclinico del paziente lo consenta. Un fattore fondamentale da considerare prima di procedere con la riabilitazione è la compliance del paziente, il quale dovrà essere meticoloso e puntuale tanto nell'igiene domiciliare quanto in quella professionale.

Procedure chirurgiche e protesiche

La paziente viene dapprima sottoposta a sedute di igiene preoperatorie in modo da abbattere la carica batterica e avere un campo chirurgico pronto per l'intervento. Nei giorni precedenti si è inoltre provveduto a costruire una protesi totale per la paziente che verrà trasformata dal tecnico in una Toronto Bridge avvitata su impianti il giorno della chirurgia. La paziente viene sedata per via endovenosa e viene effettuata anestesia plessica in tutto il mascellare superiore. Gli step chirurgici iniziano con l'estrazione delle radici

compromesse, si passa poi all'esecuzione di un lembo a tutto spessore con scarico verticale a livello dei secondi molari superiori. Una volta elevato il lembo si passa all'identificazione dei seni mascellari che costituiranno i nostri "stop" anatomici. Viene eseguita una abbondante osteotomia e una osteoplastica che ci consentirà sia di eliminare il bundle bone degli alveoli post estrattivi, sia di spostare la linea di transizione tra gengiva e protesi in una zona coperta dal labbro superiore. La tecnica prevede l'inserimento di quattro impianti: i due mediali dritti e i due distali inclinati in modo da bypassare i seni mascellari e consentirci di avere le emergenze protesiche più distali possibili. Questo ci consente di ridurre il più possibile l'A/P Spread, evitando così spiacevoli problematiche meccaniche a carico della protesi e degli impianti. Negli interventi di full-arch a carico immediato il nostro gold standard implantare è l'impianto BioHorizons Tapered PRO, dotato di platform switching e spire molto aggressive e autofilettanti. Questo impianto ci garantisce torque di inserimento eccezionali anche in casi in cui la qualità ossea sia molto scadente (Figg. 4-7).

Pagina 5

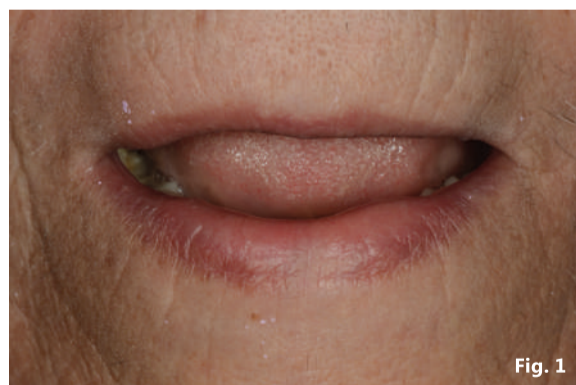

Fig. 1

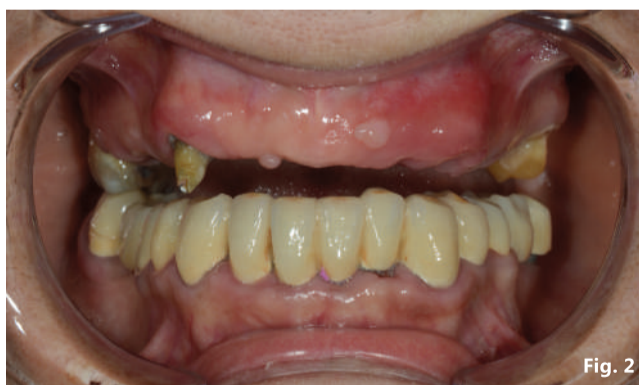

Fig. 2

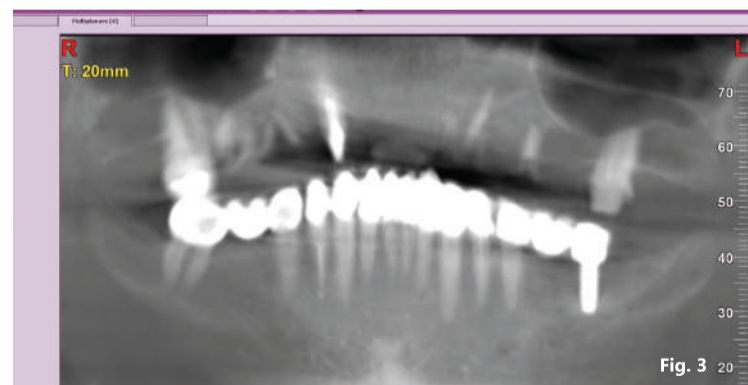

Fig. 3

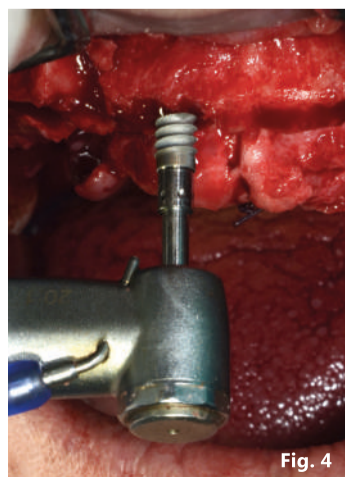


Fig. 4

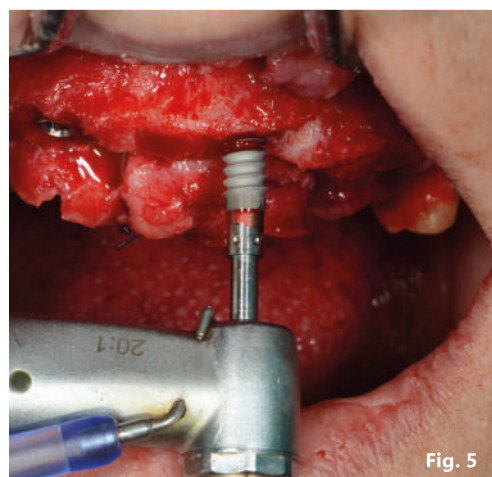


Fig. 5

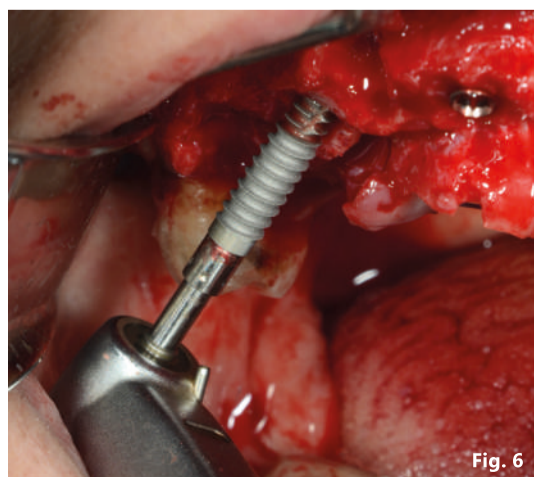


Fig. 6

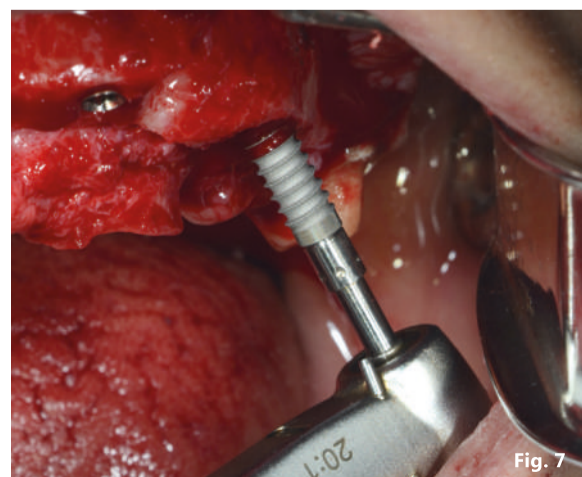


Fig. 7

Fig. 1 - Sorriso iniziale, visione extraorale; Fig. 2 - Situazione iniziale, visione intraorale; Fig. 3 - Opt iniziale; Figg. 4-7 - Inserimento fixture implantare.

Pagina 4

Inseriti gli impianti vengono inseriti i Multi-unit Abutment (Mua), componenti protesici obbligatori in riabilitazioni come queste: tramite i Mua riusciremo a eliminare i disparallelismi e ad aumentare la passività delle nostre protesi (Fig. 8). Dopo le suture, vengono rilevate le impronte e il tecnico in sole 24 ore ci consegna una protesi Toronto Bridge avvitata provvisoria che conserva le caratteristiche estetiche della protesi totale costruita prima dell'intervento. La protesi provvisoria viene rimossa dopo 5 mesi dalla chirurgia per procedere alla protesizzazione definitiva.

Lo stato dei tessuti risulta eccellente (Fig. 9), vengono posizionati in bocca i transfer da Mua (Fig. 10) e viene eseguita un'impronta in gesso (Fig. 11). L'impronta in gesso è obbligatoria nel nostro workflow poiché è

estremamente rapida, affidabile data la sua scarsa contrazione, rigida e non richiede splintaggio dei transfer con resine. Il laboratorio ci consegna dopo qualche settimana il manufatto definitivo che deve avere la caratteristica imprescindibile di possedere una forma il più possibile convessa nella sua porzione a contatto con la mucosa del paziente. La protesi viene applicata in bocca e le viti vengono serrate (Figg. 12, 13).

Conclusioni

Il risultato soddisfa le esigenze estetiche e funzionali della paziente, che grazie al carico immediato non ha mai dovuto portare in tutto l'iter terapeutico alcuna protesi mobile (Figg. 14, 15). Il controllo radiografico ad un anno mostra ottima stabilità ossea e fitting della protesi invariato (Fig. 16).

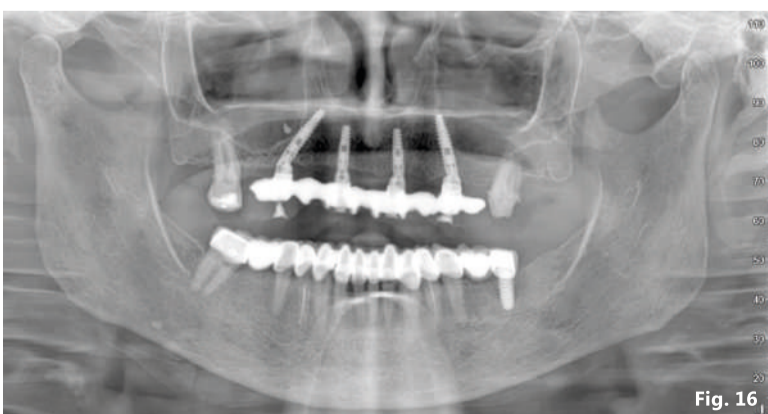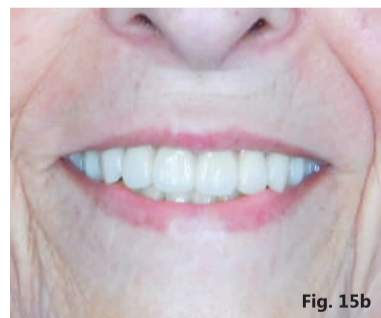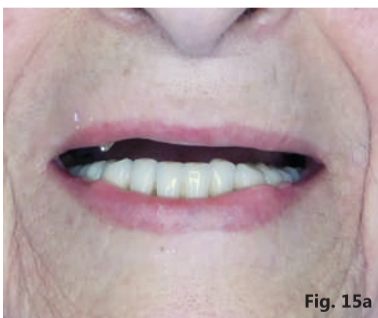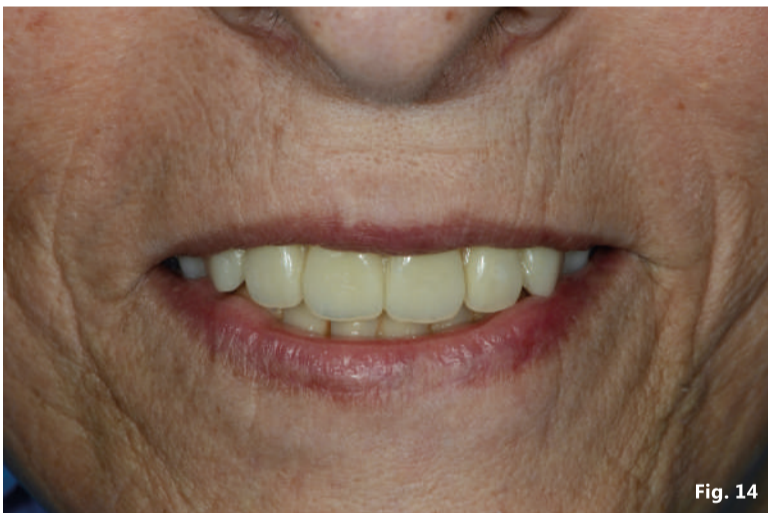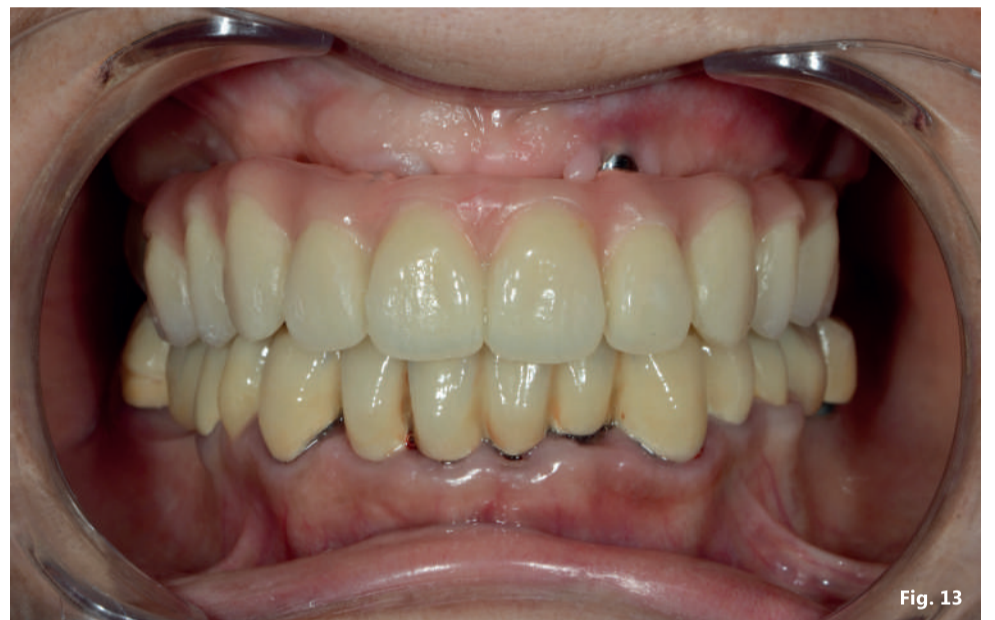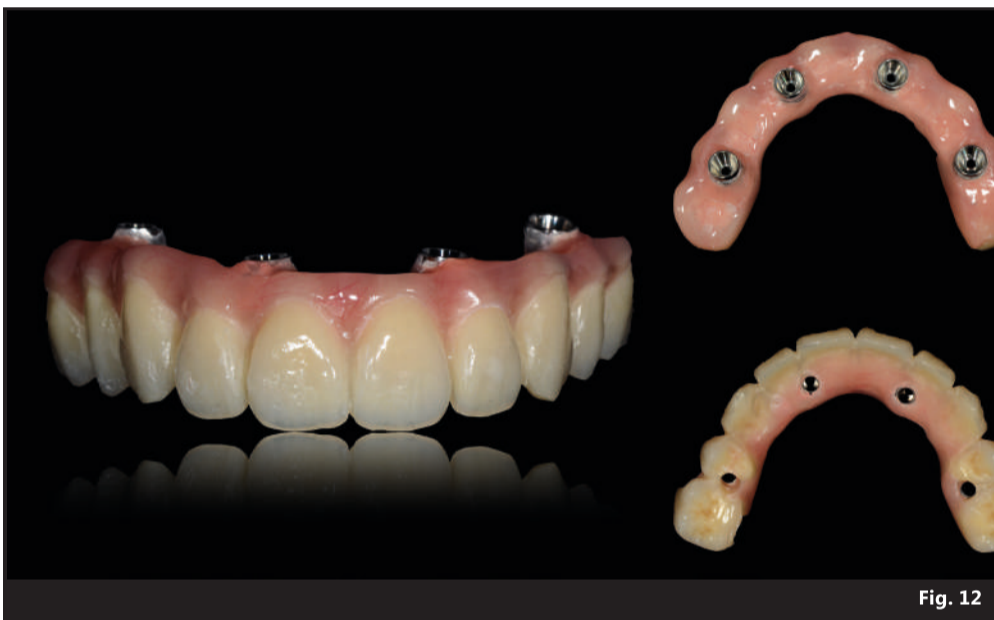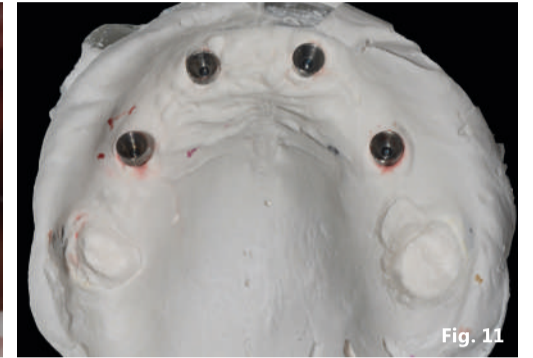
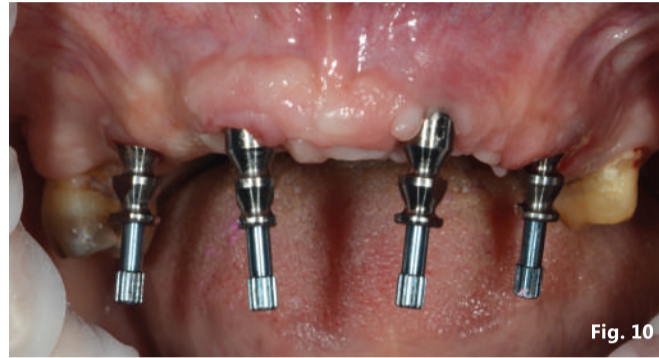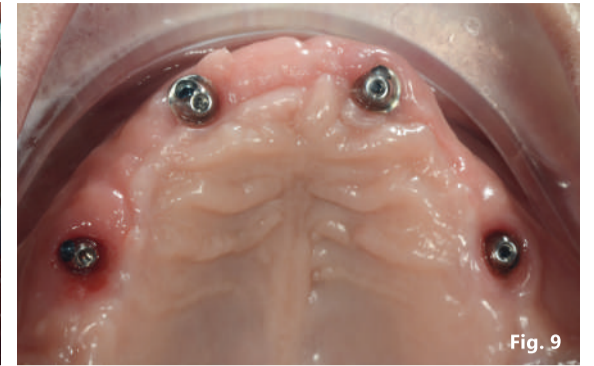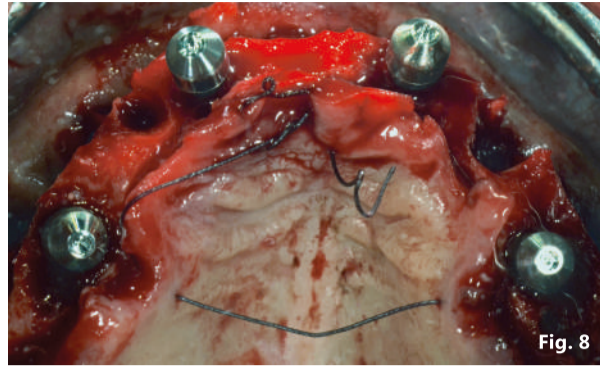


Fig. 8 - Posizionamento abutment Mua; Fig. 9 - Situazione dei tessuti a 5 mesi dal carico immediato; Fig. 10 - Posizionamento transfer da impronta; Fig. 11 - Impronta in gesso; Fig. 12 - Protesi Toronto Bridge; Fig. 13 - Situazione finale, visione intraorale; Fig. 14 - Sorriso finale, visione extraorale; Fig. 15a - Volto iniziale; Fig. 15b - Volto finale; Fig. 16 - Opt con follow-up a 1 anno.



**biohorizons
camlog**



Tapered Pro
sistema implantare

stabilità tessuti
perimplantari

risultati estetici
predicibili

rischio ridotto
di perimplantite

risultati eccellenti
sul carico immediato

affidabilità e libertà
di trattamento

Scopri di più su
www.biohorizonscamlog.it | www.laser-lok.com



Trattamento semplificato di atrofia ossea

combinata del mascellare superiore, associata ad una lesione endoparodontale con deiscenza del pavimento sinusale in sede 1.4-1.5, ed a una perimplantite in sede 1.7

David Palombo*, Gaia Pellegrini**, Claudia Dellavia**

*Dipartimento di Parodontologia, Facoltà di Odontoiatria, Università Complutense di Madrid.

**Laboratorio Sezioni sottili, Dipartimento di Scienze Biomediche Chirurgiche e Odontoiatriche, Università degli Studi di Milano.

Introduzione

I difetti ossei dei mascellari derivanti dai processi riassorbitivi che seguono all'estrazione di un elemento dentale, all'edentulia di lunga durata, alla parodontite, o a traumi, sono un reperto comune nei pazienti parzialmente o totalmente edentuli che richiedono una riabilitazione protesica implanto-supportata¹. In presenza di atrofie orizzontali complesse e atrofie verticali, le tecniche ricostruttive maggiormente documentate per il ripristino di un volume osseo tridimensionale compatibile con l'inserimento di impianti dentali in posizione protesicamente guidata, si basano sull'uso di osso autologo in bocchi o particolato, in virtù del suo potenziale osteogenetico, osteoinduttivo e osteoconduttivo, e sull'utilizzo di dispositivi rigidi per il mantenimento dello spazio rigenerativo, quali blocchi/lamine ossee, membrane rinforzate o mesh in titanio.^{2,3} Tuttavia, tali tecnologie rigenerative si sono rivelate estremamente operatorie-sensibili, in seguito al riscontro di tassi di complicanze molto variabili (da 0 a 45%),⁴ nonché associate a una maggior morbilità post-chirurgica, soprattutto quando abbinata all'utilizzo

di osso autologo prelevato in sede orale o extra-orale⁵.

Obiettivi

Scopo del presente case report è quello di descrivere l'utilizzo di una nuova tecnologia rigenerativa basata sull'uso di un gel viscoelastico a base di polinucleotidi associati a acido ialuronico (Regenfast, Officine Biofarmaceutiche Mastelli), applicato con una tecnica stratificata, nel trattamento ricostruttivo di un'atrofia ossea mascellare a scopo peri-implantare.

Descrizione del Caso

Una paziente di 45 anni, fumatrice (10/die), in buono stato di salute generale, si presenta richiedendo una riabilitazione protesica fissa del primo restante parzialmente edentulo. L'anamnesi odontoiatrica rileva un pregresso fallimento implantare in sede 1.5, secondario a perimplantite, con sviluppo di una comunicazione oro-antrale in seguito all'estrazione dell'impianto, chiusa mediante un lembo di Rehrmann sostenuto da un avanzamento coronale della bolla di Bichat. È inoltre

presente un elemento 1.4 affetto da una lesione endo-parodontale di terzo grado, già trattato con terapia endodontica e, successivamente mediante endodonzia chirurgica.

All'esame clinico e radiografico (Figg. 1, 2), si riscontra la persistenza della lesione endo-parodontale in sede 1.4, la presenza di un'atrofia ossea verticale nella cresta ossea edentula 1.5 associata a una deiscenza del pavimento sinusale sul fondo del difetto, e la presenza di una perimplantite severa a livello dell'impianto 1.7. Si riscontra inoltre una pneumatizzazione del seno mascellare destro in sede 1.6, con un'altezza ossea residua di ca. 1,5 mm.

Eseguita la ceratura digitale del caso e riscontrata la presenza di una quota ossea residua incompatibile con l'inserimento di impianti in posizione protesicamente guidata, si progetta un intervento combinato di:

1. estrazione del dente 1.4 e dell'impianto 1.7;
2. rialzo del seno mascellare con approccio laterale in sede 1.6;
3. rigenerazione ossea con tecnica GBR in sede 1.5 ed 1.4.

Pertanto, in anestesia locale, si esegue un'incisione a busta in sede 1.8-1.4 con scarico mesiale, si scheletrizza il

mascellare superiore isolando per via smussa la deiscenza del pavimento sinusale in sede 1.5 (Fig. 3), e si procede all'estrazione del dente 1.4 e dell'impianto 1.7 ed alla degranulazione dei difetti post-estrattivi. Segue pertanto una opercolizzazione ossea in sede 1.6, con scollamento della membrana di Schneider e creazione di uno spazio subsinusale esteso fino alla deiscenza in 1.5 (Fig. 4). Segue quindi un primo apporto di Regenfast sul letto osseo ricevente e il riempimento dello spazio subsinusale con Geistlich Bio-Oss (Geistlich Pharma) granulometria small. Segue la stabilizzazione vestibolare di una membrana Geistlich Bio-Gide (Geistlich Pharma) con pins in titanio, e il posizionamento di Geistlich Bio-Oss a ricostruzione del difetto in sede 1.5 ed 1.4. La membrana viene quindi ribattuta sull'aspetto palatale della cresta, e stabilizzata con una combinazione di pin in titanio e suture a materasso palatali.

La procedura termina con il rilascio del lembo vestibolare, una seconda applicazione di Regenfast sulla superficie della membrana stabilizzata, la chiusura dei lembi per prima intenzione mediante una combinazione di punti a materasso interno e punti

staccati, ed una terza applicazione di Regenfast al di sopra della linea di chiusura (Figg. 5, 6).

Dimessa la paziente in stato vigile e orientato, con coagulo competente, si rimuove la sutura a distanza di 14 giorni, riscontrando un decorso post-chirurgico nella norma (Fig. 7).

A distanza di 6 mesi, previa acquisizione di una CBCT (Figg. 8-10), si procede con il rientro chirurgico nella sede ricostruita (Fig. 11). Scheletrizzato il mascellare ricostruito, si riscontra una parziale risoluzione del difetto verticale in sede 1.5 e il ripristino di volumi ossei idonei all'inserimento di impianti in posizione protesicamente guidata in sede 1.4 ed 1.6. Durante la preparazione dei letti implantari, si esegue il prelievo di due carote ossee mediante fresa trephine da 3.3 mm. Segue quindi l'inserimento di due impianti Tissue Level SP 4.1 x 8 mm (Straumann) e l'adozione di un protocollo di guarigione sommerso (Figg. 12, 13).

A distanza di 3 mesi, si procede alla seconda fase implantare abbinata a una vestiboloplastica, col fine di ripristinare la profondità del fornice vestibolare ed un'idonea anatomia dei tessuti molli perimplantari (Figg. 14, 15). Le biopsie del tessuto osseo prelevate in fase di inserimento implantare sono state processate con tecnica standard, non decalcificata, e colorate con blu di toluidina e pironina gialla.

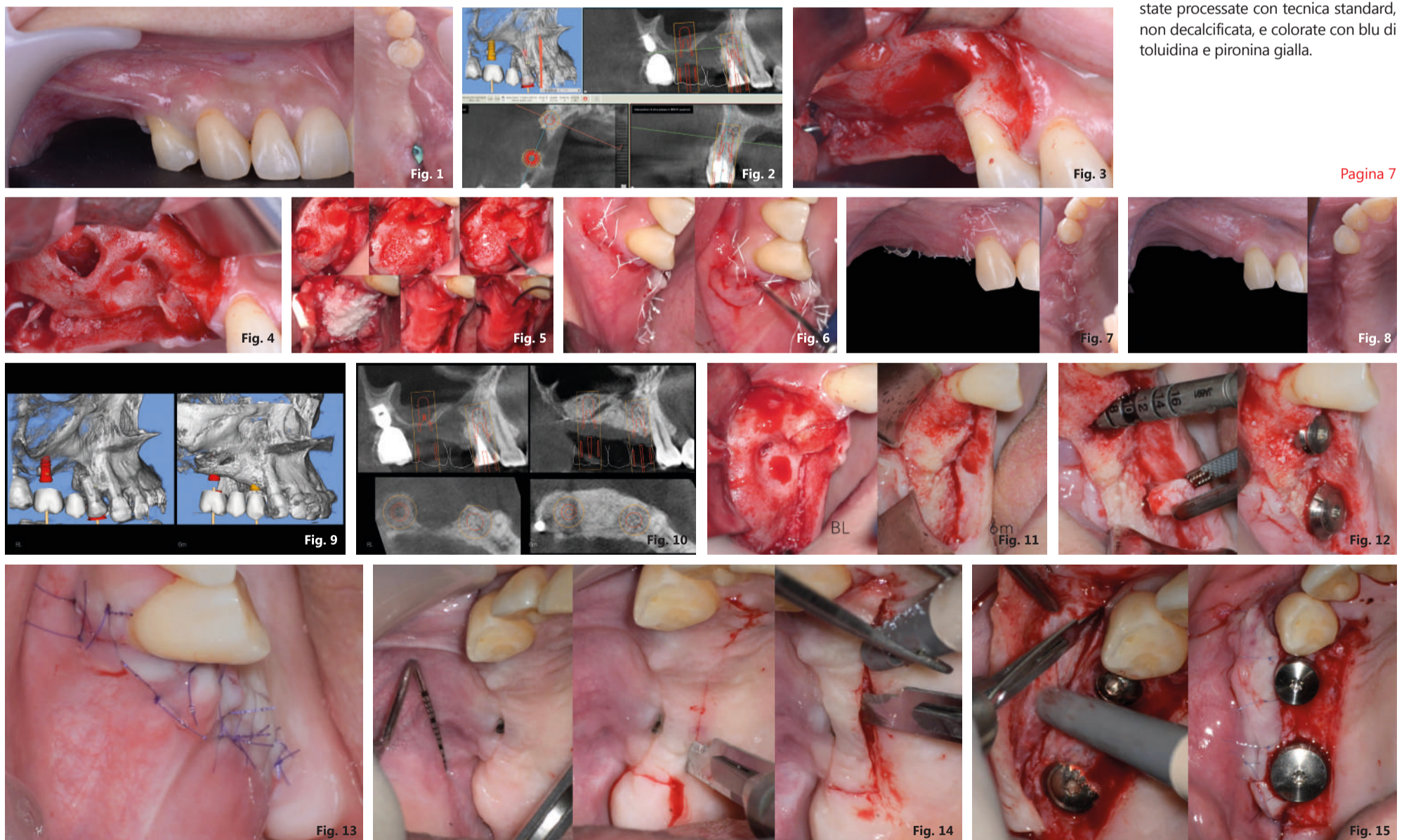


Fig. 1 - Visione clinica pre-operatoria; **Fig. 2** - Visione radiografica pre-operatoria; **Fig. 3** - Scheletrizzazione del lembo, visione vestibolare; **Fig. 4** - Opercolizzazione ossea e scollamento della membrana di Schneider; **Fig. 5** - Applicazione stratificata di Regenfast durante la tecnica GBR; **Fig. 6** - Chiusura del lembo ed applicazione finale di Regenfast sulla linea di sutura; **Fig. 7** - Guarigione a 14 giorni; **Fig. 8** - Guarigione a 6 mesi; **Fig. 9** - CBCT al baseline e a 6 mesi - ricostruzione 3D; **Fig. 10** - CBCT al baseline e a 6 mesi - visione assiale e para-sagittale; **Fig. 11** - Rientro chirurgico a 6 mesi; **Fig. 12** - Prelievi biotipi ed inserimento implantare; **Fig. 13** - Chiusura per prima intenzione e sommersione impianti; **Fig. 14** - Incisione palatale a spessore parziale finalizzata alla seconda fase implantare con vestiboloplastica; **Fig. 15** - Sutura della seconda fase implantare con vestiboloplastica.

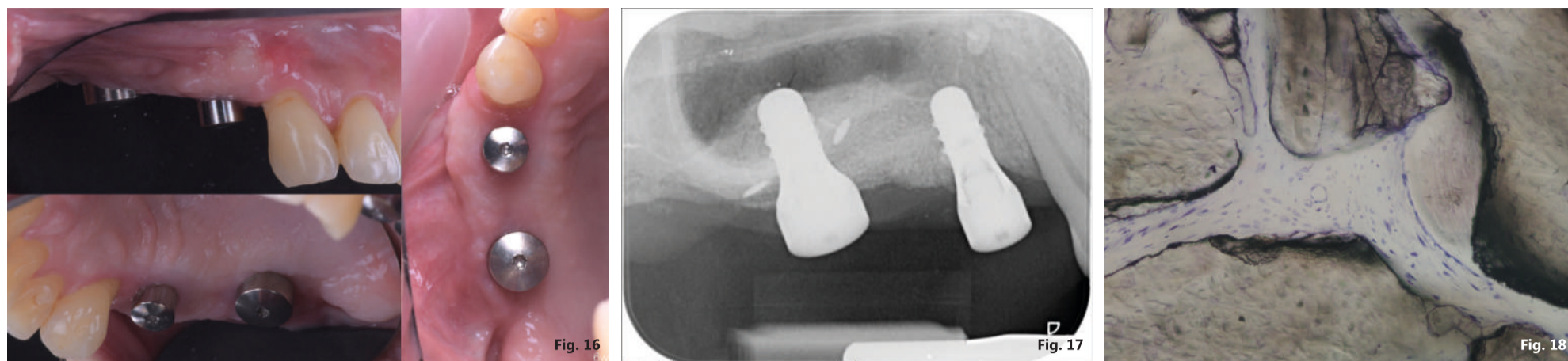


Fig. 16 - Guarigione clinica a 6 settimane; Fig. 17 - Radiografia periapicale a 6 settimane; Fig. 18 - Immagine ad alto ingrandimento (400x) di una sezione istologica non decalcificata e colorata con blu di toluidina e pironina gialla.

Pagina 6

Risultati

A 9 mesi dalla chirurgia ricostruttiva, si riscontra una buona stabilità dei tessuti duri e molli perimplantari (Figg. 16, 17). All'esame istologico descrittivo (Fig. 18) si riscontrano granuli residui del biomateriale utilizzato per la rigenerazione, a stretto contatto col tessuto osso neoformato. Cellule simil-osteoblastiche sembrano allineate lungo il fronte di rigenerazione ossea. Gli spazi midollari appaiono ricchi di vasi e privi di infiltrato infiammatorio.

Conclusioni

L'utilizzo di una strategia rigenerativa semplificata, che integri tecnologie di mantenimento di spazio riassorbibili assieme a booster biologici, potrebbe rappresentare una valida alternativa per il trattamento di atrofie ossee incompatibili con l'inserimento di impianti osteointegrati in posizione protesicamente guidata. Ulteriori studi sono necessari per stabilire l'efficacia e l'efficienza di un protocollo rigenerativo che implementi l'uso di Regenfast con una tecnica di apporto in strati.

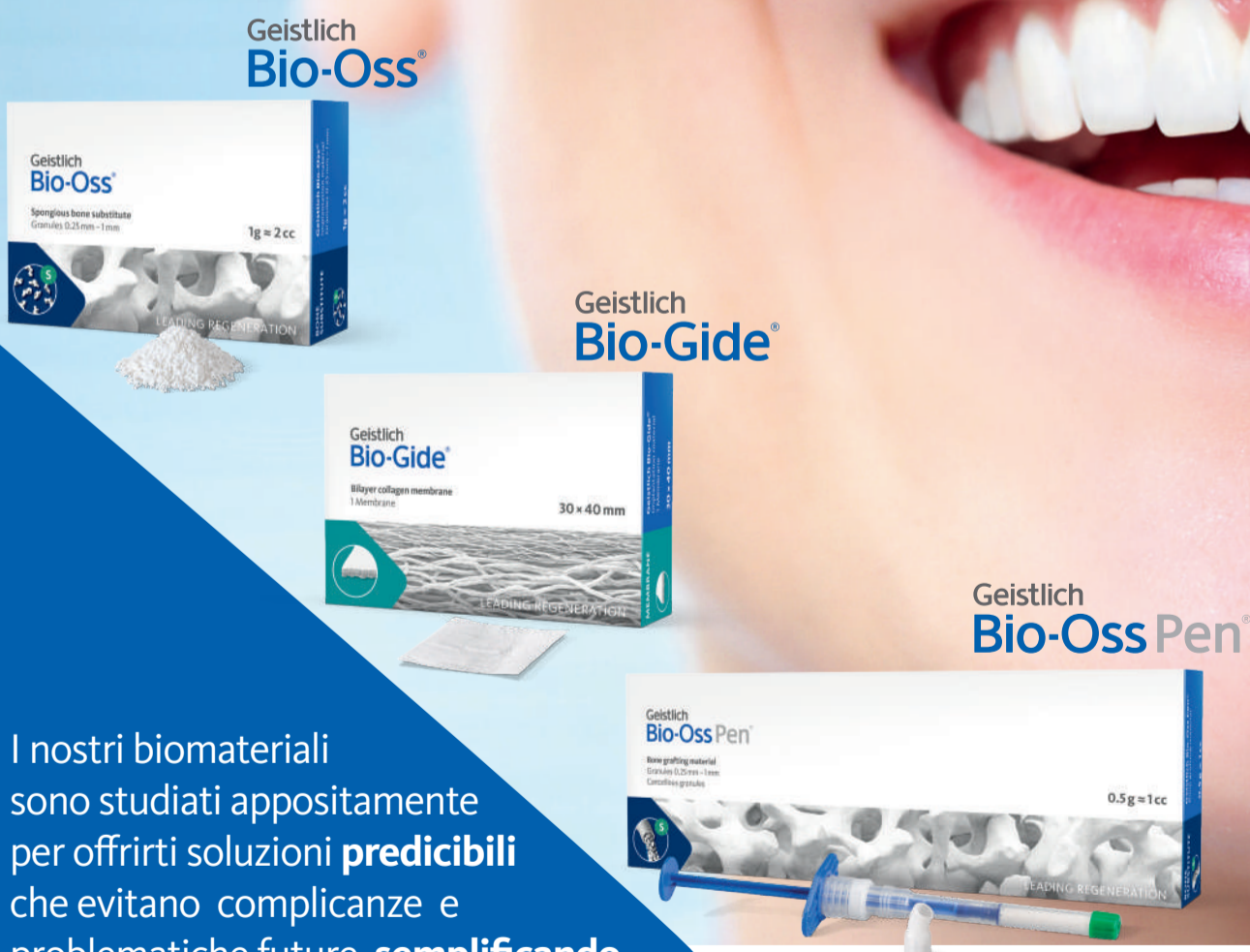Bibliografia

1. Benic GI, Hämmerle CH. Horizontal bone augmentation by means of guided bone regeneration. *Periodontol* 2000. 2014 Oct;66(1):13-40.
2. Sanz-Sánchez I, Carrillo de Albornoz A, Figuero E, Schwarz F, Jung R, Sanz M, Thoma D. Effects of lateral bone augmentation procedures on peri-implant health or disease: A systematic review and meta-analysis. *Clin Oral Implants Res*. 2018 Mar;29 Suppl 15:18-31.
3. Urban IA, Montero E, Amerio E, Palombo D, Monje A. Techniques on vertical ridge augmentation: Indications and effectiveness. *Periodontol* 2000. 2023 Jan 31.
4. Rocchietta I, Fontana F, Simion M. Clinical outcomes of vertical bone augmentation to enable dental implant placement: a systematic review. *J Clin Periodontol*. 2008 Sep;35(8 Suppl):203-15.
5. Chiapasco M, Tommasato G, Palombo D, Scarnò D, Zaniboni M, Del Fabbro M. Dental implants placed in severely atrophic jaws reconstructed with autogenous calvarium, bovine bone mineral, and collagen membranes: A 3- to 19-year retrospective follow-up study. *Clin Oral Implants Res*. 2018 Jul;29(7):725-740.

LEADING REGENERATION

Geistlich

Il sorriso dei tuoi pazienti ha bisogno di basi sicure!



I nostri biomateriali sono studiati appositamente per offrirti soluzioni **predicibili** che evitano complicanze e problematiche future, **semplificando** il tuo lavoro e **ottimizzando** il piano di trattamento per i tuoi pazienti.

Il loro sorriso merita il meglio!

swiss made



Vuoi maggiori informazioni?
Visita il nostro sito!



Hai già scoperto le
promozioni sul nostro eshop?

Risoluzione di una atrofia orizzontale con una Flex Cortical Sheet associata ad una miscela di gel osteopromozionale e granuli di origine equina a collagene preservato

Dott. Roberto Rossi, odontoiatra libero professionista in Genova

Pagina 1

Introduzione

Il processo alveolare è una componente strettamente interconnessa all'elemento dentale¹. Infatti, a seguito dell'estrazione di un dente, l'osso alveolare subisce un processo di riassorbimento, che già nei successivi 3 mesi può raggiungere 3.9 mm in senso orizzontale e 1.7 mm in senso verticale¹.

Altri fattori possono intervenire e aggravare il riassorbimento, come un'infezione, fattori genetici, e l'eventuale traumatismo derivante dall'estrazione del dente. Per arrestare o almeno limitare il riassorbimento dell'osso alveolare, sono state sviluppate molteplici tecniche di preservazione e ricostruzione alveolare al fine di permettere un'eventuale riabilitazione implantare.

Una delle tecniche più utilizzate e predicibile è la Guided Bone Regeneration (GBR) che risponde a 4 principi chiave (PASS)²: 1) chiusura per prima intenzione per limitare i rischi di infezione, 2) rispettare l'angiogenesi, favorendo la colonizzazione del sito da rigenerare da parte dei vasi sanguigni, 3) la creazione e il mantenimento di uno spazio per la colonizzazione delle cellule mesenchimali e 4) la protezione del coagulo/materiale da innesto dall'invasione delle cellule dei tessuti molli e dai micromovimenti. Un aspetto importante da considerare, è la scelta dei materiali da utilizzare. Per quanto riguarda gli innesti, sebbene l'osso autologo rappresenti il "gold standard" in termini di proprietà osteoconduttive, osteoinduttive e osteogeniche, è vero anche che determina una maggiore probabilità di complicazioni intra- e post-operatorie richiedendo spesso un sito donatore lontano dalla zona interessata. A tal fine esistono delle alternative costituite da sostituti ossei omologhi, eterologhi e sintetici. Il caso qui presentato mostra i risultati clinici e radiografici dell'inserimento di un impianto a 6 mesi dalla GBR eseguita con un innesto eterologo di origine equina a collagene preservato miscelato a un gel osteopromozionale, e protetti da una lamina in osso corticale flessibile.

Caso clinico

Il caso clinico tratta di una donna di 46 anni in buona salute che si presentava all'attenzione del chirurgo per la riabilitazione implantare dell'elemento 36, estratto alcuni anni prima in maniera traumatica.

La CBCT pre-operatoria e l'analisi clinica (Figg. 1, 2) mostravano un serio riassorbimento orizzontale, che non avrebbe consentito l'inserimento di un impianto in maniera si-

cura. Si rendeva dunque necessario pianificare una GBR orizzontale, eseguita con granuli ossei di origine equina a collagene preservato (Osteoxenon Cortical-Cancellous Granules, Bioteck) miscelati ad un gel osteopromozionale (Activabone DBM Gel, Bioteck) a base di matrice ossea demineralizzata (DBM), ricoperti e protetti da una lamina in osso corticale flessibile di spessore 0.5 mm (Osteoxenon Flex Cortical Sheet, Bioteck).

Il giorno prima dell'intervento, la paziente veniva sottoposta a terapia antibiotica con Amoxicillina e Acido Clavulanico compresse da 1 gr ogni 12 ore. Il giorno dell'intervento veniva eseguita la profilassi antibiotica 1 ora prima dell'inizio con 1 g di Amoxicillina più Acido Clavulanico e veniva praticata l'anestesia locale con Articaina più adrenalina 1:200.000. All'apertura del lembo veniva confermata clinicamente l'atrofia orizzontale a livello dell'elemento 36 (Fig. 2). Il sito veniva opportunamente gestito. L'innesto veniva preparato inizialmente miscelando i granuli cortico-spongiosi a collagene preservato con il gel osteopromozionale in rapporto 1:1, andando a formare un conglomerato adesivo che facilita la successiva apposizione. Tale procedura permette, al contempo, di idratare l'innesto e di aumentarne il potenziale rigenerativo, in virtù della presenza di matrice ossea demineralizzata. Parallelamente, la lamina corticale flessibile veniva idratata per 10 secondi in soluzione salina tiepida (Figg. 3, 4). Infine, l'innesto eterologo veniva caricato sulla lamina corticale flessibile pre-idratata con la tecnica del "taco" e quindi inserita a colmare l'atrofia orizzontale (Fig. 4). I lembi venivano chiusi con delle suture in PTFE 4.0 per favorire la guarigione per prima intenzione (Fig. 4). A 6 mesi dalla GBR, l'aspetto clinico mostrava un'ottima guarigione dei tessuti molli e un notevole incremento orizzontale della cresta alveolare. All'apertura si evidenziava la risoluzione dell'atrofia orizzontale e l'innesto eterologo completamente sostituito da osso neoformato e sanguinante alla sua perforazione (Fig. 5).

Gli innesti eterologhi utilizzati, ottenuti mediante un processo di deantigenazione enzimatica (Zymo-Teck, Bioteck) sono caratterizzati dalla presenza della componente minerale inalterata e del collagene osseo in conformazione nativa. Grazie a queste proprietà, l'innesto viene riconosciuto fisiologicamente da osteoclasti ed osteoblasti³ e viene rimodellato con osso del paziente in tempi fisiologici^{4, 5}.

Inoltre, la lamina corticale di origine equina, subisce un ulteriore

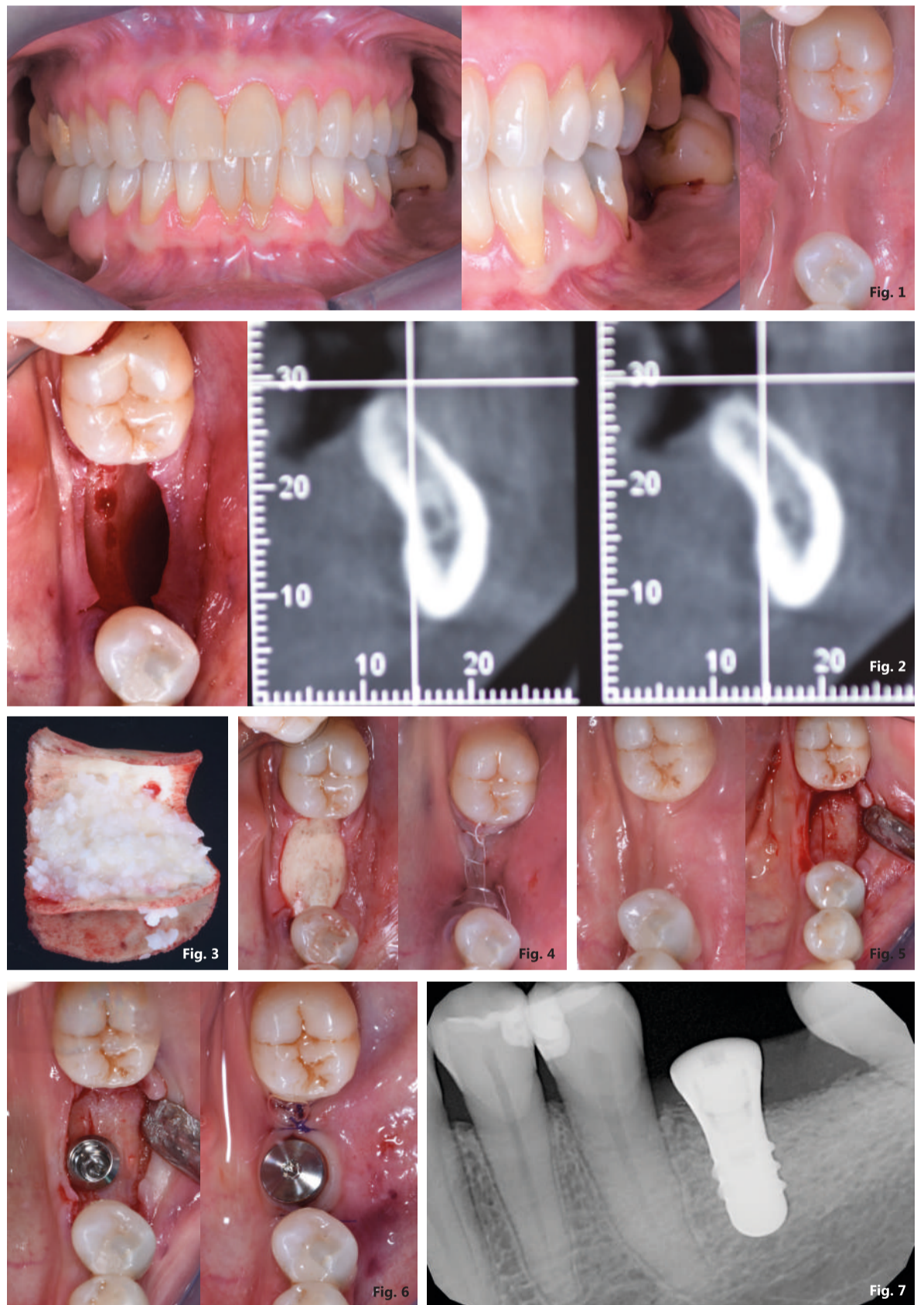


Fig. 1 - Aspetto clinico dell'atrofia orizzontale a livello dell'elemento 36 estratto alcuni anni prima; **Fig. 2** - A sinistra: lembo aperto si evidenzia la carenza di volume orizzontale. A destra: CBCT pre-operatoria che mostra l'entità del difetto; **Fig. 3** - Preparazione dell'innesto: la lamina in osso corticale appena inumidita, fornisce il supporto ai granuli eterologhi di origine equina precedentemente miscelati in rapporto 1:1 con gel a base di DBM; **Fig. 4** - Riempimento del difetto e sutura del lembo a permettere una guarigione per prima intenzione; **Fig. 5** - A sinistra, l'aspetto ottimale dei tessuti molli a 6 mesi dalla GBR. A destra, la riapertura che mostra la risoluzione dell'atrofia orizzontale e il rimodellamento completo dell'innesto eterologo con osso neoformato; **Fig. 6** - A sinistra, inserimento dell'impianto a 6 mesi dalla GBR (inserito con 50 N/cm). A destra, chiusura dei lembi e vite di guarigione per favorire la guarigione dei tessuti in vista della consegna della protesi; **Fig. 7** - RX post-operatoria.

trattamento di parziale demineralizzazione, che espone il collagene preservato e ne permette la caratteristica flessibilità che la rende facilmente adattabile alle diverse geometrie della cresta alveolare^{6, 7}.

Veniva quindi inserito un impianto (Straumann Tissue Level 4,5 x 8,5 mm), l'ISQ di 79 suggeriva la simultanea inserzione della vite di guarigione e tre mesi più tardi veniva consegnata la protesi definitiva in zirconia (Figg. 6-8). A 24 mesi

dalla consegna della protesi, veniva eseguita una RX di controllo che mostrava un ottimo mantenimento volumetrico dell'osso alveolare (Fig. 9).

Fig. 8 - Inserimento di una corona in zirconio monolitico avvitata su impianto. Si osserva un ottimo mantenimento volumetrico dei tessuti molli; **Fig. 9** - RX di controllo a 24 mesi dalla consegna della protesi che mostra l'ottima mineralizzazione dell'osso circostante all'impianto.

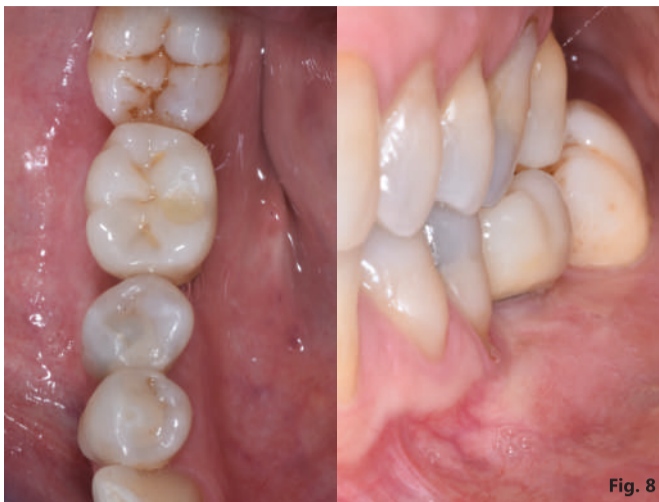

Fig. 8

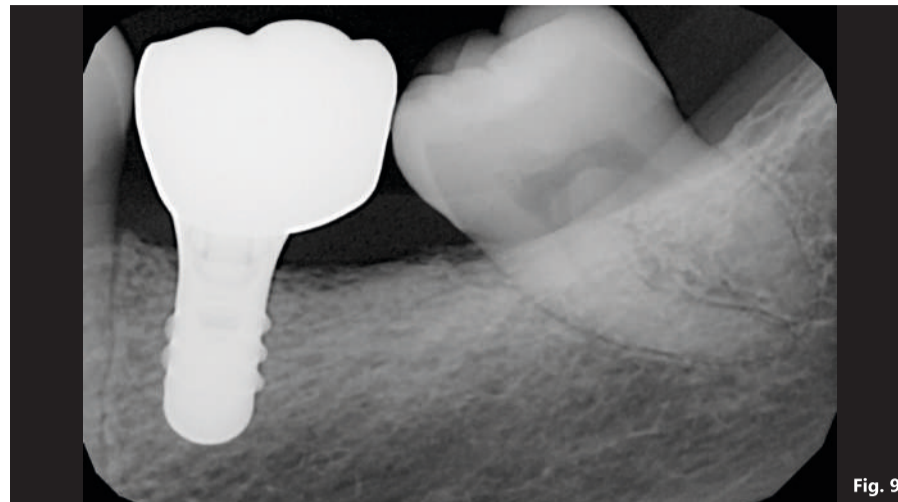


Fig. 9

Pagina 8

Discussione e conclusioni

Il caso clinico presentato mostra la risoluzione di un'atrofia orizzontale mediante GBR e riabilitazione implantare differita in una paziente giovane. A 6 mesi dalla GBR si poteva apprezzare la grande quantità di osso neoformato e l'assenza di biomateriale residuo (Fig. 5). Tale risultato nasce dall'attenta pianificazione dell'intervento di rigenerazione e dalla combinazione vincente tra le fondamentali componenti della rigenerazione ossea presenti nell'osso alveolare residuo e le proprietà dell'innesto eterologo utilizzato. Quest'ultimo infatti, grazie alla preservazione del collagene nativo e della componente minerale risulta avere un tempo di rimodellamento inferiore ai biomateriali calcinati^{4,5}. Ciò è particolarmente importante nelle riabilitazioni protesiche, in quanto da un punto di vista biologico, a lungo termine, è sicuramente preferibile avere un impianto completamente circondato da osso del paziente, piuttosto che da un biomateriale. Un ruolo fondamentale è stato svolto anche dalla lamina corticale flessibile che ha permesso, grazie alla sua flessibilità, di seguire il profilo alveolare e di guidare la rigenerazione ossea orizzontale, proteggendo l'innesto utilizzato. Un ulteriore vantaggio della lamina utilizzata è la sua completa sostituzione con osso del paziente, fornendo quindi un ulteriore guadagno volumetrico e la ricostruzione di un profilo in osso corticale. Un ringraziamento al Dott. Giorgio Galeano e all'Odontotecnico Maurizio Larosa per la finalizzazione protesica del caso.

Bibliografia

1. Van der Weijden F, et al. Alveolar bone dimensional changes of post-extraction sockets in humans: a systematic review. *J Clin Periodontol*, 36, (12), 1048-1058 (2009).
2. Wang HL & Boyapati L. "PASS" principles for predictable bone regeneration. *Implant Dent*, 15, (1), 8-17 (2006).
3. Perrotti V, et al. Human osteoclast formation and activity on an equine spongy bone substitute. *Clin Oral Implants Res*, 20, (1), 17-23 (2009).
4. Di Stefano DA, et al. Chemical, Clinical and Histomorphometric Comparison between Equine Bone Manufactured through Enzymatic Antigen-Elimination and Bovine Bone Made Non-Antigenic Using a High-Temperature Process in Post-Extractive Socket Grafting. A Comparative Retrospective Clinical Study. *Dent J (Basel)*, 7, (3), (2019).
5. Di Stefano DA, et al. Histomorphometric comparison of enzyme-deantigenic equine bone and anorganic bovine bone in sinus augmentation: a randomized clinical trial with 3-year follow-up. *Int J Oral Maxillofac Implants*, 30, (5), 1161-1167 (2015).
6. Rossi R, et al. Restoration of Severe Bone and Soft Tissue Atrophy by Means of a Xenogenic Bone Sheet (Flex Cortical Sheet): A Case Report. *Applied Sciences*, 13, (2), 692 (2023).
7. Rossi R & Squadrito N. Risoluzione di un fallimento tardivo con impianto immediato e utilizzo di una lamina corticale ossea flessibile. *Implants*, 1, 30-34 (2022).

ZYMO-TECK® BONE

La nuova generazione di innesti ossei naturali

Un tessuto di origine equina a collagene preservato, sicuro e di altissima qualità, con un insieme di caratteristiche uniche che risulta essere la migliore alternativa all'osso autologo per gli impieghi in chirurgia rigenerativa.

Zymo-Teck® Bone viene prodotto da Bioteck S.p.A. attraverso un processo brevettato a base di enzimi ed è impiegato per la produzione delle linee Bio-Gen®, OsteOXenon® e Activabone®.

* Questa linea di prodotto contiene collagene preservato in forma idrolizzata

PERCHÉ ZYMO-TECK® BONE È UN PRODOTTO UNICO



INTERAMENTE BIOLOGICO



STANDARDIZZATO IN TUTTE LE SUE CARATTERISTICHE



ACCELERA LA GUARIGIONE



SI INTEGRA FINO A SCOMPARIRE

BIOTECK®

www.bioteck.com

Guarda il depliant di Zymo-Teck® Bone

