

# IMPLANT TRIBUNE

The World's Newspaper of Implantology · Italian Edition

Anno IV n. 3

Supplemento n. 3 di Dental Tribune Italian Edition

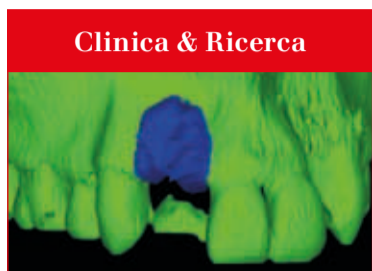Anno VI, n. 9 - Settembre 2010

Settembre 2010



**SurgiGuide**  
Ora c'è una soluzione per ciascun caso implantare

**Materialise**  
Dental



## Clinica & Ricerca

### ANATOMIA CLINICA E RADIOLOGICA IN 3D

La riabilitazione attraverso impianti osteointegrati come sintesi tra l'implantologia protesica guidata e una conoscenza dell'anatomia del distretto maxillo-facciale.

> pagina 6



## Case Report

### ENDODONZIA E PIANIFICAZIONE DEL TRATTAMENTO IMPLANTARE

Vi è una nuova prospettiva in odontoiatria che sta prendendo piede, definita come "algoritmo dell'endo-implantologia": l'endodontista, elemento fondamentale nel trattamento implantare.

> pagina 11



## Clinica & Pratica

### SOSTITUZIONE DI ELEMENTO SINGOLO IN ZONA ESTETICA

Sempre più spesso si assiste al posizionamento di un impianto con relativa funzione immediata come metodo predicibile per offrire ai pazienti una riabilitazione implantare.

> pagina 23



with concept MEGA GEN

**MEGA GEN Italia**  
Dental Implant Specialty Company

Via Mazzini, 43/b - 22030 Pusiano CO - Tel 031 2281057  
info@megagenitalia.it - www.megagenitalia.it

## Complicanze biologiche o orrori implantari?

### Riflessioni provocate dalla "fast implantology"

Mario Rocuzzo

Secondo quanto affermato da numerosi Autori, le complicanze biologiche peri-implantari sono diventate negli ultimi anni sempre più di frequente osservazione. In particolare modo, alcune revisioni

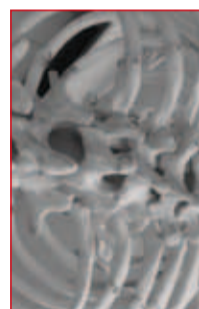
sistematiche della letteratura, basate sui risultati di studi prospettici controllati, suggeriscono che la mucosite peri-implantare sia presente in circa l'80% dei soggetti (50% dei siti), e la peri-implantite nel

28% - 56% dei soggetti (12 - 40% dei siti). Inoltre, sono stati identificati numerosi fattori di rischio, tra i quali: l'igiene orale non ottimale, una storia di parodontite, il diabete e il fumo. In contrasto con quanto

comunemente ritenuto, recenti studi hanno dimostrato che l'estrazione di tutti gli elementi dentari non comporta una definitiva eliminazione di tutti i parodontopatogeni. Tali batteri, infatti, possono persistere

nel cavo orale di soggetti edentuli, precedentemente affetti da malattia parodontale, anche un anno dopo l'estrazione di tutti i denti.

→ **pagina 4**



## Osso di banca: quale la scelta giuridicamente più corretta del dentista?

Stefano Fiorentino

Assieme all'ortopedico e al maxillo, l'odontoiatra è sicuramente tra i chirurghi quello che fa più uso di osso omologo, ovvero di tessuto osseo di origine umana, proveniente da donatore vivente o cadavere.

Nell'ultimo decennio (ovvero a partire dal 1999, anno in cui fu emanata l'attuale legge 1 aprile 1999, n° 91 sui trapianti che per prima distinse tra trapianto osseo, che deve sempre autorizzarsi) e innesto osseo (libero), la normativa inerente l'utilizzo di tessuto osseo omologo è stata soggetta a notevole evoluzione.

Un ruolo centrale, nel sistema, hanno assunto sempre più le Banche del Tessuto. In Italia possono essere solo una struttura pubblica, no profit, per lo più strutturata presso una Asl.

Tutte le richieste di osso di banca devono pervenire a quella territorialmente competente che, in teoria, dovrebbe provvedere a "evadere" l'ordine del chirurgo utilizzatore. Questa la teoria del sistema, il cui corretto funzionamento dovrebbe postulare una diffusione capillare di queste struttu-

re, in modo da soddisfare le esigenze degli utilizzatori.

Nei fatti, come purtroppo spesso accade, la realtà è ben diversa. Nel nostro Paese le Banche del tessuto osseo attualmente sono solo sette: la Banca del Tessuto Muscolo-scheletrico presso gli Istituti Ortopedici Rizzoli di Bologna [BTM IOR] (come banca individuata dalla Regione Emilia Romagna), la Banca dell'Osso presso l'Ospedale Careggi di Firenze (individuata come banca dalla Regione Toscana), la Banca del Tessuto Muscolo-scheletrico della Regione Piemonte presso l'Azienda Ospedaliera CTO - CRF - Maria Adelaide di Torino (individuata dalla Regione Piemonte), la Banca del Tessuto Muscolo-scheletrico della Regione Veneto, articolata nelle due strutture presso l'Azienda Ospedaliera di Verona e l'Asl 9 di Treviso, la Banca del Tessuto Muscolo-scheletrico presso il Pini di Milano (individuata dalla Regione Lombardia) e la Banca del Tessuto Muscolo-scheletrico di Roma (banca individuata dalla Regione Lazio).

→ **pagina 2**



AL PENSIERO DEL DENTISTA NASCE SUBITO UN BEL SORRISO

**Silfradent Medical**  
L'alta tecnologia parla italiano

**SURGYBONE SB 300**

Oggi la tecnologia ad ultrasuoni consente una **biochirurgia** mini-invasiva con la sicurezza del manipolo **High Power** e protezione **Waterproof**

**AREE DI UTILIZZO**  
ESTRAZIONE  
APICECTOMIA  
CISTECTOMIA  
PRELIEVO OSSEO  
ESPANSIONE DI CRESTA  
RIALZO DEL SENO  
SCOLLAMENTO MEMBRANA DI SCHNEIDER  
OSTEOPLASTICA  
OSTEOTOMIA  
PREPARAZIONE DEL SITO IMPLANTARE  
PREPARAZIONE MONCONI E SUPERFICI RADICOLARI

**ed inoltre**  
ORTODONZIA CHIRURGICA  
ENDODONZIA  
PARADONTOLOGIA  
ABLAZIONE

**silfradent**

Via G. Di Vittorio 35/37 - 47018 S. Sofia (FC) - ITALIA  
tel. +39 0543 970684 - fax +39 0543 970770  
www.silfradent.com / info@silfradent.com



# Osso di banca: quale la scelta giuridicamente più corretta del dentista?

← **pagina 1**

Sono state individuate dal Centro Nazionale Trapianti quali banche di rilievo nazionale (in grado cioè di operare in tutta la Penisola) le Banche del Rizzoli (Bologna), del Careggi (Firenze) e di Treviso. Di rilievo invece regionale (in grado cioè di operare solo nella regione di competenza) tutte le altre citate. Quindi, su 20 regioni solo 6 hanno attivato la Banca (ben 2 in Veneto). Non esiste Banca individuata e operante nel Sud Italia, isole comprese.

Nelle regioni prive, l'odontoiatra dovrebbe inviare le proprie richieste al Centro Regionale di Riferimento Trapianti, struttura che a sua volta, dovrebbe "girare" la richiesta a una delle Banche autorizzate, per la consegna del tessuto richiesto.

Il condizionale è tuttavia d'obbligo in quanto i Centri di Riferimento Trapianti, come dice il nome stesso, sono calibrati sui trapianti e non sugli innesti di tessuto e, spesso, non sono in grado di gestire grossi numeri in termini di richieste. A ciò si aggiunga che la Banca dell'osso è spesso strutturata per soddisfare più le necessità degli ortopedici (poche richieste, tanto tessuto) che degli odontoiatri (richieste frequenti, piccole quantità).

A fronte di tali aspetti non certo incoraggianti per l'utilizzo di tali biomateriali (di cui la diffusione di sostituti ossei che, essendo dispositivi medici marcati CE sono di libero utilizzo), registriamo tuttavia anche interessanti progressi organizzativi certamente utili per il chirurgo utilizzatore.

Alcune banche (e mi riferisco in particolare a quella di Treviso diretta da Adolfo Paolin) si sono strutturate apposta per fornire un servizio agli odontoiatri, creando linee di prodotti ad hoc, convenzionandosi con Banche estere per fornire tessuti speciali richiesti dal chirurgo e non presenti sul territorio italiano.

Se è necessario, infatti, l'utilizzo di un tessuto specifico (ad esempio pasta d'osso o DBM) e questo non è presente in Italia (oppure non soddisfa le specifiche richieste dal chirurgo), è possibile utilizzare tessuto di Banche estere (Allosource, Isotis, MTF, Osteotech, Tutogen ecc.) solo se l'azienda privata che le distribuisce in Italia è convenzionata con una Banca Italiana.

Il Centro Nazionale Trapianti (organo di vertice del sistema) sta mettendo inoltre a punto un sito Internet dove si potrà visualizzare tutto il tessuto muscolo-scheletrico non fresco presente in Italia. Non solo, quindi, il tessuto prodotto dalle Banche italiane, ma anche proveniente da Banche estere.

Il sito dovrebbe indicare dove si trova il tessuto (se prodotto in Italia) o quali sono le Banche italiane convenzionate per procurare il tessuto proveniente dall'estero.

L'idea (ottima) è rendere accessibile il sito agli operatori (medici ASL ecc.) mediante vari livelli di accesso, in modo da dar loro le informazioni necessarie per sapere dove si trova il materiale.

Il tutto per raggiungere il risultato finale di poter chiedere direttamente il tessuto alle Banche che l'hanno disponibile. Ciò premesso, ecco le cinque regole per scegliere in modo giuridicamente corretto l'utilizzo di tale tipo di biomateriale:

1. fidelizzarsi con una Banca del Tessuto in grado di erogare un servizio su misura per l'odontoiatra;
2. ricordarsi che è una struttura di servizio: può sempre proporre un tessuto alternativo a quello richiesto ma non può imporlo. La scelta terapeutica è sempre di competenza e sotto la responsabilità del medico (odontoiatra, maxillo, ortopedico ecc.);
3. il tessuto osseo di banca non è un dispositivo medico ed è soggetto a regole particolari (richiesta, rintracciabilità ecc.);
4. nel caso di utilizzo di tessuto proveniente da Banca estera verificare che il distributore sia convenzionato con una Banca operante sul territorio italiano: in difetto la responsabilità sull'utilizzo ricade interamente sulle spalle del medico e le sanzioni relative, dal novembre del 2007, sono di tipo penale.

Predisporre, infine, per il paziente un consenso informato che dia chiare spiegazioni sul tipo di materiale innestato.

**Stefano Fiorentino**



**CORSO PRATICO DI CHIRURGIA AVANZATA E TECNICHE IMPLANTARI CON DISSEZIONE ANATOMICA DELLA BOCCA**

**Prof. Alain CARLIER    Dr. Luigi GRIVET BRANCOT**  
18/19/20 Novembre 2010 Institute d'Anatomie Liège





**OBIETTIVI DEL CORSO**

Il corso prepara i partecipanti all'esecuzione degli interventi elencati nel programma su preparati freschi, dopo averli addestrati mediante rappresentazioni schematiche fotografiche e filmati realizzati durante le giornate del corso. La dissezione anatomica mette in evidenza sul preparato fresco le limitanti e le strutture di interesse odontoiatrico ambulatoriale. Esaurito il programma, i tutors si rendono disponibili per ogni chiarimento in relazione alle specifiche conoscenze. Il corso è stato modulato in relazione alle osservazioni dei partecipanti ai corsi precedenti e viene aggiornato ad ogni sessione.

**PROGRAMMA**

<p><b>GIOVEDÌ</b></p> <p>Ore 15:00 - Ritrovo in hotel a Liège (Ramada Plaza) Ore 15:30 - 16:00 - Dott. Luigi GRIVET BRANCOT Istituto di Anatomia dell'Università di Liège Presentazione del corso. Cenni di anatomia <b>CONGRESSO PRE-CORSO</b> Ore 16:00 - 16:30 - Dott. Sergio SCALI Riabilitazione totale del mascellare con GRS e inserimento di impianti a carico immediato. Ore 16:30 - 16:45 - Dott. Gianpaolo AVANZINI Grande rialzo per via crestale senza osteotomie né innesto di materiale autologo. Ore 16:45 - 17:30 - Prof. Ugo CONSOLÒ Innesti a blocco e siti di prelievo intraorali Ore 17:30 - 18:00 - Dott. Ezio ZANDANEL Impianti One Piece: esperienza clinica 20 siti trattati. Grande Rialzo del seno con CGF+R-UP. Ore 18:00 - 18:30 - Prof. Pierluigi AVVANZO Lo splint implantare nelle aree di augment osseo. Ore 18:30 - 19:00 - Dott. Franco OLIVERI Semplificazione di casi complessi. Ore 19:00 - 19:30 - Dott. Luca LEPIDI Risposta del perimplanto al carico immediato di differenti sistemi implantari. Ore 19:30 - 19:45 - Daniele FANALI Mucosite elemento intermedio vs connettore rigido in implantologia. Ore 19:45 - 20:30 - Discussione collegiale degli argomenti trattati Ore 21:00 - Serata conviviale</p>	<p><b>VENERDÌ</b></p> <p>Ore 8:30 - 12:00 - Prof. Alain CARLIER <b>Anatomia dissezionale</b> Canale alveolare Nervo infraorbitario Canale nasso-palatino Arterie palatine Vascolarizzazione del mascellare Pavimento della bocca Loggia sottomandibolare Nervo linguale Seno mascellare Tuberosità mascellare Ore 12:00 - 13:00 - Dott. Luigi GRIVET BRANCOT <b>Atrofia dei mascellari, protocolli chirurgici.</b> <b>Presentazione delle procedure chirurgiche per:</b> Split crest Incremento orizzontale della cresta Posizionamento di impianti su creste incrementate Rialzo parcellare del seno Grande rialzo del seno mascellare Posizionamento di impianti dopo il rialzo del seno Conservazione siti post-estrattivi Implantologia a carico immediato Implantologia flapless Ore 13:00 - 17:00 - Dott. Luigi GRIVET BRANCOT e Tutors Dimostrazione pratica su preparato anatomico fresco e simultanea proiezione in diretta delle tecniche precedentemente illustrate.  Quota di partecipazione (detrabile): 2.200,00 + ritenuta d'acconto 20% PER INFORMAZIONI E ISCRIZIONI: Luigi Grivet Brancot - studio: +39 011 5629674 - e-mail: luigi.grivet@libero.it</p>	<p>Applicazione da parte dei corsisti delle tecniche illustrate sui materiali anatomici freschi Ore 17:00 - 17:30 - Prof. Carlo Maria SOARDI Grande Rialzo del seno con innesto di osso omologo. Ore 17:30 - 18:30 - Prof. Raffaele VOLPI Bisfosfonati e odontoiatria. Ore 18:30 - 19:00 - Dott. Stefano TORTI Ricostruzione ossea dei mascellari a scopo pre-implantare. Riabilitazione a carico immediato con impianti Root-Form. Ore 19:00 - 19:30 - Dott. Loris GASPARI Il carico immediato su impianti two-pieces stabilizzati con splint elettrosaldato. Ore 19:30 - 20:30 - Discussione collegiale dei casi trattati Ore 21:00 - Serata conviviale</p> <p style="text-align: center;"><b>SABATO</b></p> <p>Ore 8:30 - 18:30 - Dott. Luigi GRIVET BRANCOT e Tutors Applicazione da parte dei corsisti delle tecniche illustrate sui materiali umani anatomici freschi. Ore 18:30 - 20:00 Discussione collegiale dei casi trattati Consegna attestati di partecipazione Trasferimento a Bruxelles in autobus (Hotel Bedford) Ore 21:00 - Serata conviviale</p>
---	--	---

**International Imprint**

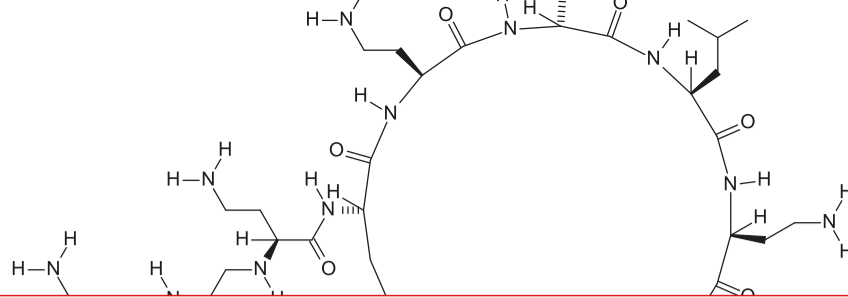
<p><b>Licensing by Dental Tribune International</b></p> <p>Group Editor Daniel Zimmermann Managing Editor newsroom@dental-tribune.com DT Asia Pacific +49 341 48 474 107</p>	<p><b>Publisher Torsten Oemus</b></p> <p>Editorial Assistants Claudia Salwiczek c.salwiczek@dental-tribune.com Copy editor Sabrina Raaff Hans Motschmann</p>	<p>© 2010, Dental Tribune International GmbH. All rights reserved. Dental Tribune makes every effort to report clinical information and manufacturer's product news accurately, but cannot assume responsibility for the validity of product claims, or for typographical errors. The publishers also do not assume responsibility for product names or claims, or statements made by advertisers. Opinions expressed by authors are their own and may not reflect those of Dental Tribune International.</p> <p><b>Dental Tribune International</b> Holbeinstr. 29, 04229, Leipzig, Germany Tel.: +49 341 4 84 74 502 - Fax: +49 341 4 84 74 175 Internet: www.dental-tribune.com - E-mail: info@dental-tribune.com</p> <p><b>Regional Offices</b></p> <p><i>Asia Pacific</i> Dental Tribune Asia Pacific Limited Room A, 26/F, 389 King's Road, North Point, Hong Kong Tel.: +852 5118 7508 - Fax: +852 5118 7509</p> <p><i>The Americas</i> Dental Tribune America, LLC 215 West 35th Street, Suite 801, New York, NY 10001, USA Tel.: +1 212 244 7181 - Fax: +1 212 224 7185</p>
--	--	--



Supplemento n. 2 di Dental Tribune Italian Edition - Anno VI, n. 5 - maggio 2010  
Registrazione Tribunale di Torino n. 5892 del 12/07/200

<p><b>Direttore responsabile</b> Massimo Boccaletti</p> <p><b>Direzione scientifica</b> Enrico Gherlone, Tiziano Testori</p> <p><b>Amministratore</b> Patrizia Gatto</p>	<p><b>Editore</b> TU.E.OR. Srl - Corso Sebastopoli, 225 10157 Torino Tel. +39.011.04.65.350 Fax +39.011.197.15.882 www.tueor.com redazione@tueor.com</p> <p><b>Coordinamento editoriale</b> Cristiana Ferrari</p>	<p><b>Comitato scientifico</b> Alberto Barlattani, Andrea Bianchi, Roberto Cocchetto, Ugo Covani, Mauro Labanca, Carlo Maiorana, Gilberto Sammartino, Massimo Simion, Paolo Trisi, Leonardo Trombelli, Ferdinando Zarone</p> <p><b>Traduzioni scientifiche</b> Cristina M. Rodighiero</p>
--	---	---





## Il "superbatterio" asiatico: causa di problemi in tutto il mondo

La nascita di un batterio in Asia e in altri paesi, resistente alle mutazioni genetiche, è una minaccia per la salute globale, come riferito da un team multinazionale di ricercatori. Secondo il loro studio, pubblicato sul numero corrente di *The Lancet Infectious Diseases*, la prova di una maggiore prevalenza di una generazione che rende i batteri

resistenti agli antibiotici è stata rilevata nell'*Enterobacteriaceae*, isolato in India, Pakistan e Regno Unito. I ricercatori sono stati chiamati per coordinare il comitato di sorveglianza internazionale dell'enzima per prevenirne la diffusione attraverso il turismo medicale e dentale.

Nuova Delhi metallo-beta-lattamasi (NDM-1), identificato

la prima volta nel Regno Unito dal prof. Tim Walsh all'interno di un ospedale indiano l'anno scorso, è un enzima che rende i batteri resistenti a un ampio spettro di antibiotici beta-lattamici, tra cui la penicillina e l'amoxicillina, che vengono comunemente utilizzati dopo gli interventi odontoiatrici. Inoltre, esso riguarda anche l'efficienza dei carbapenemi, un gruppo di

antibiotici riservati per l'utilizzo in casi di emergenza, quando altri antibiotici hanno fallito.

Alcuni esperti di malattie infettive hanno messo in guardia i medici sull'essere sempre più consapevoli della possibilità di produzione di batteri NDM-1 in pazienti che hanno ricevuto servizi medici in India e Pakistan.

D. Z.

## Endodontisti e implantologi "l'un contro l'altro armato"

Ultimamente, ho avuto l'opportunità di visitare due importanti incontri di endodontisti e implantologi in Europa. Dopo aver ascoltato una serie di conferenze e aver parlato con gli esperti, è diventato ovvio per me che entrambe le specialità siano la negazione quasi totale l'una dell'altra. L'attuale "cessate il fuoco" non è una novità, ma non si può nascondere il fatto che un settore stia lentamente perdendo la presa, e non è l'implantologia.

Le protesi hanno visto una notevole ripresa e si prevede di ottenere un significativo volume di mercato di 1 miliardo di dollari negli anni a venire. I tassi di crescita di recente sono rallentati, ma ciò è dovuto al fatto che sempre più aziende del dentale stiano saltando sul carro dell'implantologia e stiano riprendendo le quote di mercato. Con la ripresa dell'economia in molte parti del mondo, la gente avrà anche più soldi in tasca per investire nel loro sorriso.

Durante il Simposio di Göteborg, l'appello del P-I Bråne-mark Institute di lasciar decidere il paziente deve essere riconosciuto come essenziale, ma è rivolto alle persone sbagliate. Sempre più pazienti desiderano un'adeguata estetica dentale e non si curano più di ciò che serve per arrivarci. Gli studi più recenti rivelano anche che ormai molti considerano l'estetica più importante della funzionalità. Spetta al dentista decidere se un dente dovrebbe essere sostituito o meno ma, essendo in costante miglioramento le opzioni di trattamento e riducendosi gli investimenti, la scelta sarà più facile. In più, un numero crescente di fornitori di impianti sta effettuando pratiche di vendita e di marketing sempre più aggressive. Sembra improbabile che molti dentisti sapranno resistere nel lungo periodo. A Göteborg, è stata mostrata una scansione clinica in cui praticamente tutti i denti erano stati sostituiti con protesi. Questo esempio è tanto assurdo quanto foriero di un fondo di verità. Il futuro non è molto brillante per le "radici"...

Daniel Zimmermann, DTI

## ENDOPORE. Così tanta esperienza in così poco spazio.



Ci sono casi in cui un approccio minimalista porta ai massimi risultati. Endopore è uno di quelli. Grazie alle misure record - solo 5 mm di lunghezza e 5 mm di diametro, che lo qualificano come l'impianto più corto al mondo - Endopore è infatti lo strumento affidabile e sicuro, sostenuto da oltre 20 anni di successi clinici documentati, per intervenire in caso di dimensioni verticali ossee ridotte.

**sympla**  
SYBRON IMPLANT SOLUTIONS

**Sympla. Il nuovo punto di riferimento per la consulenza e l'acquisto di soluzioni implantari.**

Sympla srl - Via C. Pisacane 5 - 46100 Mantova - Tel: 0376 265711 - info@sympla.it - www.sympla.it



## Complicanze biologiche o orrori implantari? Riflessioni provocate dalla “fast implantology”

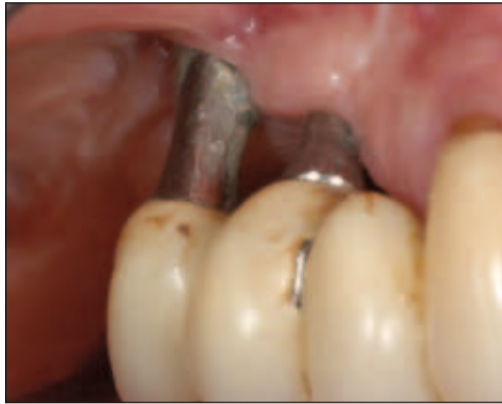

Fig. 1

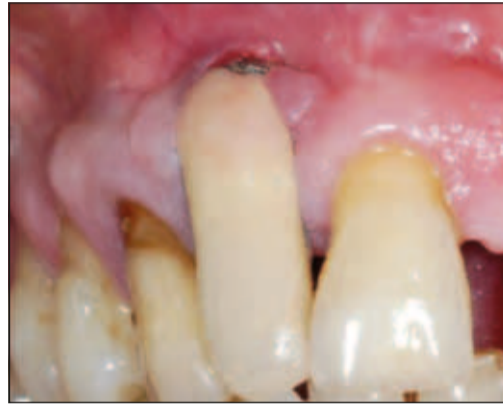

Fig. 2

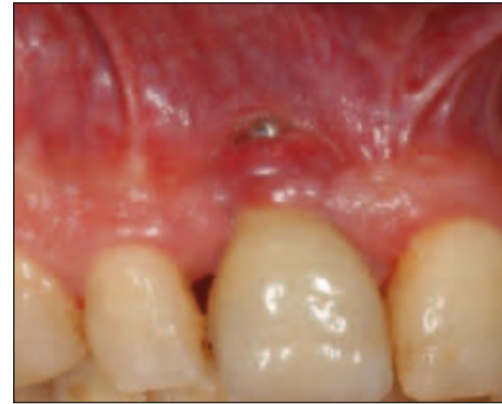

Fig. 3

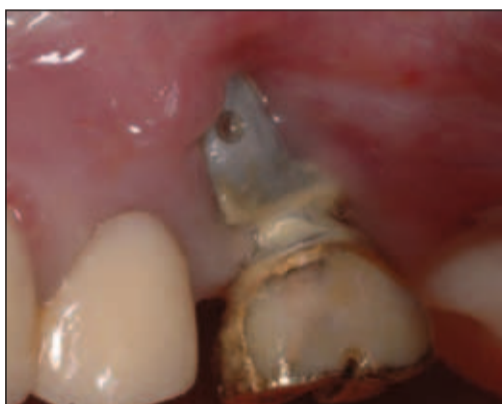

Fig. 4

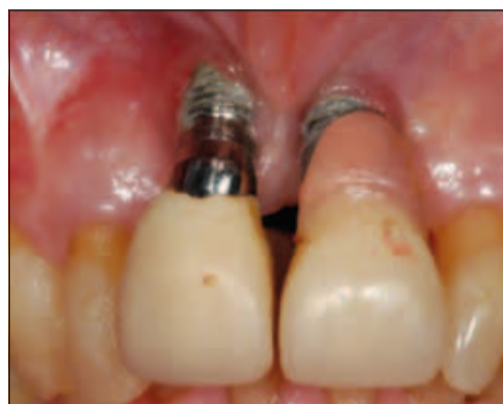

Fig. 5

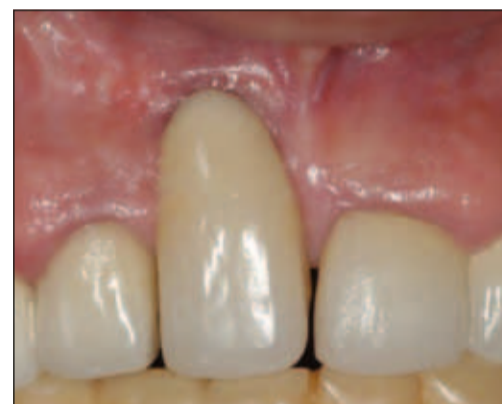

Fig. 6

← **pagina 1**

Queste informazioni dovrebbero spingere i clinici ad assumere un atteggiamento prudente nel proporre ai pazienti trattamenti implantari complessi e costosi, specialmente prima di aver completato un preciso inquadramento diagnostico. In realtà si sta assistendo a un notevole incremento della “fast implantology”.

Numerose informative con inserzioni pubblicitarie più o meno occulte presentano i vantaggi di un'implantologia che risolve tutti i problemi in tempi brevi, anzi brevissimi, senza accenno ai limiti, ai rischi e alle possibili complicanze.

Navigando su Internet, se si digita la parola “implantologia” si scopre che alcuni siti asseriscono che la qualità del trattamento è funzione della “pianificazione computer-assistita”, altri offrono persino la possibilità di “richiedere un preventivo gratuito on-line inviando rx panoramiche o TAC recenti”. Altri assicurano che “anche nel caso della completa sostituzione della dentatura, l'implantologia a carico immediato è la soluzione ottimale, garantendo stabilità, sicurezza e aspetto naturale... assicurando la certezza del risultato estetico e funzionale”. Altri ancora promettono la “garanzia di successo del 100%”.

È vero che viviamo nella società dell'immagine e del marketing, ma non si sta forse esagerando? D'altro canto, nella pratica professionale, è esperienza quasi quotidiana la visita di pazienti che presentano problemi peri-implantari di tale gravità da richiedere la rimozione di uno o più impianti. A volte gli errori sono così macroscopici da dover essere definiti “orrori implantari”. In questi casi, le storie cliniche sono assai simili. Di frequente, il trattamento è stato iniziato poco dopo l'accettazione del preventivo, senza alcuna verifica del controllo dell'infezione parodontale residua. Spesso gli impianti sono stati inseriti contestualmente all'estrazione dei denti, non di rado con un carico precoce o addirittura immediato. In molti casi il costo minimo per singolo impianto sembra essere stato accompagnato dal posizionamento di moltissimi impianti, anche due per un dente singolo o più di 12 per una arcata edentula. C'è da chiedersi se gli studi sui vantaggi biologici della distanza minima fra impianti sono letti dai professionisti o solo dalla ristretta comunità degli specialisti del settore. Risultato di questa situazione, in cui gli interessi economici di molti soggetti sono al primo posto, è che molti trattamenti risultano essere molto aggressivi per i pazienti, i quali, alla fine, perdono fiducia nella disciplina in particolare e nella categoria medica in generale.

Forse sarebbe utile che le società scientifiche e/o le associazioni di categoria pubblicassero sul web alcuni esiti di complicanze biologiche per mostrare al pubblico quali orrori possono comportare scelte affrettate. Inspirerebbero maggiore prudenza e un poco di buon senso?

### Bibliografia

- Berglundh, T., Persson, L. & Klinge, B. A systematic review of the incidence of biological and technical complications in implant dentistry reported in prospective longitudinal studies of at least 5 years. *Journal Clin Periodontol* 2002; 29: (Suppl.5): 197-212.
- Fransson, C., Wennström, J. Tomasi, C. & Berglundh, T. (2009) Extent of peri-implantitis-associated bone loss. *J Clin Periodontol* 2009; 36: 357-363.
- Heitz-Mayfield, L.J. & Huynh-Ba, G. History of treated periodontitis and smoking as risks for implant therapy. *Int J Oral Maxillofac Implants* 2009; 24 (Suppl): 59-68.
- Karoussis, I.K., Kotsovilis, S. & Fourmousis, I. A comprehensive and critical review of dental implant prognosis in periodontally compromised partially edentulous patients. *Clin Oral Implants Res* 2007; 18: 669-679.
- Lindhe, J. & Meyle, J. Peri-implant diseases: Consensus Report of the Sixth European Workshop on Periodontology. *J Clin Periodontol* 2008; 35 (Suppl. 8): 282-285.
- Fernandes CB, Aquino DR, Franco GCN, Cortelli SC, Costa FO, Cortelli JR. Do elderly edentulous patients with a history of periodontitis harbor periodontal pathogens? *Clin Oral Impl Res* 2010; 21: 618-625.
- Ong, C.T., Ivanovski, S., Needleman, I.G., Retzepi, M., Moles, D.R., Tonetti, M.S. & Donos, N. Systematic review of implant outcomes in treated periodontitis subjects. *J Clin Periodontol* 2008; 35: 438-462.
- Roccuzzo, M., De Angelis, N., Bonino, L. & Aglietta, M. Ten-year results of a three-arm prospective cohort study on implants in periodontally compromised patients. Part I: implant loss and radiographic bone loss. *Clin Oral Impl Res* 2010; 21: 490-496.
- Roos-Jansäker, A.M., Lindahl, C., Renvert, H. & Renvert, S. Nine- to fourteen-year follow-up of implant treatment. Part II: presence of peri-implant lesions. *J Clin Periodontol* 2007; 33: 290-295
- Roos-Jansäker, A.M., Renvert, H., Lindahl, C. & Renvert, S. Surgical treatment of peri-implantitis using a bone substitute with or without a resorbable membrane: a prospective cohort study. *J Clin Periodontol* 2007; 34: 625-632.
- Van Assche N, Van Essche M, Pauwels M, Teughels W, Quirynen M. Do periodontopathogens disappear after full-mouth tooth extraction? *J Clin Periodontol* 2009; 36: 1043-1044.

### VistaScan Mini – Radiologia senza compromessi

- Connessione USB e NET
- Scanner con la più alta risoluzione: 22 lp/mm – 16 bit
- Tutti i formati disponibili: size 0-1-2-3-4

DÜRR DENTAL ITALIA srl, Via Dell'Artigianato 8  
20053 MUGGIÒ (MILANO), 039/5970300  
info@durr.it, [www.durr.it](http://www.durr.it)



ARIA COMPRESSA  
ASPIRAZIONE  
SISTEMI IMMAGINE  
CONSERVATIVA  
IGIENE

**DÜRR  
DENTAL**



## T-BLACK

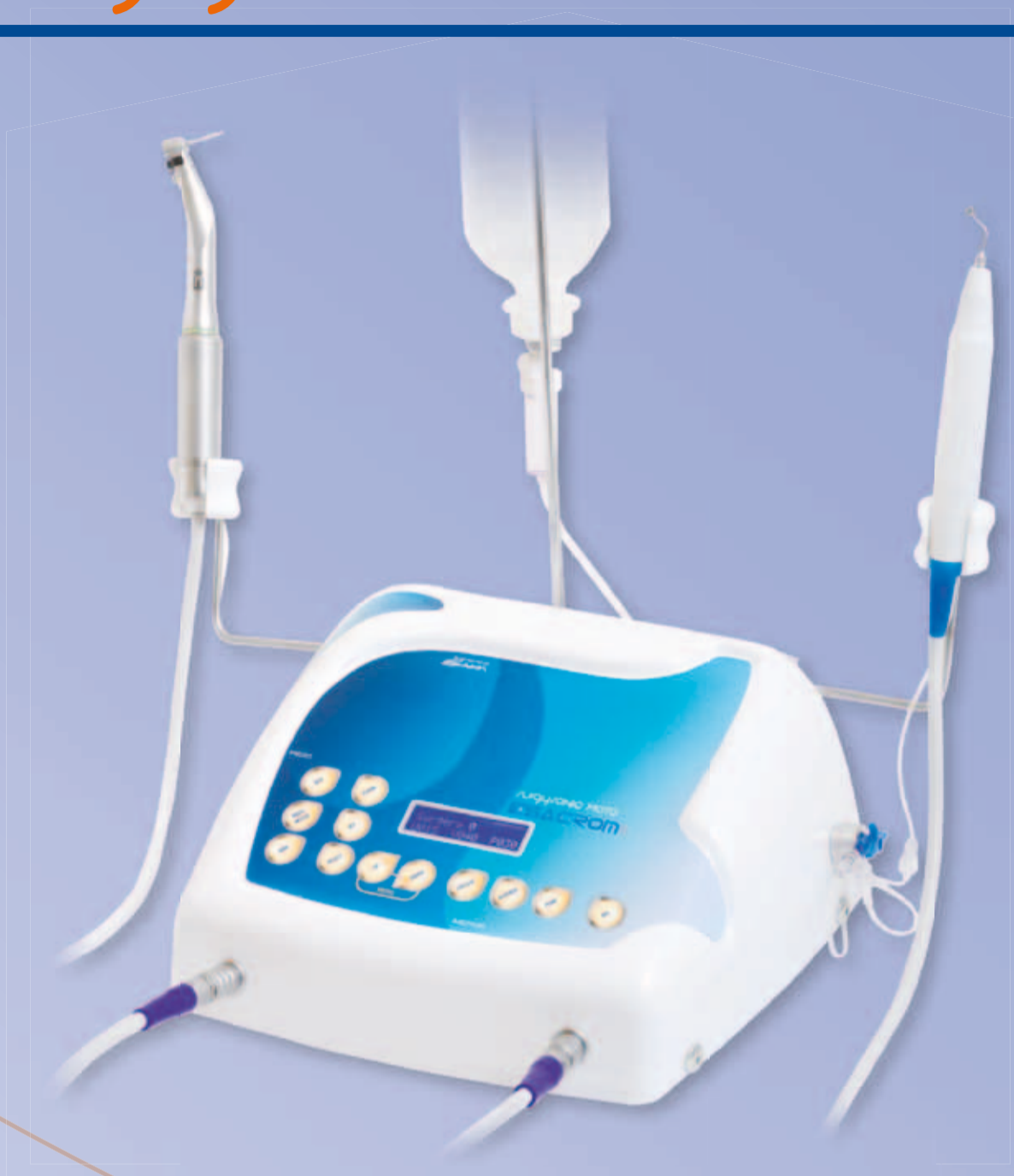MINORE  
ABRASIONE  
E USURA



MIGLIORE EFFICIENZA  
DI TAGLIO E MINOR  
RISCALDAMENTO  
DEI TESSUTI



SUPERFICIE  
ANTIRIFLESSO



SURGYSONIC MOTO rappresenta la svolta nella chirurgia dei tessuti duri. **Ultrasuoni** e **micromotore** chirurgico brushless due tecnologie - un dispositivo unico.



## I MARZIANI DEGLI ULTRASUONI

*The colour you feel*





# Anatomia clinica e radiologica in 3D

## La moderna diagnosi in chirurgia e implantologia

M.A. Deflorian, F. Galli, A. Parenti, L. Fumagalli, M. Capelli, F. Zuffetti, I. Franchini, T. Testori

Università degli Studi di Milano Dipartimento di Tecnologie per la Salute I.R.C.C.S.

Istituto Ortopedico Galeazzi, Reparto di Implantologia e Riabilitazione Orale - Responsabile: dr. Tiziano Testori;

Clinica Odontoiatrica - Direttore: prof. Roberto L. Weinstein

La moderna riabilitazione orale attraverso impianti osteointegrati risulta essere la sintesi tra i concetti di implantologia protesicamente guidata e una conoscenza approfondita dell'anatomia del distretto maxillo-facciale.

L'evoluzione tecnologica e dei materiali attualmente ha portato clinici e ricercatori a focalizzare la propria attenzione sulle tecniche chirurgiche e protesiche relegando la conoscenza dell'anatomia allo studio individuale oppure al ripasso delle nozioni acquisite durante il proprio corso di studio.

Tuttavia, ogni atto chirurgico, compreso l'inserimento di impianti dentali, deve essere pianificato sulla base del substrato anatomico su cui si andrà a operare, al fine di rispettare il fondamento di ogni pratica medico-chirurgica, ovvero "primo

non nuocere". Risulta quindi di primaria importanza per il clinico la conoscenza approfondita dell'anatomia normale come viene classicamente affrontata in ambito universitario, ma questo non è sempre sufficiente.

La capacità di unire il sapere teorico con la mera attività clinico-pratica oramai passa attraverso un'attenta fase diagnostica composta da esame clinico-obiettivo e da una valutazione degli esami strumentali comunemente prescritti in implantologia<sup>(1,2)</sup>.

I clinici devono sempre tenere in mente che la lesione di strutture anatomiche è tanto più probabile tanto minore è la conoscenza dell'Anatomia chirurgica loco-regionale.

Perciò ogni operatore prima di effettuare interventi di chirurgia orale dovrebbe eseguire un training in anatomia clinica

dissetiva; tale pratica permette di valutare in tre dimensioni le strutture nobili nel contesto dei tessuti molli del distretto maxillo-facciale e i loro rapporti reciproci (Figg. 1, 2).

La conoscenza dell'Anatomia facciale e del cavo orale secondo questo procedimento dissetivo fornisce al clinico le informazioni e le capacità di operare ragionando in base ai diversi piani anatomici (Fig. 3).

Le manovre semeiotiche di ispezione e palpazione risultano quindi maggiormente consapevoli e divengono fonte insostituibile di informazioni durante la diagnosi permettendo di valutare in questa fase le possibili variazioni topografiche delle strutture anatomiche importanti in relazione al grado di atrofia dei mascellari.

→ **pagina 7**

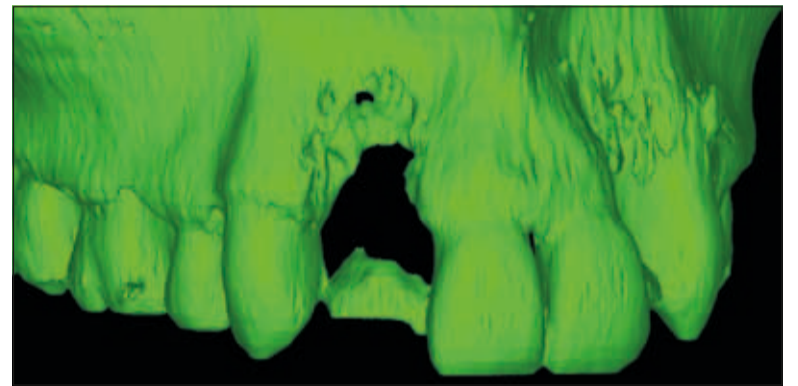


Fig. 5 - Elaborazione 3D di un mascellare superiore. Il particolare evidenzia un profondo difetto a 2 pareti a seguito di avulsione traumatica dell'elemento 12.

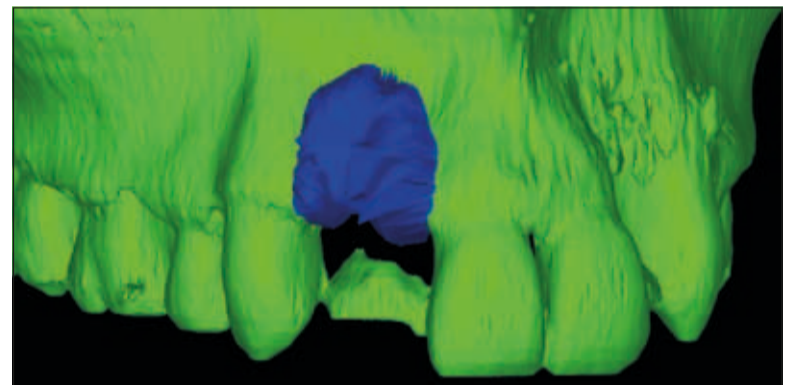

Fig. 6 - Stesso caso della Fig. 5: il software di navigazione permette una accurata valutazione della volumetria del difetto osseo e quindi dell'innesto.




Fig. 7 - Visione 3D con taglio multiplanare di un impianto dentale programmato nella zona del tuber maxillae.

Fig. 8  
Elaborazione 3D di un seno mascellare visto dal dietro all'avanti e da mediale a laterale. Si può osservare la doccia ossea in cui alloggia con decorso intrasinusale l'anastomosi tra l'arteria alveolare superiore posteriore e l'arteria infraorbitaria. Lo studio preoperatorio del decorso di questo vaso, quando possibile, è determinante nel disegno dell'antronomia durante interventi di rialzo di seno.

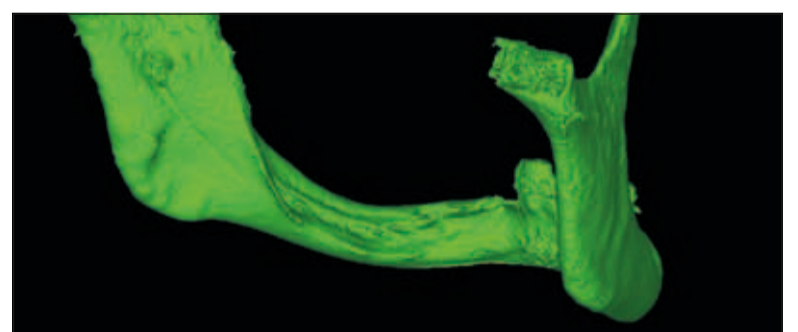
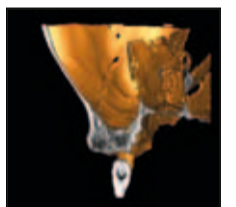

Fig. 9 - Elaborazione 3D di una mandibola con un grado di atrofia elevato. La navigazione in 3D permette di osservare la superficializzazione del fascio vascolo nervoso alveolare inferiore da una angolazione privilegiata rispetto a quella clinica.

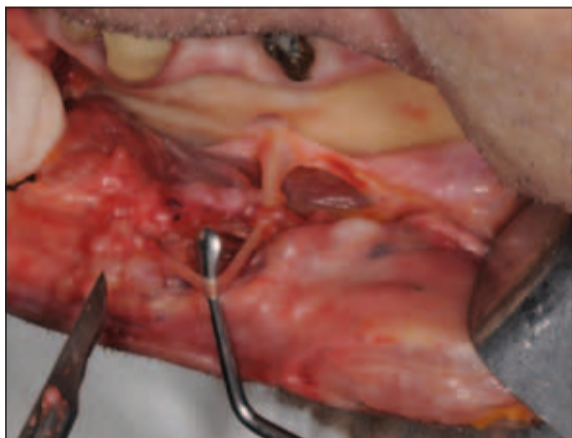


Fig. 1 - Dissezione del nervo mentoniero dall'emergenza dall'omonimo forame sino ai rami terminali nel contesto del piano sottomucoso del labbro inferiore.

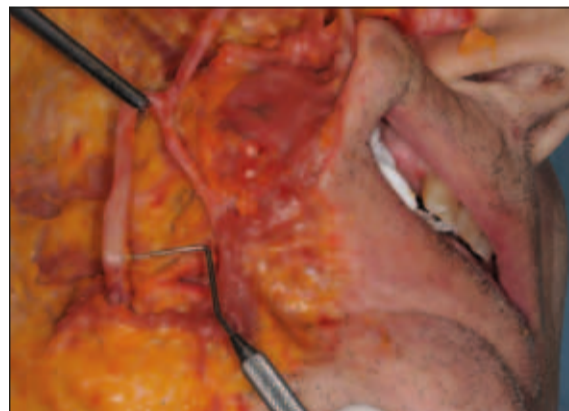

Fig. 2 - Dissezione dell'arteria facciale nel contesto dello strato sottomucoso della guancia. Da notare il calibro sia dell'arteria facciale che del suo ramo terminale arteria labiale inferiore.

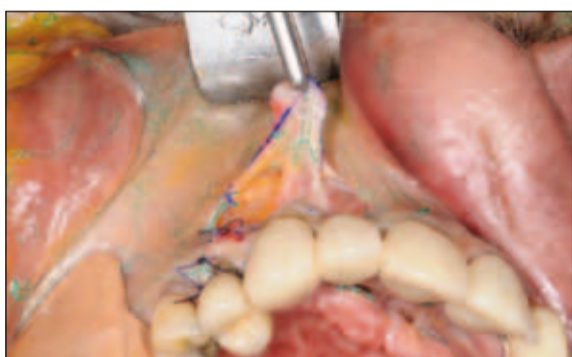

Fig. 3 - Dissezione della mucosa alveolare. Sono evidenti il piano osseo, quello periostale, quello muscolare e quello mucoso. La capacità del chirurgo di ragionare secondo i diversi piani anatomici permette una più attenta e rispettosa gestione dei lembi durante le manovre di incisione, scollamento e plastiche periostali.

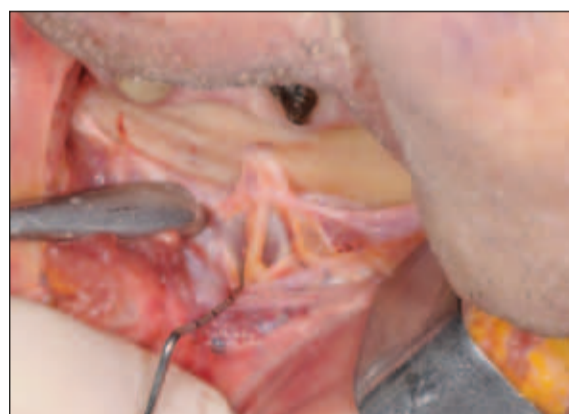

Fig. 4 - Dissezione del nervo mentoniero. La conoscenza dell'anatomia chirurgica permette di eseguire rilasci periostali anche in prossimità del nervo mentoniero senza reciderlo.

### Bibliografia

1. Testori T, Mandelli F, Deflorian MA, Rosano G, Taschieri S, Valentini P, Del Fabbro M. Anatomia normale e variabilità clinica. Utili nozioni per evitare complicanze intra- e post-operatorie. La chirurgia del seno mascellare. Quintessenza Internazionale 2010; 26(2): 95-101.
2. Mandelaris GA, Rosenfeld AL. The expanding influence of computed tomography and the application of computer-guided implantology. Pract Proced Aesthet Dent. 2008;20(5):297-305.
3. Parenti A, Deflorian MA, Capelli M, Galli F, Zuffetti F, Mandelli F, Testori T. Anatomia normale e variabilità clinica. Utili nozioni per valutare attentamente lo spessore osseo a livello mandibolare. Quintessenza Internazionale 2010; in press.
4. Rosano G, Taschieri S, Gaudy JF, Testori T, Del Fabbro M. Anatomic assessment of the anterior mandible and relative hemorrhage risk in implant dentistry: a cadaveric study. Clin Oral Implants Res. 2009 Aug;20(8):791-5.
5. Perona F, Motroni A, Castellazzi G, Testori T. Tecniche avanzate di imaging diagnostico. In: Testori T, Galli F, Del Fabbro M (eds.) Il carico immediato. La nuova era dell'implantologia orale. Viterbo: Edizioni ACME, 2009: 194-197.
6. Perrotti G, De Vecchi L, Weinstein T, Motroni A, Testori T, Del Fabbro M. La teleradiografia latero-laterale in implantologia e riabilitazione orale: dall'analisi bidimensionale alla diagnostica 3D. Dental Cadmos 2010;78(6): 79-89.



← **pagina 6**

Di conseguenza, tale metodo di ragionamento consente di utilizzare gli strumenti chirurgici evitando lesioni iatrogene rispettando e proteggendo opportunamente le strutture vascolari e nervose presenti nei vari strati mucoso, sottomucoso, muscolare, periostale e scheletrico (Fig. 4) anche in situazioni in cui siano presenti variazioni anatomiche importanti<sup>(3,4)</sup>.

Per ciò che concerne le basi ossee, lo studio della osteologia del massiccio facciale negli ultimi anni ha raggiunto livelli elevati in conseguenza dello sviluppo tecnologico legato alla diagnostica per immagini. Oggigiorno si sta assistendo al definitivo passaggio dalla diagnostica in due dimensioni a una più sofisticata visione tridimensionale delle basi scheletriche grazie allo sviluppo di tecnologie di acquisizione di immagini sempre più sofisticate e precise le quali hanno un impatto notevole sulla capacità diagnostica di un esame tomografico in campo dentale e maxillo-facciale<sup>(5)</sup>.

L'interpretazione di questi dati è potenziata dall'utilizzo combinato con software di ricostruzione dedicati alla valutazione della volumetria ossea delle zone di intervento (Figg. 5, 6). In questo modo il chirurgo, partendo da acquisizioni volumetriche, viene messo nella condizione di poter analizzare le sedi chirurgiche e poter programmare l'inserimento implantare attraverso ricostruzioni elettroniche multiplanari e volumetriche (Fig. 7).

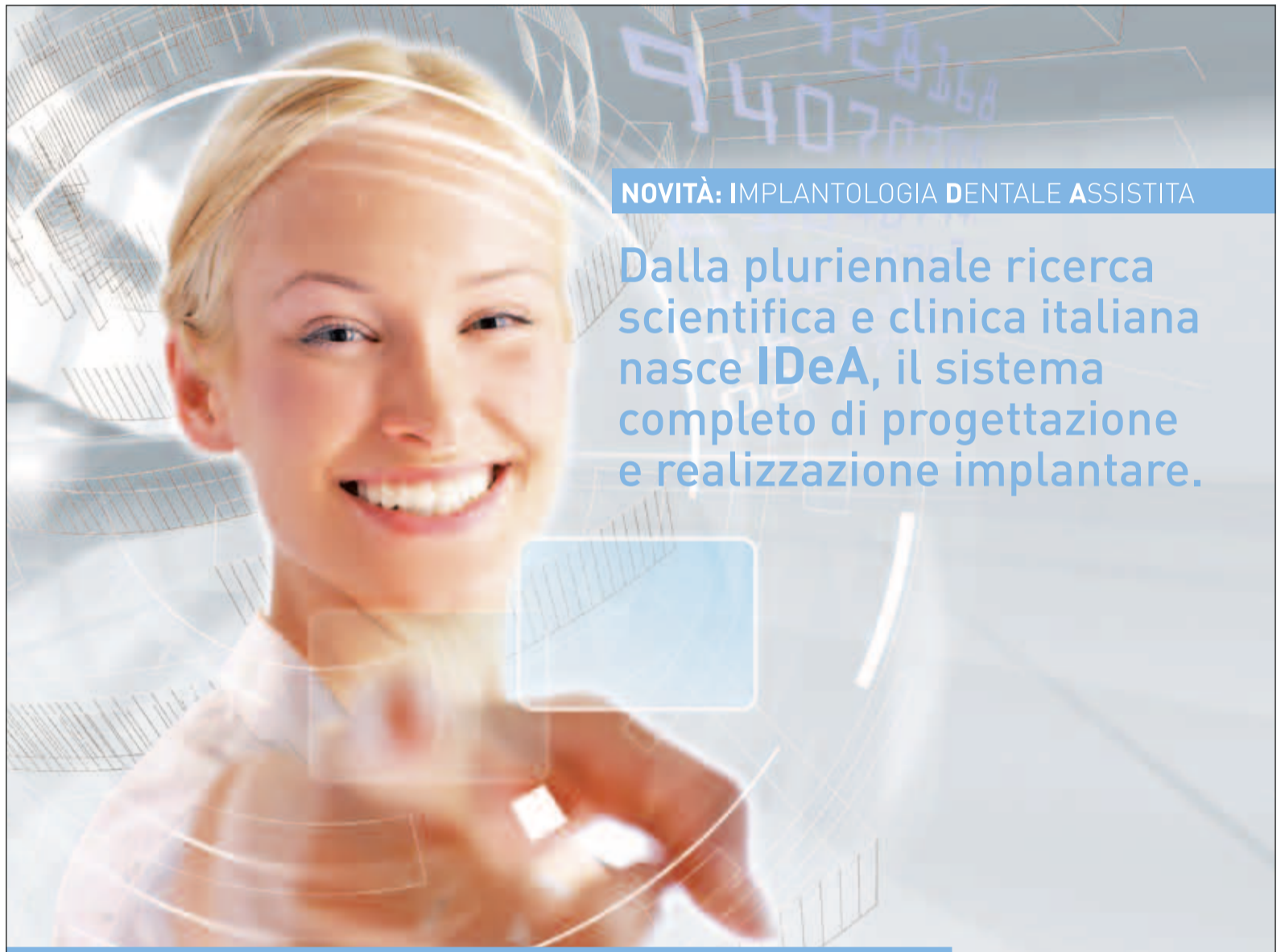Risulta evidente come lo studio anatomico del caso su ricostruzioni 3D porti vantaggi notevoli nella pianificazione dell'intervento, evidenziando le strutture vascolo-nervose nei loro decorsi intraossei e alla loro emergenza dai vari forami in una sola immagine interattiva (Figg. 8-9) piuttosto che su una serie di sezioni para-assiali (fascio alveolare inferiore, fascio infraorbitario, fascio palatino maggiore, fascio naso-palatino). Tali sistemi permettono anche un più accurato studio delle cavità ossee, quali il seno mascellare, oppure consentono una più attenta visualizzazione dei sottosquadri nella mandibola posteriore. Inoltre, questi moderni sistemi diagnostici e di programmazione offrono la possibilità di eseguire analisi morfo-strutturali dell'osso grazie all'integrazione dei valori densitometrici in unità Hounsfield forniti dalla TC. Un'ulteriore evoluzione di questi software attualmente permette la valutazione 3D dell'intera regione cranio-facciale con importanti risvolti nella diagnostica ortodontica legata alla riabilitazione implantoprotesica<sup>(6)</sup>.

Con l'aumentare del numero di medici-odontoiatri che eseguono interventi di chirurgia orale e impiantare, è fondamentale che la capacità clinica e tecnica abbia solide fondamenta nelle scienze di base, come l'anatomia, che, grazie al progresso culturale, scientifico e tecnologico assume una vitalità applicativa tale per cui il chirurgo diviene in grado di calarsi nella complessità tridimensionale delle strutture su cui opera secondo scienza e coscienza.

Per un approfondimento dei contenuti analizzati in questo articolo e molti altri, ricordiamo ai lettori il Congresso promosso dalla Clinica Odontoiatrica IRCCS Istituto Ortopedico Galeazzi, Dipartimento di Tecnologie per la Salute, Università degli Studi di Milano, Centro di Ricerca per la Salute Orale (Direttore: Prof. Roberto L. Weinstein) su "Ricerca Traslationale e Pratica Clinica" che si terrà dal 20 al 22 gennaio 2011 presso l'Atahotel Executive di Milano.

Per ulteriori informazioni sul curriculum vitae dei relatori, sugli abstract delle relazioni e sulla rassegna stampa del Congresso consultare il sito

[www.odontoiatriagaleazzi.it](http://www.odontoiatriagaleazzi.it)



**NOVITÀ: IMPLANTOLOGIA DENTALE ASSISTITA**

Dalla pluriennale ricerca scientifica e clinica italiana nasce **IDeA**, il sistema completo di progettazione e realizzazione implantare.



**IDeA**

IMPLANTOLOGIA DENTALE ASSISTITA

**HEXCEL** by **Plan1Health**

Excellence in dental implantology

**Pianificazione e simulazione computerizzata, posizionamento guidato in implantoprotesi.**

IDeA combina l'utilizzo del software Dentalvox® - per la rielaborazione di immagini tomografiche finalizzato al corretto posizionamento di impianti dentali - con l'innovativa strumentazione di frese chirurgiche e linea implantare Hexcel.

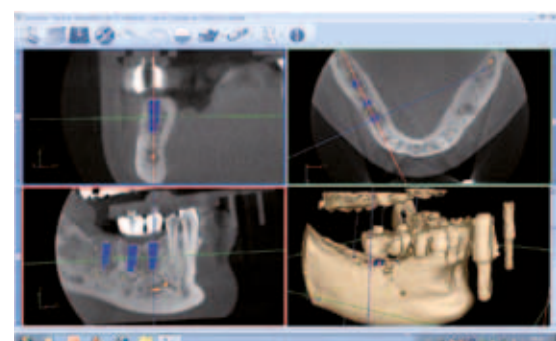
IDeA è il sistema più preciso, completo e pratico per la pianificazione e realizzazione della terapia implantare.

**Richiedi la versione DEMO gratuita e il programma corsi**

**Plan 1 Health Srl**

Amaro (UD) Italy  
Tel. +39 0433 46 83 76 • Fax. +39 0433 46 83 83  
e-mail: [info@p1h.it](mailto:info@p1h.it)

[www.p1h.it](http://www.p1h.it)





# Impianti post-estrattivi con tecnica flapless, predicibilità e risultati. Un case report

Massimiliano Ricci\*, Ugo Covani\*\*, Antonio Barone\*\*\*

\*Dottorando di Ricerca, Nanoworld Institute, Università di Genova, Italia - Socio Sicoi

\*\*Professore Straordinario di Malattie Odontostomatologiche, Dipartimento di Chirurgia, Università di Pisa - Past-President Sicoi

\*\*\*Professore a Contratto, Dipartimento di Scienze e Tecniche Biomediche e Odontostomatologiche, Università degli Studi di Genova - Presidente ad interim Sicoi

## Introduzione

Il posizionamento degli impianti in siti post estrattivi è stato giudicato essere predicibile come quello nei siti guariti<sup>(1,2)</sup>. Questa tecnica ha subito un'enorme evoluzione soprattutto nel posizionamento di impianti nella regione frontale mascellare, ad alta valenza estetica<sup>(3-7)</sup>.

Tuttavia, studi recenti riportano che la recessione marginale a livello perimplantare può avvenire determinando effetti sfavorevoli a livello estetico<sup>(7-8)</sup>.

Diversi fattori sembrano coinvolti nell'influenzare la frequenza e l'estensione della recessione marginale, incluso il biotipo tissutale, la presenza di un provvisorio, le condizioni dell'osso perimplantare vestibolare, l'angolazione vestibolo palatale dell'impianto e il posizionamento di innesti connettivali e/o ossei attorno all'impianto<sup>(9-13)</sup>.

In aggiunta a questi, uno studio ha indicato come l'osso

vestibolare sia composto quasi esclusivamente di osso lamellare, che può essere oggetto di riassorbimento sia su un piano orizzontale che verticale.

Questo riassorbimento crestale può indurre recessione del margine vestibolare della mucosa marginale<sup>(14)</sup>.

È stato suggerito come l'interruzione dell'apporto vascolare a livello crestale possa costituire un fattore di cruciale importanza<sup>(15-17)</sup>.

Perciò, diversi studi indicano come il posizionamento di un impianto debba avvenire con una elevazione minima del lembo o senza lembo<sup>(18,19)</sup>.

Tuttavia, altri studi hanno evidenziato che tale recessione avviene comunque anche senza questa cautela<sup>(6,10)</sup>.

È stato allora proposto di aumentare lo spessore della mucosa vestibolare con un innesto connettivale<sup>(20)</sup>.

Questo case report valuta l'outcome estetico di un impianto post-estrattivo eseguito

secondo un approccio in assenza di lembo e con l'aggiunta di biomateriale e di un innesto connettivale.

## Case report

Si è recato a visita presso il Dipartimento di Odontoiatria dell'Ospedale unico della Versilia un paziente di sesso maschile di 46 anni, che lamentava la spontanea rimozione di una corona in metallo ceramica dall'elemento 1.4. All'anamnesi non riferiva alcuna patologia sistemica.

L'esame obiettivo odontostomatologico evidenziava la presenza di una grossa lesione cariosa sull'elemento 1.4, precedentemente trattato endodonticamente e protesizzato (Fig. 1).

Il paziente richiedeva inoltre che qualsiasi trattamento non trascurasse le esigenze estetiche. Si è quindi proceduto ad attuare il seguente piano di trattamento: avulsione chirurgica senza il sollevamento di un lembo in zona 1.4, posizionamento di un

impianto dentale, riempimento del gap creatosi con biomateriale e innesto connettivale.

Una terapia antibiotica, secondo la procedura della "short term therapy" (amoxicillina, 2 g), è stata somministrata al paziente un'ora prima dell'intervento.

Al paziente è stato somministrato anestetico a base di Lidocaina al 3% con l'aggiunta di adrenalina secondo una concentrazione di 1:100000.

Quindi, si è proceduto alla sindesmotomia con eliminazione delle fibre più coronali del legamento parodontale, dopodiché, attraverso una leva dritta, l'odontoiatra ha eseguito una progressiva lussazione del residuo radicolare, così da limitare il più possibile il trauma sui tessuti duri e molli, consentendo un'estrazione minimamente traumatica. Estrema cura è stata posta nella rimozione del residuo radicolare, minimizzando il trauma dei tessuti duri e molli, soprattutto a livello vestibolare.

L'alveolo è stato ripulito utilizzando strumenti a mano. Quindi, è stata esclusa la presenza di eventuali fenestrazioni con un esame visivo (Fig. 2).

La decisione di eseguire un impianto post-estrattivo è stata presa dopo aver estratto il dente. L'utilizzo di un approccio flapless è indicato nei casi in cui l'alveolo si presenta intatto o, al massimo, ha piccole deiscenze di 3 mm in altezza.

Nel caso il chirurgo avesse evidenziato una deiscenza maggiore, si sarebbe proceduto all'elevazione di un lembo. Si è proceduto all'inserimento di un impianto post-estrattivo delle dimensioni di 3.80 × 11.5 mm (Premium® - Sweden&Martina, Due Carrare, Padova).

Il chirurgo ha proceduto al posizionamento dell'impianto in una zona più palatale, al fine di evitare che il riassorbimento osseo successivo ne determinasse l'esposizione.

→ **tr** pagina 9

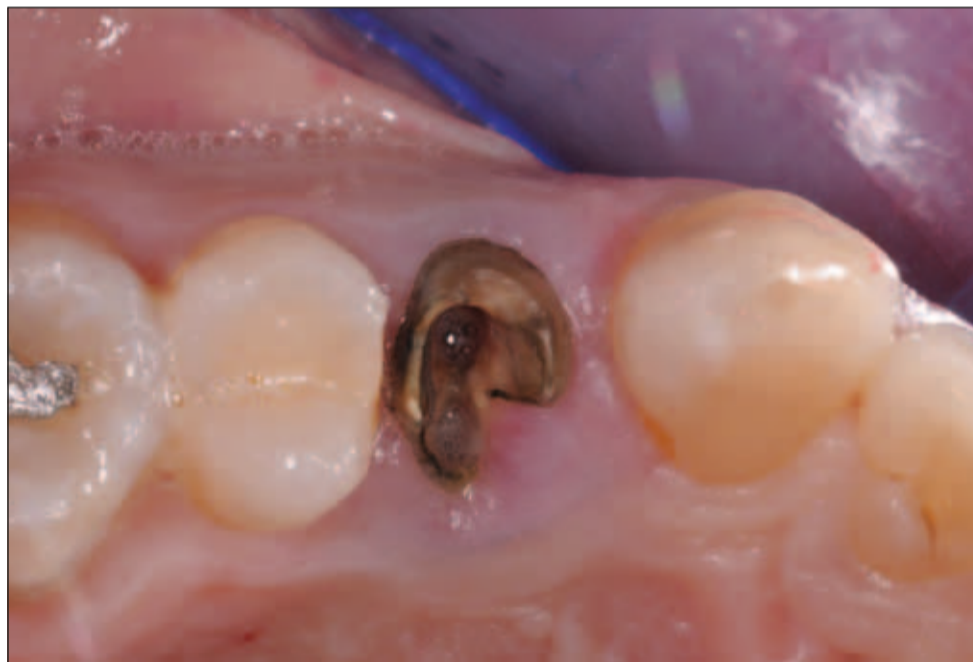

Fig. 1 - All'esame obiettivo il paziente presentava elemento 1.4 gravemente compromesso.

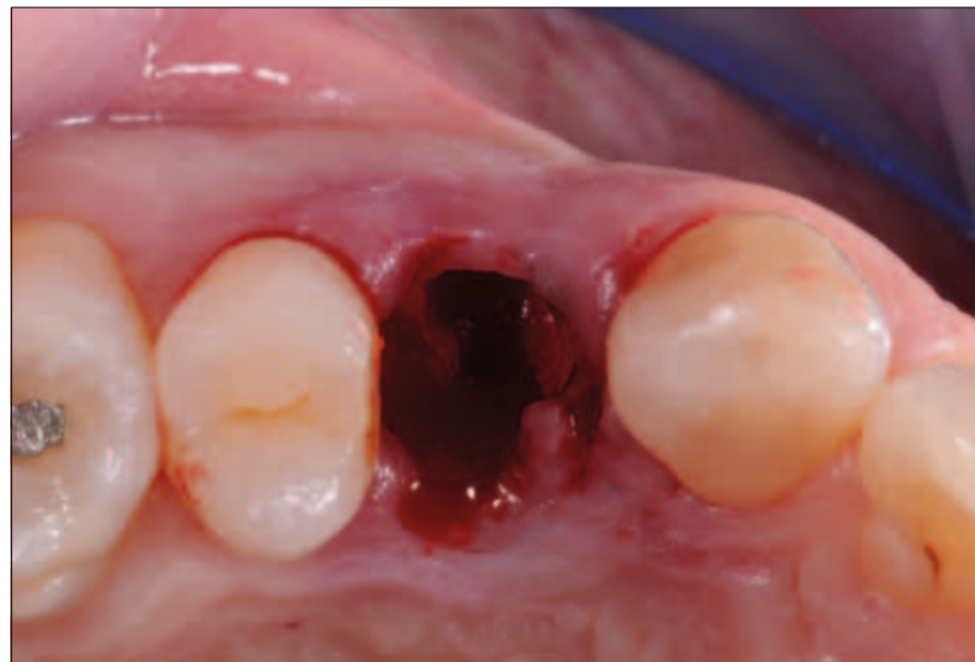

Fig. 2 - È stata condotta l'estrazione del residuo radicolare evitando sollevamento di lembi.

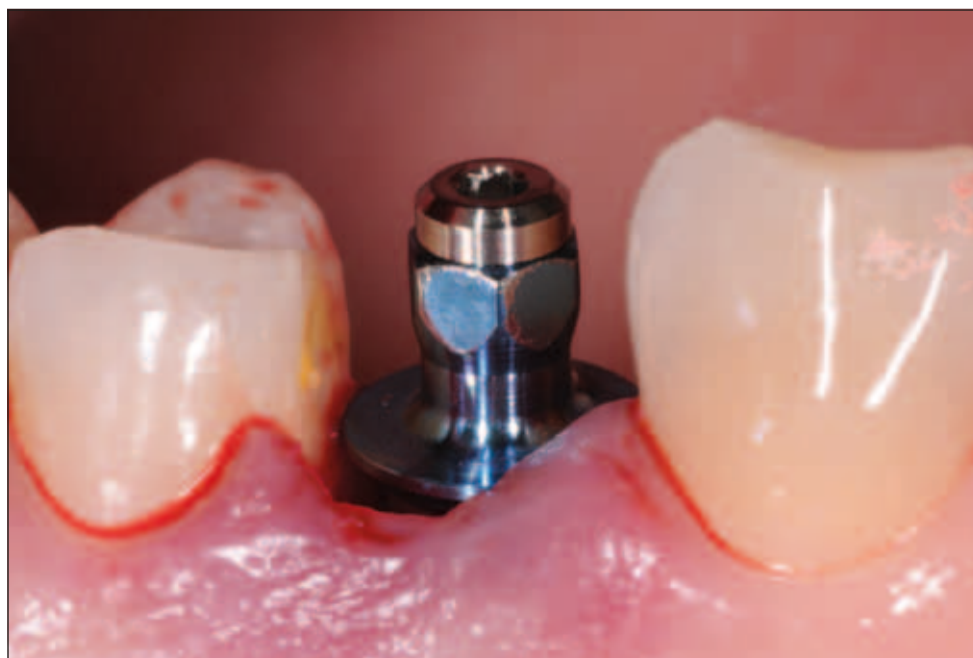

Fig. 3 - Visione clinica dell'inserimento di un impianto post-estrattivo.

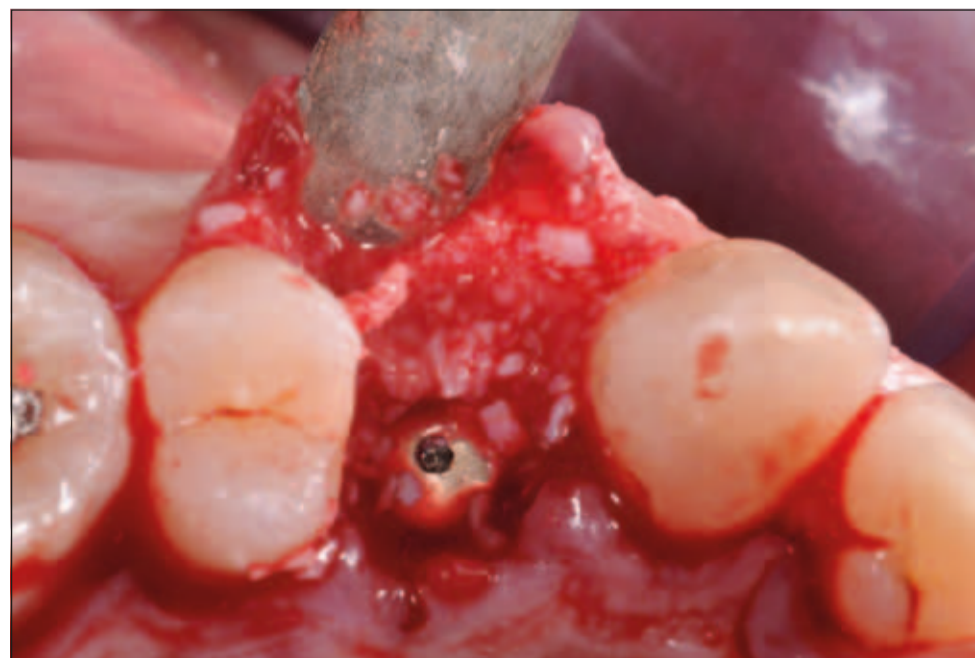


Fig. 4 - Riempimento del gap vestibolare con l'ausilio di biomateriale.



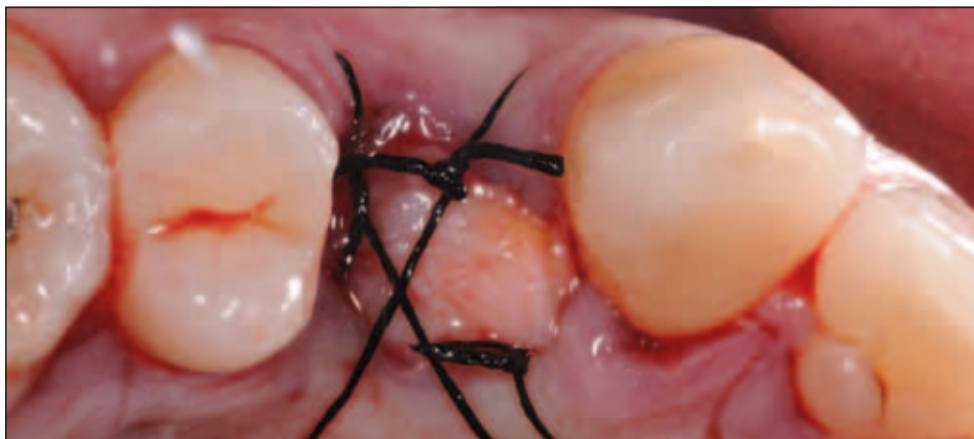

Fig. 5 - Posizionamento di un innesto epitelio connettivale a copertura dell'impianto e sutura compressiva.

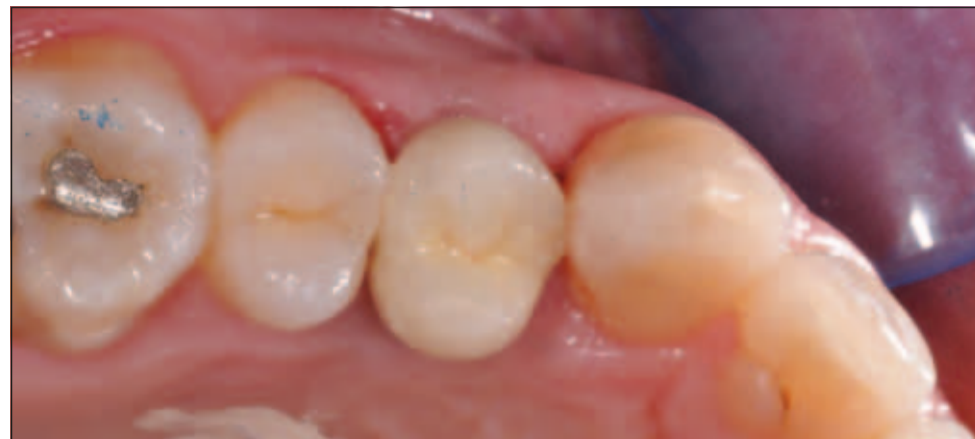

Fig. 6 - Provvisorio su impianto a 6 mesi dall'inserimento.

← [pagina 8](#)

L'impianto è stato posizionato secondo un piano verticale al piano oclusale con la spalla allocata 1.5 mm al di sotto della cresta ossea (Fig. 3).

In aggiunta, si è proceduto al posizionamento di biomateriale a livello vestibolare in modo da limitare l'ulteriore riassorbimento osseo crestale. Infine, un innesto connettivale prelevato dall'area palatale corrispondente agli elementi 2.5-2.6 secondo la tecnica di Langer and Langer è stato posizionato a coprire il gap (Figg. 4, 5).

Una volta posizionato l'innesto, questo è stato stabilizzato con suture a "X". Infine, una protesi rimovibile è stata posizionata nell'area dell'impianto, evitando qualsiasi contatto con la sottostante mucosa e il dente antagonista.

Il paziente è stato dimesso e invitato a seguire le seguenti istruzioni postoperatorie:

- clorexidina diglunato allo 0,2% utilizzato due volte al dì;
- riduzione del trauma da spazzolamento nella zona operata per almeno due settimane.

Una volta che la guarigione è avvenuta, si è proceduto alla rimozione delle viti di guarigione con successivo posizionamento di un provvisorio in resina (Fig. 6). Fotografie non standardizzate sono state raccolte al tempo della chirurgia (T1), della protesizzazione (T2) e del controllo (T3).

Il risultato estetico è stato indagato valutando la variazione della posizione del margine gengivale in relazione al contro laterale a livello medio dentale espresso come percentuale della lunghezza del dente di riferimento.

I cambiamenti pre e post trattamento evidenziati indicano che tale variazione del margine gengivale al livello mezzo-dentale è stata del 3.4%.

**Discussione**

In questo case report un impianto singolo è stato posto in un alveolo post-estrattivo, associando il trattamento a riempimento con biomateriale e a un innesto connettivale al fine di evitare recessione.

Questa appare insignificante se consideriamo che la lunghezza della corona clinica del controlaterale ammontava a 9.1 mm, per cui il 10% rappresenta una misura ben inferiore al millimetro.

→ [pagina 10](#)

Apri gli occhi, oggi il numero 1 è italiano.

è italiano, è tecnologico, è conveniente, è

**sweden & martina**

www.sweden-martina.com