

**3i T3 IMPLANT™** **COMET 3i**

**IL PRIMO IBRIDO TRIFUNZIONALE**

**LA PRIMA SUPERFICIE NANOTECNOLOGICA**  
con cristalli DCD per sviluppare un alto livello di BIC nelle prime due settimane (70-80%)  
Valore Medio Complessivo **Sa 1,2 µm**

**T<sup>1</sup> Tecnologia Bone**

**IL PRIMO IBRIDO DI NUOVA GENERAZIONE**  
per contrastare efficacemente la perimplantite  
Valore Medio Complessivo **Sa 0,3 µm**

**T<sup>2</sup> Tecnologia Safe**

**LA PRIMA CONNESSIONE CON 3 LIVELLI DI INGAGGIO**  
per una tenuta a prova di test

**T<sup>3</sup> Tecnologia Connection**

www.biomax.it

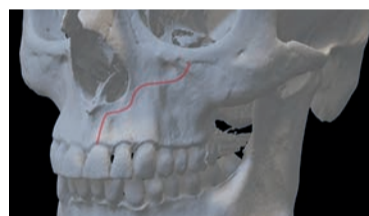
## Il Canalis Sinuosus

*Una struttura anatomica da conoscere e rispettare*

**N. Vercellini, G. Rosano, M. Invernizzi, C. Monti, P. Gilardoni, T. Testori**

I canali accessori radiologicamente visibili che portano strutture neurovascolari verso la porzione anteriore del mascellare superiore sono stati indagati da recenti pubblicazioni, più della metà di questi canali comunicano con il Canalis Sinuosus (CS).

Il nervo infraorbitario, branca del nervo mascellare che è la se-



**Quelli del ... UNI-Q-MUA**  
MONOFASICO 0°-17°-32° CON SUPERFICIE IBRIDA

**RESISTA®**

conda divisione del trigemino dà la sensibilità alla cute e alle mucose del terzo medio del volto, emergendo dal corrispondente forame si divide in 3 branche alveolari prossimali (i nervi alveolari superiori anteriore, medio e posteriore) e 4 branche distali (palpebrale inferiore, nasale esterno, nasale interno e labiale superiore).

> pagina 4

### INDUSTRY REPORT

Full Arch a carico immediato 8

### SPECIALE REGENERATION

Riabilitazione in due tempi su impianto singolo in alveolo innestato con pasta ossea liofilizzata di nuova generazione. Un caso clinico ed istologico 12

L'evidenza della rivoluzione digitale. Congresso europeo annuale Alpha Bio 2018 14

## Al primo Congresso Nazionale IAO un meeting di odontologia forense, medicina legale e contenzioso

Giancarlo Barbon

Durante la prima giornata del Congresso Nazionale IAO, prima edizione, si è svolto nella Sala Mercurio un meeting di Odontologia Forense, sul contenzioso medico-legale in odontoiatria implantoprotesica. Sessione condotta interattivamente con domande/risposte rivolte ad un panel di



esperti in materia, facenti parte della IAO.

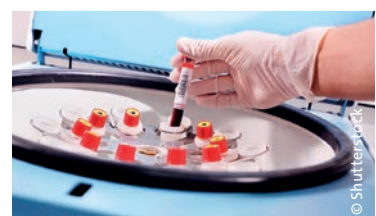Dopo l'introduzione ai lavori da parte di Tiziano Testori, il moderatore della seduta Marco Scarpelli ha spiegato ai presenti come la sessione si sarebbe strutturata.

> pagina 3

## Prevenzione e trattamento delle osteonecrosi delle ossa mascellari con concentrati piastrinici autologhi

Carmen Mortellaro

L'osteonecrosi dei mascellari correlata alla terapia (MRONJ) è un evento avverso che consiste nella progressiva distruzione ossea nella regione maxillo-facciale di pazienti sottoposti a trattamento attuale o precedente con bifosfonati BP, molecole che si legano alla matrice mineralizzata del tessuto osseo, inibendone il riassorbimento. Idonei quindi all'utilizzo nelle patologie che determinano un danno scheletrico,



il loro effetto, associato all'azione anti-neoangiogenetica sui tessuti, li ha resi sempre più indicati nella prevenzione e cura delle metastasi ossee di molte neoplasie. In dosi contenute sono utilizzati per prevenzione e cura dell'osteoporosi.

Migliorando la guarigione delle ossa e dei tessuti molli in chirurgia orale, i concentrati piastrinici autologhi (APC) risultano efficaci in numerose applicazioni cliniche per accelerarne la guarigione migliorandola dopo la resezione chirurgica dell'osso necrotico e per prevenire l'insorgenza di BRONJ in pazienti in trattamento con bifosfonati sottoposti a chirurgia orale. Rilasciano inoltre fattori di crescita che promuovono la riparazione tessutale e influenzano la bioattività delle cellule endoteliali nell'an-

giogenesi per una miglior guarigione.

All'ONJ UPDATE 2018 abbiamo fatto una revisione sistematica della letteratura per valutare se l'APC può migliorare il trattamento e la prevenzione di MRONJ in pazienti in terapia antirassorbimento, prendendo in considerazione una revisione sistematica della letteratura di Massimo Del Fabbro et al. (2015) dopo una ricerca elettronica sui vari database. Per essere inclusi, gli studi dovevano riportare i risultati delle procedure di chirurgia orale in pazienti sottoposti a terapia antirassorbente; articoli che riportavano il trattamento di una condizione MRONJ esistente e quelli che riportavano l'incidenza/insorgenza di

> pagina 6

### SPECIALE REGENERATION

Al Lingotto il 6° Congresso di Osteology

Un confronto aperto tra gli esponenti di due discipline (parodontologia e implantologia) ha animato il recente Congresso di Osteology a Torino. Tema dominante: un successo per essere definito tale, deve essere a lungo termine.



pagina 14

**ESACROM**  
electronics and medical devices

**SUS**  
Surgery Ultrasonic Site

Ultrasonic site differentiated preparation technique biologically guided

**SUS KIT**

**Zygoma Kit**

ONE MORE STEP IN ULTRASONIC SURGERY...  
www.esacrom.com

# 21° Congresso Biomax

*Il rapporto anamnesi, procedure e dialogo con il paziente, chiavi di successo*

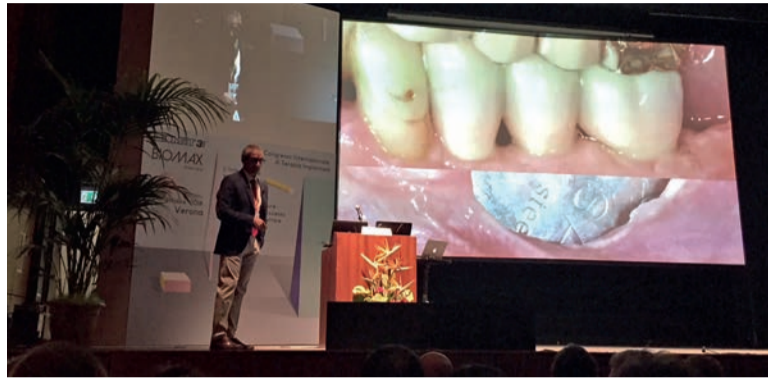Come da tradizione, dal 4 al 6 ottobre, a Verona nel prestigioso Palazzo della Gran Guardia, si è svolto il 21° Congresso Internazionale di terapia implantare promosso dalla Biomax Spa di Vicenza, intitolato "L'integrazione tra il biotipo ed il sociotipo odontoiatrico: anamnesi, procedure ed indicatori di successo del paziente implantare". Particolarità di quest'anno è stato introdurre il punto di vista del paziente: la percezione soggettiva della terapia, le fasi del trattamento, l'esperienza dei protocolli utilizzati, erano richiamati nel titolo di ogni sessione "Risultato clinico e percezione di successo del paziente implantare". Tema molto moderno, oggetto di sagistica anche recente e al centro di molti corsi sulla gestione dello studio, che ha richiamato, anche quest'anno nelle tre giornate, circa 1300 iscritti.

Ai relatori era stato chiesto di evidenziare non solo le loro migliori e attuali soluzioni cliniche, ma i risultati di quel vissuto con il paziente, portando testimonianze video. Ben curata l'organizzazione che, mixata

all'eccellente programma scientifico e culturale, si può dire siano gli ingredienti di un successo che perdura nel tempo, nonostante in 21 anni le cose si siano completamente trasformate. Il segreto sta forse nello star dietro a tali trasformazioni?

Pensiamo di sì e ne è una riprova il programma di quest'anno, in cui, dinanzi all'innovazione delle tecniche implantari, supportate dalla tecnologia digitale, si è voluto sottolineare che la clinica d'eccellenza non è sufficiente: chiave del successo sono la percezione e la soddisfazione reale del paziente, per creare fidelizzazione, reputazione dello studio e del chirurgo, partendo dalla prima visita e da una diagnosi, assai agevolata, oggi, dalle tecnologie digitali.

Una delle relazioni a titolo esemplificativo da citare è del tedesco Daniel Edelhof: "Opzioni innovative di pre-trattamento implantare per il caso estetico complesso: tecniche e risultati" che ha affascinato la platea con la sua capacità oratoria (cd. public speaking), anche per l'intreccio di sofisticate tecniche digi-



Dott. Marco Ronda.

tali: scanner per il viso disponibile anche su smartphone, impronte digitali, stampanti 3D, "Test Drive", video da fornire al tecnico per la fonetica e l'immagine. Tutti percorsi di minima invasività, per rendere predicibile il risultato al paziente, grazie anche ad un particolare "test drive" realizzato con un materiale polimerizzato e ripetibile.

Pochi passaggi, pochi rischi ed un obiettivo: soddisfare il "goal" del paziente. Se poi il problema per raggiungere un risultato finale è la spesa, allora meglio calibrarlo con lui nella scelta dei materiali e nell'eventuale suddivisione del trattamento in step successivi, con nuove risorse economiche per affrontare il trattamento conclusivo.

Tanti relatori (per citarne solo alcuni, Paniz e Mascellani) sottolineano la centralità della diagnosi e della comunicazione del piano di trattamento, fase in cui è indispensabile ascoltare il paziente e coglierne le aspettative. Alcuni casi in cui per un clinico il risultato estetico non è

soddisfacente, ma il cliente ringrazierà per avere potuto ottenere negli anni, una funzione adeguata. Tra i relatori anche degli extraclinici, quali ad esempio l'esperto di marketing Roberto Ferrari, per parlare da altri punti di vista del "goal" del paziente, che è clinico, scientifico, ma anche emozionale.

In contemporanea ottima la partecipazione alla sessione intitolata "Il processo digitale globale: rivisitazione della strategia" supportata dalla Biomax che ha voluto durante il congresso, presentare anche negli spazi espositivi il nuovo percorso dell'azienda intitolato "Digital Hub". Il primo relatore, Luigi Rubino, ha ricordato che la Cone Beam nacque proprio a Verona nel 1994 e nel suo percorso storico ha precisato che occorre rivisitare la strategia perché le cose di ieri oggi non sono più valide e le metodiche semplificate.

Attenzione però: nuovi metodi, materiali e attrezzature devono sempre essere ben conosciuti per essere utilizzati. Ben vengano allora eventi, quale quello della Biomax, che avvicinano l'odontoiatra a nuovi percorsi attraverso relatori, esperti dei materiali e colleghi, con la possibilità, nei momenti sociali, di scambiarsi opinioni, esperienze e commenti. Per tutto ciò un congresso come questo ha mantenuto nel tempo il suo valore.

Concludendo mi piace citare Michael Balint (dal libro "Medico, paziente e malattia" del 1961) ed un suo interrogativo cui oggi più che mai l'odontoiatra deve saper rispondere: «Perché succede così spesso che, nonostante i più sinceri sforzi da entrambe le parti, il rapporto tra medico e paziente è insoddisfacente e persino causa d'infelicità?».

Patrizia Gatto



Dott. Sergio Spinato.



Dott. Daniel Edelhof.

## Contenuti di livello, innovazione e relatori emergenti: gli elementi per un Congresso vincente

A conclusione del 21° Congresso Biomax, Dental Tribune Italia ha posto alcune domande ad Antonio Coppola, CEO Biomax S.p.A, per scoprire quali segreti si nascondono dietro il successo di un Congresso che ormai da più di due decenni raccoglie migliaia di adesioni senza risentire delle crisi.

**Dott. Antonio Coppola, qual è il segreto del successo del congresso Biomax, da oltre 20 anni, anche in tempi di difficoltà congressuali? 1300 iscritti sono molti e rappresentano il record di presenze negli eventi di impianto-protesi di ottobre 2018.**

Il segreto in realtà è raccolto in una serie di valori. In Biomax cerchiamo di essere coerenti nel fornire ai nostri clienti contenuti di livello, mediando le aspirazioni legittime commerciali con le prerogative dei partecipanti di apprendere nuovi concetti o consolidare determinate tematiche. Essere al passo con i tempi e scoprire

relatori emergenti che si contraddistinguono per rigore, metodologia e ricerca di innovazioni cliniche.

**Quest'anno il tema prescelto è stato di indubbia attualità ed innovativo, specie per una azienda implantare. Da cosa e da chi è stato ispirato?**

Il paziente rimane al centro nella catena dei valori di tutto l'universo Biomet e Biomax. Ogni paziente ha le sue aspirazioni ed esigenze. È indispensabile che il clinico abbia una visione chiara della centralità della persona in quanto non esiste un unico approccio clinico. Abbiamo cercato di trattare argomenti che allineassero le esigenze e le aspetta-

tive del paziente alla visione olistica del clinico.

**Oggi i congressi delle aziende sono una realtà molto diffusa. Voi che siete stati pionieri in Italia di questo format, che ruolo ritenga debba avere un congresso aziendale nel presente e nel futuro?**

Un congresso deve, a prescindere se aziendale o meno, mettere i contenuti al primo posto. Per noi ogni congresso è il nostro primo congresso. Una buona dose di senso critico ma osare là dove i relatori di punta dirigono gli sforzi della loro ricerca clinica.

Dental Tribune Italia

**IMPLANT TRIBUNE**  
The World's Newspaper of Implantology - Italian Edition

PUBLISHER/CHIEF EXECUTIVE OFFICER - Torsten R. Oemus  
CHIEF FINANCIAL OFFICER - Dan Wunderlich  
DIRECTOR OF CONTENT - Claudia Duschek  
CLINICAL EDITORS - Nathalie Schüller, Magda Wojtkiewicz  
EDITOR & SOCIAL MEDIA MANAGER - Monique Mehler  
EDITORS  
Franziska Beier, Brendan Day, Kasper Mussche  
ASSISTANT EDITOR & VIDEO PRODUCER - Luke Gribble  
COPY EDITORS - Ann-Katrin Paulick, Sabrina Raaff  
BUSINESS DEVELOPMENT & MARKETING MANAGER  
Alyson Buchenau  
DIGITAL PRODUCTION MANAGER - Tom Carvalho  
JUNIOR DIGITAL PRODUCTION MANAGER - Hannes Kuschick  
PROJECT MANAGER ONLINE - Chao Tong  
IT & DEVELOPMENT - Serban Veres  
GRAPHIC DESIGNER - Maria Macedo  
E-LEARNING MANAGER - Lars Hoffmann  
EDUCATION & EVENT MANAGER - Sarah Schubert  
PRODUCT MANAGER SURGICAL TRIBUNE & DDS.WORLD  
Joachim Tabler  
SALES & PRODUCTION SUPPORT - Puja Daya, Madleen Zoch  
ACCOUNTING - Karen Hamatschek, Anita Majtenyi, Manuela Wachtel  
DATABASE MANAGEMENT & CRM - Annachiara Sorbo  
MEDIA SALES MANAGERS - Melissa Brown (International); Hélène Carpentier (Western Europe); Matthias Diessner (Key Accounts); Weridiana Mageswki (Latin America); Barbara Solarova (Eastern Europe); Peter Witteczek (Asia Pacific)  
EXECUTIVE PRODUCER - Gernot Meyer  
ADVERTISING DISPOSITION - Marius Mezger

©2018, Dental Tribune International GmbH. All rights reserved.

Dental Tribune makes every effort to report clinical information and manufacturer's product news accurately, but cannot assume responsibility for the validity of product claims, or for typographical errors. The publishers also do not assume responsibility for product names or claims, or statements made by advertisers. Opinions expressed by authors are their own and may not reflect those of Dental Tribune International.

DENTAL TRIBUNE INTERNATIONAL GMBH  
Holbeinstr. 29, 04229 Leipzig, Germany  
Tel.: +49 341 48 474 302 | Fax: +49 341 48 474 173  
info@dental-tribune.com | www.dental-tribune.com

DENTAL TRIBUNE ASIA PACIFIC LTD.  
c/o Yonto Risio Communications Ltd.  
Room 1406, Rightful Centre  
12 Tak Hing Street, Jordan, Kowloon, Hong Kong  
Tel.: +852 3113 6177 | Fax: +852 3113 6199

TRIBUNE AMERICA, LLC  
116 West 23rd Street, Ste. 500, New York, N.Y. 10011, USA  
Tel.: +1 212 244 7181 | Fax: +1 212 244 718

IMPLANT TRIBUNE ITALIAN EDITION  
Anno VII Numero 4, Novembre 2018

DIRETTORE RESPONSABILE

Patrizia Gatto  
[patrizia.gatto@tueorservizi.it]

DIREZIONE SCIENTIFICA

Enrico Gherlone, Tiziano Testori

COMITATO SCIENTIFICO

Alberto Barlattani, Andrea Bianchi, Roberto Cocchetto, Ugo Covani, Mauro Labanca, Carlo Maiorana, Gilberto Sammartino, Massimo Simion, Paolo Trisi, Leonardo Trombelli, Ferdinando Zarone

CONTRIBUTI

G. Barbon, D. A. Di Stefano, D. Fiori, L. Gallo, P. Gatto, A. Genitori, P. Gilardini, M. Invernizzi, L. A. Iorio, C. Monti, C. Mortellaro, A. Nigra, G. Rosano, T. Testori, N. Verzellini

REDAZIONE ITALIANA

Tueor Servizi Srl - redazione@tueorservizi.it  
Coordinamento: Adamo Buonerba  
Via Domenico Guidobono 13, 10137 Torino  
Tel.: 011.3110675

GRAFICA - Tueor Servizi

STAMPA

Del Gallo Editori DGE Green Printing srl  
Via Tornitori 7 - 06049 Spoleto (PG) - IT

COORDINAMENTO DIFFUSIONE EDITORIALE

ADDRESSVITT srl

PUBBLICITÀ

Alessia Murari [alessia.murari@tueorservizi.it]  
Stefania Dibitonto [s.dibitonto@dental-tribune.com]

UFFICIO ABBONAMENTI

Tueor Servizi Srl  
Via Domenico Guidobono, 13 - 10137 Torino  
Tel.: 011 3110675 | Fax: 011 3097363  
segreteria@tueorservizi.it

Copia singola: euro 3,00



DENTAL TRIBUNE EDIZIONE ITALIANA FA PARTE DEL GRUPPO DENTAL TRIBUNE INTERNATIONAL CHE PUBBLICA IN 25 LINGUE IN OLTRE 90 PAESI

È proibito qualunque tipo di utilizzo senza previa autorizzazione dell'Editore, soprattutto per quanto concerne duplicati, traduzioni, microfilm e archiviazione su sistemi elettronici. Le riproduzioni, compresi eventuali estratti, possono essere eseguite soltanto con il consenso dell'Editore. In mancanza di dichiarazione contraria, qualunque articolo sottoposto all'approvazione della Redazione presuppone la tacita conferma alla pubblicazione totale o parziale. La Redazione si riserva la facoltà di apportare modifiche, se necessario. Non si assume responsabilità in merito a libri o manoscritti non citati. Gli articoli non a firma della Redazione rappresentano esclusivamente l'opinione dell'Autore, che può non corrispondere a quella dell'Editore. La Redazione non risponde inoltre degli annunci a carattere pubblicitario o equiparati e non assume responsabilità per quanto riguarda informazioni commerciali inerenti associazioni, aziende e mercati e per le conseguenze derivanti da informazioni errone.

# Al primo Congresso Nazionale IAO un meeting di odontologia forense, medicina legale e contenzioso

< pagina 1

In pratica si è deciso di porre sul tavolo degli esperti (tra cui Testori, Covani, Galli, Zucchelli, Bressan) le situazioni più frequenti di contenzioso in ambito implanto-protetico, già individuate in fase pregressuale fra una serie di quesiti posti all'attenzione degli organizzatori e raggruppati per argomento, per ottenere dal panel giudizi e risposte in merito.

«Finalità del dibattito – ha precisato Scarpelli – fornire agli odontologi forensi presenti in aula una serie di “Linee-guida” cliniche di comportamento in odontoiatria implantare in ottemperanza alle norme giuridiche e deontologiche che regolano la professione ed aderenti alle “Raccomandazioni cliniche” esistenti. Tutto al fine di evitare il contenzioso».



Ha ricordato inoltre come in sinergia con la CAO nazionale, rappresentata in aula da Diego Paschina, si è da poco arrivati ad un accordo e riconoscimento fra FNOMCeO e CSM di due figure distinte di professionisti per Albo di Ordine: il medico legale e l'odontologo forense, ognuno nel rispetto del proprio ruolo e competenze. Scarpelli ha quindi posto le domande agli esperti basate sulle più frequenti cause di contenzioso. Tra le altre:

- quali linee guida da seguire nel collegamento protesico diretto impianto/dente naturale;
- quali forme e spazi fisiologici per i tessuti molli e per gli impianti in un'overdenture;
- quanti, quali e dove inserire impianti in una riabilitazione con overdenture;
- come comportarsi in lesioni minimali o perforazioni più estese dei seni mascellari durante gli interventi di rialzo;
- quali e quanti i supporti radiologici alla clinica necessari e/o sufficienti ad una corretta progettazione di una riabilitazione impianto supportata, e così via.

Su queste ed altre tematiche è intervenuto Covani affermando che in tutti i casi, alla base di qualsiasi approccio clinico col paziente deve sempre instaurarsi un rapporto fiduciario reciproco che si conclude con un valido ed adeguato consenso informato, nell'interesse del paziente stesso, ma anche in ottica di prevenzione di contenziosi.

Scarpelli ha sottolineato a tal proposito che un corretto follow-up dei lavori riabilitativi può essere a pieno titolo il modo di evitarli controllando nel tempo i lavori eseguiti e comunicata alla platea di un progetto di “protezione della prestazione” che coinvolge a posteriori il paziente stesso in compliance col professionista.

Tale iniziativa è già in pratica stata codificata e sono stati creati documenti ad hoc per lo studio professionale a supporto. Il progetto potrà essere utile in futuro in previsione

dell'evoluzione giuridica dell'odontoiatria con il coinvolgimento di Fondi, Assicurazioni, Terzi paganti e così via, a garanzia del rapporto contrattuale odontoiatra/paziente.

Dopo la fase di domande/risposte la sessione è proseguita con un dibattito interattivo fra i colleghi presenti in aula ed il panel di esperti con approfondimento dei temi affrontati, a conclusione di quella che, di fatto, si è rivelata una “produttiva” tavola rotonda.

Giancarlo Barbon



## Abbiamo creato **fixo**

Tre componenti in un solo dispositivo.  
Un prodotto Unico per chirurgia tradizionale e guidata.  
La soluzione per un carico immediato più veloce.



OXY Implant® Colico (LC) - Italy t. +39 0341 930166 info@oxyimplant.com www.oxyimplant.com/fixo



# Il Canalis Sinuosus: una struttura anatomica da conoscere e rispettare

Nicolò Vercellini\*, Gabriele Rosano\*\*, Matteo Invernizzi\*\*, Christian Monti\*\*, Paolo Gilardoni\*\*, Tiziano Testori\*\*\*

\* Research Fellow, ITEB "Innovative Technology and Engineered Biomaterial" Research Centre direttore Prof. Alberto Caprioglio. Dipartimento di Medicina e Chirurgia. Università degli studi dell'Insubria, Varese.

\*\* DDS, Libero professionista, Lecturer Lake Como Institute Via Rubini 22 - 22100 Como.

\*\*\* Responsabile del Reparto di Implantologia e Riabilitazione Orale, Clinica Universitaria Odontoiatrica direttore Prof. Luca Francetti, Dipartimento di Scienze Biomediche, Chirurgiche e Odontoiatriche, IRCCS, Istituto Ortopedico Galeazzi, Milano. Adjunct Clinical Associate Professor, Department of Periodontics and Oral Medicine, University of Michigan, School of Dentistry, Ann Arbor, Michigan.

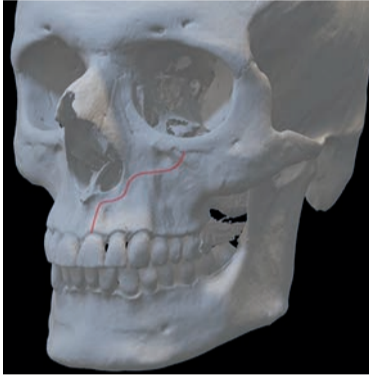


Fig. 1 - Decorso del CS simulato in un volume (rendering).

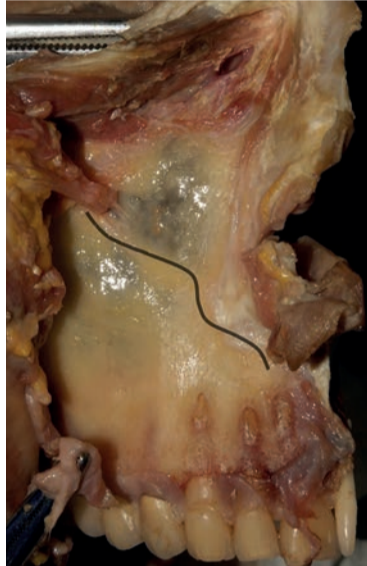


Fig. 2 - Decorso del CS simulato in un preparato anatomico.

< pagina 1

Il CS è un tortuoso canale infraosseo (Figg. 1, 2), origina dal nervo infraorbitario, posteriormente al forame di quest'ultimo e decorre in direzione antero-laterale sino alla parete anteriore della fossa nasale al di sotto del margine orbitario, a questo punto vira bruscamente verso il basso lungo l'apertura piriforme descrivendo un andamento ad S per poi dirigersi verso il basso ed emergere nella mucosa palatina attraverso un forame accessorio.

Il termine Canalis Sinuosus (CS) descrive l'andamento a doppia curvatura di quest'ultimo che scorre per circa 55 mm attraverso il mascellare ed è caratterizzato da un sottile osso sovrastante che lo rende più suscettibile a lesioni in caso di trauma. Per questo motivo è considerato un ramo importante del nervo infraorbitario (ION), al suo interno decorrono il nervo alveolare superiore anteriore (ASAN), vene ed arterie corrispondenti. Infatti, il nervo alveolare antero-superiore (ASAN) è una divisione del ramo mascellare del nervo trigemino che segue un decorso intraosseo nel CS attraverso il mascellare anteriore per innervare gli incisivi ed i canini (Fig. 3). Nel suo terzo finale il nervo alveolare antero-superiore è caratterizzato dalla presenza di molteplici connes-

sioni nervose che possono garantire, in caso di danno, la percezione della sensibilità della zona innervata. La presenza di un CS e di forami accessori (Fig. 4) è spesso ignorata nella pratica chirurgica poiché queste varianti anatomiche possono solo essere rilevate da un attento esame delle immagini radiologiche preoperatorie, inoltre la loro presenza potrebbe influire direttamente sul successo terapeutico<sup>4-5</sup>.

Una lesione intraoperatoria che coinvolga l'innervazione del pilastro canino può causare nel postoperatorio ipoestesia, parestesia e dolore. In tale prospettiva un posizionamento implantare in zona del CS può potenzialmente portare alla comparsa di vari disturbi attraverso la transezione e la compressione di quest'ultimo<sup>6,7</sup>.

## Case report

Una paziente di 62 anni, ASA 1 si rivolge alla nostra attenzione per richiedere una riabilitazione dell'arcata mascellare superiore essendo portatrice di protesi mobile totale. L'esame radiologico iniziale evidenzia una marcata atrofia ossea quindi

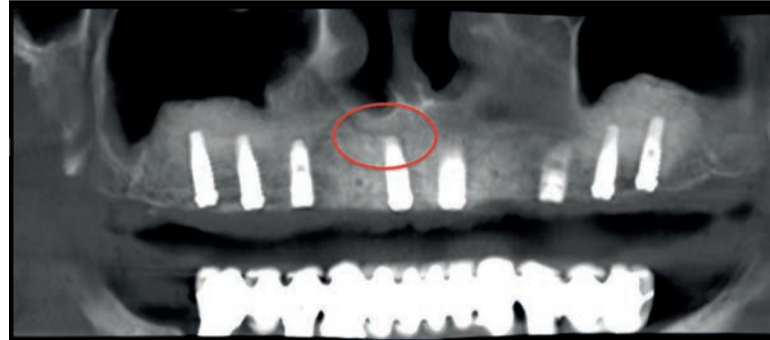


Fig. 5 - Panorex Postoperatoria con CS in evidenza.

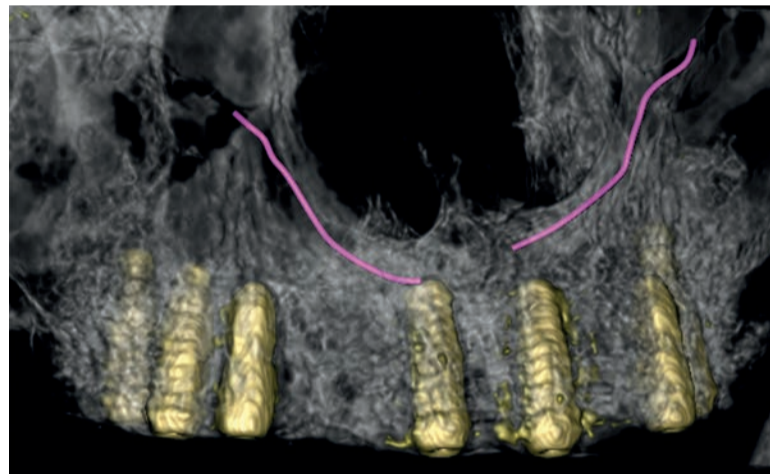


Fig. 7 - Volume rendering con CS in evidenza.

viene progettato l'inserimento di 8 impianti dopo elevazione bilaterale dei seni mascellari al fine di realizzare una protesi tipo Toronto-Bridge. Trascorsi 8 mesi dai sinus lift e dopo aver accertato la totale guarigione dei siti innestati con una CBCT viene eseguito l'intervento implantare in anestesia locale, sotto profilassi antibiotica, con chiusura dei lembi per prima intenzione e senza eseguire procedure di carico immediato. La paziente viene quindi controllata regolarmente ed a distanza di 7 giorni manifesta una sintomatologia algica localizzata alla zona 1.1 che inizialmente appariva compatibile con il normale decorso post-operatorio. Successivamente a 15 giorni la situazione era nettamente peggiorata trasformandosi in dolore localizzato e persistente con acutizzazioni che la paziente descriveva come "scosse elettriche" o "stilette". A questo punto è stata eseguita una nuova analisi della CBCT postoperatoria (Fig. 5) al fine di indagare in maniera più approfondita tale zona, l'analisi

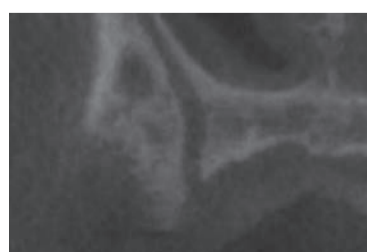

Fig. 4 - Immagine parassiale di CBCT raffigurante il forame accessorio del CS.

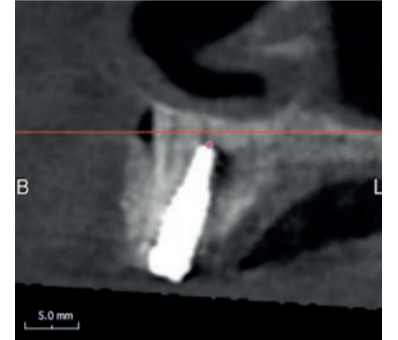


Fig. 6 - Immagine parassiale raffigurante l'impianto in sede 1.1 che comprime il CS.

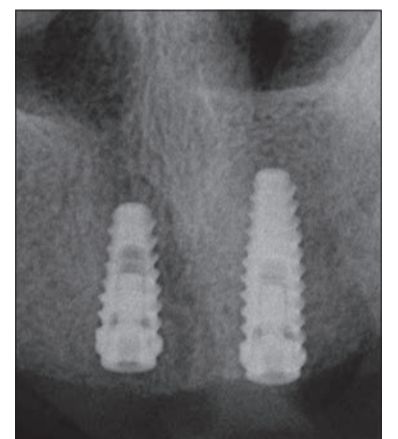


Fig. 8 - Rx endorale dopo sostituzione impianto.

si delle immagini ha evidenziato la presenza di un CS destro compresso dall'apice dell'impianto in posizione 1.1 (Figg. 6, 7). Tale condizione veniva subito riconosciuta compatibile con la sintomatologia della paziente e si procedeva a rimuovere e sostituire la fixture con una di lunghezza inferiore che non interessasse il decorso del CS (Fig. 8). Veniva quindi prescritta una terapia farmacologica postoperatoria comprensiva di antibiotici, antinfiammatori ed integratori di complessi vitaminici B. La paziente è stata controllata giornalmente manifestando un graduale miglioramento fino a scomparsa della sintomatologia algica a 15 giorni.

## Conclusioni

Ottenere tutte le informazioni possibili, specialmente da un punto di vista radiologico riguardo le possibili varianti anatomiche, si rivela quindi un elemento fondamentale al fine di rendere più sicuro l'approccio chirurgico minimizzando così il rischio di lesioni iatrogene dell'ASAN. Queste complicanze possono recare un serio discomfort nel periodo postoperatorio fino ad arrivare alla comparsa di dolore cronico non trattabile farmacologicamente e che quindi richieda un rientro chirurgico.

Nella moderna chirurgia odontoiatrica la CBCT ha assunto un ruolo predominante nella valutazione preoperatoria delle riabilitazioni di pazienti parzialmente e totalmente

edentuli fornendo immagini affidabili ad alta risoluzione di gran lunga superiori alle precedenti tecnologie bidimensionali. È quindi facilmente capibile come un'attenta valutazione delle immagini preoperatorie sia necessaria al fine di individuare l'eventuale presenza di un CS: l'immagine migliore per evidenziare il CS è la ricostruzione Panorex (Fig. 5), ricavata dalle immagini assiali, oppure l'immagine coronale (Fig. 3). Qui infatti possiamo evidenziare l'origine del CS dal nervo infraorbitario, la doppia curva a livello dell'apertura piriforme ed il decorso coronale fino all'emergenza nel forame accessorio. Da un punto di vista radiologico tuttavia bisogna ricordare che tutte le ricostruzioni (specialmente quelle con panorex e cross-sections/parassiali) possono portare alla formazione di artefatti quindi il nostro sospetto diagnostico andrà verificato sulle immagini assiali originali ripartendo dal forame infraorbitario e seguendo il percorso fino all'emergenza palatina (se radiologicamente evidente). Gli aspetti chiave da ricercare nelle immagini assiali sono la radiotrasparenza del contenuto del CS circondata da un orletto radiopaco come tipico di un canale infraosseo contenente un fascio vascolo-nervoso.

La bibliografia è disponibile presso l'Editore.

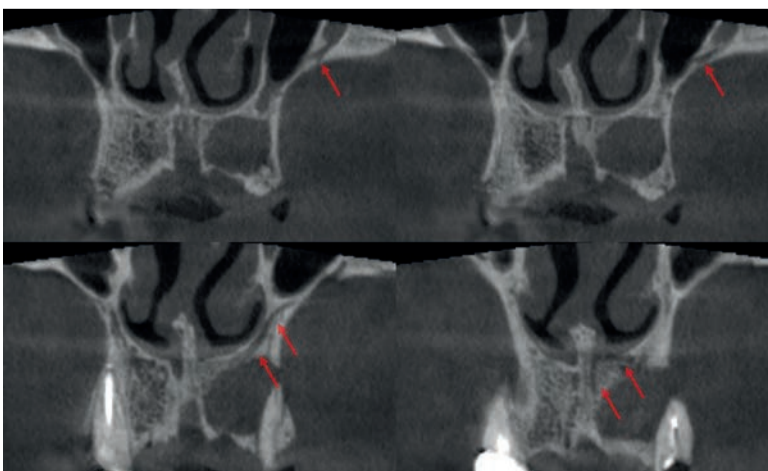



Fig. 3 - Decorso del CS evidenziato nella ricostruzioni coronali di una CBCT.



  
sweden & martina

**CSR:**  
CONNESSI, STABILI, RESISTENTI.



# Prevenzione e trattamento delle osteonecrosi delle ossa mascellari con concentrati piastrinici autologhi

## Cosa dice la letteratura

Prof. Carmen Mortellaro, Università del Piemonte Orientale

< pagina 1

MRONJ nei pazienti sottoposti a chirurgia orale. Il campo è stato limitato agli ultimi 4 anni di pubblicazione 2014-2018 ed inclusi studi prospettici e retrospettivi con almeno 5 pazienti e follow-up a 3 mesi, case study/rapporti esclusi. Dovevano fornire dettagli su tipo e dosaggio del farmaco antiassorbimento e l'indicazione per la terapia antiresorptiva. Escluse le pubblicazioni che non trattavano casi clinici originali (es. recensioni, relazioni, pareri di esperti).

Queste le variabili principali estratte da ognuno: disegno e impostazione dello studio (università, ospedale, studio privato), dimensione del campione, sesso ed età dei pazienti, proporzione di fumatori, tipo, dosaggio e via di somministrazione del farmaco antiassorbimento, motivo per il trattamento antiassorbimento, dosaggio, durata del trattamento chirurgico, tipo di APC utilizzato, mascella o mandibola, variabili di esito per valutare il successo del trattamento, durata del follow-up, complicanze, eventi avversi, insorgenza/ricorrenza post-chirurgica di MRONJ.

Su 26 articoli eleggibili valutati nel testo completo (di cui 8 esclusi) sono emersi 4 sulla prevenzione e 14 sul trattamento. I primi 3 riguardavano estrazioni associate all'uso di PRGF (Scoletta et al., Mozzati et al.) in pazienti che avevano ricevuto BP e.v. e una procedura di implantologia, associata a PRP in un'assunzione di BP per os in paziente osteoporotico (Torres et al.). Il primo di Scoletta (2013) era uno studio sul perfezionamento di un protocollo chirurgico per estrazione in pazienti con una storia di uso endovenoso di un potente bifosfonato, modificando un protocollo già segnalato per produrre un tempo operativo ridotto. Inclusi pazienti potenziali con un follow-up di almeno 4 mesi, eseguite estrazioni senza un lembo vestibolare a spessore parziale e guarigione stimolata riempiendo il sito di estrazione con plasma autologo ricco di fattori di crescita (PRGF), controllo delle infezioni locali e sistemiche con igiene dentale e terapia antibiotica. Partecipanti allo studio 63 pazienti, eseguite 202 estrazioni.

Analizzate le differenze tra i protocolli presenti e precedenti (quello prima utilizzando un lembo vestibolare), il tempo

chirurgico si è dimostrato più breve per l'approccio attuale ( $P=0.00$ ). Quello proposto sembra la scelta migliore per i pazienti trattati con bifosfonati per via endovenosa bisognosi di estrazione, perché sembra più veloce e semplice rispetto al protocollo di successo riportato in precedenza. Ma lo studio è a "high risk of bias".

Nel secondo studio di Scoletta (2014) sono stati inclusi 165 soggetti prospettici con follow-up di almeno 12 mesi, la procedura chirurgica intrapresa con apparecchio ad ultrasuoni e plasma autologo ricco di fattori di crescita (PRGF). Unica differenza tra i due protocolli, l'uso (Gruppo A) o non (Gruppo B) di una tecnica a lembo. Eseguite 590 estrazioni; analizzate le differenze tra le sessioni chirurgiche, il tempo chirurgico si è dimostrato più breve per i pazienti trattati senza lembi ( $P<0,05$ ); inoltre, questo gruppo ha avuto meno complicanze post-estrattive ( $P<0,05$ ). Tasso di fallimento: 2,7% (A) e 1,4% (B).

In conclusione non si sono suggeriti nuovi protocolli per ridurre lo sviluppo di BRONJ e la maggioranza delle pubblicazioni aveva ipotizzato che il trattamento dentale dovrebbe essere



conservativo; da evitare, soprattutto, l'estrazione e gli interventi chirurgici con esposizione ossea. I protocolli chirurgici dello studio del 2014 sembrano una buona scelta di trattamento; positivi i risultati dell'uso di PRGF e piezosurgery, mentre senza il lembo vestibolare, il protocollo appare più semplice e veloce.

Di questi studi sulla prevenzione solo uno riportava i casi controllo (Mozzati et al.). Quindi 275 siti trattati con PRGF non avevano registrato eventi avversi e 267 casi controllo 5 osteonecrosi. Uno studio caso-controllo è stato condotto su 176 pazienti trattati con acido zoledronico per via endovenosa (IV) per patologie oncologiche e anche con estrazioni. È stato diviso in 2 gruppi: 91 trattati con Plasma ricco in plasma a fattore di crescita (PRGF) (gruppo di studio) e gli altri 85 non sono stati trattati con la preparazione del fattore di crescita (gruppo di controllo), la radiografia panoramica e la TC eseguite prima e 60 mesi dopo l'intervento. Con la diagnosi clinica e radiologica, BRONJ è stato diagnosticato in soli 5 pazienti nel gruppo di controllo a una media di 91,6 gg. dopo l'estrazione. Lo studio ipotizza che il Plasma Ricco di Fattore di Crescita (PRGF) sia importante per il successo del trattamento dei pazienti in terapia con bifosfonati per ripristinare i cicli omeostatici osteoblasti/osteoclasti con citochine autologhe. Inoltre, il protocollo sembra ridurre il rischio di BRONJ quando occorrono estrazioni in pazienti in trattamento con bisfosfonato IV. Dei 14 articoli relativi al trattamento (debridement chirurgico + APC - 11 PRP, 2 PRGF, 1 PRF), solo 4 erano studi comparativi e presi in considerazione (Coviello et al. 2012, Martins et al. 2012, Duarte et al. 2013, Longo et al. 2014). Dalla meta-analisi risultavano, nel totale dei pazienti trattati dai 4 autori, 5 eventi avversi su 57 pazienti trattati con APC e 7 sul totale di 17 del gruppo controllo.

Una revisione della letteratura pubblicata (2016) da Pia Lopez-Jornet et al. sul JCMFS sull'impiego preventivo di concentrati piastrinici autologhi nelle MRONJ nulla aggiunge all'acquisito: nessun dato scientifico pubblicato per supportare a sufficienza qualsiasi protocollo di trattamento specifico, incluso l'uso di APC insieme allo sbrigliamento chirurgico, per la gestione di MRONJ essendo necessari studi RCT sull'uso di APC. «Mancano prove scientifiche e studi di qualità per decidere il modo migliore di

trattare BRONJ» conferma Rollason V, et al., Cochrane Database Syst Rev. 2016.

Alejandro Perez et al. nel 2014 presentava dei casi comparativi (studio pilota) applicando due diversi trattamenti nei pazienti con diagnosi di BRONJ ricorrente in un ospedale di riferimento per 1.100.000 abitanti. Nel gruppo A è stato applicato un plasma ricco di fattori di crescita, nel B il trattamento consisteva nella somministrazione sottocutanea di teriparatide. Osservata l'evoluzione clinica e radiografica dei pazienti di entrambi, ne sono stati inclusi 9: 5 nell'A e 4 nel B. Tutte donne in terapia con bisfosfonato orale per osteoporosi primaria (5) o correlata all'uso di corticosteroidi (4). Alendronato era il più comune bisfosfonato orale associato a BRONJ nel nostro studio (4 pazienti nel gruppo A e 2 nel B), età media 72,8 anni nell'A e 73,5 nel B. Tutti i pazienti dell'A hanno mostrato una risoluzione completa del BRONJ, solo uno del B ha mostrato la stessa evoluzione. Il plasma ricco di fattori di crescita ha dato risultati migliori rispetto al teriparatide nel trattamento del BRONJ ricorrente. Follow-up, 6 mesi. Limiti dello studio, scarso numero di pazienti e breve follow-up.

Nel 2014 Jin-Woo Kim in studio prospettico di 34 pazienti case series basato sull'utilizzo di L-PRF per il trattamento di BRONJ fornisce dati confortanti: 77% di risoluzione completa, ritardata del 18%, 6% senza risoluzione, dimostrando che si può utilizzare L-PRF per il trattamento di BRONJ, ma l'efficacia non può essere giudicata con questo disegno di studio. S.E. Nerholt et al. nel 2016 sul "J oral maxillo facial surgery" presentavano uno studio prospettico su 15 pazienti, per valutare l'esito del trattamento chirurgico dell'osteonecrosi della mandibola (ONJ) con l'aggiunta di membrane autologhe di fibrina ricca di piastrine (PRF). Popolazione dello studio: 15 pazienti con lesioni ONJ nella mascella (n=3), mandibola (n=11) o entrambi (n=1): 8 affetti da malattia neoplastica, trattati con farmaci anti-riassorbimento ad alte dosi; 7 con farmaci anti-riassorbimento a bassa dose per l'osteoporosi, 13 presentavano lesioni ONJ di grado 2 e due di grado 3.

È stata applicata una tecnica chirurgica standardizzata: resezione dell'osso necrotico, mobilizzazione dei lembi mucoperiosteici e copertura multipla

**I giusti strumenti per la pulizia degli impianti**

Il successo della terapia implantare dipende da alcuni fattori, primo tra cui l'igiene orale.

Per questo TePe, insieme ad esperti dentali, ha realizzato prodotti specifici come TePe Universal Care™ e TePe Implant Orthodontic™ che, insieme allo scovolino TePe, semplificano la pulizia degli impianti.

We care for healthy smiles  
www.tepe.com

**TePe**

< pagina 6

dell'osso con membrane PRF. Al follow-up 7-20 mesi dopo l'intervento, rilevati una completa guarigione della mucosa e un'assenza di sintomi in 14 dei 15 pazienti (93%). Quello con esposizione ossea persistente aveva una lesione ONJ di grado 3 prima dell'intervento. Lo studio suggerisce che l'uso di membrane PRF nel trattamento chirurgico di ONJ di grado 2 un fattore che può contribuire all'esito positivo.

Un interessante studio retrospettivo pubblicato sul JCSF nel 2016 (Mozzati et al.) per chiarire la controversia sulle controindicazioni agli impianti in pazienti osteoporotiche in terapia con bifosfonati per os, prende in esame un gruppo di donne sottoposte ad implantologia, trattate in associazione con PRGF.

Il campione di studio era costituito da 255 pazienti, età media, anni 60,7 ± 7,3 (48-79 range). 1307 impianti sono stati posizionati in combinazione con PRGF-Endoret®. Per ogni paziente registrati nella cartella clinica: condizioni di base, caratteristiche dell'impianto, sesso, età, motivo per trattamento con BPS e tipo, via di somministrazione, durata del trattamento, diabete concomitante, uso cronico di corticosteroidi e fumo, tipo e numero di impianti inseriti, posizionamento post-estrattivo o no, protesizzazione immediata o no, uso di materiale per rigenerazione ossea (rialzo del seno).

Inseriti 1307 impianti i cui siti erano in 612 casi mandibolari e in 670 mascellari. In 59 casi è stato necessario eseguire il rialzo del seno. Nessun impianto perduto ha avuto complicanze infettive. Sono stati considerati falliti perché a controllo clinico tra 1 e 3 mesi dopo l'intervento c'era mobilità. Dopo la guarigione del sito dove erano stati persi gli impianti, sono stati sostituiti con successo e caricati protesicamente dopo 4 mesi, senza altre complicazioni. Gli eventi avversi potrebbero esser dovuti a fattori di rischio presenti (età, comorbidità, tipo BPS) o a fattori specifici dell'impianto.

L'analisi dunque è stata condotta in due fasi: la prima rivolta ai 255 pazienti, esaminando il rapporto tra le loro caratteristiche e l'incidenza di eventi avversi, per determinare il profilo di rischio del paziente prima della procedura di impianto. La seconda ha preso in considerazione i 1307 impianti, studiando il rapporto di eventi avversi e le caratteristiche degli impianti in relazione ai fattori di rischio "personali" del paziente, nessuno dei quali ha sviluppato osteonecrosi correlata a bifosfonati. Gli impianti persi sono stati 16 in 16 pazienti con un tasso di fallimento paziente-correlato del 6,8%, e uno impianto-correlato del 1,3%. I fallimenti paziente-correlato sembrerebbero influenzati dal tipo BPS. Inoltre, sembra esserci correlazione con presenza di diabete, corticosteroidi e fumo. Tali fattori di rischio sembrano tutti dello stesso peso. Secondo il tasso di fallimento impianto correlato, le fixture mascellari associate a chirurgia rigenerativa del seno mascellare sono fallite più facilmente. Nessuno dei 1251 impianti sopravvissuti ha perso l'osteointegrazione dopo la connessione alla protesi; i protocolli a carico immediato e tradizionale risultano validi. Nessun caso MRONJ, sopravvivenza implantare del 98,7% al follow-up.

Jung/Hyun Park in uno studio controllato del 2017 su 55 pazienti aveva

esaminato l'effetto dell'aggiunta della proteina morfogenetica ossea 2 (BMP-2) alla fibrina ricca di leucociti e di piastrine (L-PRF) sul trattamento dell'osteonecrosi delle mascelle (MRONJ) correlata ai farmaci. Lo studio confrontava il risultato della guarigione dell'uso combinato di BMP-2 e L-PRF con l'uso singolo di L-PRF. Su 55 pazienti cui era stato diagnosticato MRONJ, 25 sono stati trattati con L-PRF da solo e 30 con L-PRF e BMP-2 umano ricombinante; per ciascuno, i siti chirurgici sono stati valutati dopo l'intervento a 4 e 16 settimane.

Le associazioni tra il metodo di trat-

tamento e la risoluzione di MRONJ sono state analizzate con la valutazione di fattori specifici del paziente che possono influenzare l'esito del trattamento. Risultati: a 4 e 16 settimane dopo l'intervento, i pazienti con MRONJ trattati con L-PRF e BMP-2 hanno mostrato esiti favorevoli con risoluzione delle lesioni, statisticamente significativa rispetto a quella della terapia che utilizzava solo L-PRF (P=.028). Pertanto, l'uso aggiuntivo di BMP-2 ha migliorato notevolmente la guarigione di MRONJ. Tra i fattori specifici del paziente, l'esistenza di una colonia batterica nel campione bioptico

è stato un fattore significativo che ha influenzato negativamente la risoluzione della malattia (P=.017). Pertanto l'uso combinato di BMP-2 e L-PRF porta alla risoluzione anticipata di MRONJ; quindi i pazienti bisognosi di continuare la terapia antiassorbimento possono beneficiare del regime combinato. Conclusione? I concentrati piastrinici autologhi possono rappresentare uno strumento utile per la gestione di MRONJ.

Sempre possibile una revisione sistematica della letteratura su ogni argomento ma la forza dei risultati dipende dalla qualità degli studi recuperati. Con-

frontare infatti diversi studi può essere ostacolato da una serie di eterogeneità in aim, design, metodi, trattamenti, variabili di risultato, formato del campione, criteri di inclusione ect.. Sono pertanto necessari ulteriori studi prospettici comparativi con ampie dimensioni del campione. Sebbene i risultati di questo riesame si debbano interpretare con cautela, per il basso livello di evidenza degli studi inclusi e dimensione limitata del campione, suggerisco i possibili benefici dell'APC quando associati a procedure chirurgiche per il trattamento o la prevenzione di BRONJ.



Implantology Reinvented

## Il nuovo modo di concepire l'implantologia

Il nuovo standard per l'eccellenza      L'idea vincente per il carico immediato



Lunghezza da 6 a 12 mm



Lunghezza da 7,5 a 18 mm



### Su quali pilastri poggia il vostro lavoro?

La scelta di un sistema implantare incide a vari livelli sull'attività del clinico. Nello sviluppo di GTB abbiamo coniugato **l'eccellenza del prodotto con la sua capacità di generare valore**. I concetti alla base del sistema GTB lo rendono uno strumento di lavoro sul quale poggiare importanti aspetti del vostro Know-how.







Analisi SEM: impianto GTB NARROW; accoppiamento impianto GTB REGULAR (sterile) e moncone EASY (non sterile); trattamento di superficie OsseoGRIP

VI ASPETTIAMO A



12 al 16 marzo 2019  
Colonia (Germania)  
Hall 3.1  
Aisle J No: 071



[www.advaniplantology.com](http://www.advaniplantology.com)

# Full Arch a carico immediato

Luigi Gallo\*, Luis Alberto Iorio\*\*

\*Odontoiatra, libero professionista in Viterbo

\*\*Odontotecnico in Roma

Il carico immediato è una procedura implantoprotesica con la quale, nell'ambito di limitate sedute ambulatoriali, si ottengono protesi fisse ancorate a impianti osteointegrati.

L'evoluzione del protocollo di carico immediato rappresenta l'esempio più significativo di come e quanto la terapia implantare negli ultimi anni si sia lasciata influenzare, guidare e trasformare, dai nuovi concetti di biologia e biomeccanica di pertinenza di altre branche della scienza.

## Caso clinico

### Situazione clinica iniziale

Paziente di sesso maschile, 61 anni, non fumatore, nessuna patologia generale, buona compliance. Il paziente è portatore di protesi mobile totale completa sia superiore che inferiore, totalmente incongrue; si richiede una riabilitazione sovra-implantare di tipo fisso. La nostra esperienza ci porta ad attuare dei protocolli, là dove le strutture lo consentono, a carico immediato, propendendo verso riabilitazioni che presentano, per l'arcata superiore, 6 impianti.

Le protesi preesistenti, realizzate circa 25 anni prima, presentavano notevoli problematiche, riguardanti l'occlusione, la dimensione verticale e la posizione dei denti. Il paziente fa richiesta esplicita di modifica estetica e funzionale (Figg. 1a-1d).

La condizione di edentulia a livello mascellare comporta spesso condizioni di atrofia ossea che possono condizionare il progetto protesico, al fine di realizzare una protesi funzionale che garantisca altresì estetica e fonetica; in particolare gli

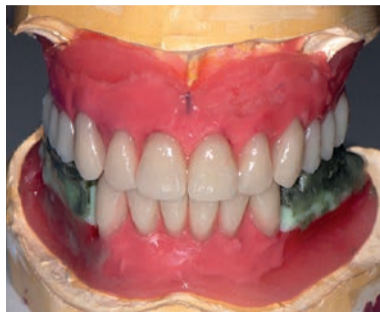

Fig. 3a - Ceratura diagnostica.

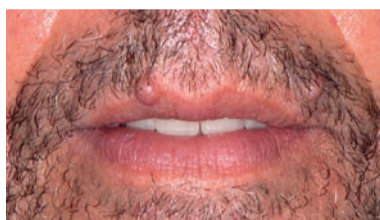

Fig. 3c - Prova fonetica ed estetica.

elementi dentari e il processo alveolare sono determinanti per il sostegno dei tessuti molli periorali.

### Esami strumentali

Sono state effettuate una ortopantomografia ed un Cone Beam Tomography (CBCT) per la valutazione tridimensionale del tessuto osseo (Fig. 2). Da tale esame si evince che le strutture ossee residue sono in buone condizioni. Si procede alla creazione di 2 placche di registrazione utilizzando tecniche di impronta tradizionali come per la costruzione di due protesi mobili totali; segue poi la ceratura diagnostica, in modo tale che il laboratorio potrà eseguire il protocollo per la realizzazione del carico immediato avendo già i parametri corretti. Il laboratorio preparerà quindi sia una ceratura diagnostica superiore

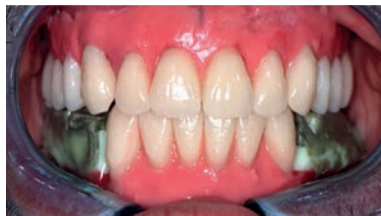

Fig. 3b - Registrazione della verticentrica.

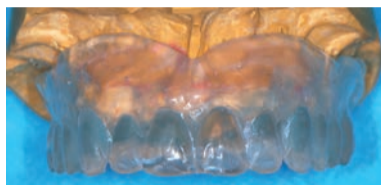

Fig. 3d - Dima chirurgica e Portaimpronte occlusale.

che inferiore, posizionando correttamente i denti superiori ed il gruppo frontale inferiore, l'inclinazione del piano occlusale e la dimensione verticale. Sulla base di questa ceratura verrà poi costruita una "protesi in resina trasparente" utilizzata sia nella fase chirurgica come dima, sia nella fase protesica come portaimpronta occlusale (Figg. 3a-3d).

### Soluzione terapeutica adottata

Per quanto riguarda la porzione chirurgica implantare, la scelta ricade sull'utilizzo di un impianto Neodent Drive a connessione conica.

Gli impianti Neodent Drive hanno un fixture design innovativo, sviluppato per ottenere una maggiore stabilità primaria, condizione necessaria nei protocolli di immediate loading. Il corpo conico dell'impianto e il design della filettatura lo rendono particolarmente indicato per osso di tipo III e IV e negli alveoli post-estrattivi, visto anche il posizionamento sottocrestale richiesto dal protocollo.

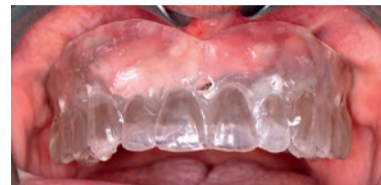

Fig. 4a - Posizionamento della dima chirurgica.

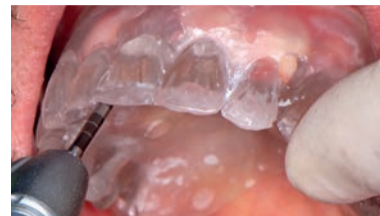

Fig. 4b - Fori pilota.

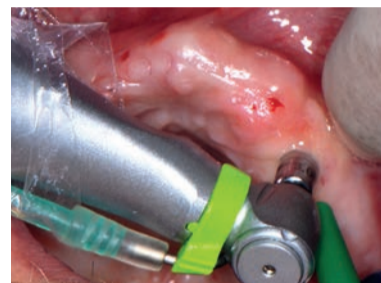

Fig. 4c - Utilizzo del bisturi circolare.

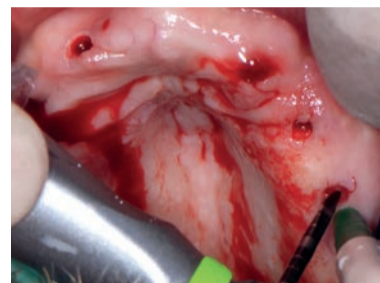

Fig. 4d - Preparazione alveoli implantari.

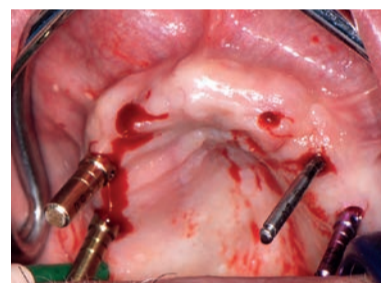


Fig. 4e - Controllo del parallelismo.

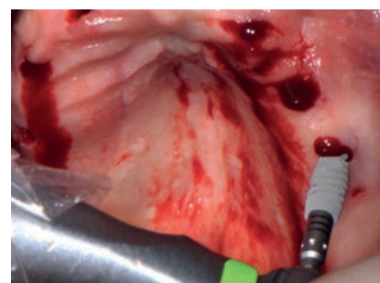


Fig. 4f - Inserimento fixture Neodent Drive.

### Fase chirurgica (Figg. 4a-4f)

Il paziente viene sottoposto ad intervento implantare utilizzando la dima chirurgica per stabilire la corretta posizione tridimensionale degli impianti.

Allo studio dei tessuti molli, verificiamo che è possibile effettuare una chirurgia di tipo "flapless", senza lembo, utilizzando un mucotomo da 4 mm di diametro ed inserendo le fixture nelle posizioni ottimali, a livello di 12, 14, 16, 22, 24, 26.

Il torque d'inserimento degli impianti, registra mediamente tra i

altezza 2,5 e con inclinazione 0°.

Per la porzione anteriore, invece, e dunque, a livello degli impianti 12 e 22 utilizziamo dei Monconi Conici Mini con inclinazione 17° e un collo trans-mucoso da 2,5 mm.

A questo punto vengono avvitate le cappette di titanio sui MUA; viene fatto calzare passivamente alle stesse il portaimpronte occlusale, e solidarizzato il tutto rigidamente con resina a basso coefficiente di retrazione. Infine viene iniettato il materiale da impronta attraverso dei fori vestibolari, precedentemente effettuati.

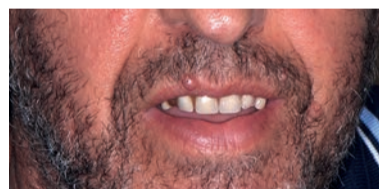

Fig. 1a - Analisi estetica e funzionale.

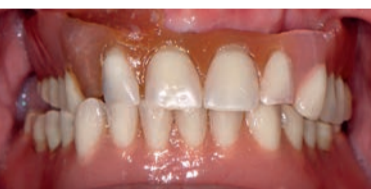

Fig. 1b - Protesi incongrue.

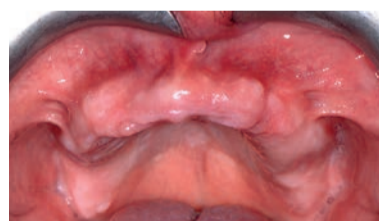


Fig. 1c - Mascellare superiore.

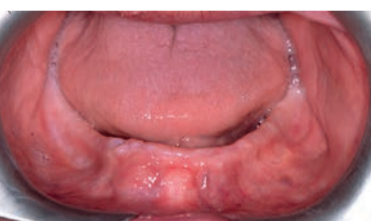

Fig. 1d - Mascellare inferiore.

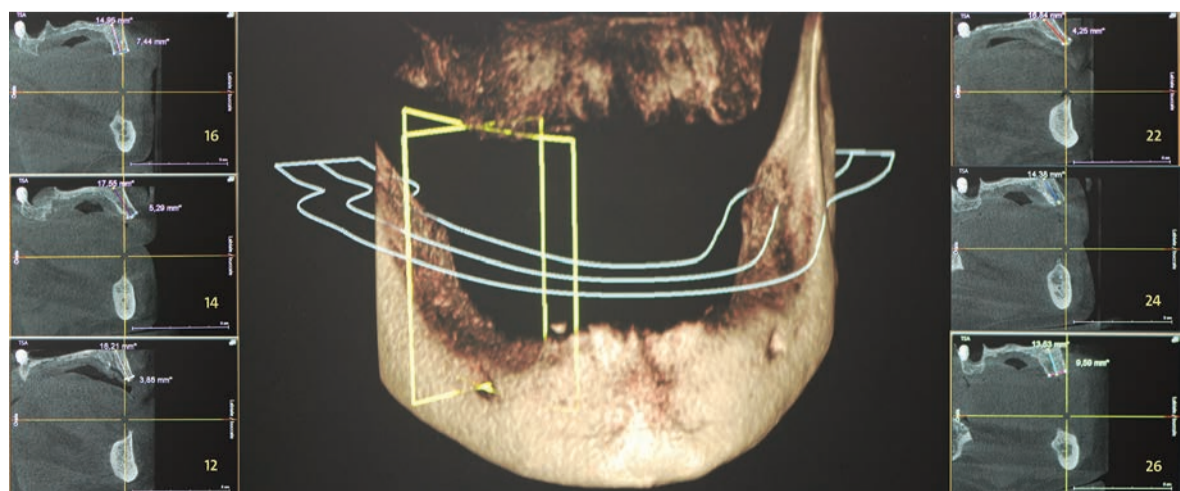


Fig. 2 - Cone beam.

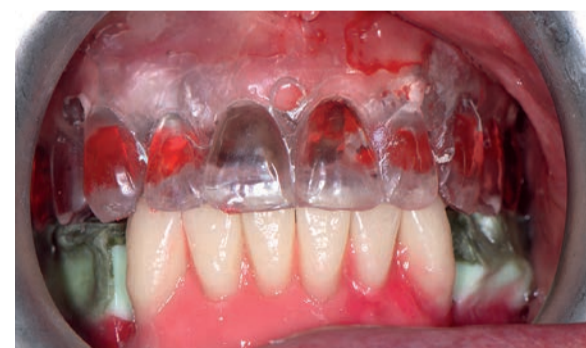

Fig. 5a - Presa dell'impronta mediante chiave occlusale e solidarizzazione delle cappette in titanio al portaimpronte occlusale.

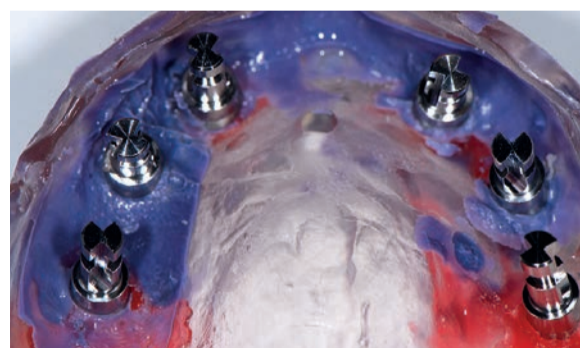

Fig. 5b - Solidarizzazione delle cappette in titanio.

50 e gli 80 newton, grazie al potere osteo-compressivo della fixture.

### Fase protesica (Figg. 5a-5b)

Vengono poi posizionati i monconi prova che ci daranno la possibilità di scelta per una corretta inclinazione dei Monconi Conici Mini (MUA), così da assicurarci un perfetto parallelismo implantare e per realizzare una protesi avvitata.

Per i settori posteriori, a livello 14, 16, 24 e 26 non è necessario utilizzare alcun tipo di inclinazione e dunque utilizzeremo dei Monconi Conici Mini con tragitto trans-mucoso di

Abbiamo rimosso poi il tutto e inserito le viti di guarigione specifiche. Il paziente viene dimesso e fatto accomodare per circa tre ore, il tempo necessario per effettuare la riabilitazione protesica.

### Fasi di laboratorio (Fig. 6a-6b)

A questo punto le fasi di laboratorio saranno caratterizzate dalla creazione di un modello specifico, di una barra di rinforzo e di splintaggio degli impianti in fibra di vetro per solidarizzare rigidamente le fixture tra loro.



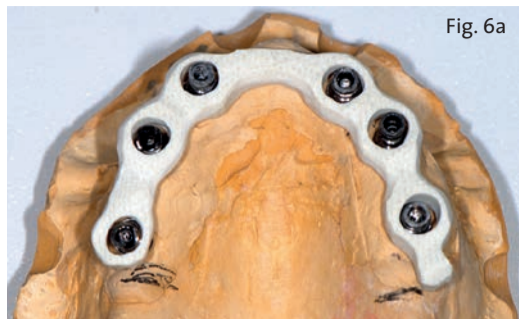

Fig. 6a

Fig. 6a - Modello master e struttura di solidarizzazione implantare in fibra di vetro.

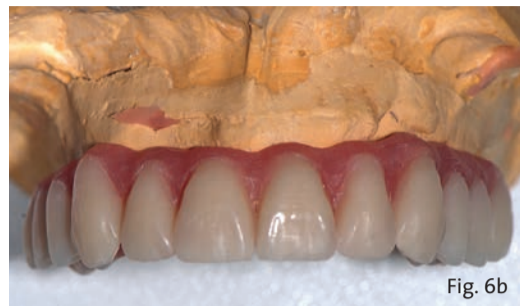

Fig. 6b

Fig. 6b - Manufatto protesico.

**Conclusioni**

Il protocollo del carico immediato per un Full Arch offre indiscutibili vantaggi, sia di carattere psicologico e sociale sia perché garantisce efficienza operativa, riducendo i tempi e minimizzando l'invasività chirurgica. Inoltre, è una tecnica che assicura una

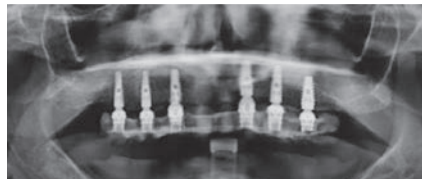


Fig. 7g - Ortopantomografia digitale di controllo.

percentuale di successo superiore al 95%, soprattutto nei pazienti che devono eseguire riabilitazioni complete di un'arcata.

A livello mandibolare, è assolutamente sovrapponibile all'approccio tradizionale che cioè prevede il posizionamento degli impianti e un'attesa che varia dai 4 ai 6 mesi prima di posizionare i denti fissi.

A livello dell'arcata superiore è necessaria una più approfondita diagnosi per le particolarità anatomiche e per la sua diversa qualità ossea, dal momento che l'osso è meno denso rispetto all'arcata inferiore.

La bibliografia è disponibile presso l'Editore.

< pagina 8

Grazie poi al mock-up iniziale, il laboratorio ha confezionato una mascherina individuale per il riposizionamento del gruppo dentale, che permette una rapida creazione del manufatto.

**Finalizzazione protesica (Figg. 7a-7g)**

Il paziente viene quindi fatto riaccomodare in poltrona così da effettuare le prove funzionali ed estetiche della struttura protesica ancora grezza e una ortopantomografia di controllo per verificare la congruità e la passivazione della struttura stessa.

La riabilitazione protesica risulta altamente precisa e dunque procediamo con le fasi di lucidatura del manufatto e poi alla collocazione in arcata.

Controlliamo la Dimensione Verticale, il Piano Occlusale e l'Occlusione mediante la placca di registrazione inferiore precedentemente preparata, che verrà utilizzata anche per la futura riabilitazione dell'arcata inferiore.

Il paziente viene dimesso dopo esser stato erudito riguardo le istruzioni post chirurgiche.

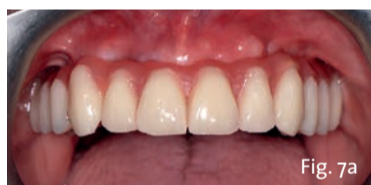

Fig. 7a

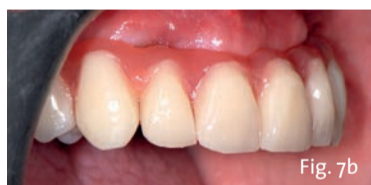

Fig. 7b

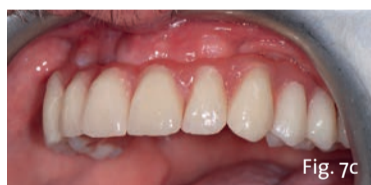

Fig. 7c

Figg. 7a-7c - Collocazione del manufatto protesico.

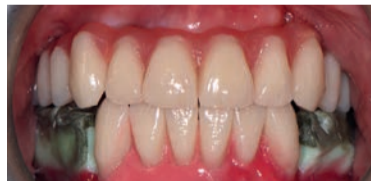

Fig. 7d - Controllo finale della DV e del Piano Occlusale.

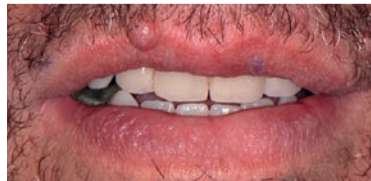

Fig. 7e - Vista frontale.

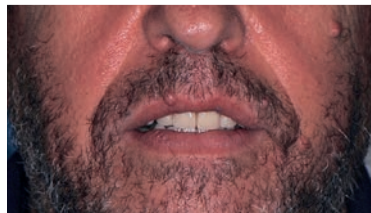

Fig. 7f - Estetica finale.

**SCOPRI IL SISTEMA IMPLANTARE GRAND MORSE® NEODENT®**

Progettato per consentire protocolli di carico immediato sia nel restauro singolo che nei casi di edentulia, il sistema implantare Neodent® GRAND MORSE®, con la sua ampia gamma di soluzioni protesiche, è la SCELTA DI ELEZIONE nell'implantologia dentale.

Scopri di più su Neodent® Grand Morse®!



neodent.it  
Numero Verde: 800 810 500  
customerservice.it@straumann.com

Seguici su  
f i