

DENTAL TRIBUNE

The World's Dental Newspaper • BiH Edition



Bosna i Hercegovina, decembar 2019 - godina VI br. 23

www.dental-tribune.com



EU 2019-2024

Oralno zdravlje fokus rasprava u
Evropskoj uniji

strana 5



GC

Može li izbjeljivanje zubi istodobno biti
i učinkovito i nježno?
dr. Clarissa Jänig

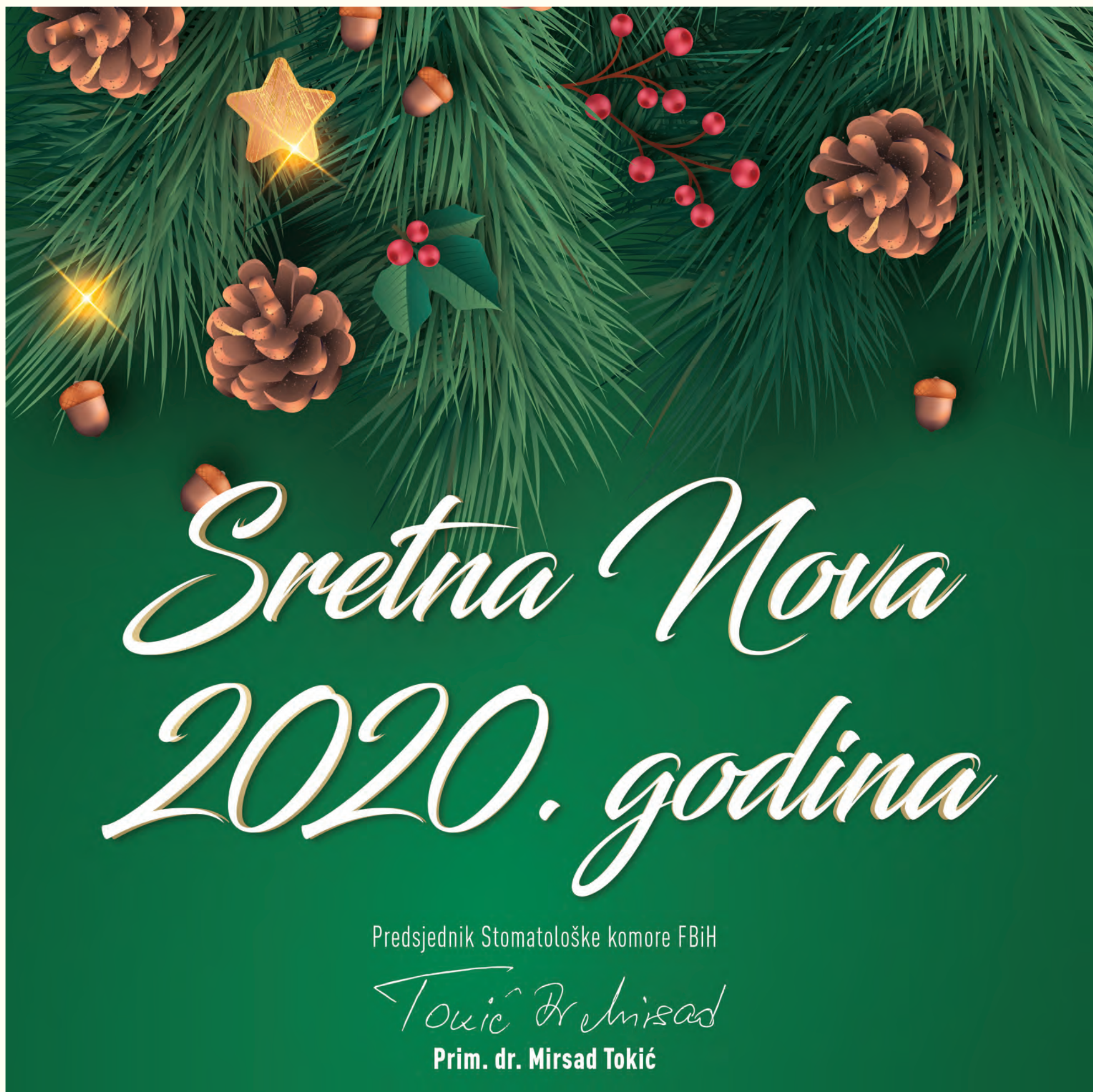strana 12



Kontinuirana edukacija

Sarajevo 5.10.2019

strana 22



*Sretna Nova
2020. godina*

Predsjednik Stomatološke komore FBiH

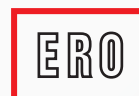Tokić Mirsad

Prim. dr. Mirsad Tokić



STOMATOLOŠKA KOMORA FBiH

FEDCAR

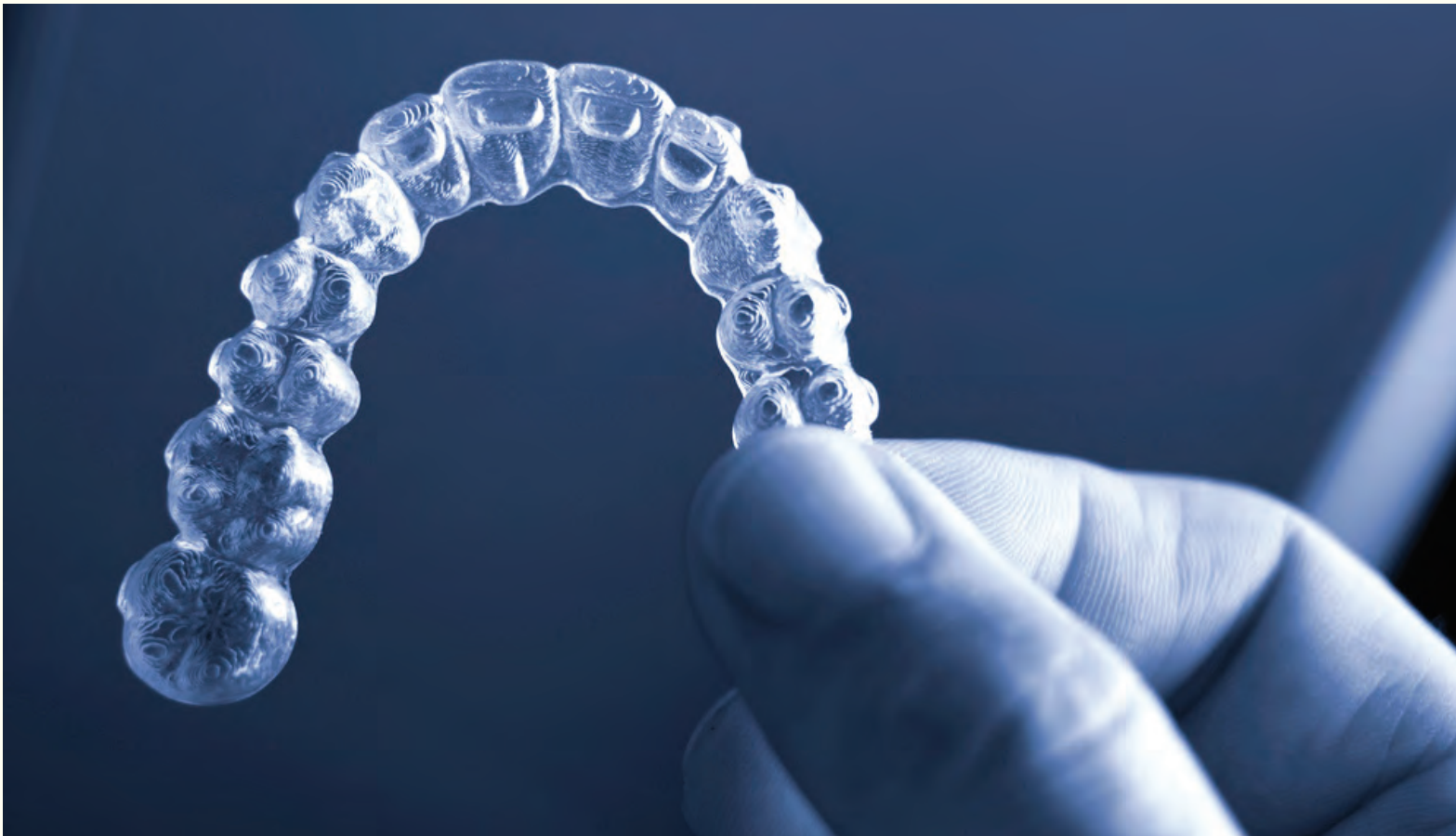

FDI World Dental Federation

Proizvođači providnih folija za ispravljanje zuba pod istragom u Australiji

By Dental Tribune International

SIDNEJ, Australija: Australijska agencija za regulaciju zdravstvenih stručnjaka (engl. AHPRA) je sprovela istrage nad četiri ponuđača terapije providnim folijama za ispravljanje zuba uslijed tvrdnji da vrše prećutno podsticanje stomatologa na prodaju njihovih proizvoda, kršeći tako zakon reklamiranja.



Promovisanje providnih folija za ispravljanje zuba (clear aligners) na društvenim medijima, bez transparentnosti plaćanja tih usluga krši zakon Australije. (Slika: Edwardolive/ Shutterstock)

AHPRA-a je sprovela istragu nad vodećim proizvođačem na tržištu, Invisalign, te ponuđačima telestomatologije, SmileDirectClub, EZ Smile i WonderSmile. Prema izvještaju iz *The Sydney Morning Herald*, sprovedene su četiri odvojene istrage na osnovu primljenih žalbi unutar stomatološke industrije o poslovanju i marketinškim praksama navedenih kompanija. Žalbe su isplivale kroz članke *The Age* i *The Herald* gdje se zdravstvena regulacijska tijela optužuju za nesposobnost sprovođenja pravila. Autori članaka

su istakli da su federalna regulacijska tijela primila žalbe o influenserima na društvenim medijima koji promovišu providne folije za ispravljanje zuba bez odgovarajuće transparentnosti, što, ukoliko su ovi navodi tačni, spada u kršenje zakona. Kod o reklamiranju terapijskih dobara određuje da svaka uplata primljena za zagovaranje i reklamiranje terapijskih dobara, u ovom slučaju providnih folija za ispravljanje zuba, mora biti transparentna, a kršenje ove stavke nosi sa sobom kaznu od 1,05 miliona australijskih dola-

ra (649.000€). Autori su, također, istakli da netransparentno promovisanje putem društvenih medija krši i Nacionalni zakon o regulaciji zdravstvenih stručnjaka za šta je predviđena kazna od 5.000 australijskih dolara po reklami za pojedince i dupla suma za kompanije. „Niko se čak ne trudi ni pretvarati da rade u skladu sa zakonom“, navela je u jednom od pisama žalbe osoba upućena u stomatološku industriju koja vjeruje da bi otkrivanje njegovog identiteta dovelo do toga da izgubi posao. Jedan protetičar

iz Melburna kaže da netransparentno promovisanje predstavlja „jasnu i prisutnu opasnost za osjetljivost zdravstvenih potrošača.“ Osobe upućene u stomatološku industriju su se, također, žalile regulacijskim tijelima za zdravlje na popuste koje je Invisalign Australija nudila stomatolozima za obim posla. Na osnovu broja pacijenata koji naručuju Invisalign, tvrdi se da su se nudili popusti stomatolozima i ortodontima i na taj način ih se prećutno podsticalo da prodaju providne folije za ispravljanje zuba ove kompanije što

je moglo rezultirati time da su pacijentima prodani neodgovarajući proizvodi. Invisalign Australija je potvrdila za *Herald* da su ponudeni popusti na obim ovlaštenim stomatolozima. Iz kompanije su rekli da su takvi popusti dozvoljeni u okviru zakona Australije te da su uobičajeni u industriji. Pored istrage koju je sprovela AHPRA, Administracija za terapijska dobra je, također, potvrdila za *Herald* da je otvorila istragu nad eventualnim kršenjem koda reklamiranja providnih folija za ispravljanje zuba. ■

DENTAL TRIBUNE
The World's Dental Newspaper • BiH Edition

LICENSING BY DENTAL TRIBUNE INTERNATIONAL
PUBLISHER - TORSTEN OEMUS

PUBLISHER/CHIEF EXECUTIVE OFFICER - Torsten R. Oemus

CHIEF FINANCIAL OFFICER - Dan Wunderlich

DIRECTOR OF CONTENT - Claudia Duschek

SENIOR EDITORS - Michelle Hodas

CLINICAL EDITORS - Nathalie Schüller, Magda Wojtkiewicz

EDITOR & SOCIAL MEDIA MANAGER - Monique Mehler

EDITORS - Franziska Beier, Brendan Day, Luke Gribble, Kasper Mussche

ASSISTANT EDITOR - Iveta Ramonaite, Luke Gribble

COPY EDITORS - Ann-Katrin Paulick, Sabrina Raaff

BUSINESS DEVELOPMENT & MARKETING MANAGER - Alyson Buchenau

DIGITAL PRODUCTION MANAGERS - Tom Carvalho, Hannes Kuschick

PROJECT MANAGER ONLINE - Chao Tong

IT & DEVELOPMENT - Serban Veres

GRAPHIC DESIGNER - Maria Macedo

E-LEARNING MANAGER - Lars Hoffmann

EDUCATION & EVENT MANAGER - Sarah Schubert

SALES & PRODUCTION SUPPORT - Puja Daya

HAJIR SHUBBAR - Madleen Zoch

EXECUTIVE ASSISTANT - Doreen Haferkorn

ACCOUNTING - Karen Hamatschek, Anita Majtenyi, Manuela Wachtel

DATABASE MANAGEMENT & CRM - Annachiara Sorbo

MEDIA SALES MANAGERS - Melissa Brown (International), Hélène Carpentier (Western Europe), Matthias Diessner (Key Accounts), Maria Kaiser (North America), Weridiana Mageswki (Latin America), Barbora Solarova (Eastern Europe), Peter Witteczek (Asia Pacific)

EXECUTIVE PRODUCER - Gernot Meyer

ADVERTISING DISPOSITION - Marius Mezger

DENTAL TRIBUNE INTERNATIONAL GMBH

HOLBEINSTR. 29, 04229 LEIPZIG, GERMANY

Tel.: +49 341 48 474 302 | Fax: +49 341 48 474 173

General requests: info@dental-tribune.com

Sales requests: mediasales@dental-tribune.com

www.dental-tribune.com

Editorial material translated and reprinted in this issue from Dental Tribune International, Germany is copyrighted by Dental Tribune International GmbH. All rights are reserved. Published with the permission of Dental Tribune International GmbH, Holbeinstr. 29, 04229 Leipzig, Germany. Reproduction in any manner in any language, in whole or in part, without the prior written permission of Dental Tribune International GmbH is expressly prohibited. Dental Tribune is a trademark of Dental Tribune International GmbH.

©2019, Dental Tribune International GmbH.

All rights reserved. Dental Tribune International GmbH makes every effort to report clinical information and manufacturers' product news accurately, but cannot assume responsibility for the validity of product claims, or for typographical errors. The publishers also do not assume responsibility for product names, claims, or statements made by advertisers. Opinions expressed by authors are their own and may not reflect those of Dental Tribune International GmbH.

Godina VI broj 22, septembar 2019.
Dental Tribune BiH Edition
ISSN broj: 2303-601X

VLASNIK LICENCE

Stomatološka komora FBiH
Antuna Hangija do br.3, 71000 Sarajevo, BiH

IZDAVAČ

Stomatološka komora FBiH
Antuna Hangija do br.3, 71000 Sarajevo, BiH

www.stomatoloskakomora.ba

Tel/Fax: +387 33 203 075

e-mail: info@stomatoloskakomora.ba

GLAVNI UREDNIK

Prim.dr. Mirsad Tokić

MARKETING

Adi Muhčić

Stomatološka komora FBiH

e-mail: adi.m@stomatoloskakomora.ba

www.stomatoloskakomora.ba

DIZAJN

Adis Duhović, prof. / PERFECTA, Sarajevo

PREVOD

Edina Karić

LEKTOR

Zdenka Pejić

STRUČNI SAVJETNICI

Prim.dr. Mirjana Dusparga

Prim.dr. Sema Bašović

Prof.dr.sc. Lejla Ibrahimagić-Šeper

Prim.dr. Senol Bejtula

SEKRETAR

Remza Sladić

ŠTAMPA

A3 studio d.o.o.

TIRAŽ

1600 primjeraka

AD

Urednički sadržaj preveden i reproduciran u ovom broju od Dental Tribune International, Njemačka, je pod autorskim pravima Dental Tribune International GmbH. Sva prava su zadržana. Objavljeno sa odobrenjem Dental Tribune International GmbH, Holbeinstr. 29, 04229 Leipzig, Njemačka. Reprodukcija u bilo kojem obliku na bilo kojem jeziku dijelom ili u cijelosti, bez prethodnog odobrenja Dental Tribune International GmbH je strogo zabranjena. Dental Tribune je zaštitni znak Dental Tribune International GmbH.

DTI - VLASNIČKA STRUKTURA

IZDAVAČ I VLASNIK LICENCE

Stomatološka komora FBiH

ODGOVORNA OSOBA IZDAVAČA

Prim.dr. Mirsad Tokić

IDENTIFIKACIONI BROJ

4200486540005

PDV BROJ

200486540005

SJEDIŠTE

Antuna Hangija do br.3

71000 Sarajevo, BiH

TEL/FAX

+387 33 203 075

NAZIV MEDIJA

Dental Tribune

VRSTA MEDIJA

Štampani



GEMA
D E N T A L

Stomatološki materijal i
oprema za ordinacije
i zubne laboratorije

Gema d.o.o.
Adresa: Blajburških žrtava bb, 88000 Mostar, BiH
Tel/fax: +387 (0)36 349 258
Gema podružnica Sarajevo:
Husrefa Redžića br. 6, 71000 Sarajevo
Tel: +387 (0)33 552 751

www.gema.com.ba





**SAVE
THE DATE
14.03.2020.**

**COMPETENCE
IN ESTHETICS**

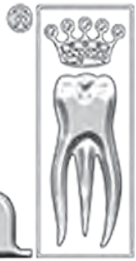S A R A J E V O



STOMATOLOŠKA KOMORA
FEDERACIJE BOSNE I HERCEGOVINE

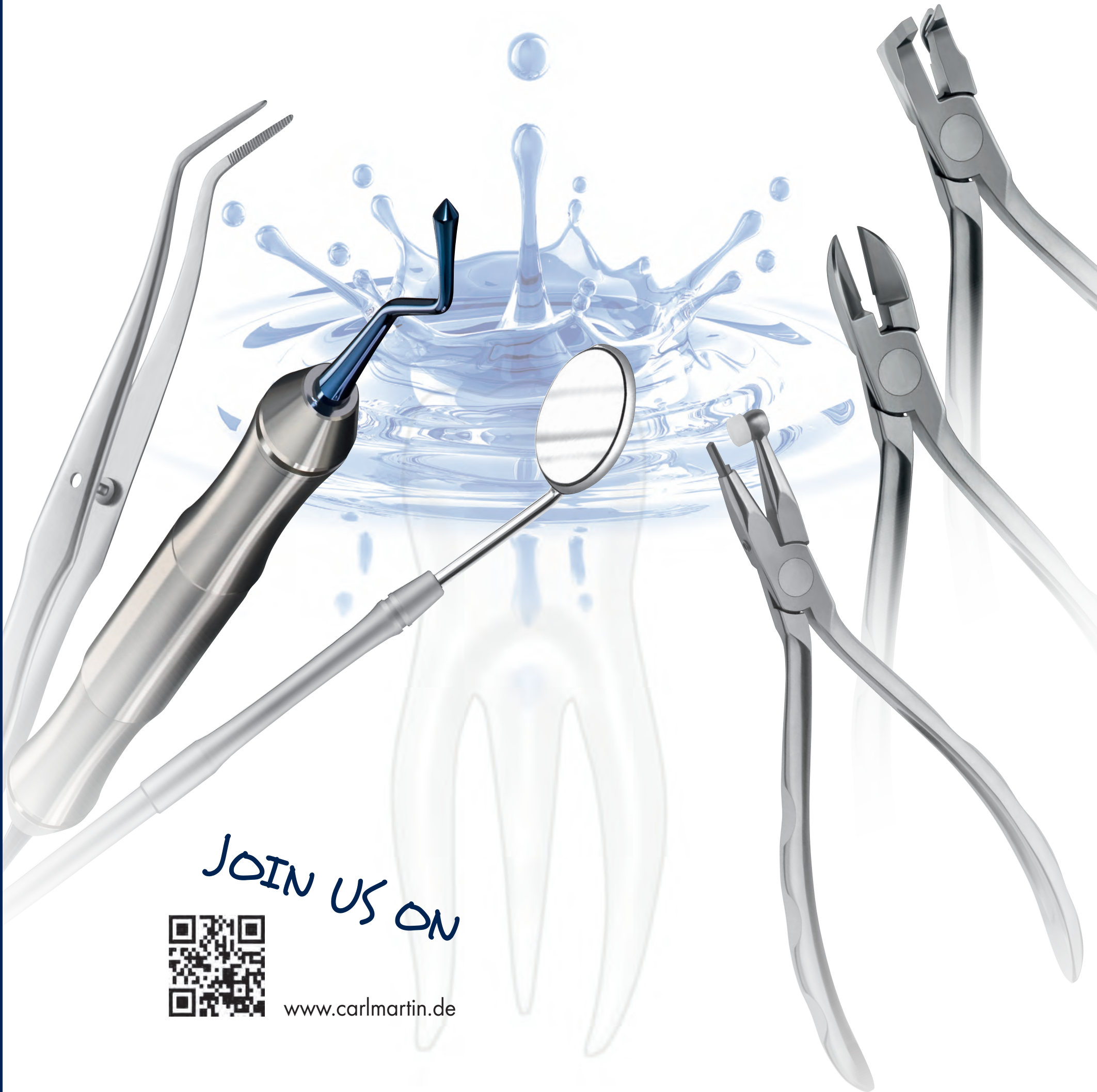ivoclar
vivadent
passion vision innovation

carl
martin
Solingen



over
100
years

FINEST DENTAL INSTRUMENTS
GERMANY



JOIN US ON



www.carlmartin.de

dentalgrupa
DENTAL ŠEHOVIĆ

Dental grupa doo
Malta bb
71000 Sarajevo
Bosna i Hercegovina

tel:+387 33 658 058
fax:+387 33 523 340

email: dentalsehovic@gmail.com

Oralno zdravlje fokus rasprava u Evropskoj uniji

By Dental Tribune International

BRISEL, Belgija: Vijeće evropskih stomatologa (engl. CED) i osam drugih udruženih zdravstvenih organizacija Evropske unije su 9. oktobra održale debatu o pitanju promjena zdravstvene politike sa kojima će se EU suočiti narednih godina. Pod naslovom „EU 2019-2024: Traže se zdravstveni šampioni“, na debati se obratila naročita pažnja na teme kao što su univerzalni pristup visokokvalitetnoj i održivoj zdravstvenoj brizi, prevencija bolesti i borba protiv prekograničnog pružanja zdravstvene brige.

Doktori Peter Liese i Sara Cerdas, članovi Evropskog parlamenta, bili su domaćini debate. „Moja ambicija jeste imati zdravlje u svim politikama, a za snažne zdravstvene politike je potrebno zajedno raspravljati kako bismo mogli vidjeti šta želimo i kako se možemo približiti zdravijoj Evropi. Ova debata je izvanredna prilika da se podijele vizije sa različitim zainteresovanim stranama i da se definiše način na koji se možemo suočiti sa osnovnim izazovima javnog zdravstva“ primijetila je Cerdas.

Dr. Marlo Landi, predsjednik CED-a, je u svom govoru pod naslovom „Prevenција neprenosivih bolesti: Oralno zdravlje i više“ rekao: „Oralne bolesti, uključujući dentalni karijes, paradontalnu bolest i oralni karcinom, imaju utjecaja na skoro 4 milijarde ljudi, što je više od pola svjetske populacije i predstavlja ogroman teret na zdravstveni sistem i društvo. Troškovi tretiranja oralnih bolesti i gubitak produktivnosti je 2010. godine procijenjen na 442 miliona američkih dolara.“

Usmjeravajući svoju pažnju ka problemima javnog zdravstva unutar stomatologije, Landi je izjavio da „evrop-



Na nedavno održanom sastanku Evropske unije koji je imao cilj staviti fokus na zdravstvenu politiku, prisutni na sastanku, uključujući i predstavnike Vijeća evropskih stomatologa, raspravljali su o nizu problema, uključujući i način kako ublažiti pritisak na zdravstvene sisteme. (Slika: Dominika Zarzycka/Shutterstock)

ske države još uvijek posvećuju tek mali dio budžeta zdravstvene brige na sveukupnu prevenciju, u prosjeku 0,3% što je 0,2% BDP-a (bruto domaći proizvod)“. Govoreći dalje o tome, Landi je istakao

da je veoma važno da postoji politička vizija i vodstvo na bilo kojem nivou EU te da „nam treba sveobuhvatan i integrisan pristup zdravstvu i da svi moramo raditi zajedno.“

Saradnja je bila ključna tema koja se provlačila kroz cijelu debatu. CED je objavio izjavu u kojoj ističe da zdravstvena zajednica EU vjeruje da države članice EU-e, ukoliko budu radile za-

jedno, mogu dodati istinsku vrijednost državnim nastojanjima da poboljšaju efikasnost zdravstvenog sistema te da pruže svojim zajednicama zdravstvenu brigu koja ima pacijente u fokusu. ■


AD

NOVAE TEAM

UVOZ I DISTRIBUCIJA STOMATOLOŠKOG MATERIJALA I OPREME

NOVAE TEAM d.o.o. Kiseljak

Administrativno poslovni centar bb, Kiseljak
www.novaeteam.com | e-mail: info@novaeteam.com
tel.: +387 (0)63 352 261, +387 (0)30 870 975



OVLAŠTENI
DISTRIBUTER
ZA BOSNU I
HERCEGOVINU



Univerzalno spajanje pomoću G-CEM LinkForce: Snažna adhezija za različite materijale i indikacije

Dr. Joachim Beck-Mußotter

Moderni cementi trebaju zadovoljiti visoke zahtjeve različitih indikacija i danas raspoloživih materijala, npr. što se tiče dugotrajne adhezije i dobre estetike. Iz tog je razloga prije nekoliko mjeseci Dr. Joachim Beck-Mußotter odabrao za korištenje univerzalni adhezivni kompozitni cement GC G-CEM LinkForce™, među brojnim drugim proizvodima. Odlučio se za njega zbog njegove visoke adhezivne čvrstoće i u verziji samostvrdnjavanja i u verziji svjetlosne polimerizacije, kao i zbog raspoloživosti različitih boja i try-in pasti (pasti za probu boje).



Dr. Joachim Beck-Mußotter. Nakon diplome na Sveučilištu Heidelberg, dr. Joachim Beck-Mußotter bio je znanstveni suradnik od 2003. do 2010. na Poliklinici za dentalnu protetiku Oralne, dentalne i maksilofacijalne klinike na Sveučilištu Heidelberg. Od 2008. godine bio je stariji konzultant, a od 2005. do 2010. godine bio voditelj predavanja za studij i učenje (HeiCuDent Referats für Studium und Lehre). Nadalje, bio je voditelj Ambulantne klinike i sjedišta poliklinike za dentalnu protetiku na Oralnoj, dentalnoj i maksilofacijanoj klinici Sveučilišta. Nakon kratkog zaposlenja u ordinaciji dr. Grafa u Weinheimu, 2011. godine je osnovao i utemeljio zajedničku ordinaciju dentalne medicine Das Zahnkonzept u Weinheimu. Od 2011. godine bio je predavač na Klinici za računalno vođenu kirurgiju Sveučilišta Heidelberg te je stručnjak u području konzervativne i protetske dentalne medicine, implantologije i 3D postupaka. Njegov je ugled potvrđen nizom nagrada i kvalifikacija, uključujući titulu specijalista protetike (DGPro), certificiranog implantologa (DGI) te magistra znanosti (mr.sc.) u dentalnoj protetici i implantologiji.

Uz preparaciju i kvalitetu liječenja, cementiranje protetskog rada jedno je od odlučujućih čimbenika u utvrđivanju dugoročnog uspjeha dentalne rehabilitacije.^{1,2} Budući da modernu dentalnu medicinu obilježava velika raznovrsnost materijala te da se koriste raznovrsne vrste radova, ne čudi što proizvođači uvijek traže univerzalna rješenja. Zbog toga već nekoliko mjeseci za našu ordinaciju, koja je specijalizirana za restaurativnu dentalnu medicinu i implantologiju, nabavljam G-CEM LinkForce (GC) i druge cimente.

Svojstva materijala

G-CEM LinkForce je adhezivni kompozit s dvostrukim stvrdnjavanjem, za trajno cementiranje svih vrsta keramič-

kih i kompozitnih inleja, onleja, krunica i mostova s metalnom osnovom, kao i prefabriciranih metalnih i keramičkih kolčića, kolčića iz fiberglasa, lijevanih kolčića i nadogradnji. Također je indiciran za spajanje keramičkih i kompozitnih ljuski, onleja (table tops), krunica i mostova na bataljcima implantata.

Dokazana visoka otpornost na trošenje cementa daje pouzdanost kod cementiranja CAD/CAM i nemetalnih radova, što je vrlo važno meni osobno, kao redovitom korisniku modernih restaurativnih materijala, kao što su cirkonij, litij-disilikatna i hibridna keramika.³

G-CEM LinkForce je sustav koji se sastoji od tri osnovna elementa: sredstva za spajanje G-Premio BOND, G-Multi Primer (GC-) i samog kompozitnog elementa, koji se može koristiti i kod samostvrdnjavanja ili svjetlosne polimerizacije. Uz učinkovito samostvrdnjavanje, što je osobito praktično kod cementiranja opaknih radova i radova s debljim premazima, važna mi je optimalna svjetlosna polimerizacija kompozitnog rada, npr. pri cementiranju ljuski.

Mogućnost korištenja sredstva za spajanje sa ili bez svjetlosne polimerizacije čini sustav vrlo raznovrsnim i zanimljivim, npr. kod spajanja kolčića. U tom se slučaju G-Premio BOND DCA miješa s G-Premio BONDOM, kako bi se izradilo dvostruko stvrdnjavanje bonda.

Iskustvo iz prakse

Kao prednosti G-CEM LinkForce sustava smatram izuzetno dobru tečnost materijala u kombinaciji s dobrom stabilnošću. To je velika prednost za rubove i za jednostavno odstranjivanje viška nakon početne svjetlosne polimerizacije.

Za pune keramičke i CAD/CAM radove, stabilnost boje, a time i estetika, su ključni preduvjet za dugotrajni uspjeh rada. Iako nemam dugotrajno iskustvo s ovim proizvodom, na prvim kontrolama nije bilo vidljivih varijacija boje.

Materijal također zadovoljava estetske zahtjeve, budući da je raspoloživ u četiri različite boje (translucentna, A2, opak i za bijeljenje (bleach), koje su dostupne i kao try-in paste. Daljnje prednosti materijala su niska linearna ekspanzija, dobra rendgenska vidljivost i vrlo niska ili nepostojeća postoperativna osjetljivost. Daljnje pozitivno svojstvo je da tanki sloj nanosa (3 µm prema podacima proizvođača) ne utječe na prijanjanje krunice.

Koristim G-CEM LinkForce kao cement za sve indikacije, osim cementiranja privremenih radova. Kod cementiranja subgingivnih radova i krunica na implantatima koje se ne pričvršćuju vijkom ga izbjegavam. U tom slučaju koristim G-CEM LinkAce ili FujiCEM 2 SL (oba GC). Osim toga, obično radim s početnom svjetlosnom polimerizacijom kad koristim G-CEM

LinkForce, kako bi se višak cementa odstranio jednostavno i brzo.

Pri postavljanju krunica i mostova koristim samostvrdnjavajući materijal kada sama svjetlosna polimerizacija ne dovodi do pouzdanih rezultata. Brojne opcije korištenja znatno olakšavaju manipulaciju materijala i praktične procese, čak i uz činjenicu da G-CEM LinkForce treba čuvati u hladnjaku.

Prikaz slučaja

Sljedeći klinički slučaj prikazuje korištenje G-CEM-a LinkForce za cementiranje složenih restaurativnih radova.

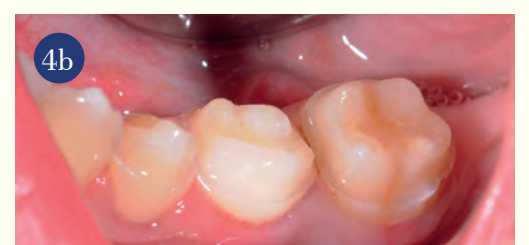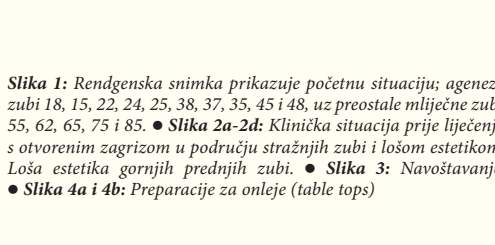
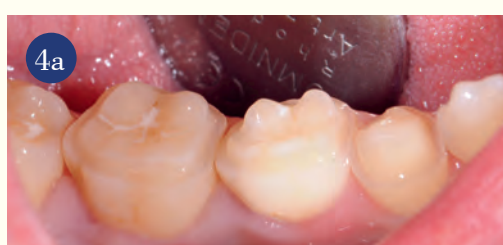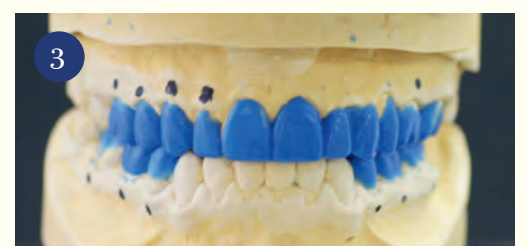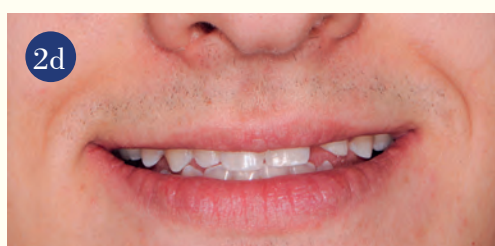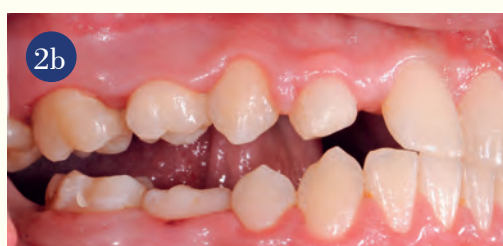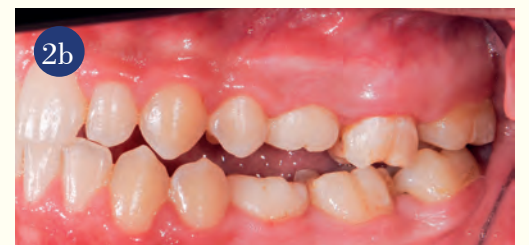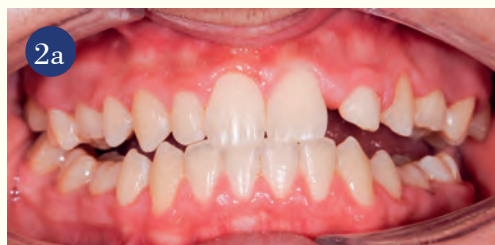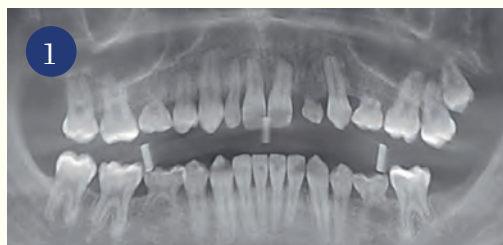Dvadesetogodišnji pacijent posjetio je ordinaciju sa željom da funkcijski i estetski poboljša zube. Povijest bolesti, rendgenske snimke i klinička dijagnostika utvrdili su agenezu zubi 15, 22, 24, 25, 37, 35 i 45 (kao i svih trećih kutnjaka osim zuba 28), preostale mliječne zube 55, 62, 65, 75 i 85 te estetske probleme s otvorenim zagrizom u području stražnjih zubi (Slika 1 i 2a-2d).

Dijastema u prednjem području smatrala se preuskom za dva implantata, no i preširokom za jednog. Problemi kod žvakanja mogli su se svesti na suboptimalnu okluziju. Nije bilo utvrđenih pomičnih zubi. Kada je pacijent došao u ordinaciju, prethodno je završio ortodontsku terapiju, kao i

terapiju na dentalnoj klinici Sveučilišta Heidelberg.

Nakon razmatranja različitih opcija terapije, zajedno s pacijentom smo odlučili izvaditi zub 62 i izraditi most iz pune keramike od zuba 21 do 23, preoblikovati zube 23 i 24 i međučlanove 22 i 23 (most s osnovom iz cirkonij-oksidge keramike i ljuskom, iz materijala cara Zirconium Dioxide translucent i HeraCeram Zirkonia proizvođača Heraeus Kulzer). Budući da daljnja ortodonska terapija više nije bila moguća, bili su planirani modificirani onleji (table tops) na zubima 55, 14, 65, 36, 75, 34, 44, 85 i 46, kao i ljuske na zubima 13, 12 i 11 (svaki izrađen iz litij-disilikatne keramike, IPS e.max press, Ivoclar Vivadent). Iz prostornih razloga preporučili smo i nasuprot implantatu na zubu 22.

Pacijent nije želio adhezivni most između zubi 21 i 23. Direktnu kompozitnu nadogradnju za ravnotežu okluzije također je odbio. Prije nego je započela terapija, odabrana je boja A2. Prvi korak terapije bilo je navoštavanje područja terapije (Slika 3) i dogovor s pacijentom. Navoštani model je zatim dupliciran te je izvučena folija na dubliranom modelu, koji se može koristiti za izradu privremenih radova. Zatim je korišten UDS forte (Sanofi-Aventis) kao anestetik te je izrađena preparacija zubi. Za preparaciju za most, primijenjena su pravila preparacije za radove



Slika 1: Rendgenska snimka prikazuje početnu situaciju; ageneza zubi 18, 15, 22, 24, 25, 38, 37, 35, 45 i 48, uz preostale mliječne zube 55, 62, 65, 75 i 85. ● Slika 2a-2d: Klinička situacija prije liječenja s otvorenim zagrizom u području stražnjih zubi i lošom estetikom. Loša estetika gornjih prednjih zubi. ● Slika 3: Navoštavanje. ● Slika 4a i 4b: Preparacije za onleje (table tops)

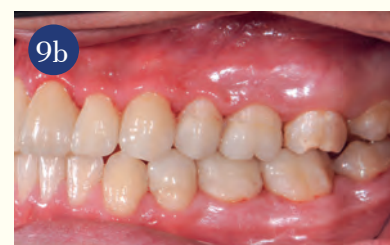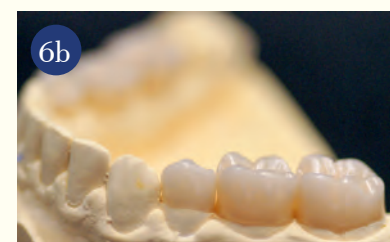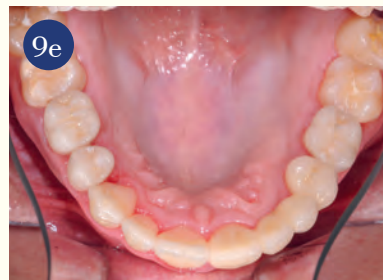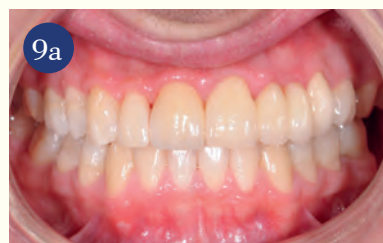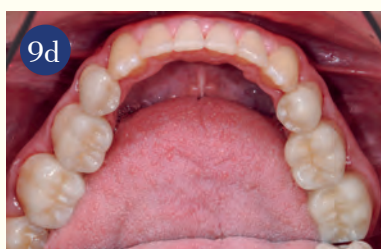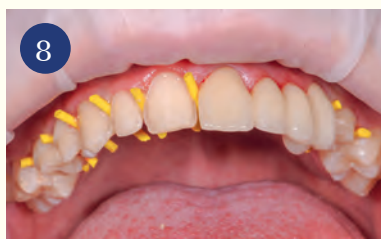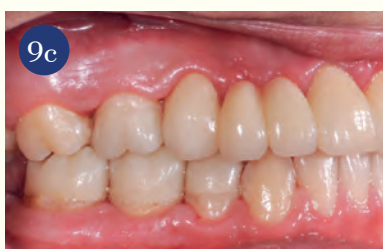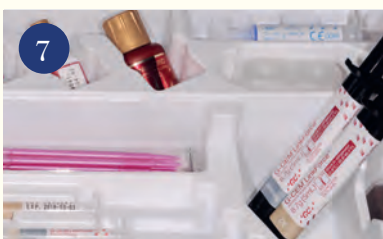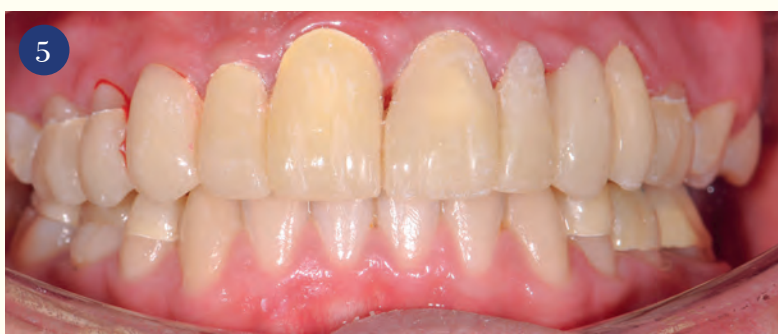iz pune keramike sukladno Prof. Edelhoff, uz korištenje seta za preparaciju iz pune keramike, proizvođača Komet/Brasseler.⁴

Dok je za dovoljnu debljinu sloja nadomjestka iz litij-disilikatne keramike trebalo izraditi odgovarajuću preparaciju, za onleje (table tops) je potrebno uzeti u obzir da je adhezivna veza s caklinom čvršća nego s dentinom. Stoga je preparacija izrađena samo u visoko strukturiranim područjima, u korist proširenja adhezivne površine cakline. Periferna linija preparacije smještena je epigingivno za ljske i bataljke za most te supragingivno za onleje (table tops); uz preparaciju stepenice na lingvalnoj i vestibularnoj strani (Slika 4a-4b). Kod uzimanja otiska (tehnika dvostrukog miješanja s individualnom žlicom i materijalom Identium®/Kettenbach) u sulkus su postavljeni retrakcijski konci tehnikom dvostrukog konca (Ultradent Products) te je korišten aluminij-kloridni gel kao hemostatičko sredstvo (ViscoStat Clear, Ultradent Products). Privremeni radovi (vidi gore) izrađeni iz Luxatemp Solar (DMG) te IPS Empress Direct Trans 20 (Ivoclar Vivadent), cementirani su privremenim cink-oksidskim cementom koji ne sadrži eugenol (RelyXTM Temp NE/3M Espe) (Slika 5).

G-CEM LinkForce translucetna boja. Zubi su očišćeni pastom za poliranje nakon odstranjenja privremenog rada. Pacijent je odbio koferdam zbog osjećaja klaustrofobije i nedovoljnog disanja na nos, pa smo samo koristili OpraGate (Ivoclar Vivadent) i Wedjets (Slika 8). Kao priprema za cementiranje, radovi su pjeskareni, očišćeni i osušeni. Zatim je nanesen Multi Primer na adhezivne površine radova, pa su osušeni.

Zubi su blago jetkani GC sredstvom za jetkanje u trajanju od 15 sekundi, očišćeni su vodom i pažljivo osušeni. Zatim je korišten G-Premio BOND (u ovom slučaju nije bilo svjetlosne polimerizacije prije cementiranja), zamiješan s G-Premio BOND DCA, aktivatorom za dvostruko stvrdnjavanje u omjeru 1:1. Mješavina počinje djelovati 20 sekundi nakon nanošenja te se nakon toga suši pod maksimalnim zračnim pritiskom 5 sekundi. Sukladno ovim uputama, pri cementiranju ljski nije korišten DC aktivator te je korištena svjetlosna polimerizacija.

G-CEM LinkForce iz verzije samo-miješanja je zatim direktno nanesen na rad te je isti cementiran na preparirane zube. Zatim je izvršena kratka svjetlosna polimerizacija, oko 2 sekunde, koja višku cementa daje gumastu konzistenciju. Višak je odstranjen mini skalpelom, mini kiretom i spužvicama. U svojoj ordinaciji za to predviđamo



Slika 5: Privremeni rad. • Slika 6a i 6b: Završni rad na modelima. • Slika 7: Komplet materijala cijelog sustava uključuje sve potrebno za cementiranje: G-CEM LinkForce A2, G-CEM LinkForce Translucent, G-Premio BOND, G-Premio BOND DCA, G-Multi Primer, G-CEM LinkForce probne paste (A2 i Translucent), GC sredstvo za jetkanje i pribor • Slika 8: Intraoralna preparacija za postupak cementiranja: postavljanje držača usana OpraGate i intraoralnih klinova Wedjets. • Slika 9a-9f: Završne slike s istog posjeta.

5-10 sekundi, nakon čega se provodi završna polimerizacija – 30 sekundi po svakoj strani zuba (Bluephase 10; Ivoclar Vivadent). Na ovaj način su nadomjesci cementirani jedan po jedan. Nakon još jedne provjere okluzije, lokalne fluoridacije i dogovora termina za kontrolu sljedećeg dana, pacijent je zadovoljan otišao iz ordinacije (Slika 9a-9f).

G-CEM LinkForce je idealno rješenje za cementiranje i postizanje visoke adhezivne čvrstoće pomoću univerzalnog adheziva. Njegova raznolikost s obzirom na tehnike polimerizacije, boje i vrste radova je provjerena, kako pokazuje klinički prikaz slučajeva, čak i u složenim terapijskim situacijama. Početna svjetlosna polimerizacija za jednostavno odstranjenje viška cementa je jedna od prednosti materijala koju koristim svaki put kada koristim G-CEM LinkForce za cementiranje. ■

Literatura

1. Kaufmann E.G., Coelho D.H., Colin L.: Factors influencing the retention of cemented gold castings. J. Prosthet. Dent. 11(3) 1961: 487-502
2. Mendelin U.: Die Retention von Kronen in Abhängigkeit von Stumpfhöhe und Befestigungszement. 2002. Zahn-Medizinische Dissertation Gießen
3. For manufacturer's specs, see below http://www.gceurope.com/pid/186/leaflet/de_Leaflet.pdf
4. Edelhoff D, Beuer F, Güth JF, Brix O: Vollkeramische Restauration – Präparation und Farbnahme. ZWP 2013; 19(5): 60-64

“Prvi puta objavljeno u GC Get Connected no. 9, ljubaznošću dr. Dr. Joachim Beck-Mußotter”

Izrađen za sve adhezivne potrebe.
Izrađen da traje

GC
G-CEM
LinkForce™

Adhezivni cement
za cementiranje s dvostrukim
stvrdnjavanjem
za SVE indikacije
i SVE materijale

GC EUROPE N.V.
GCEEO Bosnia and Herzegovina
Carice Milice 11
BA - 78000 Banja Luka
Tel. +387 51 470 736
Fax. +387 51 470 736
info.bosniaherzegovina@gc.dental
www.eeo.gceurope.com

Smile for the World
Since 1921
Towards Century of Health

Prečica u digitaliziranom proizvodnom procesu Precizna reprodukcija privremenih nadomjestaka s pomoću blokova IPS e.max Press Multi

Oblik prednjih krunica u velikoj mjeri utječe na simetriju gingive. Privremeni nadomjestci koji su se i s funkcijskog i s estetskog stajališta dobrima pokazali, mogu se precizno reproducirati digitalnim metodama.

Nepovoljan položaj zubi zubi i/ili asimetričan tijek gingive predstavlja dodatan izazov u već ionako zahtjevnom prednjem segmentu zubnog niza. Da bi se postigao što prirodniji izgled, oblik i boja nadomjestaka moraju se uskladiti s preostalim zubima, a meko tkivo treba pripremiti na odgovarajući način. U mnogim slučajevima koriste se privremeni nadomjestci kako bi se ispunili posebni zahtjevi.

Prikaz slučaja

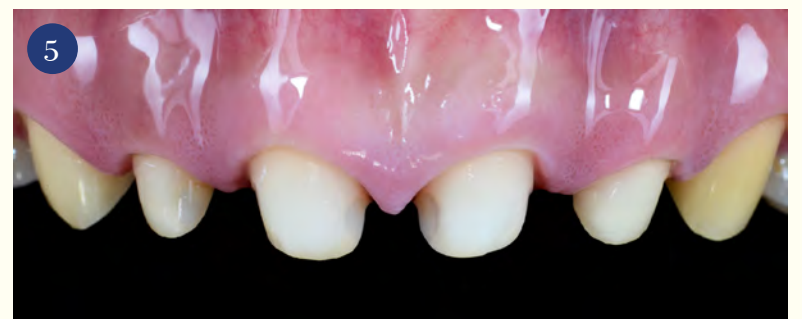
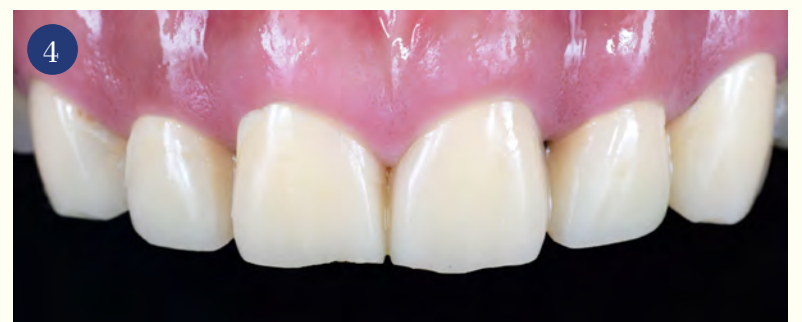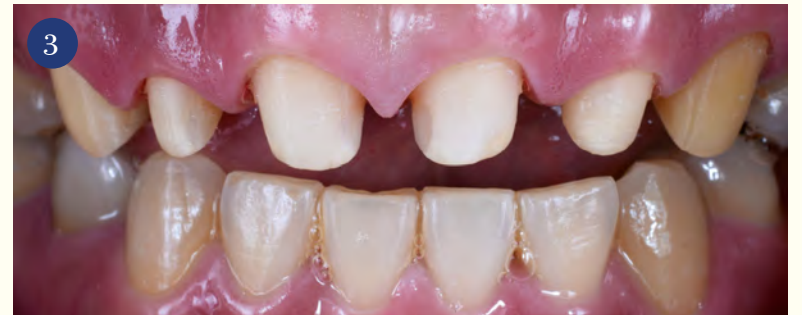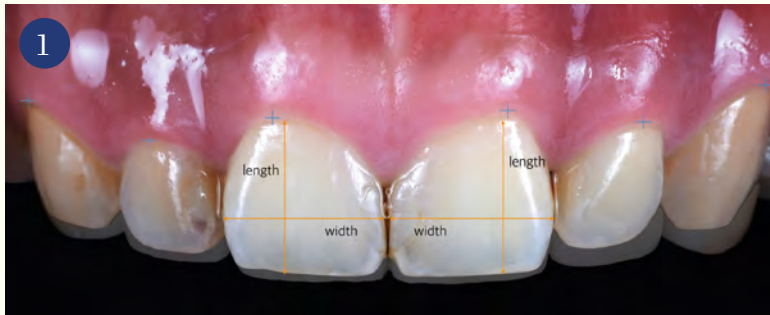
Tridesetogodišnji pacijent došao je u našu ordinaciju nakon skidanja ortodontskih bravica po završetku trogodišnje ortodontske terapije. Zamolio nas je da izliječimo karijesne lezije na njegovim zubima i uljepšamo njegov osmijeh. Prva estetska analiza otkrila je nepovoljan omjer dužine i širine prednjih zubi (slika 1.). Posljedično je pacijent želio je da mu se prednji zubi produže. Gornji lijevi očnjak morao se endodontski liječiti zbog uznapredovale nekroze pulpe.

Planiranje

Naš je plan bio preoblikovati gornje prednje zube. U odabiru najprikladnijeg materijala za krunice morali smo uzeti u obzir činjenicu da pacijent voli jesti orašaste plodove. Nadalje, naveo je da je primijetio kako noću ima naviku stiskati čeljusti i škripati zubima. Posljedično, prednje krunice nisu trebale ispuniti samo funkcijske i estetske zahtjeve, nego i biti vrlo čvrste. Planirali smo izraditi šest potpuno keramičkih krunica za optimizaciju omjera dužine i širine zubi te gingivnih kontura.

Tehnika izrade i odabir materijala

Kako bi se smanjio rizik od loma keramičkih krunica, odlučili smo koristiti litij-disilikatnu keramiku IPS e.max[®] Press, koja ima veliku čvrstoću od 470 MPa kao i izvrsna estetska svojstva.



Osim monokromatskih, ovaj keramički sustav obuhvaća i polikromatske valjčice (slika 2.). Valjčici IPS e.max Press Multi koriste se za izradu estetskih monolitnih nadomjestaka koji ne trebaju nikakvu karakterizaciju. Oni imaju vitalnu gradaciju boje i translucencije između dentinskih i incizalnih područja.

Tehnika prešanja koja se temelji na voštanim objektima punih kontura predstavlja brzu i nekomplikiranu metodu proizvodnje krunica. Štoviše, tehnika prešanja omogućuje reprodukciju delikatnih gingivnih kontura s najvećom preciznošću. Kod nadomjestaka slojevite građe, keramika se ponekad skuplja što otežava točno kopiranje gingivnih kontura privremenih nadomjestaka. Po našem mišljenju, keramika IPS e.max Press Multi ima dvije presudne prednosti. Prvo, njezina boja oponaša boju prirodnih zubi u cervi-

kalnom i incizalnom dijelu. Za razliku od nadomjestaka izrađenih od monokromatskih valjčica, polikromatski nadomjestci zahtijevaju manje vremena i truda u izradi jer se ne moraju individualizirati slojevanjem keramike u incizalnom području. Drugo, IPS e.max Press Multi ima optimalnu translucenciju da omogući potrebno propuštanje svjetlosti.

Klinički postupak

Najprije je provedeno endodontsko liječenje i liječenje karijesnih lezija. Zatim su zubi opskrbljeni kompozitnim ispunima. Prednji zubi koji su zahtijevali protetsku terapiju prikladno su izbrušeni (slika 3.) i izrađene su privremene krunice (slika 4.). Desni bočni sjekutić je produžen. Privremene krunice su pomogle da se podupru gin-

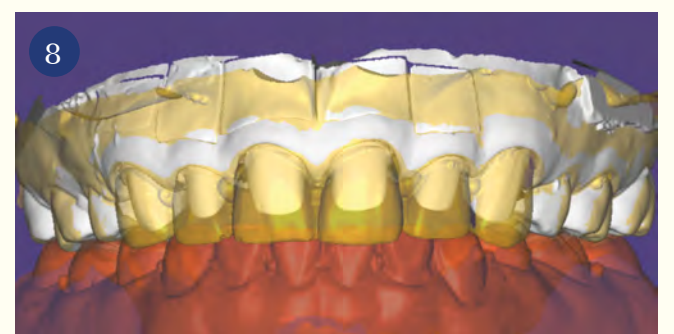
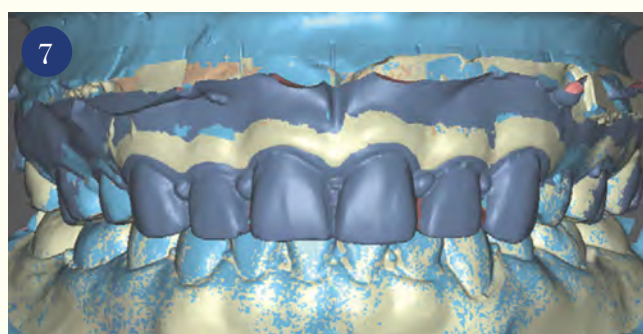
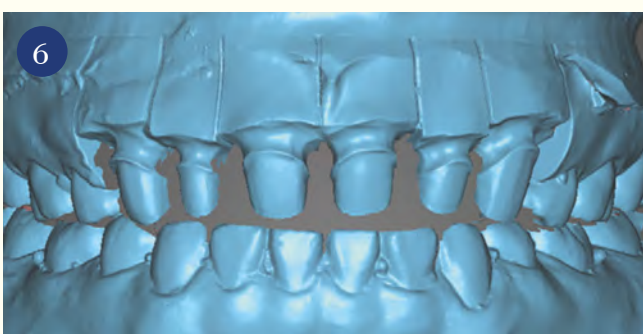
Slika 1: Početna situacija • Slika 2: IPS e.max Press Multi u boji A2 • Slika 3: Stanje nakon uklanjanja karijesnih lezija i endodontskog liječenja • Slika 4: Privremene krunice od kompozitne smole za procjenu funkcije i estetike • Slika 5: Završna preparacija zubi

givne konture i uspostavi simetričan izgled. Nakon postizanja željene simetrije zubi i gingive, zubi su pripremljeni za trajne krunice (slika 5.) i uzeti su otisci.

Izrada nadomjestaka CAD/CAM tehnologijom

Prije uklanjanja privremenih krunica uzeti su dodatni precizni otisci. U laboratoriju su informacije o modelima preparacije i modelima privremenih krunica registrirane metodom dvostrukog skeniranja. Dobiveni setovi digitalnih podataka su preklapljeni. Nosači su separirani i prilagođeni su rubovi i konture (slike 6. do 8.).

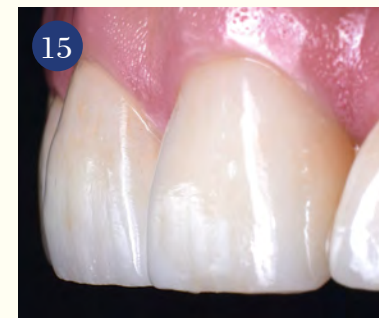
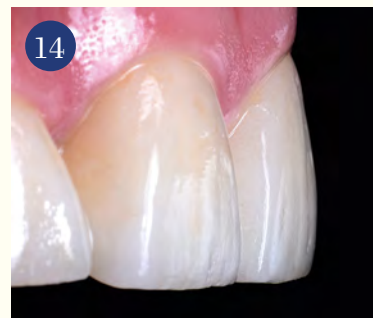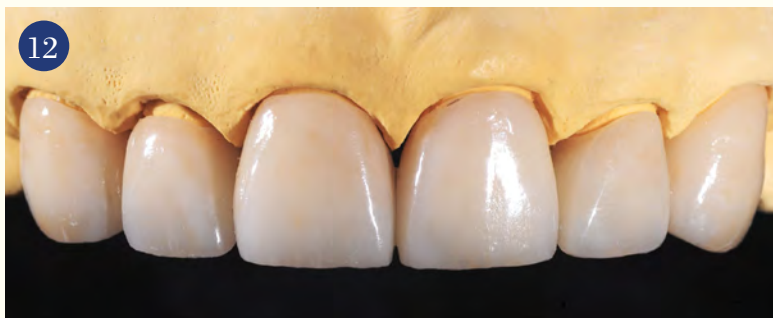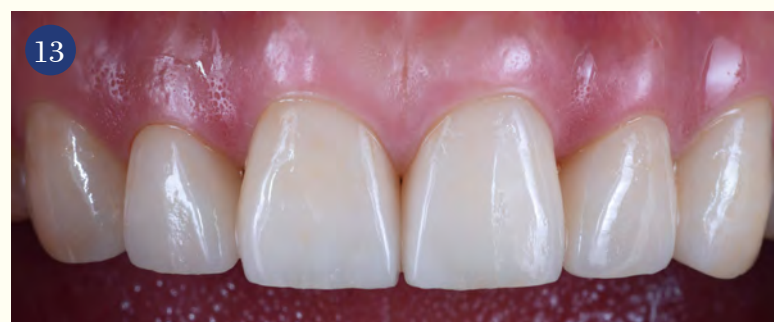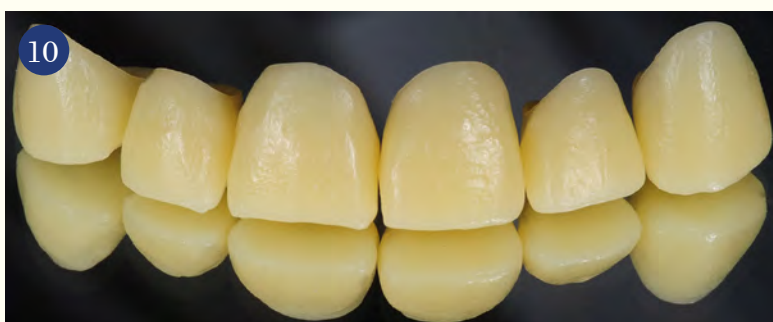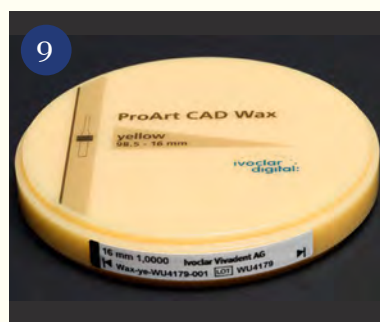
Ovakav pristup omogućio je točnu repliku oblika privremenih krunica. Usredotočili smo se na rekonstrukciju subgingivnih kontura koje podupiru meko tkivo tako da se nadomjestci ne bi morali individualno prilagođavati u stomatološkoj ordinaciji. Krunice su izgledane od dimenzijski stabilnog voštanog bloka. U ovom slučaju korišten je ProArt CAD Wax žute boje (slike 9. i 10.). Ovaj materijal posebno je dizajniran za rad s keramikom IPS e.max Press. Glatke površine voska osiguravaju precizne rezultate i maksimalnu preciznost dosjeda. Materijal izgara bez ostataka. Do tog trenutka bilo je moguće manualni rad svesti na minimum.



Slika 6: Skenirana završna preparacija

Slika 7: Preklapljeni skenirani podaci modela preparacije i modela s privremenim krunicama

Slika 8: Minimalne prilagodbe u fazi dizajniranja



Slika 9: ProArt CAD vosani blok • Slika 10: Voštane potpuno anatomske krunice izrađene CAD/CAM tehnologijom • Slika 11: Voštane krunice pričvršćene na bazu IPS Multi kivete i provjera njihova položaja • Slika 12: Gotove krunice na modelu • Slika 13: Krunice od keramike IPS e.max Multi neposredno nakon cementiranja • Slike 14 i 15: Rezultat nakon mjesec dana

Ulaganje i prešanje

U sljedećem koraku voštane krunice reproducirane su prešanom keramikom (IPS e.max Press Multi). Za postupak ulaganja izgledane krunice od voska pričvršćene su na posebnu prefabriciranu komponentu od voska (IPS Multi Wax Pattern). U ovoj fazi važno je provjeriti da spoj ne bude predebeo i da je poravnat s labijalnom površinom. To pomaže naglasiti jedinstvenu gradaciju boja. Voštani objekt pričvršćen je na voštani držač i umetnut u utor IPS Multi kivete. Položaj odljevnih kanala provjeren je s pomoću IPS Sprue Guidea (slika 11.). Gradacija boje unutar krunice može se prilagoditi prema potrebi. Primjerice, ako bi incizalni dio trebao biti izraženiji, voštani držač jednostavno se pomiče prema dolje na podnožju kivete (maks. 2 mm). Postupci predgrijavanja, prešanja i otvaranja kivete provode se na uobičajen način u skladu s uputama proizvođača.

Završna obrada

Prešani nadomjesci mogu se po želji individualizirati kako bi se naglasile određene karakteristike. U prikazanom slučaju neglazirane krunice isprobane su u ustima pacijenta prije pigmentacije i glazure. U ovoj fazi većina klinički relevantnih svojstava bila je jasno prepoznatljiva: nagib zubi, odgovarajući priti-

sak na susjedno meko tkivo (tj. papile i gingivu), sklad linije usnica i incizalnih rubova kao i simetrija krunica. Pacijent je bio zadovoljan optimiziranim omjerom dužine i širine zubi. Glavni cilj bio je reproducirati ovu situaciju s najvećom preciznošću. Međučeljusni registrat poslan je u laboratorij kako bi se minimizirao rad potreban za prilagodbu okluzije.

Površinska tekstura krunica od keramike IPS e.max Press Multi kreirana je odgovarajućim brusnim instrumentima prije ciklusa glaziranja. Zatim su krunice karakterizirane bojama IPS Ivocolor® (bakar, bijela i antracit) i glazirane. Krunice su ručno polirane do željenog sjaja (slika 12.).

Cementiranje

Isplatila se izvrsna suradnja između doktora, dentalnog tehničara i pacijenta: krunice su se mogle odmah postaviti bez potrebe za dodatnom prilagodbom. Klinička situacija koja je nastala na modelu i uz pomoć privremenih nadomjestaka mogla se uspješno reproducirati trajnim nadomjescima (slika 13.). Pacijent i stomatološki tim bili su vrlo zadovoljni rezultatom. Cijeli postupak liječenja bio je jednostavan i učinkovit.

Rezultat

Mjesec dana kasnije, zubi i gingiva izgledali su lijepo i zdravo bez ikakvih

smetnji (slike 14. i 15.). Digitalizirani proizvodni tijek pojednostavljuje postupak uz maksimalni estetski učinak. Mogućnost repliciranja subgingivnih kontura privremenih krunica omogućuju različite modifikacije tijekom liječenja. IPS e.max Press Multi ima

impresivna estetska svojstva. Ako nadomjestak zahtijeva još više individualizacije, incizalno područje može se izgraditi s pomoću IPS e.max Ceram materijala (cut back tehnika).

Prikazani slučaj pokazuje da tradicionalna tehnika prešanja kombinira-

na sa CAD/CAM tehnologijom nudi široku paletu mogućnosti i pruža osnovu za inovativne aplikacije. Otkrivanje daljnjih kreativnih područja primjene koja uključuju kombinaciju ovih dviju tehnika samo je pitanje vremena. ■

AD

*Sretni predstojeći
praznici i
Sretna Nova
2020. godina*



Dr. Hyun Jun Jung



Dr. Kyung-Sik Park

Heal Dental Clinic
309, Gangseo Hillstate Shopping Center
242, Gangseo-ro, Gangseo-gu
Seoul, Južna Korea
headentalclinic@gmail.com

ivoclar
vivadent®
passion vision innovation