ISSN 1864-4279 • 16. Jahrgang • Entgelt bezahlt: 74677 • Preis: € 10,00 zzgl. MwSt.

3/18

cosmetic dentistry_practice & science

Fachbeitrag
Ästhetisch-Kosmetische Zahnmedizin ist keine Luxusdisziplin

Spezial
Vom Supermarkt zur hochmodernen Kieferorthopädie

Praxismanagement
Das perfekte Praxisteam: Schlüsselfaktoren

© Kite_rin / Shutterstock.com

oemus

Die Kunst zu glänzen

BRILLIANT EverGlow™

Universal Submicron Hybridkomposit

- Hervorragende Polierbarkeit und Glanzbeständigkeit
- Brillante Einfarb-Restaurationen
- Ideales Handling dank geschmeidiger Konsistenz
- Gute Benetzbarkeit auf der Zahnsubstanz

everglow.coltene.com | www.coltene.com

COLTENE

002456

Dr. Marcus Striegel

Nürnberg,
Vizepräsident der Deutschen Gesellschaft
für Sport-Zahnmedizin (DGSZM)

Olympia meets Dentistry

Wie passen Hochleistungssportler und Zahnärzte zusammen? „Über den Tellerrand hinaus schauen und den Fokus nicht nur auf die offensichtlich dentalen Problematiken richten." Mit diesen Worten begrüße ich Sie zur aktuellen Ausgabe der cosmetic **dentistry**.

In meiner mehr als 20-jährigen Tätigkeit als Zahnarzttrainer und Referent wurde mir in meinen Seminaren, Vorträgen und Hands-on-Kursen immer wieder klar, dass nur wenigen Zahnärzten der Zusammenhang von Mundgesundheit und der Gesundheit des restlichen Körpers bewusst ist. Dabei ist es sehr wichtig, über den bereits erwähnten „Tellerrand" zu blicken und dem Patienten klar zu machen, wie bedeutend z. B. eine gute Mundhygiene für den gesamten Organismus ist. Die möglichen Auswirkungen z. B. einer Parodontitis auf das Herz-Kreislauf-System sind nur wenigen Patienten bewusst. Auch das Magazin *FOCUS* hielt dieses Thema für so bedeutend, dass es zu Beginn dieses Jahres die Titelseite zierte.[1] Für die „Entzündung – Die stille Gefahr" im Körper werden als Ursachen im fünfseitigen Artikel des Magazins u. a. auch Zähne und der gesamte Zahnhalteapparat genannt.

Das Wissen und auch Verständnis unserer Patienten über Auswirkungen des stomatognathen Systems auf den gesamten menschlichen Organismus wird also immer größer und gewinnt in der Bevölkerung zunehmend an Bedeutung. Diesen Wandel in der Gesellschaft sollten wir nutzen und als Sprungbrett ansehen, viele Patienten nun als Ganzes betrachten zu können. Was aber verbindet nun Leistungssportler mit Zahnärzten? Am 8. und 9. Juni kamen in Nürnberg rund 35 Zahnärzte und drei Spitzensportler zusammen. Im Rahmen der Deutschen Gesellschaft für Sport-Zahnmedizin (DGSZM) und der Akademie Praxis und Wissenschaft (APW) finden dort in regelmäßigen Abständen Kurse für Sportzahnmedizin statt. Als Gastredner und zugleich Patientenfälle wurden Tobias Wendl (vierfacher Olympiasieger im Doppelsitzer Rennrodeln), Joshua Bluhm (Weltmeister Viererbob) sowie Johnny Zipf (Profitriathlet, Deutscher Meister Duathlon) begrüßt. Jeder einzelne Sportler hatte seine ganz eigene Geschichte und spezielles Schlüsselerlebnis in Bezug auf Zahnmedizin. Diesen Sportlern konnten wir als Zahnärzte helfen und ihre Leistung sogar optimieren. Durch die Eliminierung dentaler und oraler Endzündungen, die auf den Körper belastend wirken, oder durch Kenntnisse der wissenschaftlichen Zusammenhänge und Anwendungen in Bezug auf die absteigende Wirkungskette kann der Sportler so effektiver trainieren und fühlt sich meist deutlich besser.

„Ganz egal, wie viel ihr schon getan habt oder wie erfolgreich ihr bereits wart – es gibt immer noch mehr zu tun, noch mehr zu lernen und noch mehr zu erreichen." Mit diesem Zitat des ehemaligen US-Präsidenten Barack Obama wünsche ich Ihnen viel Spaß mit dem Lesen dieser Ausgabe.

Ihr
Dr. Marcus Striegel

Infos zum Autor

1 *FOCUS*, Ausgabe 4/2018, *FOCUS* Magazin Verlag

Editorial

Olympia meets Dentistry? 03
Dr. Marcus Striegel

cosmetic dentistry

Ästhetisch-Kosmetische Zahnmedizin ist keine Luxusdisziplin 06
Dr. Martin Jaroch, M.Sc.

Einzelzahnveneer in der Oberkieferfront – eine Herausforderung 10
Dr. Andreas Koch

Full-Mouth-Rehabilitation 16
Dr. Sven Egger, M.Sc., M.Sc., ZTM Christian Berg,
Prof. Dr. Markus Greven, M.Sc., Ph.D.

Komposit – neue Wege und Indikationen 20
OA Dr. Mario J. Besek

Spezial

Praxisporträt

Vom Supermarkt zur hochmodernen Kieferorthopädie 28

Praxismanagement

Das perfekte Praxisteam: Schlüsselfaktoren 32
Bianca Rieken

Interview

„Der Zahnarzt nimmt als Experte bei Sportlern
einen gesonderten Platz ein“ 34
Nadja Reichert

Event

Gemeinsamer Jahreskongress von IGÄM und DGKZ in Lindau 38
Nadja Reichert

Keramikimplantate sind das, was Patienten wollen 42
Jürgen Isbaner

Lifestyle

Kunst

Inspiration durch Kunst 46
Matthias David

News 24

Produkte 44

Impressum 48

16. JAHRESTAGUNG DER DGKZ

17. und 18. Mai 2019
Hilton Hotel Düsseldorf

ONLINE-ANMELDUNG/
KONGRESSPROGRAMM

www.dgkz-jahrestagung.de

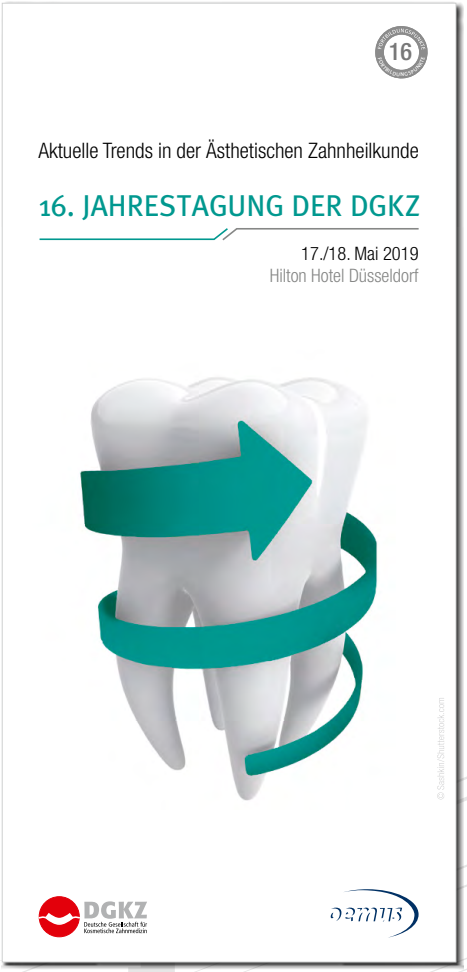

Thema:

Aktuelle Trends in der Ästhetischen Zahnheilkunde

Veranstalter:

OEMUS MEDIA AG
Holbeinstraße 29 | 04229 Leipzig | Deutschland
Tel.: +49 341 48474-308 | Fax: +49 341 48474-290
event@oemus-media.de | www.oemus.com

Wissenschaftliche Leitung:

Deutsche Gesellschaft für Kosmetische Zahnmedizin e.V

DGKZ Deutsche Gesellschaft für Kosmetische Zahnmedizin

Faxantwort an **+49 341 48474-290**

☐ Bitte senden Sie mir die Programminformation für die 16. JAHRES-TAGUNG DER DGKZ zu.

Titel, Name, Vorname

E-Mail-Adresse (Für die digitale Zusendung des Programms.)

Stempel

CD 3/18

Ästhetisch-Kosmetische Zahnmedizin ist keine Luxusdisziplin

Dr. Martin Jaroch, M.Sc.

Ästhetik in der Zahnmedizin wurde lange Zeit als Luxuszahnmedizin angesehen und belächelt. Heute steht einer naturähnlichen Versorgung jedoch nicht nur die Kassenleistung im Wege, die neben der fehlenden Ästhetik durch lichtundurchlässige Metallkäppchen auch parodontologische Nachteile im Bereich der Gingiva aufweist. Ästhetik wird nach wie vor als banal abgetan, und vielen Praktikern fehlt das Verständnis dafür, dass ästhetische Zahnmedizin die Königsdisziplin darstellt, die – wird sie richtig ausgeübt – ein enormes Maß an Weiterbildung benötigt.

Ästhetik bedeutet heute nicht unnötig, sondern zwingend notwendig. Die zahnärztliche Tätigkeit ohne Blick auf die enormen materialtechnischen Eigenschaften von heute sollte für einen Zahnarzt undenkbar sein. Wir sind für den wichtigsten Bereich im Gesicht zuständig, und mit unserer Arbeit steht und fällt das gesamte Erscheinungsbild einer Person. Umso wichtiger ist heute die ästhetische Betrachtungsweise bei der Zahntherapie, vor allem dann, wenn die Zähne keramisch versorgt werden müssen. Aber auch Komposite sollten sorgfältig ausgewählt werden, um rasche Verfärbungen zu verhindern. In vielen Fällen reicht das Verständnis für die üblichen Werkstoffe nicht aus, und ein ästhetisch arbeitender Zahnarzt sollte zwingend kieferorthopädische Grundkenntnisse besitzen, um selbstständig kleine Korrekturen vor den Versorgungen vornehmen zu können.

Selbstverständlich können die ästhetischen Leistungen durch eine Vielzahl von Einzelspezialisten erbracht werden. Eine Spezialisierung hat aber auch den Nachteil, dass man nur eine immer wieder gleiche Betrachtungsweise hat. Ein ästhetisch arbeitender Generalist hat den Vorteil, dass er für das gesamte Ergebnis verantwortlich ist und eine weitaus größte Möglichkeit der Reflexion hat, vor allem dann, wenn es zu Misserfolgen kommt. Die in den letzten Jahren vielfach belächelte Komplexität ästhetischer Behandlungsabläufe wird heute weitaus reflektierter gesehen, und autark arbeitende Praxiskonzepte nehmen an Bedeutung zu. Wir haben ein im Gegensatz zu früher ein sehr weitreichendes Weiterbildungsangebot, welches auf die Arbeit von Generalisten ausgelegt ist. In der Kieferorthopädie können spezielle Kurse zur präprothetischen oder parodontalen Kieferorthopädie belegt

Abb. 1a und b: In-Office-Bleaching vor und nach einer einstündigen Behandlung mit drei Bleachingläufen.

Abb. 2a–d: Darstellung von kieferorthopädischen Korrekturmöglichkeiten mit Multiband **(a und b)** und Invisalign **(c und d)**.

werden. Die Implantologie ist schon lange nicht nur Oralchirurgen vorbehalten. Trends wie die Etablierung von kurzen Implantatsystemen haben sich erst durch intrinsische Evidenz von Generalisten und parodontologisch arbeitenden Zahnärzten wirklich richtig entwickeln können.

Die Entwicklung spiegelt auch den Wunsch heutiger Patienten wider. Kurze Wege sind nicht mehr das einzige, was wichtig ist. Die Behandlung von ästhetischen Fragestellungen wird immer häufiger aus einer Hand gewünscht, da so die Ergebnisse vorhersagbarer sind. Zudem fällt einem gut ausgebildeten ästhetischen Generalisten die Auswahl der tatsächlich sinnvollen Behandlungsart deutlich leichter, denn er kann sich auf dem gesamten Gebiet der Zahnmedizin austoben.

Wie sieht dies konkret in den Zahnarztpraxen aus?

Stellt sich ein Patient mit dem Wunsch nach einer Korrektur der Front aufgrund von Rotationen oder Rezessionen vor, dann erfolgt nach wie vor in vielen Praxen die direkte Planung der prothetischen Versorgung, da diese Art der Versorgung dem konventionellen Behandler eine hohe Sicherheit des ästhetischen Outcomes vermittelt, die er aber tatsächlich nicht hat. In den meisten Fällen werden so wichtige Zwischenschritte übergangen und das erreichte Ergebnis ist nur von kurzer Dauer. Es reicht heute bei Weitem nicht mehr aus, nur hochästhetische Restaurationen einzusetzen, ohne gleichzeitig weitere Möglichkeiten der Zahnmedizin abzustecken.

Bleaching

Bleaching ist kein rein kosmetischer Eingriff. Eine Indikation aus zahnmedizinischer Sicht kann zum Beispiel die Aufhellung endodontisch behandelter Zähne sein. Bei einer prothetischen Rehabilitation des Kauorgans stehen Funktion und Langlebigkeit im Vordergrund der Behandlung. Aber selbstverständlich sind Zahnfarbe und Zahnform ebenfalls wichtige Faktoren, die Berücksichtigung finden müssen (Abb. 1a und b). Nach wie vor ist die Vielzahl der angebotenen Bleachingmöglichkeiten zu unübersichtlich und günstige Produkte oftmals qualitativ nicht in der Lage, Patienten und Zahnarzt zu überzeugen. Dennoch ist dieses Tool aus der kosmetisch tätigen Zahnarztpraxis nicht mehr wegzudenken.

Kieferorthopädische Behandlungen

Kieferorthopädische Korrekturen sind in den kosmetischen Behandlungen erwachsener Patienten überaus wichtig. Das Beherrschen der Grundlagen ist daher für einen Ästhetiker unausweichlich. Frontzahnkorrekturen können ohne Weiteres Veneerversorgungen unnötig machen, sofern der Ästhetiker diese Technik beherrscht.

Abb. 3a–c: Kieferorthopädische Behandlung einer Parodontalpatientin mit anschließender Verbreiterung der Interdentalräume mittels Schichtechnik.
Abb. 4a–c: Darstellung einer Kombinationsbehandlung bei einer Patientin mit behandelter aggressiver Parodontitis und daraus resultierender Zahnbewegung sowie Gingivaverlust. Die Patientin wurde parodontal, kieferorthopädisch und konservativ behandelt.

Nicht selten kommen die Patienten wegen Rotationen in die Praxis und erhalten Veneerversorgungen, die mit Zahnspangen hätten verhindert werden können. Auch wir oder besser gesagt besonders wir als Ästhetiker haben eine sehr große Verantwortung im Hinblick auf die Art der Versorgung, denn nicht selten sind kosmetische Eingriffe reine Wahleingriffe. Besteht die Möglichkeit einer Schonung der Zahnhartsubstanz durch eine kieferorthopädische Therapie, dann sollte diese Möglichkeit immer vorrangig durchgeführt werden. Zahlreiche ästhetisch-kosmetische Spezialisten sind heute in der Lage, diese Behandlungen ohne Weiteres selbst durchzuführen. Aus dem Portfolio eines Ästhetikers ist diese Art der Behandlung aus meiner Sicht ein Muss (Abb. 2 a–d).

Ästhetische Behandlung von Parodontalpatienten

Nach wie vor werden viel zu wenige Patienten in konventionellen Praxen optimal parodontal vorbehandelt. Ohne diese essenzielle Vorbehandlung kann in der Folge beispielsweise keine präprothetische Kieferorthopädie erfolgen, da bei insuffizienter Parodontalbehandlung der komplette Verlust der Zähne droht, wenn diese zusätzlich kieferorthopädisch bewegt werden. Das muss der Ästhetiker wissen, und er sollte die Kieferorthopädie daher auch in den eigenen Händen behalten, denn nur sehr wenige Kieferorthopäden können tatsächlich einschätzen, wie Parodontologie und Kieferorthopädie abschließend einen Einfluss auf die Prothetik nehmen können (Abb. 3a–c).

Nach erfolgreicher kieferorthopädischer Behandlung muss entschieden werden, ob der Gingivaverlust plastisch zu decken ist oder aber eine konservative oder prothetische Korrektur erfolgen sollte. Rezessionsdeckungen haben eine gute Vorhersagbarkeit, wenn sie die Miller-Klasse II nicht überschritten haben (Abb. 4a–c). Miller-Klasse III-Fälle können nach gründlicher Selektion ebenfalls sehr erfolgreich verlaufen, die Prognose ist aber deutlich schlechter. Sollte eine chirurgisch-korrektive Therapie nicht mehr möglich sein, dann bleibt noch die konservative Behandlung mit Kompositmaterialien oder aber die komplette prothetische Verblendung.

Implantologische Fälle

Auch implantologische Fälle benötigen in der Regel ein exaktes „Backward Planning“, das von einem auf Ästhetik spezialisierten Generalisten in der Regel weitaus besser bewältigt werden kann, als von einem rein chirurgisch tätigen Zahnarzt. Oftmals muss vorab entschieden werden, ob es nicht sinnvoller wäre, Lücken mit fortgeschrittenem Knochenabbau lieber im Sinne des Patienten kieferorthopädisch zu versorgen. Auch die Extrusion vor einer Extraktion kann zur deutlichen Verbesserung der

vestibulären Knochenverhältnisse und damit des ästhetischen Outcomes führen. Die Notwendigkeit oder Machbarkeit muss jedoch vor der Extraktion erkannt und von einem Generalisten auch direkt kieferorthopädisch gelöst werden (Abb. 5a und b).

Alleine das Aufrichten von gekippten Molaren kann den klinischen Outcome in Bezug auf die parodontalen Verhältnisse deutlich verbessern. Oftmals entstehen durch gekippte Molaren oder Prämolaren interdental offene Dreiecke, die in der Folge zu parodontalen und periimplantären Destruktionen führen können.

Einfache konservative Fälle

Die Zahnmedizin besteht nicht nur aus komplexen Fällen. Auch bei einfachen ästhetischen Einbußen wie Frakturen im Bereich der Inzisivi muss mit dem uns bekannten ästhetischen Hintergrundwissen entschieden werden, ob ein Zahnersatz in Form eines Veneering oder einer Teilkrone tatsächlich notwendig ist oder ob nicht auch eine Versorgung mit hochästhetischen Kompositen für den Patienten vorteilhafter wäre. Bei der Versorgung mittels Komposit hat der Patient den Vorteil, dass der Großteil des natürlichen Zahns erhalten bleibt (Abb. 6a und b). Das war lange Zeit ästhetisch nur schwer lösbar. Heute steht die Schichttechnik mit Hybridkompositen der Keramik in nichts nach. Einen entscheidenden Vorteil hat die Kompositversorgung: Die Abrasion im Bereich der Inzisalkanten der naturgesunden Dentition des Gegenkiefers wird durch die weitaus weicheren Komposite verhindert.

Kontakt

Dr. Martin Jaroch, M.Sc.
Die Zahnarztpraxis in Singen
Für Zahn. Mundraum. Mensch.
Am Posthalterswäldle 28
78224 Singen
www.drjaroch.de

Infos zum Autor

Abb. 5a und b: Beispiele für eine kieferorthopädische Extrusion. **Abb. 6a und b:** Korrektur einer frontalen Schmelzfraktur mit ästhetischen Kompositen und moderner Schichttechnik.