

DENTAL TRIBUNE

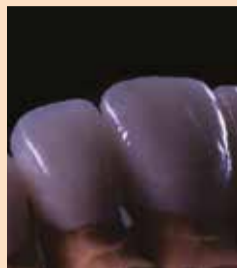The World's Dental Newspaper · Serbia & Montenegro Edition



NOVI SAD, Septembar/Novembar 2020

Vol. 15, No. 03

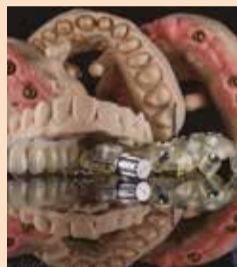AD



INTERDISCIPLINARNI PRISTUP PROBLEMU NEDOSTAJUĆEG LATERALNOG SEKUTIĆA KROZ ANALOGNO I DIGITALNO DOBA

Mnogi slučajevi danas zahtevaju interdisciplinarni pristup. Ovaj članak daje prikaz povezivanja ortodontske i protetske terapije, kako bi se obezbedile kako estetske želje, tako i funkcionalni zahtevi pacijenta.

► Strana 05



NOVE TEHNOLOGIJE I DENTALNI TIM - PARTNERI U USPEHU

Uspešan stomatolog i zubni tehničar sadašnjosti i budućnosti, moraće ne samo da proizvode odlične zubne nadoknade, nego i da pronađu način da skrate proces izrade zubnih nadoknada u ordinaciji i laboratoriji.

► Strana 06



MENTALNO ZDRAVLJE U STOMATOLOŠKOJ PROFESIJU TOKOM PANDEMIJE COVID-19

Za stomatologe i njihov tim tokom velikih svetskih kriza, kao što je trenutna pandemija COVID-19, važnije je nego ikad provoditi preventivne mere zaštite psihičkog blagostanja.

► Strana 24

GARANCIJA 24 MESECA

AUTOKLAV

„B” KLASE

NOVO PRO 18L
NOVO PRO 23L





Uz kupljen autoklav

GRATIS

pakerica ili destilator



*Aparati su registrovani u ALIMS, rešenje br. 515-02-00805-20-005



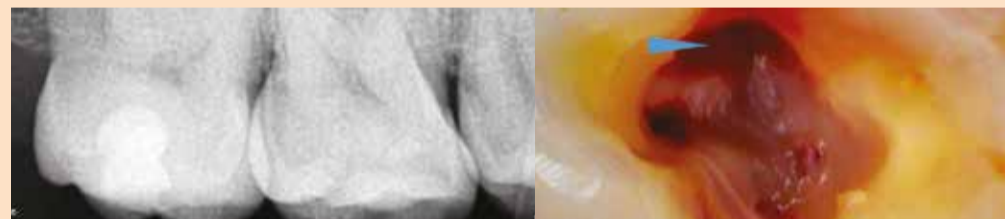
COMMEX DOO • Kornelija Stankovića 31 • Novi Sad
Mob +381 63 526 949 • t: +381 21 511 073/ +381 21 511 075
www.commexdental.com • E-mail: office@commexdental.com

Kliničko lečenje drugog molarnog kanala u maksili u različitim anatomskim situacijama

Autori: dr Filipe Slajman (Dr. Philippe Sleiman), Liban i dr Aleksej Volokitin (Dr. Aleksey Volokitin), Ukrajina

Maksilarni drugi molari su uvek izazov za endodontsku terapiju kanala korena zuba. Ove poteškoće su povezane sa lokacijom zuba, u maksili sa ograničenim pristupom i raznovrsnim anatomskim situacijama. U ovom članku ćemo se usredsrediti na neke od tih anatomskih varijacija i način na koji se njima treba baviti.

→ [DVI Strana 22](#)



Preoperativna radiografija i pristupna šupljina pod operativnim mikroskopom (Fotografija: Dr Philippe Sleiman, Liban)

Jeste li spremni za CEREC?

CEREC korisnici su složni: CEREC i najbolje čini boljima. Prelazak na digitalni način rada bila je odlična odluka, ali pre donošenja te odluke i oni su prolazili kroz mnoge dileme.

Hoće li od početka sve ići glatko? **Ne.**

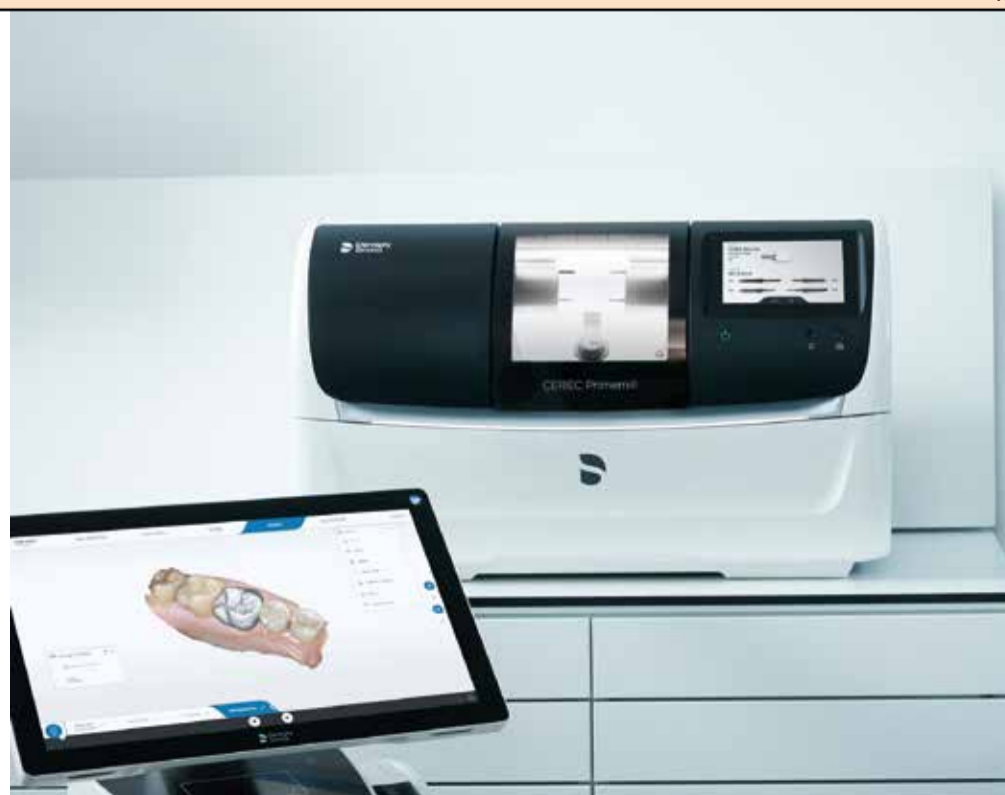Hoće li uspeti savladati tehnologiju? **Da.**

Hoće li restauracije biti kvalitetne? **Izvanredne u svakom pogledu.**

Nikad nije bilo bolje vreme da s CEREC-om osigurate budućnost svojoj ordinaciji.

Potpuno novi CEREC. **Sada je pravi trenutak.**

 Dentsply
Sirona



AD

IZVEŠTAJ SA SKUPA

Beograd, 3 – 4. oktobar 2020.

3SHAPE radionica i predavanja u organizaciji DDS Digital Design Solution

Autor: Nemanja Grkinić, DDS Digital Design Solution, Beograd

U sklopu kongresa Sinergija 3.0, Digital Design Solution je kao zvanični zastupnik firme 3Shape u Srbiji održao radionicu i predavanja vezano za intraoralni skener Trios i laboratorijske skenerne i softvere.

Nažalost zbog trenutne situacije prouzrokovane virusom covid-19 i pored velikog broja interesovanja broj korisnika je bio ograničen na 30 polaznika u sali.

Posle uvodne reči predstavnika Digital Design Solution, program je svojim predavanjem započeo Doc. dr Šćepanović Miodrag koji je govorio o kliničkom delu i intraoralnim skenerima.

Informacije o pravilnom izboru intraoralnih skenera prilikom kupovine, benefitima koji se ostvaruju u ordinaciji prelaskom na digitalni rad, mogućnostima pri upotrebi Trios skenera i pravilnoj upotrebi skenera je tema o kojoj je Doc. Šćepanović govorio.

Predavanje je sadržalo i fotografije slučajeva iz prakse uz objašnjenje kako se digitalnim putem jako lako i uspešno rešavaju svakodnevni slučajevi. Na jako interesantan način kroz predavanje se spominjala i čovekova borba sa kompjuterima.

Kroz život poznatog šahovskog velemajstora Gari Kasparova na za-



3SHAPE radionica i predavanja u organizaciji DDS Digital Design Solution. (Fotografija: DDS Digital Design Solution)

nimljiv način je predstavljen razvoj i moć kompjuterskih softvera.

Gari Kasparov je 1986. godine odigrao prvi istorijski meč čoveka protiv kompjutera i odneo pobjedu. Međutim 1997. Kasparov je ponovio partiju, samo sad sa mnogo jačim i savremenijim kompjuterom. Taj meč je izgubio! Jako važno je šta nam je Gari Kasparov posle tog meča poručio, shvativši nezaustavljiv napredak i moć kompjuterskih softvera.

Kraj izuzetno interesantnog predavanja obeležilo je puno pitanja iz

publike i diskusija, a zatim je poslužen ručak.

Drugi deo programa vodio je zt Vjekoslav Budimir iz Zagreba, 3Shape opinion leader, govoreći o mogućnostima laboratorijskih 3Shape softvera kao i pravilnim digitalnim protokolima koji su rezultat ogromnog znanja i iskustva u digitalnom radu predavača. Takođe i njegovo predavanje pratio je veliki broj fotografija, koje su ovekovečile ogroman broj kliničkih slučajeva koji se svakodnevno uspešno rade na Budimirovoj klinici isključivo digitalnim putem.

Na kraju dana svi polaznici su imali priliku da probaju uživo rad sa Trios skenerom, a oni iskusniji koji već koriste skener, da dobiju odgovore i dodatna objašnjenja.

DDS Digital Design Solution kao domaćin i organizator skupa, veliku zahvalnost je ukazao svom partneru Vjekoslavu Budimiru iz Future Dental kao i Doc. dr Šćepanoviću koji je zvanično i proglašen za 3Shape opinion leader-a za kliniku i Trios intraoralni skener u Srbiji.

Odlična predavanja i demonstracije kao i ostvarena interakcija sa publikom i otvorene diskusije učinilo je da svi u sali ostanu do kraja programa prateći ga sa velikom pažnjom i interesovanjem.

Digital Design Solution najavio je uskoro objavu narednih radionica i edukacija koje spomenuta firma već tri godine ispred 3Shape kompanije uspešno sprovodi u svom novom trening centru u Beogradu, u ulici Kneza Miloša 93. [DT](#)



Postanite naš Facebook prijatelj
Dental Tribune Srbija

IMPRINT

INTERNATIONAL HEADQUARTERS

PUBLISHER AND CHIEF EXECUTIVE OFFICER
Torsten R. Oemus

CHIEF CONTENT OFFICER
Claudia Duschek

DENTAL TRIBUNE INTERNATIONAL GMBH
Holbeinstr. 29, 04229, Leipzig, Germany
Tel.: +49 341 4847-4302
Fax: +49 341 4847-4175

GENERAL REQUESTS:
info@dental-tribune.com

SALES REQUESTS:
mediasales@dental-tribune.com

www.dental-tribune.com

Material from Dental Tribune International GmbH that has been reprinted or translated and reprinted in this issue is copyrighted by Dental Tribune International GmbH. Such material must be published with the permission of Dental Tribune International GmbH. *Dental Tribune* is a trademark of Dental Tribune International GmbH.

All rights reserved. © 2020 Dental Tribune International GmbH. Reproduction in any manner in any language, in whole or in part, without the prior written permission of Dental Tribune International GmbH is expressly prohibited.

Dental Tribune International GmbH makes every effort to report clinical information and manufacturers' product news accurately but cannot assume responsibility for the validity of product claims or for typographical errors. The publisher also does not assume responsibility for product names, claims or statements made by advertisers. Opinions expressed by authors are their own and may not reflect those of Dental Tribune International GmbH.



IZDAVAČ:

DENTAL MEDIA D.O.O.
(ekskluzivni nosilac licence za Srbiju i Crnu Goru)

Bul. Patrijarha Pavla 16A, 21000, Novi Sad
Tel.: + 381 65 1026-242

info@dental-tribune.rs,
anita@dental-tribune.rs
www.dental-tribune.rs

GLAVNI I ODGOVORNI UREDNIK:
dr Anita Brzaković

UMETNIČKI DIREKTOR:
Snezana Popov

PREVODIOCI:
dr Anita Brzaković

ŠTAMPA:
Stojkov štamparija, Novi Sad

Distribuirano se besplatno u Srbiji i Crnoj Gori
Dental Tribune se izdaje kvartalno
Copyright 2006 by Dental Tribune International GmbH. All rights reserved.

Materijal od Dental Tribune International GmbH koji je preštampan ili preveden i preštampan u ovom izdanju je zaštićen od strane Dental Tribune International GmbH. Takav materijal mora da bude objavljen uz dozvolu Dental Tribune International GmbH. *Dental Tribune* je zaštitni znak Dental Tribune International GmbH.

Sva prava zadržana. © 2020 Dental Tribune GmbH. Reprodukција na bilo koji način na bilo kom jeziku, u celini ili delimično, bez prethodnog pismenog odobrenja Dental Tribune International GmbH je izričito zabranjena.

Dental Tribune GmbH čini sve napore da prenese tačno kliničke informacije i novosti o proizvodima od strane proizvođača, ali ne može preuzeti odgovornost za valjanost informacija o proizvodu ili za štamparske greške. Izdavač takođe ne preuzima odgovornost za nazive proizvoda, informacije o proizvodima ili izjave od strane oglašivača. Mišljenja izražena od strane autora su njihova lična mišljenja i ne odlikavaju stavove Dental Tribune International GmbH.

CIP-Katalogizacija u publikaciji
Biblioteka Matice srpske, Novi Sad
616.51 (05)

Dental Tribune: the World's Dental Newspaper / glavni i odgovorni urednik Anita Brzaković. - Serbia and Montenegro edition. - Vol. 1, No. 1 (avgust 2006) - Novi Sad: Dental Media, 2006. - 42cm

Četiri puta godišnje
ISSN 1452-6425

COBISS.SR-ID 215641865

AD



IZVEŠTAJ SA ONLINE SKUPA

09 – 11. oktobar 2020.

Održan je EODC v2.0

European Online Dental Congress

Autor: Dejan Ivošević, Commex doo, osnivač EODC

Nastao kao ideja da kvalitetnu edukaciju ne mogu sprečiti ni vanredne okolnosti izazvne pandemijom korona virusa, EODC je doživeo svoje drugo, izuzetno uspešno izdanje.

U periodu od 09.10 do 11.10.2020. na sopstvenoj platformi EODCOnline.com, održan je drugi po redu European Online Dental Congress!

Ovaj kongres je okupio najpoznatija svetska imena iz oblasti stomatologije i na jednom mestu uspeo da ujedini predavače od SAD do Rusije.

Dovoljno je nabrojati predavače, da bi se stekao utisak o kvalitetu, kao i ideja o temama koje su bile obuhvaćene. Sa zadovoljstvom mogu da kažem da smo na EODC v2.0 imali prilike da slušamo sledeće predavače: dr Elisa Choukroun, Prof. dr Joseph Choukroun, dr Carlos de Carvalho, dr Rick Ferguson, dr Nathaniel Farley, Prof. dr Viktorija Shashmurina, Prof. dr Oksana Kovaleva, Prof. dr Zoran Stajčić, Prof. dr Zoran Lazić, Doc. dr Bojan Jovičić, Doc. dr Miloš Beloica, dr Ryan Nolan, Doc. dr Zoran Vlahović, Doc. dr Naida Sulejmanagić Hadžiabdić, dr Ioana Datcu, dr Marko Pejović, dr Miroslav Dragović, dr Roberto Scrascia.

Raspored održavanja predavanja, kao i teme, je moguće pogledati

na sajtu <https://eodconline.com>. Tokom predavanja, učesnici EODC su bili u mogućnosti da u chat postavljaju pitanja predavačima, što je dovelo do, u nekim momentima, vrlo žive stručne diskusije.

Zahvaljujući razumevanju i predusretljivosti predavača, svi oni koji su propustili da pogledaju predavanja uživo, imaju mogućnost da pogledaju snimke predavanja na <https://eodconline.com/delayed-watch/>, zaključno sa 19.10.2020.

Važno je napomenuti da je EODC sertifikovan kod ADA (American Dental Association) kao prvi i za sada jedini stomatološki kongres iz regiona, koliko je nama poznato!

Ova činjenica nam je potvrdila ideju da prava edukacija mora biti nekomercijalna, jer u suprotnom nije moguće dobiti sertifikaciju kod ADA.

Predavanja su održana dva dana, dok je treći dan bio rezervisan za usmene i poster prezentacije, gde su se u sjajnom svetlu predsta-



vili studenti osnovnih i doktorskih studija iz različitih delova sveta (Srbija, Bosna i Hercegovina, Rusija, Indija itd).

Držeći se ideje o promociji širenja znanja, EODC v2.0, je bio besplatan za sve studente osnovnih i post diplomskih studija!

Osim naučnog dela programa, u okviru EODC v2.0 pokrenut je koncept Dental Talks – kratki razgovori sa uticajnim sagovornicima iz različitih oblasti stomatologije. Tako smo imali prilike da čujemo Dr Christian Coachman, kao i gospodina Simonea Banzija (savetnika

u UNIDI – udruženju Italijanskih proizvođača proizvoda za stomatologiju). Teme su bile vezane za stanje i perspektive stomatologije u vreme i nakon korone, te vas pozivam da pogledate ove razgovore.

Tokom održavanja EODC, pojavilo se nekoliko interesantnih inicijativa, od kojih su neke potekle od samih učesnika kongresa.

Tako mogu da vam kažem da će Beograd imati čast da ugosti jednog od najpoznatijih svetskih predavača iz minimalno invazivne stomatologije – dolazi nam dr Carlos de Carvalho iz Brazila!

Takođe, još nekoliko svetki poznatih predavača je izrazilo spremnost da, po prvi put, poseti Beograd po završetku pandemije korona virusa.

Do sledećeg izdanja EODC, pozivam vas da pratite naše aktivnosti preko našeg portala EODCOnline.com kao i na Facebook stranici EODCOnline, i Instagram profilu @EODCOnline, jer pripremamo interesantne study clubs, i mnog druge edukativne sadržaje. [DT](#)

Dobrodošli!

IDS 2021 će biti hibridni događaj

Autor: Dental Tribune International

KELN, Nemačka: Otprilike šest meseci pre događaja, organizatori Internacionalnog dentalnog sajma (IDS) najavili su da će primeniti nekoliko digitalnih elemenata za 39. IDS, koji će se održati sledeće, 2021. godine. U svetlu postojećih ograničenja putovanja, ova digitalizacija ima za cilj da olakša pristup svetskom sajmu posetiocima iz inostranstva koji neće moći uživo da prisustvuju. Digitalna IDS platforma će pružiti informacije o novim proizvodima, live streaming webinaru, konferencija za štampu i drugih događaja uživo, kao i komunikaciju „jedan na jedan“.



Organizatori IDS-a osnovali su hibridnu radnu grupu za primenu brojnih digitalnih alata za sajam 2021. godine. (Fotografija: metamorvorks / Shutterstock)

Tokom poslednjih meseci, Koelnmesse, koji je organizator izložbe IDS, razvio je i preduzeo mere za digitalizaciju i pretvaranje sajmovu u hibridne događaje. „Želimo da ove digitalne alate koji su razvijeni proteklih nedelja za naše GAMECOM i DMEKSCO formate ciljano primenimo za IDS 2021, kako bismo izlagačima i posetiocima mogli ponuditi višestruke mogućnosti za učešće izvan fizičkog prisustva događaju u Kelnu,” izjavio je Oliver Frese, glavni operativni direktor kompanije Koelnmesse.

Mark Stephen Pace, predsednik odbora Asocijacije nemačke stomatološke industrije (VDDI), dodao je: „Vodeći svetski sajam IDS piše novo poglavlje u svojoj skoro stogodišnjoj istoriji. Ova izložba kontinuirano prikazuje trenutni razvoj stomatološkog tržišta i njegovih „igrača“ tokom proteklih decenija i pruža podršku korisnicima i inovacijama. Sada je vreme za dalji razvoj IDS-a u novoj eri. Tehnološke inovacije, posebno proteklih godina, otvaraju novi nivo komunikacije sa našim kupcima, kao i sa celom sto-

matološkom industrijom, koja je već veoma „pametna“ u proizvodnji i primeni.“

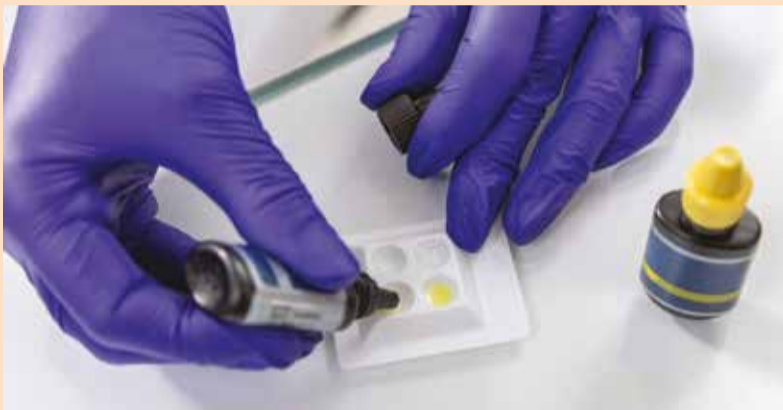Internationalni dentalni sajam je 2019. privukao preko 160.000 posetilaca iz 166 zemalja i više od 2.300 kompanija iz 64 zemlje izlagača. Prema najnovijim podacima dostupnim sa VDDI, oko 1.300 kompanija prijavilo se za izlaganje na IDS 2021. [DT](#)

<https://rsme.dental-tribune.com>

Istraživanje uporedilo sposobnost prodiranja u dentin materijala za punjenje kanala korena i metodu obturacije

Autor: Dental Tribune International

KIRIKKALE, Turska: Poznato je da neki mikroorganizmi mogu prodrati u dentinske tubule i ponekad čak i preživeti endodontska rešenja za efikasnu irigaciju. U ovoj fazi je upotreba sredstva za zatvaranje kanala korena zuba presudno važna za uklanjanje mikroorganizama unutar tubula kako bi se postigla efikasna antimikrobna aktivnost. Istraživački tim sa Univerziteta Kirikkale istraživao je dubinu prodiranja četiri materijala za zatvaranje kanala korena zuba koristeći različite metode zatvaranja kako bi se utvrdilo koji je najefikasniji.



Istraživanje je imalo za cilj da istraži dubinu tubularne penetracije četiri različita materijala za punjenje kanala korena zuba koja se koriste sa dve različite metode obturacije u dentinu apikalnog, srednjeg i cervikalnog dela korena. (Fotografija: Beloborod / Shutterstock)

Za in vitro studiju, 84 jednokorenska zuba instrumentirana su obrtnom turpijom F4 ProTaper Universal i ispunjena AH26 i AH Plus (Dent-

sply DeTrey), RealSeal (SybronEndo) i MTA Fillapex (Angelus) koristeći hladnu bočnu kondenzaciju i tehniku obturacije jednostrukim konu-

som. Nakon toga su koreni presečeni uzdužno i pripremljeni za skeniranje elektronskim mikroskopom za procenu maksimalne i minimalne dubine prodiranja materijala u dentinske tubule na apikalnoj, srednjoj i cervikalnoj trećini, a izračunata je i prosečna dubina prodiranja zaptivača.

Rezultati pokazuju da ne postoji statistička razlika između metoda obturacije. Međutim, među samim materijalima, na AH26 su značajno uticale različite metode zatvaranja. Takođe, rezultati su otkrili značajnu razliku između korenskih trećina. AH26 i RealSeal zaptivači imali su najviše vrednosti prodiranja sa hladnom bočnom kondenzacijom, odnosno tehnikama obturacije sa jednim konusom. Metoda obturacije nije uticala na

stepen prodiranja materijala. RealSeal je pokazao bolju sposobnost prodiranja od ostalih zaptivača. Apikalna trećina korena u svim grupama pokazala je najmanju dubinu prodiranja.

U intervjuu za Dental Tribune International, koautor studije dr Ali Turkyilmaz rekao je: „Nalazi naše studije uglavnom su bili slični onima iz literature i u velikoj meri podržavaju one iz prethodnih studija. Još jednom smo naglasili sposobnost dubokog prodiranja RealSeal zaptivača. Drugi rezultat je taj što je zaptivač korenskih kanala nove generacije (MTA Fillapex) postigao povoljan ishod u pogledu penetracije.“

Dr Turkyilmaz je nastavio re-kavši da ova studija pruža osnovu za

dalja istraživanja kako bi se istražilo u kojoj meri prodiranje MTA Fillapex-a i / ili RealSeal-a dostiže do bakterija smeštenih u dentinskim tubulima. To bi moglo uključivati konfokalno skeniranje ili sličnu tehniku i moglo bi dovesti do pronalazanja najbolje tehnike obturacije za veći prodor ovih materijala za punjenje kanala korena zuba. [DT](#)

Studija pod naslovom „Comparison of dentin penetration ability of different root canal sealers used with different obturation methods“, objavljena je 31. jula 2020. godine u časopisu *Microscopy Research and Technique*.

AD

**SAJAMSKI POPUST DO 15. NOVEMBRA
NA KOMPLETAN BREDENTOV ASORTIMAN.
POZOVITE NAS!**



DENTAL INNOVATIONS
SINCE 1974

bredent

Novi osmeh za novi život

Interdisciplinarni pristup problemu nedostajućeg lateralnog sekutića kroz analogno i digitalno doba

Autori: dr Elmend Lorentzon, Indonezija i Prof. dr Danimir Jevremović, Srbija

Uvod

Mnogi slučajevi danas zahtevaju interdisciplinarni pristup, koji podrazumeva znanje, veštine i iskustvo više stomatoloških disciplina sjedinjenih u jedan plan tretmana. Ovaj članak daje prikaz savremene filozofije interdisciplinarnog pristupa, na osnovu kojeg se pravi optimalni tretman za dobrobit pacijenta. Konkretno, ovaj članak daje prikaz povezivanja ortodonske i protetske terapije, kako bi se obezbedile kako estetske želje, tako i funkcionalni zahtevi pacijenta.

Bezmetalni keramički sistemi koriste se već duži vremenski period. Oni omogućavaju upotrebu aditivnog pristupa, uz upotrebu novih adhezivnih sistema. Pri planiranju nadoknada treba uzeti u obzir mehaničke karakteristike izabrane bezmetalne keramike, pri čemu su novi sistemi značajno otporniji. Ipak, treba imati u vidu da njihova otpornost na tenziona naponu zaostaje za metalom¹. Retrospektivna studija je pokazala, da je uspešnost silikatnih keramičkih faseta 93.5% procenata nakon 10 godina i 83% nakon 20 godina². Zahvaljujući svojim mehaničkim i, posebno, optičkim osobinama, silikatna keramika smatra se materijalom izbora u zameni izgubljenje gleđi. Prezervacija gleđi je važna u pripremi zuba za keramičke fasete^{3,4}. Staklo-keramički materijali dostupni su za različite slučajeve i različite tehnike izrade. Pasivno naleganje neophodno je kako bi se prevenirali tenzioni naponi. Nedostatak primarne retencije kod faseta podrazumeva korišćenje adhezivne tehnike cementiranja. Fasete napravljene od litijum-disilikatne keramike (LS2), kakav je IPS e.max Press/CAD, značajno su otpornije od konvencionalne staklo-keramike, a mogu se jednako pouzdano vezati upotrebom adhezivne tehnike. Kao rezultat, mogu se postići izuzetno visoke vrednosti uspešnosti ovih nadoknada^{5,6,7}. Nadalje, ove nadoknade poznate su po svojoj translucenciji i optičkim kvalitetima.

Prikaz slučaja

Godine 2015-te, pacijentkinja je došla na pregled sa istorijom neuspješnog ortodonskog tretmana (sl. 1-2). Bila je veoma nezadovoljna malpozicijom zuba nakon više godina tretmana, kao i njihovom bojom.

IPS e.max[®]

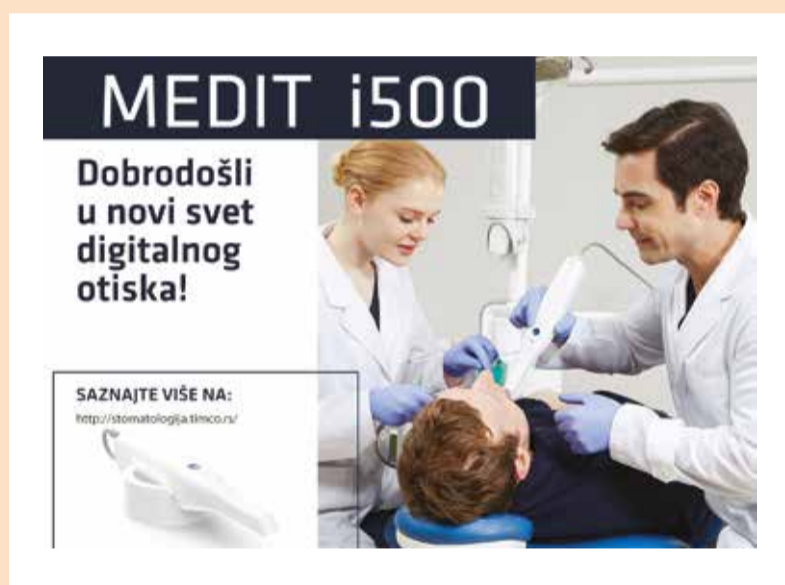Original

All ceramic,
all you need.

Nove tehnologije i dentalni tim - partneri u uspehu

Autor: Cdt Saša Bulić, Zubna laboratorija Bulić, Beograd

„Promena, stalna promena, neizbežnost promene, to je dominantan faktor u današnjem društvu. Nijedna razumna odluka se ne može doneti, a da se ne uzme u obzir ne samo svet kakav jeste, nego i svet kakav će biti... To znači da naši državnici, naši privrednici, svaki naš čovek mora razmišljati na način „science fiction“.“ *Isaac Asimov*



Slika 1a: Intraoralni skener.

„Ako su naši pacijenti zadovoljni, onda bi i mi kao tim (stomatolog i zubni tehničar), takođe trebalo da budemo zadovoljni.“ Lično sam dugo smatrao da ova rečenica predstavlja izgovor za protetske nadoknade koje nisu u potpunosti adekvatne.

Šta ako smo mi zadovoljni, a pacijent nije ili ako mi kao tim nismo

u potpunosti zadovoljni, a, sa druge strane, pacijent je oduševljen? Da li postoji samo crno ili belo? Kako to danas u praksi izgleda?

Danas za pacijente važi: što manje vremena provedu u stomatološkoj stolici to su zadovoljniji. To znači da za nas kao dentalni tim postoji samo jedan način da bude-

mo uspešni i ispunimo očekivanja pacijenata. Moramo postići odličan estetski i funkcionalni rezultat u krajnje vremenski redukovanom kliničkom tretmanu, kako po pitanju broja poseta pacijenta tako i po pitanju trajanju proba.

Odmah želim da budem krajnje jasan, to ne znači da će protetska nadoknada biti brže završena, odnosno da je rok izrade kraći.

Često je za ovakav promenjen pristup potrebno više vremena za izradu (na primer, samo 3D štampanje modela traje više sati i znatno je sporije od klasičnog izlivanja od gipsa), ali je preciznost i proverljivost višestruko uvećana pa je tako moguće smanjiti broj poseta i vreme koje naš pacijent provodi u stomatološkoj ordinaciji.

Pravila igre su promenjena. Evolucija analognog u digitalno još uvek traje. Mada je možda bolje reći da sam digitalni proces evoluirao i biva sve efikasniji.

Nove tehnologije i radno okruženje

Pod pojmom „nove tehnologije“ podrazumevam celokupno radno okruženje kako u ordinaciji tako i u zubnoj laboratoriji.

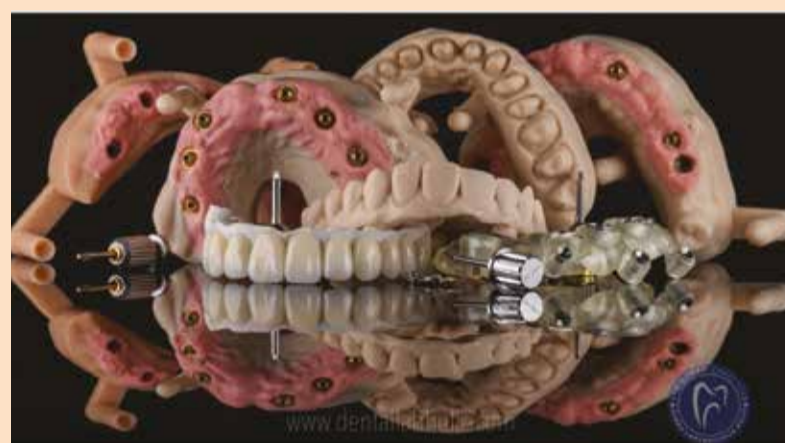Skeneri (intraoralni (Slika 1a), i desktop laboratorijski skener (Slika 1b)), 3D štampač, CAD softveri, Dentalne glodalice itd.. (Slika 1c).

Materijali koje koristimo u dentalnim glodalicama su višestruko poboljšani, multilayer zr, zatim prefabrikovani blokovi od stress-absorbing hybrid materijala (u njihovom sastavu se nalaze: kompoziti, keramika i cirkonijum), PEEK i na kraju PMMA.

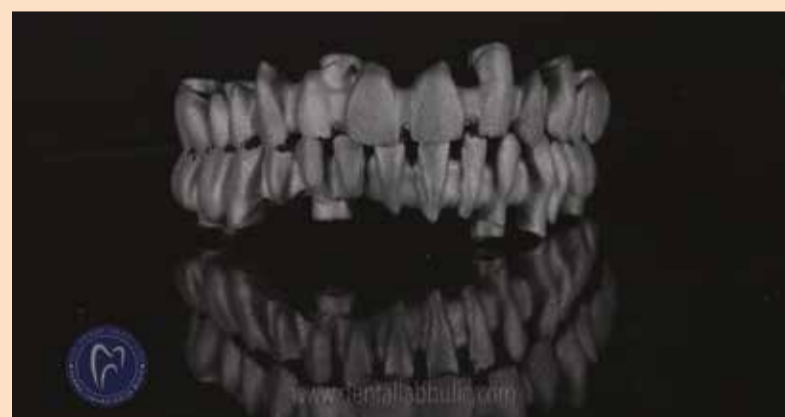CAD softver je program u kome projektujemo-dizajniramo apsolutno sve. Izuzetno je važan u komunikaciji stomatologa, zubnog tehničara i pacijenta putem slika i poruka. Postoje mnogobrojne opcije i mogućnosti npr. integracija face scan. Itd. On je srce naše laboratorije.

3D štampa je u potpunosti promenila proizvodni tok u zubotehničkoj laboratoriji.

Štampano gotovo sve: master modele; modele antagonista; modele digitalno dizajniranog waxup-a; hi-



Slika 2: 3D štampani modeli, hiruški stentovi, prototipovi mosta itd.



Slika 3: Printani metal u 3D printing centru DDS, za zubnu laboratoriju Bulić.

ruške stentove (surgical guides); privremene krunice; prototip mosta ili konstrukcije itd. (Slika 2).

Print metala je uneo potpunu promenu u radu laboratorije. Proizvodni proces je izmenjen tako da se nakon digitalnog modelovanja konstrukcije u programu Exocad DentalCAD, .stl fajl šalje na print metala. (Slika 3).

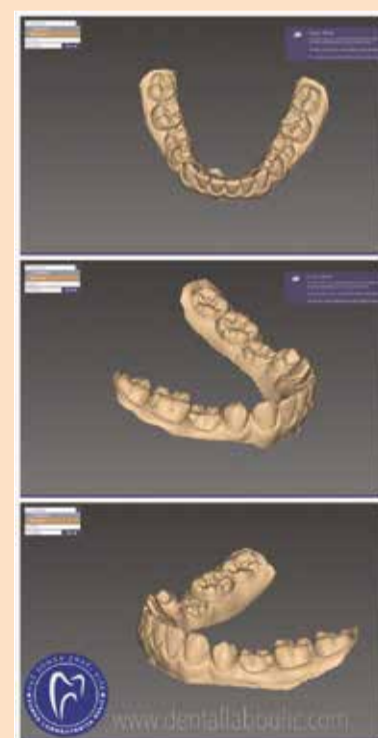
Dakle, danas je naše radno okruženje, kao i sve procedure, usmereno na koncept 3P - Proverljivost, Primenljivost i Popravljenost.

Svakodnevna praksa

Kako to izgleda u svakodnevnom radu?

Prvi slučaj koji predstavljam je pacijent V.A, 13 g., kod koga su izrađene 2 solo krunice na zubima 75 i 85 iz ortodontskih razloga (anodoncija drugih premolara u donjoj vilici, obostrano).

Nakon uzimanja intraoralnog digitalnog otiska – „skena“ (intraoralnim skenerom Medit i500) gornje i donje vilice, kao i odnosa zuba u okluziji, dobijamo kompletno formiran slučaj na intaktnim i ne brušenim zubima. (Slika 4).



Slika 4: Slučaj anodoncije drugih premolara u donjoj vilici, obostrano. Izgled intra oralnog skena u exocad-ovom dental CAD programu. Ordinacija Veljkov, dr Dejan Veljkov.

Sledeća faza je dizajniranje prototipa krunica u Exocad DentalCAD programu i kreiranje modela u Exocad model creator-u. (Slika 5).



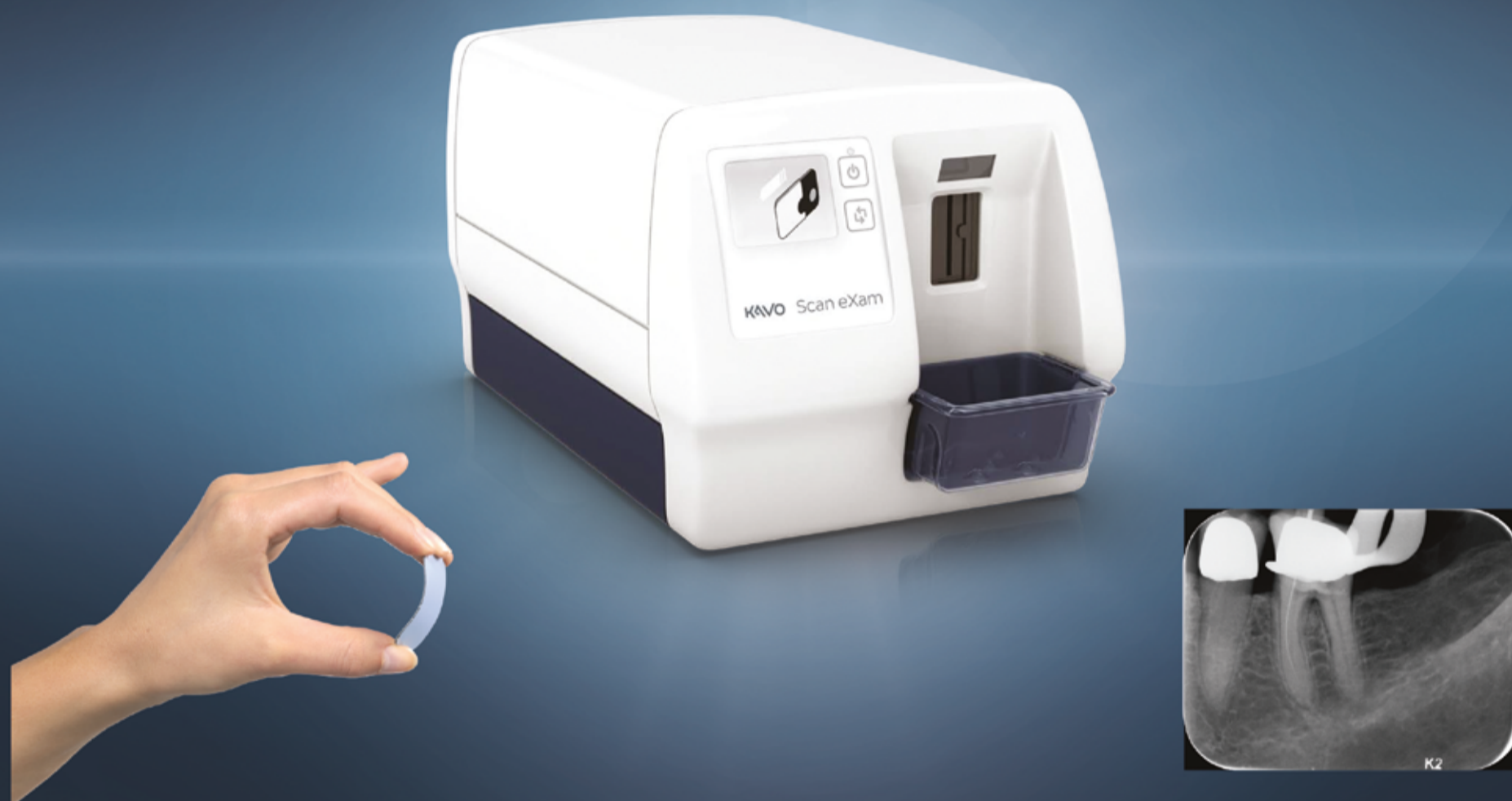Slika 1b: Desktop laboratorijski skener.



Slika 1c: Izgled zubne laboratorije Bulić, levo 3D štampač DWS XFAB, desno dentalna glodalica Vhf-K5.

Scan eXam™

Једини систем за дигитализацију интраоралних снимака са аутоматском **UV дезинфекцијом!**



ЗАШТИТИТЕ СЕБЕ И СВОЈЕ ПАЦИЈЕНТЕ!



РАД БЕЗ ДОДИРА РУКУ

За рад са *KaVo Scan eXam* није потребно додиривати уређај нити сензорске плочице. Сензор присуства плочице управља руком која преко магнета преузима плочицу ради скенирања. Дупла заштита од контаминације плочица: заштитни картончић и заштитна кесица!



ИНТЕРНА АУТОМАТСКА UV-C ДЕЗИНФЕКЦИЈА

Једини на свету са UV дезинфекцијом која елиминише 99,9% патогена од примарног интереса, нпр: *Corynebacterium diphtheriae*, *Mycobacterium tuberculosis*, Hepatitis A, B, i C, Herpes simplex virus 1, и HIV. UV-C светло значајно редукује **COVID** фамилију вируса (**SARS-COV-2**) која је до сада испитана.



ХИГИЈЕНСКЕ АСЕСОРИЈЕ

Захваљујући заштитним картончићима, уклањање заштитних кесица се врши без додиривања сензорских плочица. Додатно омогућавају рад без додира са апаратом за скенирање. Заштитне кесице су биокомпатибилне.

Dentsply Sirona: Uz CEREC Primemill izvrsnost je lako dostižna

CEREC je napravio još jedan veliki iskorak uvođenjem CEREC Primemilla, potpuno nove jedinice za frezovanje i glodanje kompanije Dentsply Sirona. Izrada nadoknada direktno u ordinaciji time postaje znatno jednostavnija i brža. Zahvaljujući vrhunskoj tehnologiji, sada se može proizvesti širok spektar nadoknada mnogo brže i uz izvanredne rezultate. Zajedno s CEREC Primescanom i CEREC softverom, CEREC Primemill upotpunjuje savremeni sistem za postizanje predvidljivih rezultata s potpuno novim iskustvom – i za korisnika i za pacijenta.



Slika 1: CEREC Primemill
- brza izrada, izvrstan kvalitet i jednostavno rukovanje.



Slika 2: Poznato rukovanje preko interfejsa osetljivog na dodir.
Jednostavni i navođeni procesi ubrzavaju tok rada.



Slika 3: Obnovljeni CEREC sistem.
CEREC Primemill pokazao se kao pravi pokretač igre.

CEREC Primemill, nova glodalica kompanije Dentsply Sirona, omogućuje proizvodnju impresivnih restauracija s preciznim rubovima i vrlo glatkom površinom što je rezultat brzine obrade s dve osovine i četiri motora. CEREC Primemill ima snažni 7-inčni interfejs koji se aktivira na dodir, integrisanu kameru za skeniranje blokova s kompatibilnim matričnim kodom podataka i RFID skener za čitanje podataka sa borera. Takođe je kompatibilan sa širokim rasponom materijala. Novi dizajn omogućuje znatno jednostavnije upravljanje i rad.

„CEREC Primemill istinski menja čitav proces rada”, rekla je dr Ger-

trud Fabel, doktorica dentalne medicine iz Münchena (Nemačka) i glavna promotorka kompanije Dentsply Sirona. „Sve deluje znatno brže nego pre, kvalitet restauracije je izvrstan zbog vrlo preciznih rubova i glatke površine, a rukovanje je više nego jednostavno: ubrzava se celi tok rada kako bi iskustvo bilo još ugodnije za pacijenta.”

Navođeno upravljanje za maksimalnu praktičnost

Pri razvoju nove glodalice CEREC Primemill posebna se pažnja posvetila korisniku: veliki ekran osetljiv na dodir vodi korisnika kroz sve procese tokom rada. Svaki korak prikazan je redom kao, na

primer, koji se borer upotrebljava za odabrani materijal i koje su mogućnosti obrade. Boreri su kodirani bojom, zavisno od materijala koji se obrađuje i zato ih je lako razlikovati. Svaki borer takođe sadrži malu oznaku radiofrekvencijske identifikacije (RFID) koja se može očitati integrisanim skenerom u CEREC Primemillu. Uređaj obaveštava korisnika o statusu borera i treba li i kada ga zameniti novim. Navođenje korisnika upravljanje čini još jednostavnijim.

Radi dodatne praktičnosti, blokovi materijala s kompatibilnim matričnim kodom mogu se skenirati pomoću integrisane kamere.

Time se registrišu svi podaci o bloku, uključujući vrstu, veličinu, boju i faktor uvećanja. LED svetlosna traka na jedinici takođe obaveštava korisnika o statusu uređaja, uključujući pokretnu plavu traku koja se menja u zelenu kada je proizvodni postupak završen. Osim toga, interfejs vodi korisnika kroz postupke rutinskog održavanja i tako olakšava jednostavno održavanje CEREC Primemilla.

Atraktivniji, brži i jednostavno odličan

Uz CEREC Primemill, nadoknade, posebno one od cirkonijum oksida, mogu se glodati još brže zahvaljujući novim borerima i poboljšanoj tehnologiji. Vreme potrebno za izradu cirkonijum oksidne krunice smanjeno je za više od polovine: može se smanjiti s otprilike deset do dvanaest minuta na samo pet minuta upotrebom našeg novog „Super Fast” načina rada.

Rezultati govore sami za sebe. Upotrebom novorazvijenih izuzetno tankih borera (0,5 mm) u načinu „Extra Fine” glodalica može izraditi sitne detalje poput okluzalnih fisura i interdentalnih područja na mostovima, omogućujući korisnicima postizanje predvidljivih prvoklasnih rezultata.

Vrhunski doživljaj direktno u ordinaciji

Celi CEREC sistem poprima savsim novu dimenziju s CEREC Primemillom. Za one kupce koji sada žele zakoračiti u svet CAD/CAM tehnologije i integrisati je u svoju ordinaciju, uz potpuno novi CEREC dobijaju potpun sistem s maksimalnom fleksibilnošću za pouzdane re-

zultate. Korisnici koji već uspešno koriste CEREC u svojoj praksi profitirati će od veće brzine, visokog nivoa kvaliteta i praktičnosti koju pruža CEREC Primemill.

„Bilo nam je važno stvoriti pravu dodanu vrednost s pomoću CEREC Primemilla, kako za nove korisnike, tako i za one koji su strastveni korisnici CEREC- a već godinama”, objasnio je dr Alexander Völcker, zamenik predsednika grupacije CAD/CAM & Orthodontics u Dentsply Sironi. „Znatno smo povećali brzinu proizvodnog postupka, istovremeno osiguravajući izvanredne rezultate. Raznolikost materijala koji se mogu upotrebiti ne ostavlja otvorene želje, a rukovanje jedinicom nikad nije bilo lakše. Celi sistem ne zahteva uvoz ili izvoz podataka. Svi procesi međusobno usklađeni i potpuno validirani za besprekorno iskustvo rada direktno u ordinaciji.”

Zbog različitih perioda certifikacije i registracije, nisu svi proizvodi odmah dostupni u svim zemljama. **DTI**

Napomena: Sve uporedne izjave u ovom saopštenju odnose se na poređenje proizvoda kompanije Dentsply Sirona. Spominju se registrovani brendovi, trgovačka imena i logotipovi. Čak i u određenim slučajevima kada se pojavljuju bez zaštitnog znaka, važe sva odgovarajuća pravna pravila i odredbe.

AD



SIGN UP NOW!
The world's dental e-newsletter

DENTAL TRIBUNE



Stay informed on the latest news in dentistry!

www.dental-tribune.com



Prijave za Newsletter
Dental Tribune na e-mail:
info@dental-tribune.rs

Loša oralna higijena može uticati na tačnost SARS-CoV-2 testova

Autor: Jeremy Booth, Dental Tribune International

TOKIO, Japan: Studija sprovedena u bolnici u Tokiju otkrila je da loša oralna higijena može dovesti do produženog virusnog osipanja kod pacijenata sa COVID-19. U studiji je primećeno da su pacijenti sa neadekvatnom oralnom higijenom imali ponovljene pozitivne rezultate u PCR testovima na virus dugo nakon njihovog kliničkog oporavka, što je navelo istraživače da pretpostave da oralna higijena može uticati na tačnost testiranja na virus.

Istraživači su pratili tok lečenja osam pacijenata sa COVID-19 koji su primljeni na Odeljenje za neurologiju u Tokijskoj Metropolitan neurološkoj bolnici između 30. aprila i 14. maja 2020. godine. Pacijenti su prošli akutnu fazu bolesti, ali su primljeni u namensku medicinsku ustanovu za zarazne bolesti zbog upornih pozitivnih rezultata PCR testa za SARS-CoV-2.

Studija je otkrila da je period tokom kojeg je virus još uvek bio otkriven nakon kliničkog oporavka bio u rasponu od jednog do 40 dana. Utvrđeno je da je prosečni period postojanja virusa bio 15,1 dan, ali je za dva pacijenta (pacijent 1 i 2 u nastavku teksta) nastavljen na 53, odnosno 44 dana. Za pacijente 3–8 potvrđena su dva uzastopna negativna rezultata PCR testa u roku od 18 dana od kliničkog oporavka. Istraživači su pokušali da utvrde zašto su pacijenti 1 i 2 nastavili da imaju pozitivne PCR testove tokom dužeg perioda. Primećeno je da su pacijenti 3–8 održavali svoju oralnu higijenu koja je podržavala redovno pranje zuba, dok su bili hospitalizovani izolovano u privatnim sobama u bolnici. Pacijenti 1 i 2, koji su imali mentalne i / ili psihijatrijske poremećaje, nisu dobrovoljno prali zube dok su bili u bolnici.

Nakon što su ih istraživači uputili da moraju redovno da peru zube i ispiraju usnu duplju, PCR testovi pacijenata 1 i 2 vratili su negativan rezultat u roku od četiri do devet dana. „Pacijent 1 je imao šizofreniju i nije mogao dobrovoljno da se održava higijenu tokom izolovanog hospitalizovanog života“, navodi se u studiji.

„Prvi put je oprala zube 18. dana hospitalizacije, ali nakon toga uopšte nije prala zube. Njen period pozitivnog rezultata PCR testa na virus dostigao je 46 dana. Pretpostavili smo da je njena neprimerna oralna nega mogla prouzrokovati postojanost pozitivnosti PCR testa. U saradnji sa medicinskom sestrom, više puta smo podsticali pacijenta 1 da pere zube i grglja. Dva dana nakon početka ovog uputstva, 49. dana nakon pojave simptoma, rezultat PCR testa pacijentkinje prvi put je bio negativan.“

Pacijent 2, koji je imao kao osnovnu bolest disocijativni poremećaj i blagu mentalnu retardaciju, imao je negativan rezultat PCR testa 26 dana nakon prijema u medicinsku ustanovu; međutim, ponovo je imao prisustvo virusa do 43 dana i tek tad su mogla da se dobiju dva uzastopna negativna rezultata PCR testa. „Tada smo otkrili da je pacijentkinja 2 retko prala zube. Od tada smo joj više puta upućivali da pere zube. Sa četiri dana intenzivnog četkanja zuba samo vodom, pacijentkinja 2 je imala dva uzastopna negativna rezultata PCR testa 44. i 47. dana, pa je otpuštena iz bolnice“, napisali su istraživači.

Iako je mali broj pacijenata koji su praćeni u ovoj studiji otežao izvlačenje statističkih zaključaka iz istraživanja, ipak su primetili da je značajno što su dva pacijenta sa lo-

šim oralnim zdravstvenim režimom pokazali znatno duže od prosečnog perioda pozitivnog PCR testa. „U takvim produženim slučajevima testa koji pokazuje virusno prisustvo neinfektivna virusna nukleinska kiselina može se akumulirati u neočišćenoj usnoj šupljini i može se i dalje detektovati PCR-om. Predlažemo četkanje zuba i ispiranje usne duplje za uklanjanje nakupljene neinfektivne virusne nukleinske kiseline, što dovodi do konstantno negativnih rezultata PCR testa i na taj način izbegava nepotrebno dug boravak u bolnici“, zaključili su istraživači.

Studija pod naslovom „Effects of oral care on prolonged viral shedding in coronavirus disease 2019 (COVID-19)“ objavljena je 24. jula 2020. godine u u onlajn izdanju „Special Care in Dentistry“ pre nego što je uvrštena u print izdanje. [\[1\]](#)

AD

8 KORAKA PROTOKOLA TERAPIJE UKLANJANJA BIOFILMA

08 PONOVDNA POSETA

ZDRAV PACIJENT = SREĆAN PACIJENT

- Zakažite ponovnu posetu prema proceni rizika ► Pitajte svog pacijenta da li mu se dopao ceo tretman

07 KONTROLA

IZMAMITE OSMEH NA LICE SVOG PACIJENTA

- Uradite konačnu proveru preostalog biofilma
- Uverite se da je kamenac u potpunosti uklonjen ► Precizno dijagnostikujte karijes
- Zaštitite zube fluoridima

06 PIEZON® PS

UKLONITE OSTATAK KAMENCA

- Koristite minimalno invazivni EMS PS instrument supra i subgingivalno u džepovima dubine do 10 mm ► Očistite džepove dubine veće od 10 mm mini kiretama ► Koristite EMS PI instrument oko implantata i restauracija

05 PERIOFLOW®

UKLONITE BIOFILM U DŽEPovima DUBINE 4 DO 9 MM

- Koristite PLUS powder prah na zubima i implantima ► Takođe uklonite biofilm i interdentalno ► Koristite PERIOFLOW® mlaznicu sa označenim dubinama

01 DIJAGNOZA

ISPITIVANJE I PROVERA KLINIČKOG SLUČAJA

- Zdravi zubi, karijes, gingivitis, periodontitis ► Zdravi implantati, mukozitis, peri-implantitis ► Terapiju započnite ispiranjem BacterX rastvorom za ispiranje usta (rastvor Hlorheksidina)

02 OTKRIVANJE

UČINITE BIOFILM VIDLJIVIM

- Pokažite pacijentu prebojen, vidljivi biofilm ► Takav biofilm uklonite lako i precizno ► Nakon toga, uočavanje kamenca će biti mnogo lakše

03 MOTIVACIJA

PODIGNITE SVEST PACIJENTA I PODUČITE GA

- Naglasite značaj prevencije
- Uputite svoje pacijente kako da pravilno održavaju oralnu higijenu
- EMS preporučuje Sonicare četkice za zube i interdentalne četkice ili Airfloss Ultra konac

04 AIRFLOW®

UKLONITE BIOFILM, MRLJE I KAMENAC U POČETNOM STADIJUMU

- Prirodni zubi, restauracije i implantati
- Uklonite biofilm supra- i subgingivalno do 4 mm dubine korišćenjem PLUS 14 µm praha
- Uklonite preostale mrlje na gleđi koristeći CLASSIC COMFORT prahove
- Takođe uklonite biofilm sa gingive, jezika i nepca