

# implants

international magazine of oral implantology

1 2018

BIOHORIZONIS®

better science,  
better implants

scopri di più su:  
[laser-lok.com](http://laser-lok.com)

## | special

Osseodensificazione, tecnica innovativa  
per l'elevazione crestale del seno mascellare: Case Report

## | case report

La conservazione del processo alveolare con un sostituto  
osseo di origine equina a lento riassorbimento. Caso clinico

## | expert article

Socket Shield e Osseodensificazione:  
nuovi paradigmi in implantologia mininvasiva

# implants

international magazine of oral implantology

1 2018

BIOHORIZONS®

better science,  
better implants

**Campagna abbonamenti 2018**

**1 RIVISTA CARTACEA + 1 CORSO DA 50 CREDITI ECM**

[www.dental-tribune.com](http://www.dental-tribune.com)

**A DENTAL TRIBUNE + Corso ECM**

| € 130

11 uscite con inserti specialistici  
(Perio Tribune, Laser Tribune, Ortho Tribune,  
Hygiene Tribune, Endo Tribune)  
+ Corso ECM online da 50 crediti ECM

**C COSMETIC DENTISTRY + Corso ECM**

| € 120

4 uscite + Corso ECM online da 50 crediti ECM

**D CAD/CAM + Corso ECM**

| € 110

3 uscite + Corso ECM online da 50 crediti ECM

**B IMPLANT TRIBUNE + Corso ECM**

| € 110

4 uscite con inserto Lab Tribune  
+ Corso ECM online da 50 crediti ECM

**E IMPLANTS + Corso ECM**

| € 100

2 uscite + Corso ECM online da 50 crediti ECM

**MODALITÀ DI PAGAMENTO**

**BONIFICO ANTICIPATO**

intestato a:

**Tueor Servizi Srl**

**Banca del Piemonte**

sul c/c n. 82581

IBAN:

**IT46X0304801004000000082581**

BIC: **BDCPITTT**

Causale:

**Abbonamento 2018**

(specificare abbonamento scelto)

*Qualsiasi abbonamento ha validità annuale e sarà automaticamente rinnovato ogni anno fino a ricevimento di una disdetta scritta inviata a Tueor Servizi Srl, via Domenico Guidobono, 13 - 10137 Torino, sei settimane prima della data di rinnovo. Le riviste sono editate da Dental Tribune International GmbH. I prezzi sono già comprensivi di IVA e delle spese di spedizione. Per richieste di abbonamento personalizzate contattare l'Ufficio Abbonamenti al numero 011 3110675.*

Ragione Sociale ..... Partita IVA .....

Cognome ..... Nome ..... Codice fiscale .....

Indirizzo ..... Città ..... CAP ..... Provincia .....

Tel. .... E-mail ..... Cell. ....

*Indirizzo di spedizione se diverso da quello di fatturazione*

Ragione Sociale ..... Indirizzo ..... Città ..... CAP ..... Provincia .....

Data ..... Firma .....

AUTORIZZO AL TRATTAMENTO DEI MIEI DATI PERSONALI, AI SENSI DEL D.LGS. 196/2003 (CODICE PRIVACY)

**PER ABBONARTI** invia il form compilato a Tueor Servizi Srl

via **FAX: +39 011 3097363** o via **E-MAIL: [segreteria@tueorservizi.it](mailto:segreteria@tueorservizi.it)** o chiama il **NUMERO: 011 3110675**

**dti** Dental  
Tribune  
International

**tueor** SERVIZI  
marketing & comunicazione

# Il presto è spesso nemico del meglio



Un mio maestro e grande primario di chirurgia generale mi insegnò che "il meglio è nemico del bene": era relativo a quando ad esempio noi giovani e intraprendenti chirurghi, per cercare di far diventare perfetta una sutura aggiungevamo l'ultimo punto, seppure non indispensabile, che magari prendeva un vaso costringendoci a riaprire il paziente!

Un bell'articolo letto da poco ("Denti entro un'ora" – G. Urde – Implant Tribune Novembre 2017) mi induce a parafrasare l'aforisma del mio maestro come faccio nel titolo, e ad avere riconferma di quanto da molto tempo vado affermando ovunque nel mondo, e cioè che ultimamente si sta assistendo ad una progressiva e spesso immotivata tendenza ad avere tutto e subito, anche la guarigione. Come dice Deepak Chopra, medico e biologo contemporaneo «Noi siamo le sole creature sulla terra che possono cambiare la propria biologia col modo in cui pensiamo e sentiamo».

Ed ecco allora che in un'epoca in cui internet e smartphone annullano i tempi di attesa e in cui dottor Google ha la soluzione a tutti i problemi, i nostri pazienti si aspettano che anche la biologia si adegui a questa tendenza, adattando i tempi di guarigione alle loro mutate aspettative. In questo quadro si inserisce la richiesta di avere allora anche i denti subito: in qualche ora o in pochi minuti. Non importa se questi denti magari mancavano da anni, o se la bocca che li ha persi ha nel tempo perso anche una condizione di accettabile igiene orale.

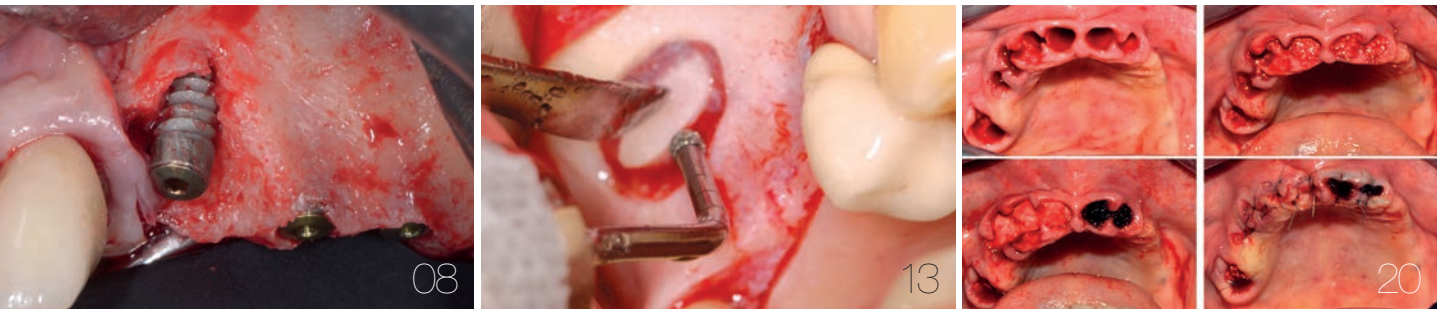E in questa folle corsa verso chi è più veloce nel mettere impianti e denti, che ci porterà presto (purtroppo facile vaticinio che non mi vede più come cantore isolato) ad una drammatica ricaduta in termini di insuccessi, fallimenti, problemi assicurativi, e rinnovata sfiducia verso la nostra già bistrattata categoria, molti sono i responsabili.

Le aziende, che facendo il loro lavoro cercano di convincerci ad adottare nuove tecniche e nuovi protocolli, sempre meno validati nel tempo e dai numeri. Una cosa che chi mi segue mi ha spesso sentito dire è che la chirurgia deve essere *mentalmente* guidata: nessun software potrà mai realmente sostituire totalmente la mia esperienza e manualità, ma potrà al massimo essere un importante supporto.

E poi noi stessi, come operatori, troppo spesso proni alle pressioni esterne: le aziende come detto da una parte, ed i pazienti dall'altra. «Ma come, dottore, mi fa aspettare così tanto? Allora vado dal dentista di mia cugina che è più bravo di lei e che ha messo impianto e dente nella stessa seduta!». Ed ecco allora che invece di rivendicare la nostra autonomia decisionale pur di non perdere il caso da trattare facciamo non quello che la nostra *scienza e coscienza* ci suggerirebbe ma quanto il mondo esterno ci impone, per pagarne poi spesso in prima persona le conseguenze.

Ed allora vorrei concludere citando George Bernard Shaw: «La scienza è sempre imperfetta. Ogni volta che risolve un problema, ne crea almeno dieci nuovi». Torniamo ad agire solo dopo una seria e attenta valutazione del caso e con protocolli validati e che ben padroneggiamo: guadagnare pochi mesi per perdere poi anni e millimetri di osso non è sempre la scelta eticamente migliore.

**\_Mauro Labanca**



**editoriale**

- 03 Il presto è spesso **nemico del meglio**  
\_M. Labanca

**news**

- \_internazionali  
06 È nata la **Bone, Biomaterials & Beyond (BBB) Academy**  
\_BBB Academy

**special**

- \_rialzo del seno  
08 Osseodensificazione, **tecnica innovativa per l'elevazione crestale del seno mascellare**: Case Report  
\_S. Gasparone, R. Scaini, M. Deflorian, M. Capelli, F. Zuffetti, F. Galli, T. Testori

**special**

- \_rialzo del seno  
13 Rialzo di seno **con accesso laterale e contestuale inserimento di impianti autoflettanti SPI** in mascellare atrofico  
\_P. Borelli, U. Marchesi

**case report**

- \_alveolo post-estrattivo  
20 **La conservazione del processo alveolare** con un sostituto osseo di origine equina a lento riassorbimento. Caso clinico  
\_D.A. Di Stefano, G.B. Greco

**expert article**

- \_socket shield e osseodensificazione  
26 **Socket Shield e Osseodensificazione**: nuovi paradigmi in implantologia mininvasiva  
\_D. Tagliaferri, A. Ponzi

**expert article**

- \_simplified apposition technique  
30 **Simplified Apposition Technique, case series.** Tecnica mininvasiva di aumento orizzontale associata a ricostruzione della cresta  
\_A. Grassi, L. Grivet Brancot

**opinion**

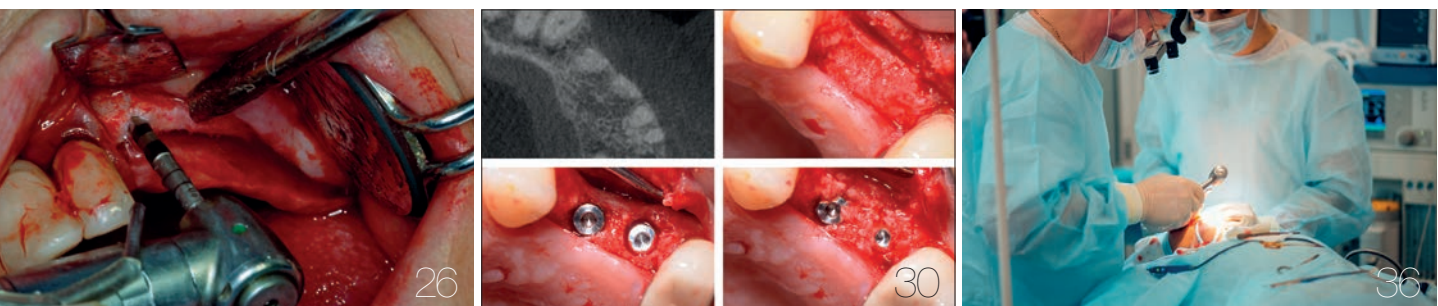
- \_impianti zigomatici  
36 **“Problemi di confine”** tra odontoiatri e chirurghi maxillo-facciali in ambito implantologico  
\_L. Grivet Brancot, P. Asperio, R. Pistilli, S. Parascandolo, M. Cerea

**eventi**

- \_AIOP  
45 **AIOP, un 2018 di grandi opportunità**  
\_Consiglio Direttivo AIOP

**l'editore**

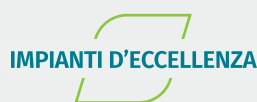- 48 \_norme editoriali  
50 \_gerenza



# REINVENTIAMO L'IMPLANTOLOGIA.

- SICURA
- PERSONALIZZATA
- IL PILASTRO DEL VOSTRO FLUSSO DIGITALE

*Il vostro lavoro, il nostro lavoro sta cambiando molto rapidamente. Sta cambiando in meglio. Oggi è possibile tenere sotto controllo l'intero flusso di lavoro, gestirlo senza sforzo e con livelli di precisione e riproducibilità senza precedenti. Advan nasce per affiancarvi nel mondo dell'implantologia con prodotti di altissima qualità ed un flusso di lavoro integrato pensato per la vostra produttività.*



# È nata la Bone, Biomaterials & Beyond (BBB) Academy

**I**n data 5 giugno 2017 è stata costituita a Torino da nove Soci Fondatori la nuova Bone, Biomaterials Et Beyond (BBB) Academy. BBB Academy è una associazione scientifica e culturale internazionale di professionisti, dedicata esclusivamente alla rigenerazione ossea e tissutale in odontoiatria e chirurgia maxillo-facciale; l'Academy accetta come Soci odontoiatri, chirurghi maxillo-facciali, biologi e ingegneri biomedici. L'intento principale di questa neo-nata Academy – secondo quanto sostenuto dal Presidente e dal Chairman Internazionale (Prof. A. Barone e Prof. U. Nannmark) – è di condividere e di sviluppare l'esperienza in campo rigenerativo di un importante gruppo di ricercatori e clinici. Negli ultimi dieci anni questo gruppo ha sviluppato numerosi studi scientifici per provare l'efficacia dei biomateriali eterologhi collagenati di ultima generazione "dual-phase" e per definire le tecniche chirurgiche più efficaci e predicibili da associare a questi materiali.

Da questo importante obiettivo di ricerca sperimentale e clinica sono scaturite alcune decine di pubblicazioni scientifiche e un libro pubblicato nel 2014 appunto con il titolo "Bone, Biomaterials Et Beyond": il libro ha avuto l'onore di vedere firmata la prefazione dal Professor Brånemark, è stato tradotto in molte lingue ed è stato il punto di partenza per fondare successivamente la BBB Academy.

Perché una nuova Academy dedicata a questi argomenti così specifici? Perché i Soci Fondatori della BBB Academy ritengono che le procedure rigenerative del tessuto gengivale ed osseo debbano essere sviluppate e sostenute con l'utilizzo di materiali che possano essere integrati nei tessuti umani

e che debbano essere diffuse attraverso un organo ufficiale (come la BBB Academy) internazionale.

Negli ultimi dieci anni c'è stata una vera e propria rivoluzione sia nel campo dei biomateriali rigenerativi che delle tecniche chirurgiche: entrambe le rivoluzioni hanno significativamente migliorato le opzioni terapeutiche a disposizione dell'odontoiatra, permettendo di ottenere risultati clinici di eccellenza in passato raggiungibili solo con gli innesti autologhi.

Negli stessi ultimi anni c'è stata anche una ulteriore rivoluzione e una globalizzazione del modo di comunicare tra professionisti: i social network hanno permesso a ogni odontoiatra di confrontarsi in tempo reale con migliaia di colleghi in tutto il mondo.

Tutto questo è stato sicuramente un grande beneficio, ma ha portato anche a un grande disorientamento generale, in quanto molto spesso ci si imbatte in nuove tecniche chirurgiche con poco background scientifico e pochissimo follow-up, e in nuovi materiali che sembrano promettere risultati straordinari, ma che di fatto non sono ancora stati validati da un numero sufficiente di seri studi clinici.

Ecco quindi il perché di una nuova Accademia dedicata a questi importanti e critici argomenti: per poter offrire ai propri pazienti la massima predicibilità di risultati, è essenziale continuare a produrre ricerca clinica, validando in tal modo i migliori metodi e materiali, e condividendoli con i Soci mediante eventi formativi di eccellenza e tramite web.

Lo scopo e ambizione della BBB Academy è pertanto di orientare tutti i suoi Soci verso una implantologia moderna, efficace e corredata di tecniche rigenerative ottimali: il tutto però assolutamente evidence based come da sempre insegna con il suo esempio il Presidente Eletto Professor Adriano Piattelli.

Un caloroso benvenuto pertanto a tutti gli odontoiatri da tutto il mondo che avranno piacere di associarsi, nella speranza di contribuire al miglioramento e alla educazione continua in implantologia e parodontologia.



[\\_BBB Academy](#)



# **Bone, Biomaterials & Beyond Academy** Guided Bone Regeneration Symposium

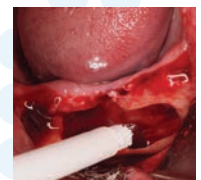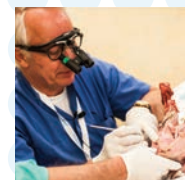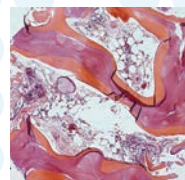
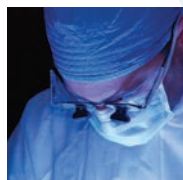19<sup>th</sup> May 2018 - Lake Maggiore (Italy)

- Full day of lectures on the most advanced techniques and materials for GBR
- A group of world-renowned researchers and clinicians
- A unique venue on the Lake Maggiore shores
- May 18<sup>th</sup>: pre-congress workshops and Gala Dinner

ANTONIO BARONE | AMELIE BÄUMER | PIETRO FELICE | STEFAN FICKL | KAI FISCHER | ZIV MAZOR  
ANTONIO MURILLO RODRIGUEZ | ULF NANNMARK | PATRICK PALACCI | VITTORIA PERROTTI  
ADRIANO PIATTELLI | ROBERTO ROSSI | TIZIANO TESTORI | HANNES WACHTEL | BARBARA ZAVAN

**GOLD SPONSOR**

**OsteoBiol**  
by Tecross



# Osseodensificazione, **tecnica** **innovativa per l'elevazione crestale** **del seno mascellare: Case Report**

**Autori** Sebastiano Gasparone\*, Riccardo Scaini\*, Matteo Deflorian\*, Matteo Capelli\*, Francesco Zuffetti\*, Fabio Galli\*, Tiziano Testori\*\*

\*IRCCS-Istituto Ortopedico Galeazzi.  
 Servizio di Odontostomatologia  
 (Direttore: Prof. L. Francetti)  
 Reparto di Implantologia  
 e Riabilitazione Orale  
 (Responsabile: Dr. T. Testori)

\*\*Responsabile del Reparto di  
 Implantologia e Riabilitazione Orale,  
 Clinica Odontoiatrica, Dipartimento  
 di Scienze Biomediche, Chirurgiche  
 ed Odontoiatriche, IRCCS Istituto  
 Ortopedico Galeazzi, Milano.  
 Adjunct Clinical Associate Professor,  
 Department of Periodontics and Oral  
 Medicine, University of Michigan,  
 School of Dentistry, Ann Arbor,  
 Michigan 48109-1078.

## \_ Introduzione

Il mascellare posteriore presenta spesso limitazioni anatomiche al posizionamento di impianti in osso nativo, basato sulla graduale pneumatizzazione del seno mascellare e sul riassorbimento centripeto dell'osso alveolare in seguito all'estrazione degli elementi dentari<sup>1,2</sup>. Il rialzo di seno mascellare è una delle tecniche chirurgiche più comuni per incrementare il livello di osso disponibile per il posizionamento di impianti. Approcci crestali per l'elevazione del pavimento del seno sono stati descritti per la prima volta da Tatum nel 1986<sup>3</sup>; successivamente nel 1994 Summers descrisse un approccio crestale differente usando un set di osteotomi conici a diametro crescente<sup>4</sup>. Questa tecnica veniva considerata più conservativa e meno invasiva dell'approccio convenzionale con antrostomia laterale<sup>5</sup>.

In questo case report descriviamo un'innovativa tecnica di rialzo del pavimento del seno mascellare mediante l'ausilio di frese osteotomiche per implantologia (Densah Bur kit)<sup>6</sup>.

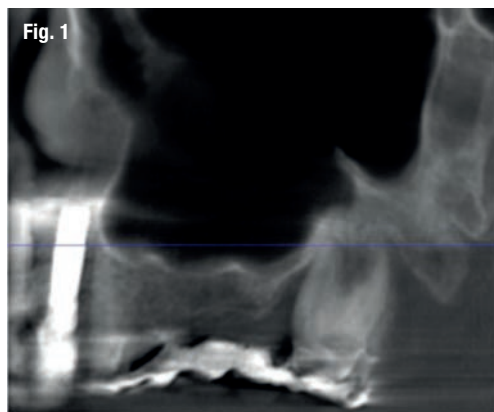
L'indicazione principale a questo tipo di tecnica è la presenza di una cresta mascellare atrofica con un'altezza residua tra i 4 e i 6 mm circa; altezze di cresta residua inferiori sono da considerarsi una controindicazione per i clinici che non hanno sviluppato un'adeguata curva di apprendimento della metodica. Lo scopo del presente lavoro è quello di illustrare il protocollo operativo di osseodensificazione.

## \_ Descrizione del caso

La paziente, di sesso femminile e con anamnesi medica negativa, si presenta in visita lamentando mobilità della protesi fissa presente nel II quadrante. Dopo l'esame obiettivo e strumentale gli elementi 23 e 27 (pilastri di ponte) vengono reputati non mantenibili e si programma l'estrazione degli stessi. Contestualmente all'estrazione si pianifica, con lo studio della CTCB pre-operatoria, l'inserimento di 3 impianti e la futura riabilitazione implanto-protetica fissa con pilastri di ponte 23-24-25. L'altezza di cresta residua è circa di 4/5 mm in altezza per le tre sedi (Figg. 1-4).

La paziente riceve una profilassi antibiotica di tipo Short-term (Amoxicillina + Acido Clavulanico 2 g 1 ora prima dell'intervento) e fa uno sciacquo di 1 minuto con CHX 0,2% prima della chirurgia.

Si procede con lo scollamento di un lembo muco periosteo a spessore totale. In seguito all'estrazione degli elementi dentari si esegue una revisione degli alveoli post estrattivi dal tessuto di granulazione presente. Si inizia così la preparazione delle osteotomie nelle zone di interesse con la fresa pilota. Questa prima fresa va utilizzata in senso orario a una velocità che può



**Fig. 1** Sezione panoramica CTCB pre-operatoria II quadrante con visione del seno mascellare.



variare da 800-1500 giri/min, e deve raggiungere una profondità che sia approssimativamente pari a 1 mm dal pavimento del seno mascellare.

Dopo la fresa pilota, le successive frese sono progettate per essere utilizzate in modalità di "osseodensificazione" a piccoli incrementi; in osso poco denso il diametro di preparazione finale della osteotomia deve essere programmato con la fresa Densah di un diametro di 0,5-0,8 mm inferiore al diametro medio dell'impianto. A questo punto viene azionata la fresa da 2 mm nell'osteotomia (800-1500 giri/min in senso antiorario) sotto abbondante irrigazione di soluzione sterile distillata (la soluzione fisiologica deteriora molto più velocemente le frese Densah). Quando si avverte il feedback tattile della fresa che raggiunge il pavimento del seno denso, è opportuno modulare la pressione con un lieve movimento di "pompaggio" per andare oltre il pavimento del seno incrinando così la corticale stessa. L'avanzamento massimo oltre il pavimento del seno, in questo stadio, non deve essere superiore a 1 mm. Si continua in questo modo con le frese di diametro maggiore.

Quando le frese Densah successive avanzano nell'osteotomia, l'osso viene spinto (o densificato) verso l'estremità apicale e comincia a sollevare gradualmente la membrana di Schneider con l'osso autologo compattato. Utilizzare sempre le frese con movimento di "pompaggio" e abbondante irrigazione, al fine di non surriscaldare l'osso. Per raggiungere una maggiore profondità verticale e il sollevamento graduale della membrana senza perforazioni si consigliano incrementi di 0,5 1,0 mm per fresa, fino ad ottenere la lunghezza e il diametro finale desiderato. Si ricorda che le frese in successione possono raggiungere un sollevamento della membrana di massimo 3 mm. Vista la scarsa qualità e quantità ossea residua del caso in questione, pur usando le frese Densah in modalità di osseodensificazione non si riesce a mantenere una integrità ossea della porzione apicale dei siti osteotomici (Fig. 5).

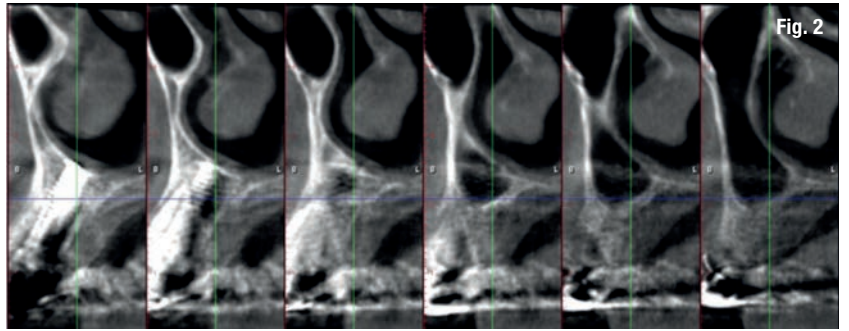


Fig. 2

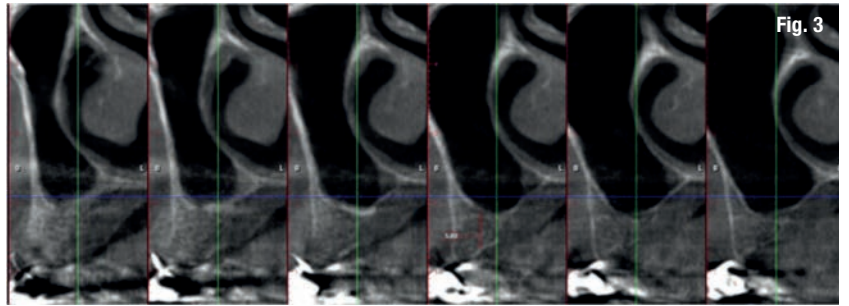


Fig. 3

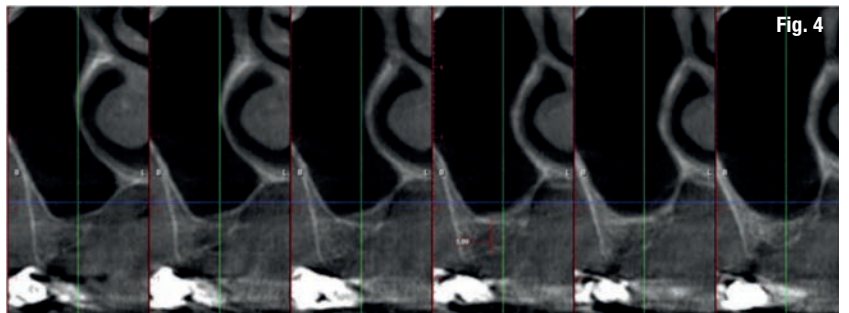


Fig. 4

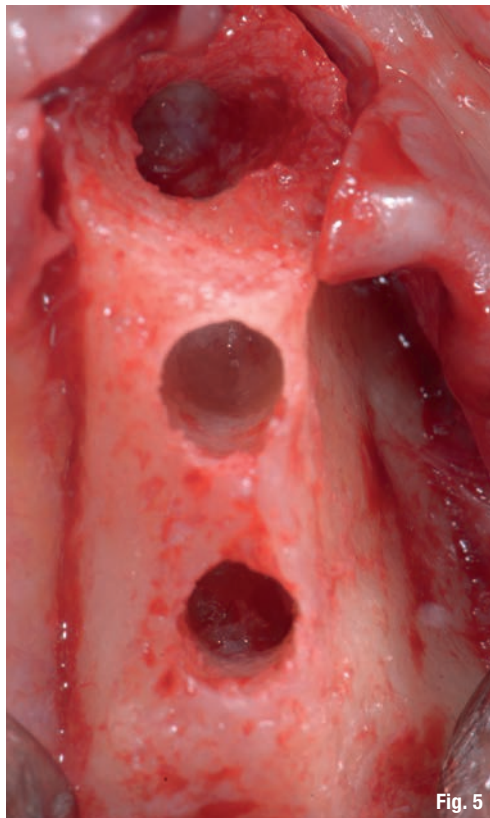


Fig. 5

Fig. 2\_Cross section di zona 23.

Fig. 3\_Cross section di zona 24.

Fig. 4\_Cross section di zona 25.

Fig. 5\_Visualizzazione macroscopica delle porzioni apicali dei siti osteotomici preparati con Densah kit. Si intravede la membrana di Schneider intatta.