

# cosmetic

## dentistry

\_practice & science

### Fachbeitrag

Optimale Ästhetik mit Keramikimplantaten –  
Sofortimplantation im Frontzahnbereich

### Spezial


„Grüne“ Zahnmedizin  
in weißer Eleganz

### Event

Ästhetische Zahnmedizin interdisziplinär –  
Gelungene Premiere der Esthetic Days



NEU

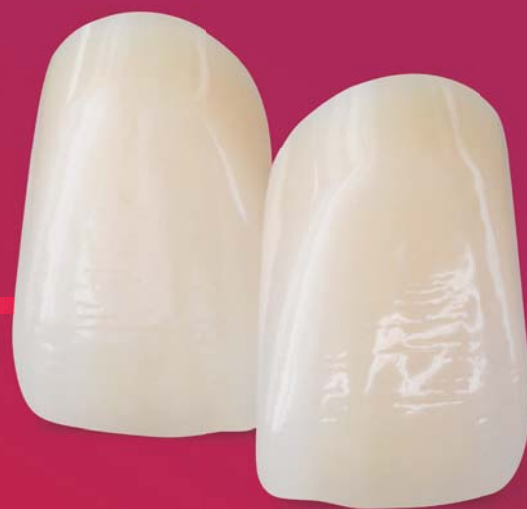 **PHYSIO  
SELECT  
TCR**

JETZT SIND SIE DA!

# JUNGE FORMEN FÜR EINE NEUE GENERATION.

STAY YOUNG COLLECTION.  
Wählen Sie den passenden Look für  
Ihre »Best Ager« Patienten aus.  
Informieren Sie sich jetzt: [candolor.com](http://candolor.com)

BY CANDOLOR



ORIGINAL  
SWISS  
DESIGN

**Dr. Sven Egger, M.Sc., M.Sc.**

Spezialist für Ästhetik und Funktion in der Zahnmedizin (DGÄZ)  
Basel (Schweiz)



## Rot-weiße Ästhetik – eine Frage der Technik?

Gerade bei ganzheitlichen Sanierungsstrategien in der Ästhetischen Zahnheilkunde ist auch das Erzielen einer perfekten Balance der rot-weißen Ästhetik zuweilen ein „Gang nach Canossa“. Oder anders ausgedrückt: Um die letzten fünf bis zehn Prozent für eine annähernd 100-prozentige Restitutio ad Integrum zu erlangen, benötigt es doch oft bis zu gefühlten 200 Prozent Einsatz. Hinzu kommt, dass nicht nur wir als Behandler, sondern auch die Patienten gelegentlich die Messlatte über das Ziel bzw. Erreichbare hinaus anlegen.

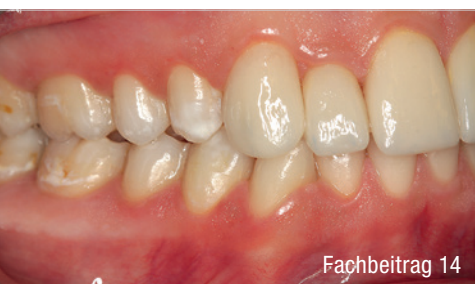Die Techniken des Weichgewebemanagements unterliegen einer enormen Bandbreite an klinischen Ausführungen und Protokollen. Nicht zu vergessen ist die Industrie, welche uns Zahnärzten mit einer Vielzahl an Produkten zur Seite stehen möchte. Doch welche Technik wende ich bei welcher Indikation und individueller Anamnese des Patienten an? Gerne erinnere ich mich hier an die Jahrestagung der DGÄZ 2012 unter dem Motto „Rot trifft Weiß“ zurück, auf der Prof. Dr. Giovanni Zucchelli aus Bologna mit einem Augenzwinkern die „deutsche Tunneltechnik“ als „terribly difficult“ und die von ihm vorgeschlagene koronale Verschiebeplastik als wesentlich einfacher und risikoärmer in der Anwendung betrachtete. Ich habe in meiner fast 20-jährigen Tätigkeit als „Mehrkämpfer“ eines ganz sicher verstanden: Jede Technik hat ihren Behandler gefunden oder umgekehrt.

In der Ästhetischen Zahnheilkunde unterscheidet man zwei Hauptgebiete. Zum einen die weiße Ästhetik (die Zähne) und zum anderen die rote (das Zahnfleisch). Es geht also um die Behandlung von Zahn- und Zahnbetterkrankungen sowie die Korrektur von Zahnfehlstellungen oder – hier sind wir bei den Zahnimplantaten angelangt – Zahnverlusten. Anders als in der herkömmlichen Zahnmedizin steht hier das harmonische Erscheinungsbild und eine vollständige biologisch-funktionelle Integration der Zähne und/oder Implantate nach Abschluss der Behandlung im Vordergrund.

Als Resümee könnte man durchaus so weit gehen: An (fast) jedem Implantat sollten daher Maßnahmen zur Verstärkung der Weichgewebe in Betracht gezogen werden, um einerseits einen dichten Verschluss zur Implantatplattform zu gewährleisten (Stichwort Periimplantitisprophylaxe) und um andererseits auch langfristig eine stabile ästhetische Weichgewebearchitektur zu etablieren. In diesem Sinne wünsche ich uns allen ein gutes Gelingen unserer Behandlungen.

Ihr Dr. Sven Egger, M.Sc., M.Sc.  
Spezialist für Ästhetik und Funktion  
in der Zahnmedizin (DGÄZ)  
Basel (Schweiz)





Fachbeitrag 14



Praxisporträt 26



Praxismanagement 34

## Editorial

**Rot-weiße Ästhetik – eine Frage der Technik?** 03  
Dr. Sven Egger, M.Sc., M.Sc.

## cosmetic dentistry

**Kombinierte Fluorosetherapie** 06  
Dr. Moritz Fabricio Müller, OÄ Dr. Yana Anastasova-Yoshida,  
Prof. Dr. Dr. Rüdiger Junker, MSc

**Optimale Ästhetik mit Keramikimplantaten** 10  
Dr. Dominik Nischwitz

**Ergebnisvisualisierung mithilfe von Smile Design** 14  
ZTM Alexander Miranskij

**Glasionomerversiegler für vorausschauenden Schutz** 18  
Dr. Fay Goldstep

## Spezial

Praxisporträt

**„Grüne“ Zahnmedizin in weißer Eleganz** 26

Interview

**Kosmetische Zahnmedizin ist mehr als Bleaching** 32  
OEMUS MEDIA AG

Praxismanagement

**Ins Gesicht statt hinterm Rücken** 34  
Bianca Rieken

Recht

**Preiswerbung für Bleaching – Was ist erlaubt?** 36  
Anna Stenger, LL.M.

## Event

**Ästhetische Zahnmedizin interdisziplinär** 40  
Nadja Reichert

## News

24

## Produkte

44

## Impressum

48

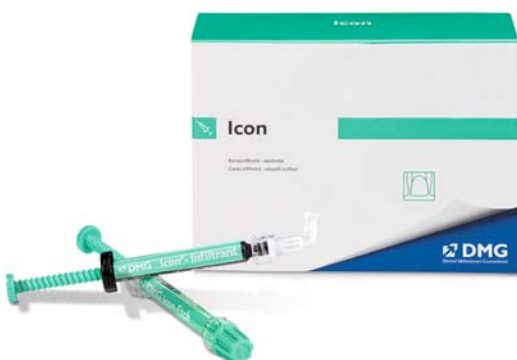

## White Spots wirksam behandeln. Mit Icon vestibular.

White Spots auf Glattflächen schnell, schonend und ästhetisch überzeugend behandeln? Die Infiltrationstherapie mit Icon macht das möglich. Nachweislich. Für verschiedenste Indikationen, von kariogenen White Spots bis Fluorose oder traumatisch bedingten Farbveränderungen.

Entdecken Sie die zeitgemäße Art der White-Spot-Behandlung für sich und Ihre Patienten.

Mehr Infos auf [www.dmg-dental.com](http://www.dmg-dental.com)



# Kombinierte Fluorosetherapie Mit CAD/CAM und Bleaching zur gewünschten Ästhetik

Dr. Moritz Fabricio Müller, OÄ Dr. Yana Anastasova-Yoshida, Prof. Dr. Dr. Rüdiger Junker, MSc

Weißer, gerade Zähne: ein Statussymbol und Schönheitsideal in unserer Zeit. Dies wird mit gesund, attraktiv und erfolgreich assoziiert. Der Zahnarzt ist der Gesundheit der Patienten verpflichtet, die Schönheit dient als ein Anreiz und erfüllt den behandelnden Zahnarzt mit der Bestätigung seines besonderen Anspruchs in der Ästhetischen Zahnmedizin.

Im TV, Internet, in Social Media und Magazinen wird das „Hollywood-Lächeln“ als Schönheitsideal der modernen Welt plakatiert. Eine Abweichung des Idealbildes von dem Zusammenspiel aus roter und weißer Ästhetik stellt für den schönheitsbewussten Patienten von heute einen Vergleichscharakter her, der sich negativ auf seine Psyche auswirkt. Der nachfolgende Beitrag schildert einen Patientenfall, bei welchem ein stimmiges Bild der Rot-Weiß-Ästhetik mittels CAD/CAM und Bleaching erreicht wurde.

Am 31. Oktober 2017 stellt sich der 18-jährige Patient erstmals im Zahnambulatorium der Danube Private University zur Kontrolle vor, er wünscht sich eine Verbesserung seiner Zahnästhetik, da er unter starker Fluorose in der ästhetischen Zone leidet (Abb. 1). Der Patient hat bei der Erstvorstellung keine Schmerzen. Er äußert das Anliegen nach einer Zahnaufhellung und Korrektur der leichten kieferorthopädischen Fehlstellung, lehnt allerdings eine Zahnspange kategorisch ab. Nach umfassender präprothetischer Sanierung im Seitenzahnbereich kann sich der Behandler der Rehabilitation der ästhetischen Zone widmen.

## Material und Methode

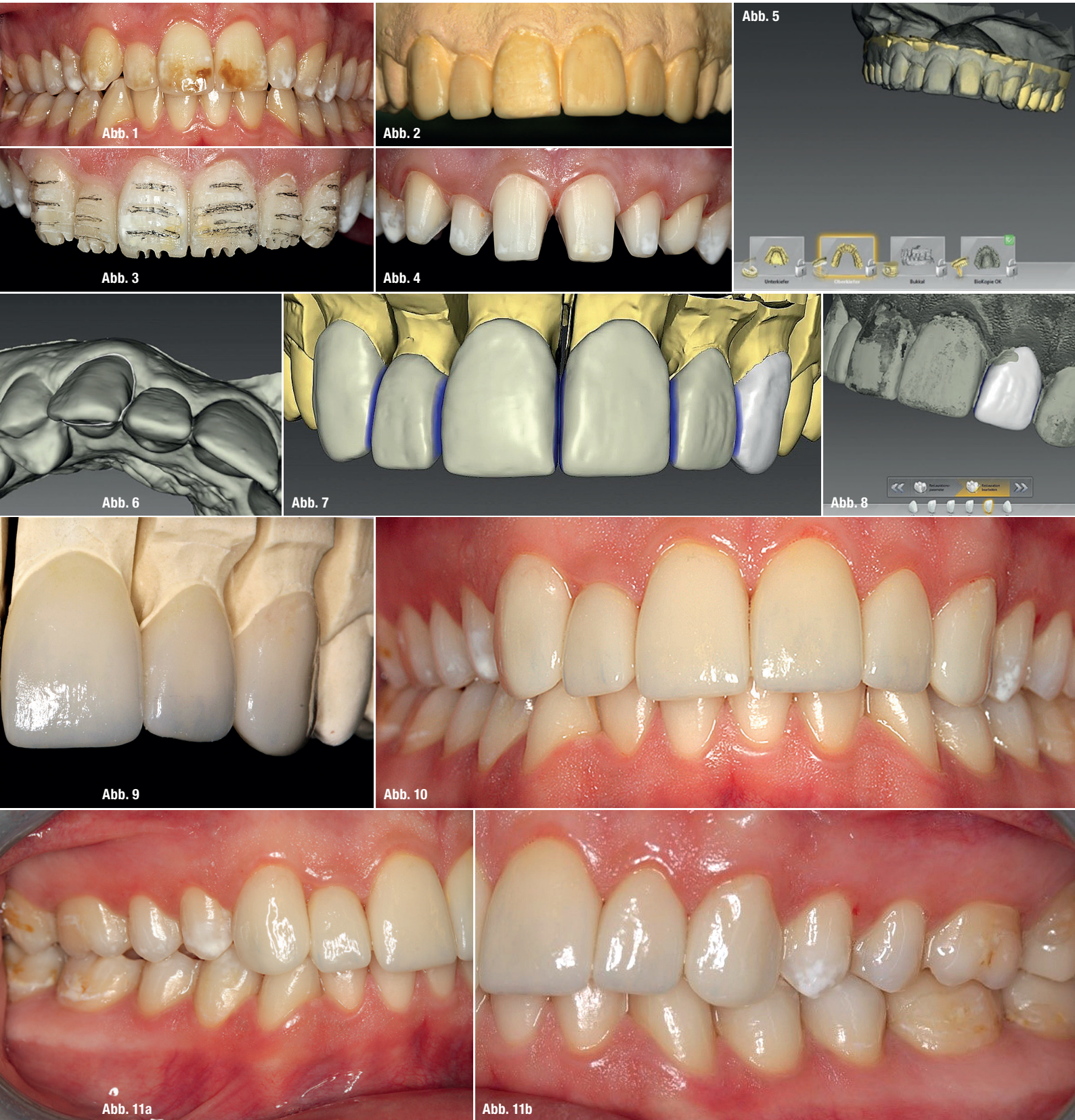Zunächst erfolgt ein Home Whitening (Opalescence™ PF 16%, Ultradent Products) aller Zähne im sichtbaren Bereich bis zur vom Patienten gewünschten Zahnfarbe A1.<sup>1</sup> In der darauffolgenden präprothetischen Planungsphase wird ein Wax-up nach ästhetischen Guidelines und ein anschließendes Mock-up angefertigt (Abb. 2 und 3).<sup>2</sup> Das Wax-up ist ein essenzieller Bestandteil jeder ästhetischen Rehabilitation. Es ist in diesem Fall durch die weitere digitale Verarbeitung mit der CEREC Biogenetikkopie (Dentsply Sirona) der Grundstein für die

späteren Veneers (Abb. 2 und 8). Ist der Patient mit dem Mock-up zufrieden, so können die Restaurationen formidentisch hergestellt und spätere Unstimmigkeiten vermieden werden. Unter der Prämisse eines minimalen Substanzabtrags wird eine Probepräparation durch das Mock-up angefertigt.

In einem darauffolgenden Termin werden die Zähne 13-23 mit der Butt-Joint-Präparation für Veneers beschliffen (Abb. 4), anschließend erfolgt eine Doppelmischabformung (EXA'lence™ Light Body, EXA'lence™ Medium Body, GC America) und Gestaltung eines papillenschonenden Provisoriums mit Luxatemp (Luxatemp Star, DMG).<sup>3</sup> Die zahntechnische Herstellung erfolgt digital mittels einer CAD/CAM-Software (CEREC InLab 18.0, Dentsply Sirona; Abb. 5–8). Hierzu wird das zuvor hergestellte Sägeschnittmodell eingescannt und virtuell mit dem Wax-up mit der Funktion Biogenetikkopie überlagert (Abb. 5). Somit kann mit wenig zeitlichem Aufwand eine komplette Oberkieferfront im Design des Wax-up erstellt werden. Die fertig designten Veneers werden monolithisch aus Lithiumdisilikatkeramik (IPS e.max® CAD, Ivoclar Vivadent)<sup>4,5</sup> geätzt, anschließend in einem Malbrand charakterisiert und nachveredelt. Nach Fertigstellung werden die Veneers in einer Sitzung mit adhäsivem Befestigungskomposit (Variolink® Esthetic DC, Ivoclar Vivadent) eingesetzt.

## Ergebnis

Die eingesetzten Veneers integrieren sich sehr harmonisch in die Restbezaehlung. Die ausgewählte Zahnfarbe (A1) der Veneers entspricht genau dem Farbton der aufgehellten Restbezaehlung. Das Bleaching der sichtbaren Zahnreihen von A 3,5 auf A1 lässt die weißlichen Verfärbungen im Prämolarenbereich wesentlich unauffälliger



**Abb. 1:** Ausgangssituation. **Abb. 2:** Wax-up auf dem Situationsmodell. **Abb. 3:** Horizontale und vertikale Orientierungsgrillen für die Präparation durch das Mock-up. **Abb. 4:** Die fertige Präparation. **Abb. 5:** Sägeschnittmodell und Wax-up sind virtuell überlagert für das vereinfachte Design mit Biogenetikkopie. **Abb. 6:** Einzeichnen der Kopielinie im Wax-up. **Abb. 7:** Fertig designte Restaurationen im CEREC InLab 18.0 (Dentsply Sirona). **Abb. 8:** Wax-up mit fertigen Restauration überlagert. **Abb. 9:** Fertige Veneers auf dem Gipsmodell angepasst. **Abb. 10–11b:** Situation sechs Monate nach der ästhetischen Rehabilitation.

erscheinen. Die neue Zahnfarbe unterstützt das jugendliche, frische Aussehen des Patienten merklich. Er lacht wesentlich breiter und herzlicher, zudem kann er durch die Behandlung neues Selbstvertrauen erlangen. Die Restaurationen nehmen beim Malbrand die Farbgebung sehr gut auf und zeigen einen sehr natürlichen Farbverlauf sowie natürliche Reflexion und Transluzenz (Abb. 9). Das markante Aussehen des Patienten wird durch die Form der Veneers unterstrichen und harmonisiert mit seiner ovalen Kopfform. Die leichte kieferorthopädische Fehlstellung der Zähne 13 und 12 kann durch gezielte Planung am Gipsmodell mittels Wax-up prothetisch minimalinvasiv behoben werden (Abb. 2). Die Durchführung einer ästhetischen Rekonstruktion im Frontzahnbereich wird durch den digitalen zahntechnischen Workflow mit CAD/CAM merklich vereinfacht und lässt mittels präprothetischer Planung gute reproduzierbare Ergebnisse zu. Monolithisch gefräste IPS e.max® CAD-Veneers (Ivoclar Vivadent) eignen sich zuverlässig für ästhetisch anspruchsvolle Ergebnisse im Frontzahnbereich. Die Kombination von Veneers und Bleaching ist ein sinnvolles Therapiekonzept für die Behandlung von Fluorosen und erspart dem Patienten besonders im Seitenzahnbereich eine invasive prothetische Behandlung.

## Diskussion

Nach Abschluss der Therapie kann diese Versorgung ohne Einwände als gelungen bezeichnet werden (Abb. 10–11b). Der digitale Workflow im zahntechnischen Labor erleichtert die Herstellung einer solch ästhetisch anspruchsvollen Arbeit signifikant. Die Fertigung von Veneers durch Fräsen aus monolithischen Blöcken ist eine sinnvolle Alternative, um die aufwendige Schichttechnik des Zahntechnikers zu ersetzen. Durch Bemalen der monolithischen Restaurationen lässt sich zwar ein natürlicher Farbverlauf und eine gewisse Schneidekanten-transluzenz imitieren, jedoch ist dies im direkten Vergleich mit geschichteten Veneers doch weniger perfekt, dafür aber aufgrund der einfachen Herstellung für den Patienten wesentlich preiswerter. Ein geeigneter Kompromiss scheint die monolithische Fräsung mit einem anschließenden Cut-back der Schneidekanten zu sein, um noch authentischere Ergebnisse zu erzielen.

Die CAD/CAM-Software (CEREC InLab 18.0, Dentsply Sirona) zur Herstellung der Veneers ist sehr benutzerfreundlich und ermöglicht nach kurzer Einarbeitungsphase ein schnelles und effektives Arbeiten. In wenigen Handgriffen lässt sich so unter Zuhilfenahme der Biogenetik eine komplette Oberkieferfront gestalten. Ein Blick in die Literatur zeigt ähnliche Herangehensweisen im Bereich der Fluorosebehandlung, die sich aber auch beispielsweise auf Tetrazyklinverfärbungen oder anderweitig induzierte ästhetische Rekonstruktionen übertragen lassen.<sup>6</sup> Die Lebensdauer von Veneers wird in der Literatur bei richtiger Handhabung mit einer Über-

lebensrate von 99 Prozent nach fünf Jahren und 94 Prozent nach neun Jahren beschrieben.<sup>7-9</sup>

## Fazit für die Praxis

Für die Behandlung einer moderaten Fluorose sind Veneers die Mittel der Wahl, um eine nachhaltige Patientenzufriedenheit zu erreichen.<sup>10</sup> Leichte weißliche Schmelzmineralisierungsdefekte, die stark weißlich auf der Zahnoberfläche schimmern, lassen sich hingegen, besonders in weniger sichtbaren Bereichen wie dem Prämolarenbereich, optimal mit einem Bleaching unauffälliger gestalten. Auch die Verwendung von monolithisch gefrästen Veneers hat durch hervorragende Eigenschaften von IPS e.max® CAD (Ivoclar Vivadent) keinerlei ästhetische Einschränkungen im Vergleich zu geschichteten Restaurationen.<sup>11</sup> Diese monolithisch gefrästen CAD/CAM-Veneers lassen sich durch einen digitalen zahntechnischen Workflow schnell und bequem herstellen. Damit sind sie eine zukunftsweisende Alternative für die Behandlung in der ästhetischen Zone.

## Kontakt



**Dr. Moritz Fabricio Müller**  
**OÄ Dr. Yana Anastasova-Yoshida**  
**Prof. Dr. Dr. Rüdiger Junker, MSc**  
 Danube Private University  
 Steiner Landstraße 124  
 3500 Krems an der Donau (Österreich)  
 Tel.: +43 676 842419305  
 www.dp-uni.ac.at

Infos zum Autor  
 [Dr. Moritz Fabricio  
 Müller]



Literatur



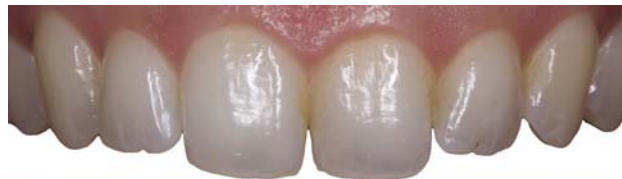

## Klinischer Fall

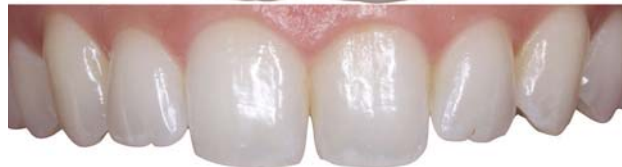
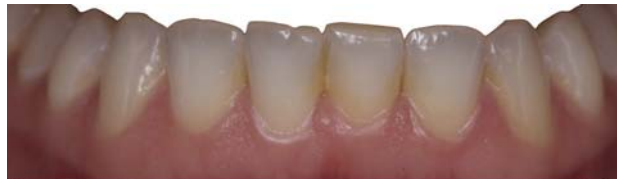
„Mit dem Daring White Zahnaufhellungssystem ist es endlich möglich, die gleichen Ergebnisse zu erzielen wie mit der herkömmlichen Schienenbehandlung. Keine mühsamen Abdrücke oder Anfertigung der Schienen mehr. Der Patient kann seine Behandlung nach dem ersten Besuch in der Zahnarztpraxis beginnen.“

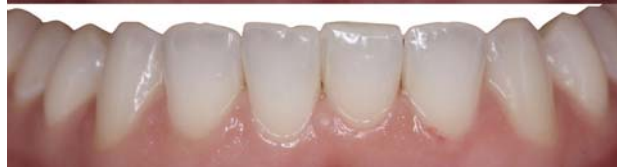Dr. Adrien Lavenant, Aix-en-Provence, Frankreich



Vorher



Nachher

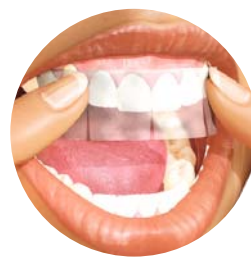

**NEU!**

# DaringWHITE™

Professional Teeth Whitening

Streifen zur professionellen Zahnaufhellung zuhause für Ihre Patienten.



DWK03 - Daring White Starter-Kit mit 3 Packungen (à 10 Tage) für Vollständige Aufhellungsbehandlungen

oder

DWK01 - Daring White Starter-Kit mit 6 Packungen (à 5 Tage) für auffrischende Aufhellungsbehandlungen

**Preis: je € 210,00\***

„Dank der einzigartigen Comfort-Fit-Technologie haften die Streifen ohne Gele oder Hüllen an den Zähnen und passen sich ihnen präzise an.“

### Ihre Vorteile:



- 15 % Carbamid-Peroxid in der Aufhellungsfolie
- Tragedauer 1-2 Std. täglich für 5-10 Tage



- Ihre Patienten werden ihren Freunden das wunderschöne Lächeln zeigen, bei dem Sie geholfen haben und Sie weiterempfehlen



- Das Daring White-Lächeln kann kosmetische Fälle mit hohem Umsatzpotenzial eröffnen
- Verwenden Sie es vor kosmetischen Verfahren für ein ästhetisch ansprechendes Ergebnis
- Nur über den Zahnarzt erhältlich, da der erste Streifen vom Zahnarzt platziert werden muss

**Fragen Sie jetzt nach Ihrer kostenlosen Probe**

Rufen Sie uns an: **02451 971 409**

# Garrison

Tel.: +49 2451 971 409 • Fax: +49 2451 971 410  
Dental Solutions info@garrisondental.net • www.daringwhite.com



ADGM919 CD