

ORTHO TRIBUNE

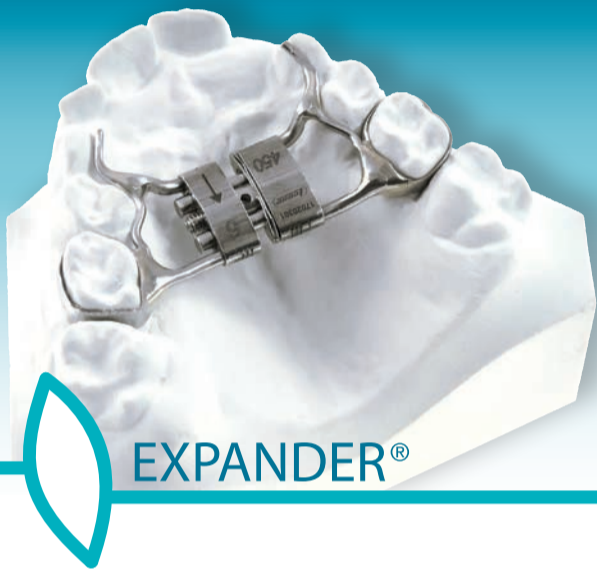The World's Orthodontic Newspaper • Italian Edition

Marzo 2018 - anno XII n. 1

Supplemento n. 1
di Dental Tribune Italian Edition - Marzo 2018 - anno XIV n. 3

www.dental-tribune.com

ESPANSORE RIATTIVABILE CON MOLLE A BALESTRA M E M O R I A®



LEAF  **EXPANDER®**
brevettato

Le molle a balestra di Nichel Titanio MEMORIA®
rilasciano forze calibrate e costanti
al fine di ottenere l'espansione
del superiore



PP18/03-IT

Leone S.p.a. Via P. a Quaracchi 50, 50019 Sesto Fiorentino I Firenze
Ufficio Vendite Italia: tel. 055.3044600 | fax 055.374808 italia@leone.it | www.leone.it

leone
Ortodonzia e Implantologia

L'OPINIONE CLINICA

La rivoluzione tecnologico culturale
non s'accontenta delle sole tecnologie

Per quanto mirabolanti siano le conquiste
tecnologiche da sole non bastano
ovviamente a fare la rivoluzione culturale
indotta dall'incessante, frenetico evolversi
della tecnica. Occorrono un investimento finanziario,
una continua formazione e uno spirito di squadra.

disruption digitale in Ortodonzia
dal 2d al 3D
Dematerializzazione delle procedure e dei records
Diagnosi morfologica
Personalizzazione della terapia
Customizzazione dei manufatti

pagina 2

Riabilitazione estetico-funzionale

*in un caso di discrepanza
tra occlusione centrica (OC)
e massima intercuspidação (MI)*

M. Nanni, G. Perrotti, F. Morselli

Introduzione

La riabilitazione estetico-funzionale
si inserisce nell'ambito di una visione
terapeutica a 360°, e può essere
percipiò definita come approccio siste-
matico all'integrazione estetica, bio-
logica e funzionale. Tale approccio,
così come la gestione del paziente
con parafunzioni dell'articolazione
Temporo-mandibolare, richiede una
conoscenza dei principi fondamen-
tali che regolano la funzione dell'appa-
rato stomatognatico. Questi principi
includono gli aspetti legati all'anato-
mia e alla funzione dell'articolazione
e dei muscoli masticatori. Conoscere
e saper gestire i parametri occlusali
fondamentali permetterà al clinico
di progettare il lavoro protesico cor-

rettamente ma anche di ristabilire
dei rapporti interarcata adeguati con
lo scopo di ricreare un equilibrio in
un sistema stomatognatico affetto
da diversi tipi di disfunzione.

L'importanza del mock-up è
quella di avere una tecnica com-
pletamente additiva ed il paziente
potrà previsualizzare nel cavo orale
il risultato che sarà ottenuto con il
lavoro definitivo, senza aver esegui-
to nessuna preparazione dentale ed
eventualmente di proporre possi-
bili correzioni e modifiche; un'an-
teprima insomma da valutare e ac-
cettare per l'esatta predizione della
realizzazione del nuovo sorriso.

> pagina 3

PRATICA & CLINICA

Foto-bio-modulazione
in ortodonzia

6

PRATICA & CLINICA

Cross-bite monolaterale
e mandibular-shift.
Trattamento con espansore
palatino al nickel-titanio

8

PRATICA & CLINICA

Il paziente ortodontico verso
l'autodeterminazione

10

MEETING & CONGRESSI

Una rondine non fa primavera
(ma il SIDO Spring Meeting sì)

11

NEWS INTERNAZIONALI

Secondo una ricerca
pilota USA, il bruxismo
verrebbe attenuato
dalla tossina botulinica
È italiano (Giuliano Maino)
il neo presidente
dell'European Angle Society

12

12

GUIDED BIOFILM THERAPY

RIMOZIONE SICURA DEL BIOFILM DA:

- ▶ SMALTO
- ▶ DENTINA
- ▶ TESSUTI MOLLI
- ▶ GENGIVE, LINGUA E PALATO
- ▶ DENTI NATURALI
- ▶ APPARECCHI ORTODONTICI
- ▶ SUPERFICIE IMPLANTARE
- ▶ CONSERVATIVA



Per info: EMS ITALIA S.r.l. - Tel. +39 02 34538111 - dental@ems-italia.it

EMS 
MAKE ME SMILE.

L'ortodonzia oggi tra 2D e 3D vive il presente e guarda al futuro

Claudio Lanteri, Matteo Beretta

Le nuove tecnologie 3D ci consentono di essere "più bravi" a fare diagnosi e più accurati nella programmazione dei piani di cura? No di certo se parliamo di "semplici" acquisti di moderne attrezzature ma sicuramente sì, se ci riferiamo ad un complesso iter formativo o meglio, ad una vera e propria rivoluzione culturale dell'Ortodontista, del suo staff e del paziente stesso.

Investimento finanziario, formazione continua, spirito di squadra sono le parole chiave di un processo che genera crescita e soddisfazione per tutti. Per quanto riguarda l'Ortodonzia, il cambiamento ha investito prima di tutto il mondo dell'imaging in generale, ad iniziare dalla digitalizzazione della fotografia, presto estesa anche alla radiologia di base (panoramica e teleradiografia).

L'ulteriore sviluppo ha portato alla progressiva diffusione della metodica 3D, propria della Tc Cone Beam o CBCT, che ha aperto orizzonti diagnostici fino a ieri impensabili. L'altra rivoluzione consiste nella sostanziale abolizione delle "storiche" impronte da cui ricavare modelli in gesso, di studio per il clinico o di lavoro per il tecnico.

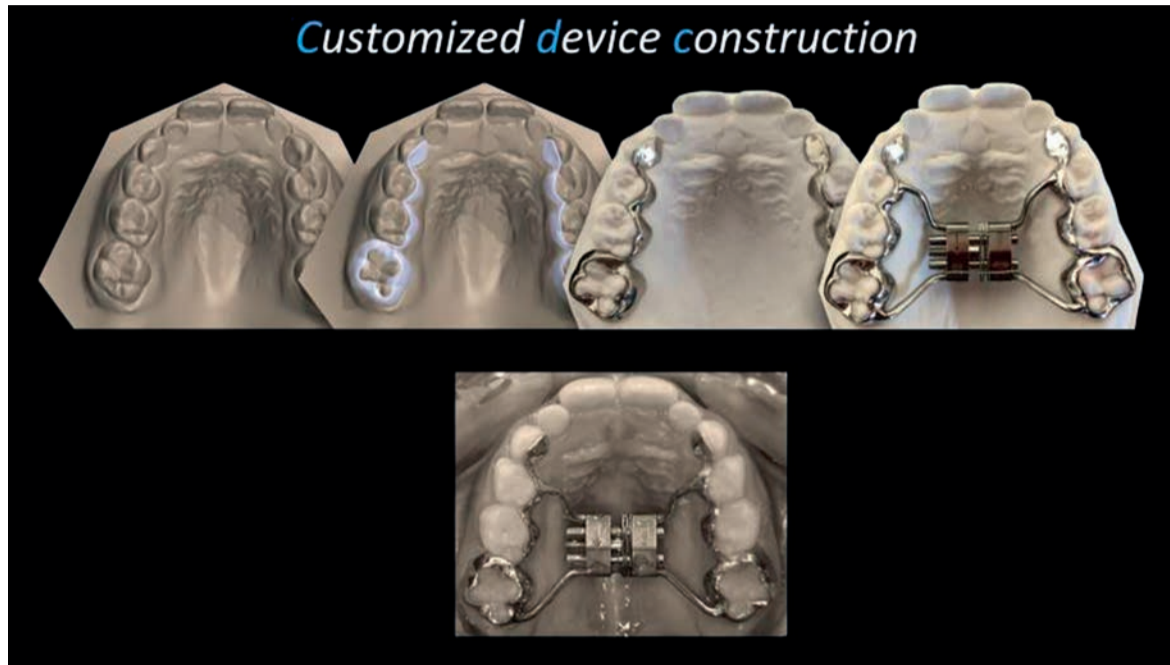


Fig. 3 - Esempio di procedure per la realizzazione "customized" di un Leaf Expander. Dalla scannerizzazione delle arcate al progetto 3D del dispositivo, la procedura è interamente digitale.

Il mercato propone oggi numerosi scanner intraorali che, con una curva di apprendimento rapida ed intuitiva, ci permettono di acquisire dati utilizzabili non solo per la mera rappresentazione tridimensionale delle arcate ma anche per la realizzazione immediata di misurazioni, sovrapposizioni, set-up ed altro ancora (Fig. 1).

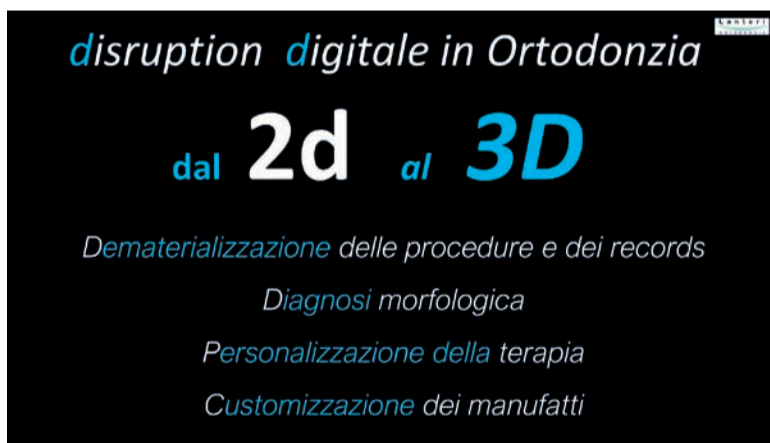

Fig. 1 - I principali benefici prodotti dal passaggio dal 2D al 3D in Ortodonzia.

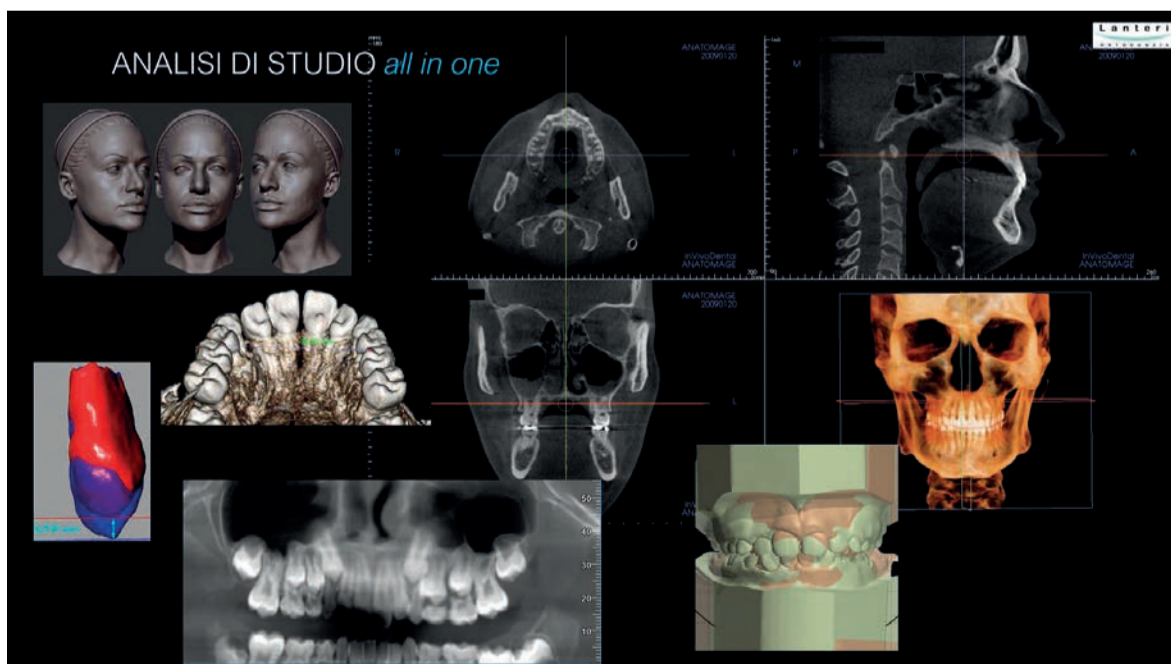


Fig. 2 - Esempio di records digitali di comune impiego. L'utilizzo integrato di dati 3D, provenienti da fonti differenti (foto digitali, scanner intraorali, scanner facciale, radiografie digitali, Tc Cone Beam, etc.), permette valutazioni diagnostiche particolarmente accurate, simulazioni attendibili degli obiettivi terapeutici, misurazioni precise di tutte le componenti anatomiche, sovrapposizioni dei vari record per l'evidenziazione delle modificazioni ottenute (in corso di trattamento - alla fine del trattamento - follow up a distanza).

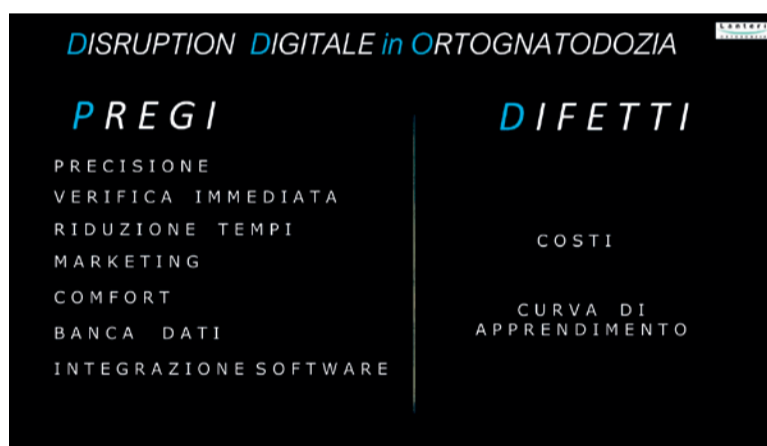


Fig. 4 - Sinossi dei pregi e dei difetti delle nuove metodiche 3D.

Come sono cambiati i nostri Studi nella attuale era digitale, in conseguenza dell'avvento di tante novità? Se ci si ferma all'apparenza, si rimane colpiti dalla completa dematerializzazione di tutta la documentazione, da quella amministrativa a quella clinica, con straordinari vantaggi nell'archiviazione e nel reperimento dei dati (Fig. 2).

Se rivolgiamo invece l'attenzione alla vera sostanza del nostro lavoro, basato sul binomio diagnosi-terapia, lo scenario è impressionante, soprattutto quando si deve affrontare la correzione di problematiche più complesse, che richiedono la valutazione simultanea di numerosi parametri in un'ottica multidisciplinare.

Proprio in questo campo si rivela straordinariamente utile la simulazione virtuale degli obiettivi di terapia mediante il set up digitale e l'integrazione di dati provenienti da fonti differenti. Quando si utilizzano appieno le potenzialità delle tecnologie 3D, anche le relazioni con il laboratorio risultano estremamente semplificate, precise e veloci: lo Studio invia tramite email il file del paziente e riceve, a breve giro, l'apparecchio, l'unico vero e proprio "oggetto" dell'intera filiera (Fig. 3).

Ha ancora senso, in questi casi, continuare a parlare di "manufatti" o dobbiamo iniziare a familiarizzarci con il termine "tecnofatti", molto più appropriato per rappresentare la nuova realtà? (Fig. 4)

Concludendo, nel passaggio dal 2D al 3D l'ortodonzia è cambiata radicalmente, vive il presente e guarda al futuro, ispirata e guidata dalla tradizione.

ORTHO TRIBUNE
The World's Orthodontic Newspaper • Italian Edition

GROUP EDITOR - Daniel Zimmermann
[newsroom@dental-tribune.com] +44 161 223 1830
CLINICAL EDITORS
Magda Wojtkiewicz; Nathalie Schüller
EDITOR - Yvonne Bachmann
EDITOR & SOCIAL MEDIA MANAGER - Monique Mehler
DT COMMUNICATION SERVICES
Marc Chalupsky, Kasper Mussche
COPY EDITORS - Ann-Katrin Paulick, Sabrina Raaff

PUBLISHER/PRESIDENT/CEO - Torsten R. Oemus
CHIEF FINANCIAL OFFICER - Dan Wunderlich
CHIEF TECHNOLOGY OFFICER - Serban Veres
BUSINESS DEVELOPMENT MANAGER
Claudia Salwiczek-Majonek
PROJECT MANAGER ONLINE - Tom Carvalho
JUNIOR PROJECT MANAGER ONLINE -
Hannes Kuschick, Chao Tong
E-LEARNING MANAGER - Lars Hoffmann
EDUCATION DIRECTOR TRIBUNE CME - Christiane Ferret
EVENT SERVICES/PROJECT MANAGER TRIBUNE CME & CROIXTURE
Sarah Schubert
MARKETING SERVICES - Nadine Dehmel
SALES SERVICES - Nicole Andra
ACCOUNTING SERVICES
Karen Hamatschek; Manuela Hunger, Anja Maywald
MEDIA SALES MANAGERS - Melissa Brown (International);
Hélène Carpentier (Western Europe); Matthias
Diessner (Key Accounts); Antje Kahnt (International);
Weridiana Mageswki (Latin America); Barbora
Solarova (Eastern Europe); Peter Witteczek (Asia
Pacific)
EXECUTIVE PRODUCER - Gernot Meyer
ADVERTISING DISPOSITION - Marius Mezger

©2018, Dental Tribune International GmbH.
All rights reserved.

Dental Tribune makes every effort to report clinical information and manufacturer's product news accurately, but cannot assume responsibility for the validity of product claims, or for typographical errors. The publishers also do not assume responsibility for product names or claims, or statements made by advertisers. Opinions expressed by authors are their own and may not reflect those of Dental Tribune International.

DENTAL TRIBUNE INTERNATIONAL GMBH
Holbeinstr. 29, 04229 Leipzig, Germany
Tel.: +49 341 48 474 302 | Fax: +49 341 48 474 173
info@dental-tribune.com | www.dental-tribune.com

DENTAL TRIBUNE ASIA PACIFIC LTD.
c/o Yonto Rasio Communications Ltd.
Room 1406, Rightful Centre
12 Tak Hing Street, Jordan, Kowloon, Hong Kong
Tel.: +852 3113 6177 | Fax: +852 3113 6199

TRIBUNE AMERICA, LLC
116 West 23rd Street, Ste. 500, New York, N.Y. 10011, USA
Tel.: +1 212 244 7181 | Fax: +1 212 244 718

Supplemento n. 1

di Dental Tribune Italian Edition
Anno XIV Numero 3, Marzo 2018

DIRETTORE RESPONSABILE
Massimo Boccaletti
[m.boccaletti@dental-tribune.com]

DIRETTORE SCIENTIFICO
Claudio Lanteri

CO-DIRETTORE SCIENTIFICO
Luca Levrini

SUPERVISORE SCIENTIFICO
Damaso Caprioglio

CONTRIBUTI
M. Beretta, P. Bianucci, G. Caccianiga, D. Caprioglio,
A. Celenza, D. Ciavarella, C. Lanteri, M. Laurenziello,
G. Montaruli, H. Mastrovincenzo, F. Morselli, M.
Nanni, G. Perrotti

REDAZIONE ITALIANA
Tueor Servizi Srl - redazione@tueorservizi.it
Via Domenico Guidobono, 13 - 10137 Torino
Tel.: 011 3110675 - 011 3097363

GRAFICA - Tueor Servizi

STAMPA
Del Gallo Editori DGE Green Printing srl
Via Tornitori 7 - 06049 Spoleto (PG) - IT

COORDINAMENTO DIFFUSIONE EDITORIALE
ADDRESSVIT srl

PUBBLICITÀ
Alessia Murari [alessia.murari@tueorservizi.it]
Stefania Dibitonto [s.dibitonto@dental-tribune.com]

UFFICIO ABBONAMENTI
Tueor Servizi Srl
Via Domenico Guidobono, 13 - 10137 Torino
Tel.: 011 3110675 | Fax: 011 3097363
segreteria@tueorservizi.it

Copia singola: euro 3,00



DENTAL TRIBUNE EDIZIONE ITALIANA FA PARTE DEL GRUPPO DENTAL
TRIBUNE INTERNATIONAL CHE PUBBLICA IN 25 LINGUE IN OLTRE 90 PAESI

È proibito qualunque tipo di utilizzo senza previa autorizzazione dell'Editore, soprattutto per quanto concerne duplicati, traduzioni, microfilm e archiviazione su sistemi elettronici. Le riproduzioni, compresi eventuali estratti, possono essere eseguite soltanto con il consenso dell'Editore. In mancanza di dichiarazione contraria, qualunque articolo sottoposto all'approvazione della Redazione presuppone la tacita conferma alla pubblicazione totale o parziale. La Redazione si riserva la facoltà di apportare modifiche, se necessario. Non si assume responsabilità in merito a libri o manoscritti non citati. Gli articoli non a firma della Redazione rappresentano esclusivamente l'opinione dell'Autore, che può non corrispondere a quella dell'Editore. La Redazione non risponde inoltre degli annunci a carattere pubblicitario o equiparati e non assume responsabilità per quanto riguarda informazioni commerciali inerenti associazioni, aziende e mercati e per le conseguenze derivanti da informazioni erronee.

Riabilitazione estetico-funzionale in un caso di discrepanza tra occlusione centrica (OC) e massima intercuspidação (MI)

Manuel Nanni*, Giovanna Perrotti**, Francesco Morselli***

* Laureato in Medicina e Chirurgia, Laureato in Odontoiatria e Protesi Dentaria. Lake Como Institute.

** Laureata in Odontoiatria e Protesi Dentaria, Spec. in Ortodonzia. Lake Como Institute.

*** Laureato in Odontoiatria e Protesi Dentaria. Stagista presso Lake Como Institute.

< pagina 1

Con tale previsualizzazione, il paziente partecipa al processo

diagnostico-terapeutico in modo attivo e ciò può eliminare molte possibilità di errori interpretativi da parte del clinico che condiziona

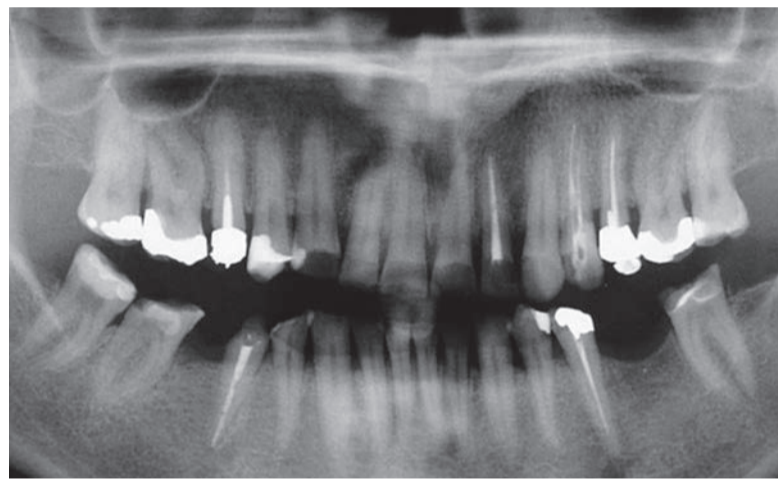


Fig. 1a - RX panoramica.

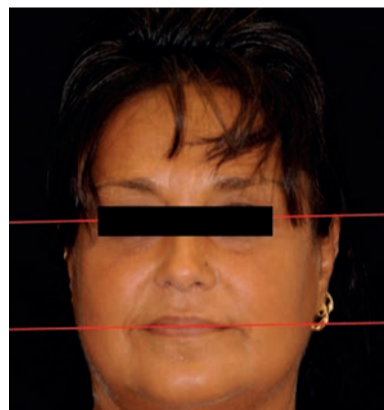


Fig. 1b - Le linee bipupillare e commissurale risultano parallele tra di loro.

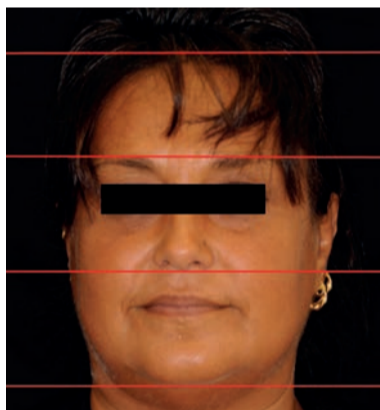


Fig. 1c - Le linee passanti per trichio, glabella, sub nasale, menton appaiono parallele tra di loro.

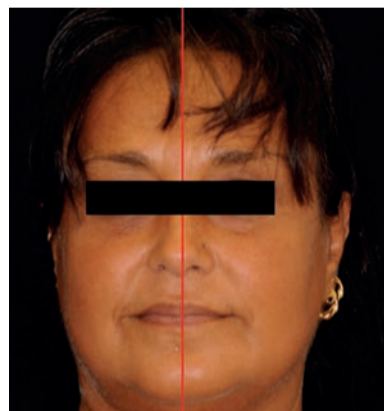


Fig. 1d - Linea mediana.

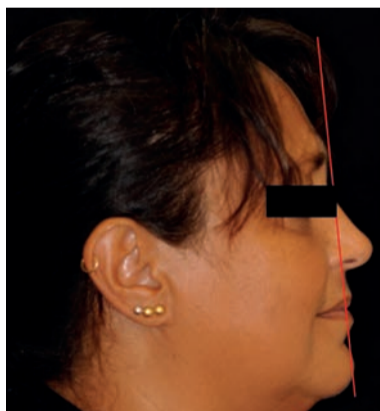

Fig. 2a - Tipo di profilo dritto.

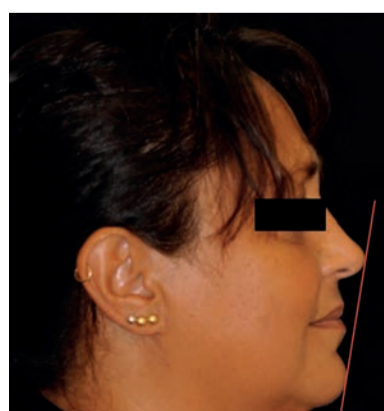

Fig. 2b - E-line nella norma.

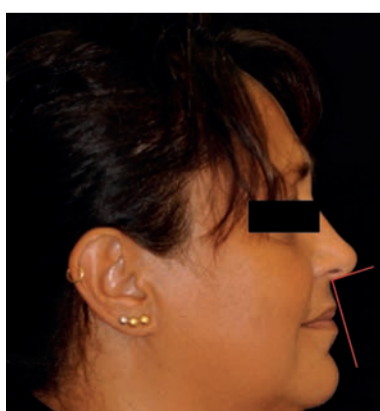

Fig. 2c - Angolo naso-labiale nella norma.

no le sue scelte operative. La scelta delle diverse modalità di mock-up dipende dalla tipicità dei casi, dal tempo a disposizione del paziente e sarà senza dubbio decisiva.

Quindi il mock-up è un passaggio da effettuare per superare completamente la più grande paura del paziente che si rivolge a cure odontoiatriche estetiche; quella di non piacersi o di non piacere ad altri. Inoltre permetterà sia al clinico ma soprattutto al paziente di prendere ancora più coscienza del trattamento.

È questa la ragione per cui il mock-up è divenuto uno strumento indispensabile; il tempo ed il lieve costo che ne deriva è il migliore investimento per il successo finale

Caso clinico

La paziente, una donna di 45 anni,

giunge alla nostra osservazione lamentando disturbi e dolore alla masticazione soprattutto all'ATM di destra; richiede inoltre di migliorare l'estetica del suo sorriso in quanto i denti appaiono gialli e abrasati.

All'anamnesi la paziente risulta in buono stato di salute. Riferisce di fumare 10 sigarette al giorno e di soffrire di ipotiroidismo in terapia con Eutirox 50 mcg.

All'esame clinico si evidenziano severe abrasioni dentali e presenza di una lacuna dentale per precedente avulsione dell'elemento 36, presenza di vecchi restauri in amalgama e di più recenti restauri in composito e corone protesiche a carico dell'elemento 15 e del 25.

Si evidenzia inoltre una limitazione funzionale in apertura della bocca (30 mm) con associato click reciproco a carico dell'ATM di destra.

Il protocollo diagnostico prevede:

- foto cliniche extra orale (Figg. 1b-2c) e intraorale (Figg. 3-5);
 - Rx panoramica (Fig. 1a).
- L'analisi facciale^{2,4} a livello frontale delineando le linee orizzontali mostra:
- La linea bi-pupillare e commissurale, appaiono parallele tra loro (Fig. 1b);
 - Le linee passanti per trichio, glabella, subnasale, menton, appaiono anch'esse parallele, definendo le proporzioni tra il terzo superiore, medio ed inferiore (Fig. 1c);
 - Per quanto riguarda le linee verticali teniamo in considerazione soprattutto la linea mediana (Fig. 1d);
 - Il tipo di profilo della paziente risulta dritto con E-line ed angolo naso-labiale nella norma (Figg. 2a-2c).

> pagina 4

39° **LEOCLUB**
INCONTRO CULTURALE

OSPITA

SIOI 2018

SPRING MEETING
FIRENZE
25 MAGGIO 2018

PER INFORMAZIONI E ISCRIZIONE:
SEGRETERIA ISO
Via Ponte a Quaracchi 48
50019 Sesto Fiorentino (FI)
tel. 055.304458 | fax 055.304455
iso@leone.it | www.leone.it

EVENTO PATROCINATO

PP18/02-IT

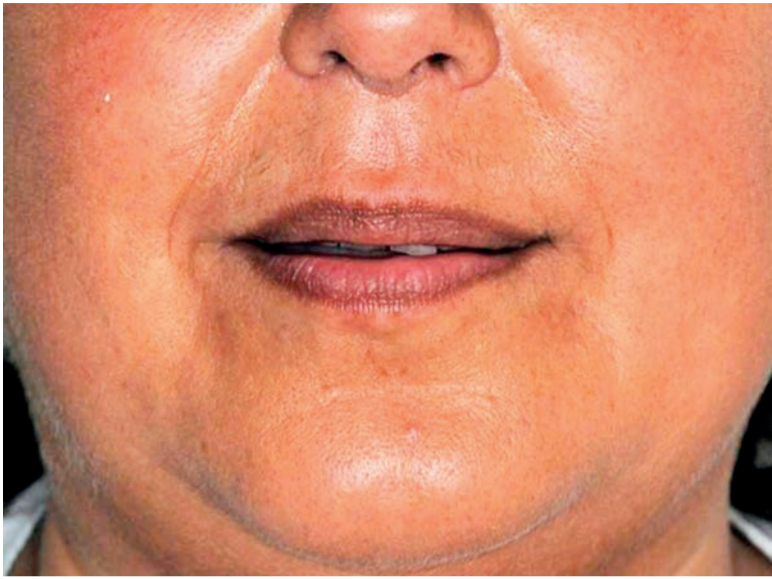


Fig. 3 - Esposizione dentale a riposo.

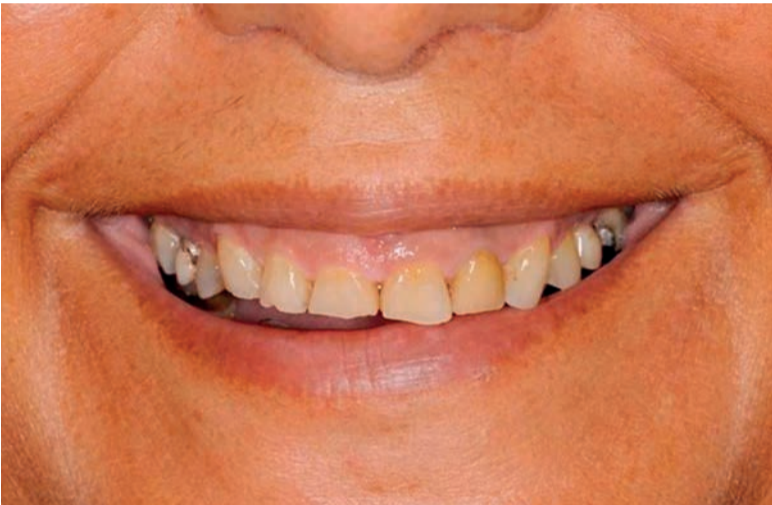

Fig. 4 - Progressione del sorriso.

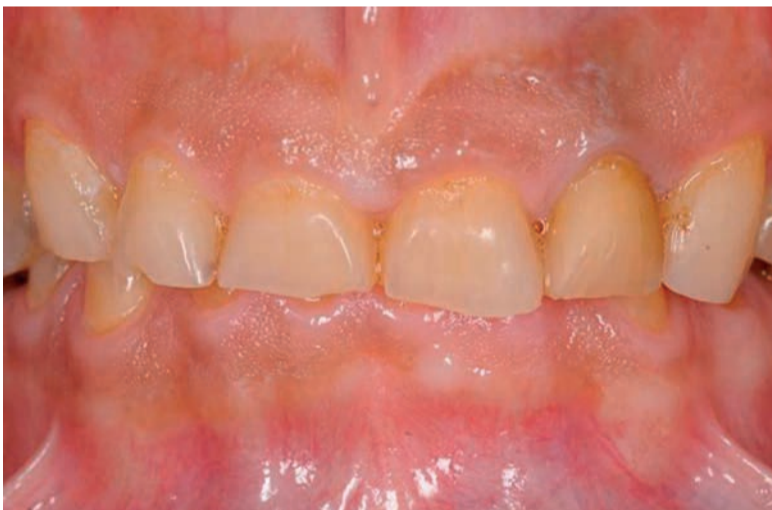

Fig. 5 - Visione dentale dei denti anteriori. Dimensioni e proporzioni: 11 H 5,8 mm L 8,1 mm rapporto del 139%; 21 H 6,95 mm L 8,21 mm rapporto del 118%.

< pagina 3

All'analisi dento-labiale^{2,4} l'esposizione dentale a riposo risulta essere di 2,5 mm SX e 1 mm dx (Fig. 3). La progressione del sorriso (Fig. 4) mostra un andamento incisale convesso rispetto al labbro inferiore e sfiorante sul lato sinistro. La linea del sorriso risulta essere alta e l'esposizione gengivale di 2,5 mm sui denti laterali e di 3,5 mm sui denti centrali; il corri-

doio labiale è nella norma ma la linea interincisale superiore è spostata a sinistra di 0,5 mm rispetto alla linea mediana.

Inoltre il piano incisale, inclinato verso sinistra, non coincide con l'orizzonte; si nota inoltre un'evidente ptosi labiale causata da un'incongruenza dei piani occlusali.

L'analisi dentale (Fig. 5)^{2,4} mostra una riduzione dei denti antero-superiori dovuta ad una marcata usu-

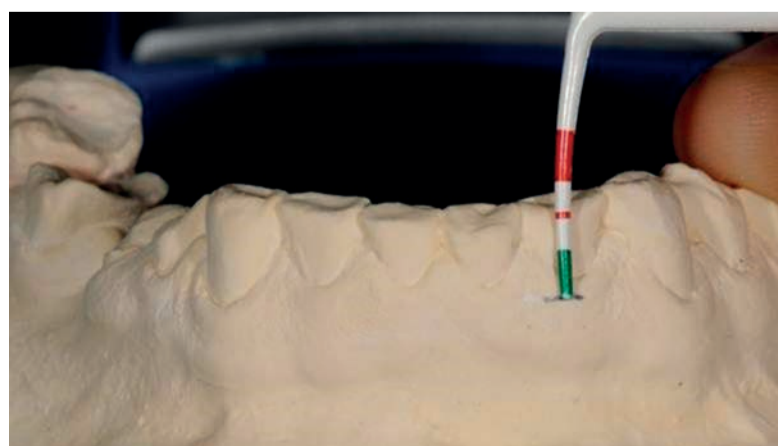


Fig. 6a - Overbite 6 mm.

ra a carico dei margini incisali. La linea interincisale superiore risulta spostata a destra di 1,5 mm rispetto a quella inferiore.

I denti, a tipologia squadrata, appaiono invecchiati per riduzione dei volumi e abrasioni generalizzate, con micro-tessitura assente e una macro leggera; gli angoli interincisali risultano assenti e gli assi dentali irregolari.

L'analisi gengivale^{2,4} evidenzia un biotipo spesso con la presenza di una lieve infiammazione, un'asimmetria dei margini, papille presenti ma con gli Zenith irregolari tra di loro.

All'analisi fonetica^{2,4} la pronuncia del fonema M rileva un'esposizione a riposo di 2,5 mm a sx ed un 1 mm dx con un free way space di 6 mm; nella pronuncia del fonema F/V il profilo è compreso nel vermiglione; il fonema I presenta un'esposizione del 50% degli incisivi superiori ed infine il fonema S presenta una dinamica verticale.

Procediamo quindi ad una valutazione clinica dell'overbite di 6 mm e dell'overjet che risulta di 2,5 mm (Figg. 6a, 6b).

È stata effettuata una registrazione occlusale in relazione centrica con la manovra bi-manuale di Dawson (dopo aver decondizionato adeguatamente con un bite la paziente), da cui si evince la discrepanza tra MI e RC (Figg. 7, 8).

Sono state registrate anche le cere di protrusiva e di lateralità. Si nota una netta discrepanza tra MI ed OC (Figg. 7, 8).

In seguito, dopo aver rilevato l'arco facciale sono stati montati i modelli in articolatore con la cera di centrica (Fig. 9). Successivamente l'odontotecnico sulla base delle indicazioni cliniche da noi suggerite, ha realizzato una ceratura diagnostica (Fig. 10).

La fase di ceratura è stata eseguita in OC rispetto a MI, rialzando di 3 mm la DVO rispettivamente: 2 mm inferiormente e 1 mm superiormente.

Dopo la fase di ceratura è stato realizzato un template in silicone in cui è stata iniettata una resina fluida, la cui finalità era quella di posizionare il mock-up direttamente nel cavo orale della paziente. In questo modo la paziente ha potuto previsualizzare quale sarebbe stato il risultato finale^{2,4} (Fig. 11).

Una volta discussa e approvata l'estetica con la paziente si è proceduto alla realizzazione dei provvisori, i quali correttamente collocati ci permettono di condizionare i tessuti

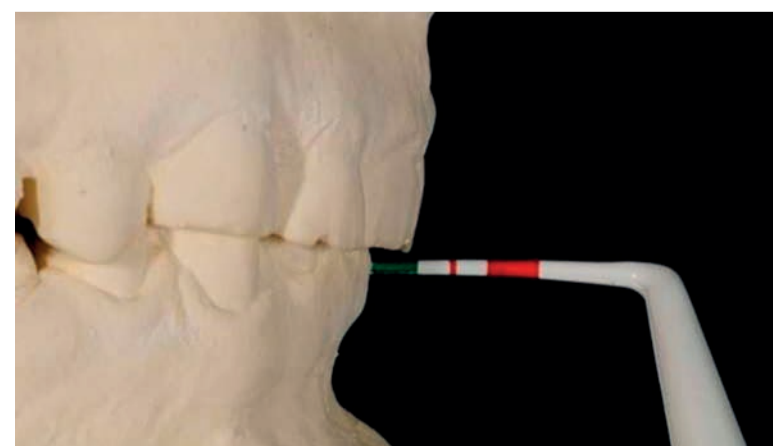


Fig. 6b - Overjet 2,5 mm.

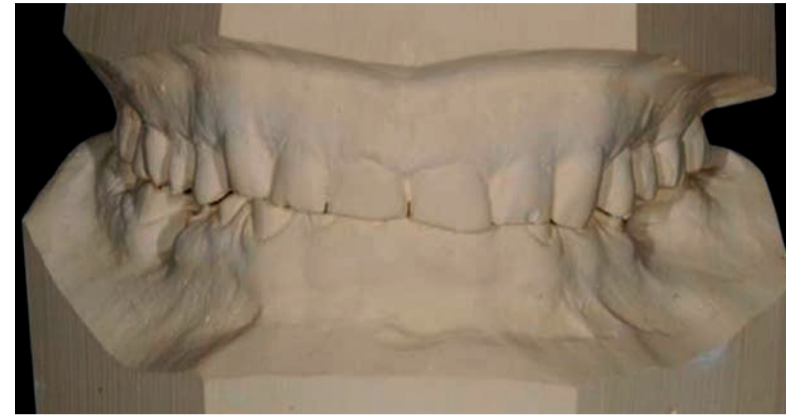


Fig. 7 - Massima intercuspiazione (MI).

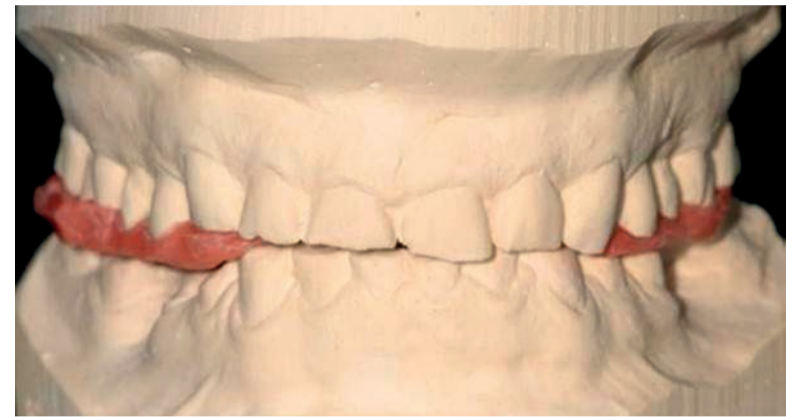


Fig. 8 - Occlusione centrica (OC).

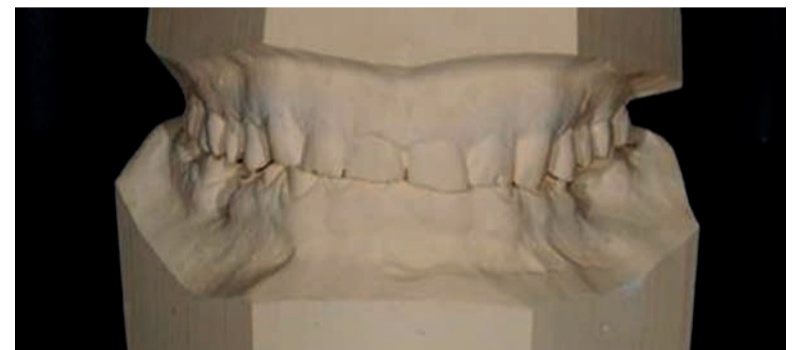

Fig. 9 - Foto clinica del modello in arco facciale.

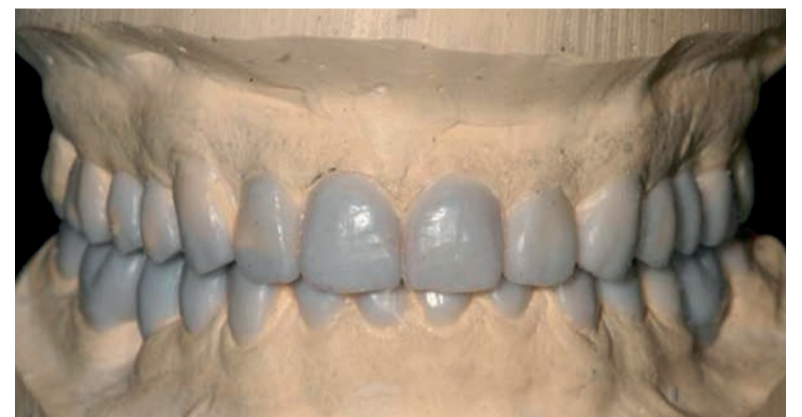

Fig. 10 - Visione frontale della ceratura diagnostica.

moli creando il substrato ideale per il fitting del manufatto definitivo e di riprodurre tutti i parametri estetici e funzionali del mock-up (Fig. 12).

Sono state eseguite le preparazioni dentali con una dima per controllare sempre gli spessori restando nell'ambito della miniinvasività (Fig. 13).

Successivamente è stato eseguito un allungamento di corona degli

elementi 11, 12, 21, 22, 23 per ottimizzare le proporzioni dentali e le parabole gengivali.

Il caso è stato finalizzato con tutti elementi singoli E-max monolitici LT (low-translucent) tranne i settori anteriori (E-max LT stratificati) e un bridge per l'elemento 36, dato che la paziente ha rifiutato ogni tipo di terapia ortodontica e implantare. (Figg. 14a-14c).

Discussione

In tutti i casi in cui sia presente una discrepanza tra OC e MI e si debba trattare una o entrambe le arcate dentarie, si preferisce riabilitare il paziente in relazione centrica (RC) condilare.

La relazione centrica (RC) è una posizione articolare, nella quale i condili, con l'interposizione dei dischi articolari, sono posizionati nella parte antero-superiore della fossa glenoideale contro le eminenze articolari.

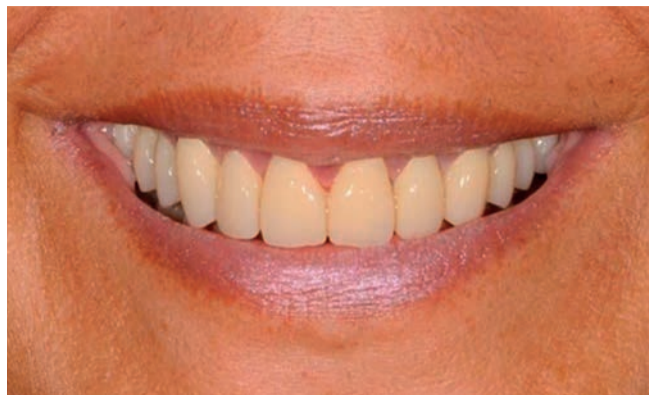

Fig. 11 - Mock-up adeguatamente rifinito e lucidato.

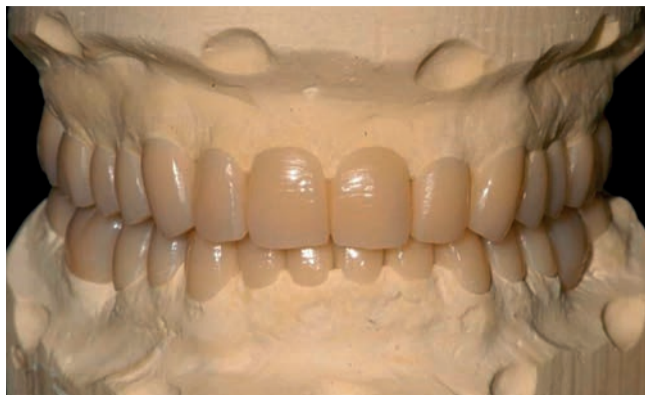

Fig. 12 - Confezionamento dei provvisori sul modello.

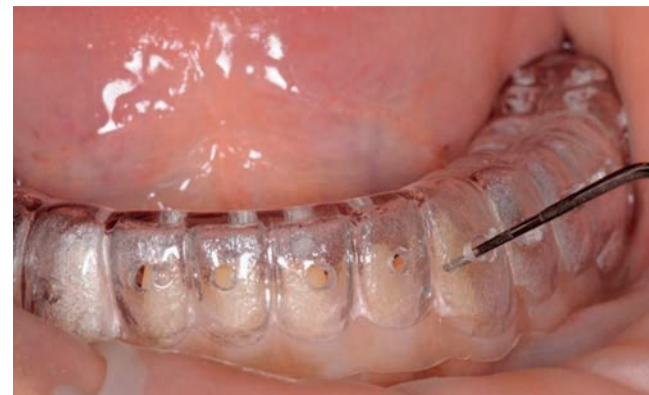

Fig. 13 - Preparazioni dentali.

< pagina 4

L'occlusione centrica (OC) è l'occlusione nella quale i condili sono in relazione centrica. La ripetibilità della suddetta posizione mandibolare risulta fondamentale nella trasmissione dei dati al

laboratorio. Pertanto la possibilità di confermare, nelle varie fasi lavorative, lo stesso rapporto occlusale consente all'odontotecnico di realizzare un manufatto protesico, prima provvisorio poi definitivo, nella corretta posizione spaziale. Ciò agevola enormemente il clini-

co che ridurrà al minimo i ritocchi al momento della finalizzazione del caso, il quale dovrà sempre e tassativamente rispettare quelle che sono le finalità di tutte le riabilitazioni protesiche:

- Stabilità occlusale: garantita nei settori posteriori da contatti puntiformi, sincroni e ben distribuiti. Nei settori anteriori è sufficiente un leggero contatto evitando il sovraccarico degli elementi stessi.
- Guida anteriore: durante i movimenti di protrusione e lateralità della mandibola si dovrà ottenere una completa disclusione degli elementi posteriori.

- I manufatti protesici dovranno rispettare i contorni parodontali e garantire una detergibilità a livello delle papille interdentali.
- Quarto ma non ultimo punto il risultato finale deve soddisfare le richieste estetiche del paziente.

Conclusioni

Dopo circa due settimane dal posizionamento dei provvisori in occlusione centrica, si sono attenuati i sintomi a livello dell'articolazione tempero mandibolare e delle fasce muscolari come pure è scomparso il click iniziale a carico dell'ATM di destra.

Pur avendo rialzato di 3 mm la dimensione verticale occlusale (DVO)⁶⁻⁸ in poco meno di due settimane, la paziente riferiva di avere una corretta fonetica, una soddisfacente masticazione e notava finalmente una buona armonia del suo viso. Una volta stabilizzata e testata l'occlusione, dopo un periodo di 4 mesi è stata finalizzata la riabilitazione protesica.

Da notare anche la risoluzione pressoché completa della ptosi labiale, avendo ripristinato i corretti piani occlusali. Questo approccio riabilitativo globale, ci ha permesso di raggiungere un risultato ottimale sia sotto il profilo estetico, sia biologico che funzionale.

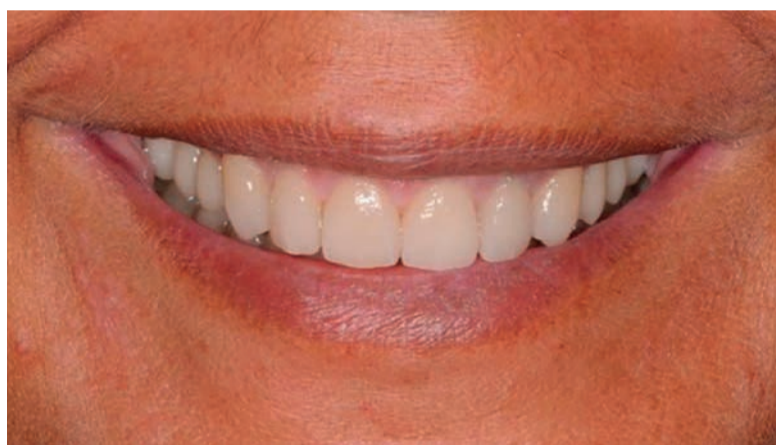

Fig. 14a - Caso finalizzato.

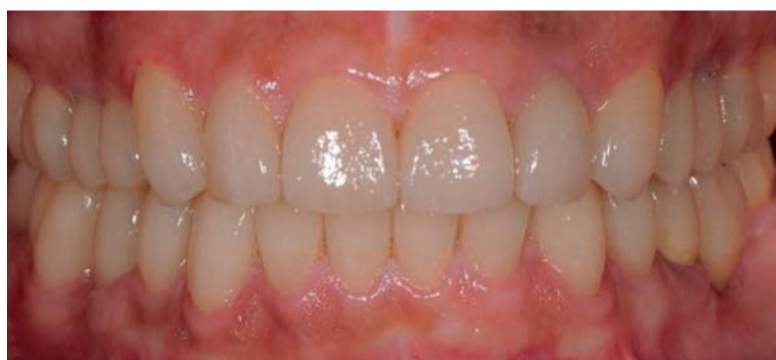

Fig. 14b - Da notare macro e micro-tessitura del 11 e 21.

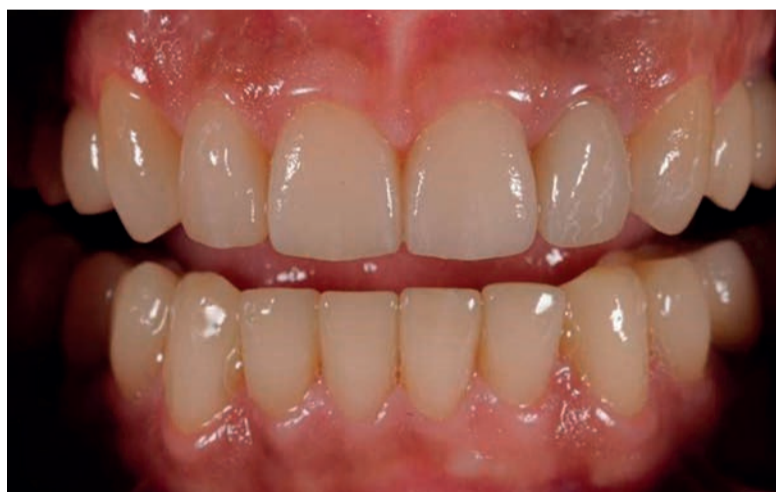

Fig. 14c - Linee di transizione.

bibliografia

1. Viana PC, Correia A, Neves M, Kovacs Z, Neugbauer R. Soft tissue waxup and mock-up as key factors in a treatment plan: case presentation. Eur J Esthet Dent. 2012 Autumn;7(3):510-25.
2. Fradeani M, Barducci G, Bacherini L. Esthetic rehabilitation of a worn dentition with a minimally invasive prosthetic procedure (MIPP). 3. Int J Esthet Dent. 2016 Spring;11(1):16-35.
3. Fradeani M, Barducci G, Bacherini L, Brennan M. Esthetic rehabilitation of a severely worn dentition with minimally invasive prosthetic procedures (MIPP). Int J Periodontics Restorative Dent. 2012 Apr;52(2):135-47.
4. Fradeani M. Evaluation of dentolabial parameters as part of a comprehensive esthetic analysis. Eur J Esthet Dent. 2006 Apr;1(1):62-9.
5. Williamson EH, Lundquist DO. Anterior guidance: its effect on electromyographic activity of the temporal an masseter muscles. J Prosthet Dent. 1983 Jun;49(6):816-25.
6. Dawson Peter E.. Functional Occlusion, From TMJ to Smile Design. Mosby Elsevier 2007.
7. Abduo J, Lyons K.. Clinical considerations for increasing occlusal vertical dimension: a review. Aust Dent J. 2012 Mar;57(1):2-10.
8. Moreno-Hay I, Okeson JP.. Does altering the occlusal vertical dimension produce temporomandibular disorders? A literature review. J Oral Rehabil. 2015 Nov;42(11):875-82.

SUNSTAR
G·U·M
HEALTHY GUMS. HEALTHY LIFE.
Ortho

L'UNICA LINEA COMPLETA
CON SOLUZIONI SPECIFICHE
PER I PORTATORI DI
APPARECCHI ORTODONTICI



PERCHÉ I PAZIENTI ORTODONTICI
MERITANO CURA E ATTENZIONI SPECIALI

SUNSTAR Italiana S.r.l

Numero Verde
800-580840

www.sunstargum.com

Foto-bio-modulazione in ortodonzia

Gianluigi Caccianiga, Ricercatore Confermato Università degli studi di Milano Bicocca. Insegnamento di Parodontologia, CLMOPD, Presidente Prof. Marco Baldoni.

Le apparecchiature laser sono state proposte in ortodonzia soprattutto per le loro ottime caratteristiche chirurgiche. In effetti i piccoli interventi eseguiti con i laser richiedono meno o nessun ricorso ai punti di sutura, hanno un decorso molto più delicato e sono ben accettati dai piccoli pazienti. Negli ultimi anni, tuttavia, gli studi sugli effetti foto-bio-modulatori del laser in ortodonzia sono notevolmente aumentati. Molto probabilmente in futuro, il laser verrà utilizzato per la biostimolazione del movimento ortodontico, per ridurre i tempi di trattamento.

Al fine di confermare l'utilità del laser in ortodonzia, una recente revisione ha dimostrato che la foto-

bio-modulazione (LLLT: Low Level Laser Therapy) è in grado non solo di ridurre il tempo di trattamento, ma anche il dolore post trattamento ortodontico.

LLLT è semplice da usare, indolore, non ha effetti collaterali e non ha praticamente controindicazioni. Per ottenere risultati positivi, è necessario utilizzare i parametri laser corretti: la quantità di energia assorbita dal dente in movimento può variare a seconda del tipo di laser utilizzato e dei parametri impiegati (lunghezza d'onda, fascio emergente dal manipolo per biostimolazione ad esempio). I laser di lunghezze d'onda comprese tra i 600 e i 1100 nm hanno una migliore penetrazione nei tessuti umani

e sono quindi i più efficaci per l'uso nella pratica clinica ortodontica.

Una corretta densità di energia (Fluenza = J/cm²) è della massima importanza per ottenere effetti biologici. Il dosaggio di energia laser segue la legge di Arndt-Schulz: basse dosi stimolano, alte dosi inibiscono. Tuttavia, se si utilizza un dosaggio troppo basso, non è possibile compensare aumentando il tempo di esposizione. Qui è stata percepita la necessità di configurare correttamente i parametri del laser.

Gli effetti del laser sulla biologia ortodontica sono diversi e sono stati dimostrati negli esseri umani, negli animali e nelle colture cellulari, quali la stimolazione del rimodellamento

osseo, la riduzione del dolore post-seduta ortodontica, l'aumento di altezza e spessore della gengiva cheratinizzata in denti erotti in mucosa alveolare, la diminuzione del riassorbimento radicolare e delle recidive. Inoltre, non sono stati dimostrati effetti collaterali sistemici per LLLT.

Sembra che LLLT sia in grado di stimolare il rimodellamento osseo, quindi può anche accelerare il movimento ortodontico senza danneggiare i denti e i tessuti circostanti.

L'esatto meccanismo di LLLT sull'osso non è ancora stato completamente compreso. Studi in vitro dimostrano che la luce a una bassa dose di energia viene assorbita dai cromofori intracellulari nei

mitocondri, aumentando così la proliferazione cellulare attraverso alterazioni fotochimiche. Questo meccanismo include la promozione dell'angiogenesi, la produzione di collagene, la proliferazione e differenziazione cellulare osteogenica, la respirazione mitocondriale e la sintesi di adenosina trifosfato (ATP).

Diversi studi hanno dimostrato clinicamente come la LLLT possa accelerare il movimento ortodontico con dispositivi ortodontici fissi. D'altra parte, ci sono studi che hanno evidenziato gli effetti della LLLT sul movimento dei denti nei trattamenti ortodontici con mascherine invisibili.

> pagina 7

bibliografia

- Camacho AD, Velásquez Cujar SA. Dental movement acceleration: Literature review by an alternative scientific evidence method. *World J Methodol*. 2014 Sep 26;4(5):151-62. doi: 10.5662/wjm.v4.i3.151.
- Marines Vieira, Arnaldo Pinzan et Al. Photo medicine and laser surgery, Systematic Literature Review: Influence of LLLT on orthodontic movement and pain control in humans. volume 32, number1,2014 *Photomedicine and Laser Surgery Volume 32*, Number 11, 2014 DOI: 10.1089/pho.2014.3789.
- Long H1, Zhou Y, Xue J, Liao L, Ye N, Jian F, Wang Y, Lai W. The effectiveness of low-level laser therapy in accelerating orthodontic tooth movement: a meta-analysis. *Lasers Med Sci*. 2015 Apr;30(5):1161-70. doi: 10.1007/s10105-015-1507-y.
- Seifi M, Shafeei HA, Daneshdoost S, Mir M. Effects of two types of low-level laser wave lengths (850 and 630 nm) on the orthodontic tooth movements in rabbits. *Lasers Med Sci*. 2007 Nov;22(4):261-4.
- Ren C1, McGrath C, Yang Y. The effectiveness of low-level diode laser therapy on orthodontic pain management: a systematic review and meta-analysis. *Lasers Med Sci*. 2015 Mar 24.
- Massoud Seifi, Faezeh Atri, 2 and Mohammad Masoud Yazdani Effects of low-level laser therapy on orthodontic tooth movement and root resorption after artificial socket preservation. *Dent Res J (Isfahan)*. 2014 Jan-Feb; 11(1): 61-66.
- Khadra M, Kasem N, Haanaes HR, Ellingsen JE, Lyngstadaas SP. Enhancement of bone formation in rat calvarial bone defects using low-level laser therapy. *Oral Surg Oral Med Oral Pathol Oral Radiol Endod*. 2004;97:695-700.
- Kim SJ, Moon SU, Kang SG, Park YG. Effects of low-level laser therapy after Corticision on tooth movement and paradental remodeling. *Lasers Surg Med*. 2009;41:524-35.
- Gianluigi Caccianiga, Giancarlo Cordasco, Alessandro Leonida, Paolo Zorzella, Nadia Squarzone, Francesco Carinci, Claudia Crestale Periodontal effects with self ligating appliances and laser biostimulation *Dent Res J (Isfahan)* 2012 December; 9(Suppl 2):S186-S191. doi: 10.4103/1735-3527.109750.
- Mizutani K, Musya Y, Wakae K, Kobayashi T, Tobe M, Taira K, et al. A clinical study on serum prostaglandin E2 with low-level laser therapy. *Photomed Laser Surg*. 2004;22:557-9.
- Cruz DR, Kohara EK, Ribeiro MS, Wetter NU. Effects of low-intensity laser therapy on the orthodontic movement velocity of human teeth: A preliminary study. *Lasers Surg Med*. 2004;35:117-20.
- Salehi P, Heidari S, Tanideh N, Torkan S. Effect of low-level laser irradiation on the rate and short-term stability of rotational tooth movement in dogs. *Am J Orthod Dentofacial Orthop*. 2015 May;147(5):578-86. doi: 10.1016/j.ajodo.2014.12.024.
- Limpanichkul W, Godfrey K, Srisuk N, Rattanayatikul C. Effects of low-level laser therapy on the rate of orthodontic tooth movement. *Orthod Craniofac Res*. 2006;9:58-65.
- Seifi M, Shafeei HA, Daneshdoost SH, Mir M. Effects of two types of low-level-laser wave lengths (850 and 630 nm) on the orthodontic tooth movements in rabbits. *Laser Med Sci*. 2007;22:261-4.
- Amid R, Kadkhodazadeh M, Ahsaie MG, Hakakzadeh A. Effect of low level laser therapy on proliferation and differentiation of the cells contributing in bone regeneration. *J Lasers Med Sci*. 2014 Fall;5(4):163-70.
- Seifi M, Vahid-Dastjerdi E. Tooth movement alterations by different low level laser protocols: a literature review. *J Lasers Med Sci*. 2015 Winter;6(1):1-5. Review.
- Fariyar S, Malekshahabi T, Shiari R. Biological effects of low level laser therapy. *J Lasers Med Sci*. 2014 Spring;5(2):58-62. Review.
- Dungel P, Hartinger J, Chaudary S, Slezak P, Hofmann A, Hausner T, Strassl M, Wintner E, Redl H, Mittermayr R. Low level light therapy by LED of different wavelength induces angiogenesis and improves ischemic wound healing. *Lasers Surg Med*. 2014 Dec;46(10): 773-80. doi: 10.1002/lsm.22299. Epub 2014 Oct 31.
- Massotti FP, Gomes FV, Mayer L, de Oliveira MG, Baraldi CE, Ponzone D, Puricelli E. Histomorphometric assessment of the influence of low-level laser therapy on peri-implant tissue healing in the rabbit mandible. *Photomed Laser Surg*. 2015 Mar;33(3):123-8. doi: 10.1089/pho.2014.3792.
- Leonida A, Paiusco A, Rossi G, Carini F, Baldoni M, Caccianiga G. Effects of low-level laser irradiation on proliferation and osteoblastic differentiation of human mesenchymal stem cells seeded on a three-dimensional biomatrix: in vitro pilot study. *Lasers in medical science*. 28(1): 125-32.
- Ferraresi C, Kaippert B, Avci P, Huang YY, de Sousa MV, Bagnato VS, Parizotto NA, Humbling MR. Low-level laser (light) therapy increases mitochondrial membrane potential and ATP synthesis in C2C12 myotubes with a peak response at 3-6 h. *Photochem Photobiol*. 2015 Mar-Apr;91(2):411-6. doi: 10.1111/php.12397.
- Buravlev EA, Zhidkova TV, Vladimirov YA, Osipov AN. Effects of low-level laser therapy on mitochondrial respiration and nitrosyl complex content. *Lasers Med Sci*. 2014 Nov; 29(6):1861-6. doi: 10.1007/s10105-014-1595-5. Epub 2014 May 24.
- Kubota J. Effects of diode laser therapy on blood flow in axial pattern flaps in the rat model. *Lasers Med Sci*. 2002;17(3):146-55.
- Kobu Y. Effects of infrared radiation on intraosseous blood flow and oxygen tension in the rat tibia. *Kobe J Med Sci*. 1999;45:27-39.
- Kawasaki K, Shimizu N. Effects of low-energy laser irradiation on bone remodeling during experimental tooth movement in rats. *Lasers Surg Med*. 2000;26:282-91.
- Hudson DE1, Hudson DO, Wininger JM, Richardson BD. Penetration of laser light at 808 and 980 nm in bovine tissue samples. *Photomed Laser Surg*. 2015 Apr;31(4):163-8. doi: 10.1089/pho.2012.3284.
- Nimeri G1, Kau CH, Abou-Kheir NS, Corona R. Acceleration of tooth movement during orthodontic treatment--a frontier in orthodontics. *Prog Orthod*. 2015 Oct 29;14:42. doi: 10.1186/2196-1042-14-42.
- Habib FA, Gama SK, Ramalho LM, Cangussu MC, Santos Neto FP, Lacerda JA, et al. Metrical and histological investigation of the effects of low-level laser therapy on orthodontic tooth movement. *Photomed Laser Surg*. 2010;28:S51-5.
- Hakki SS, Bozkurt SB. Effects of different setting of diode laser on the mRNA expression of growth factors and type I collagen of human gingival fibroblasts. *Photomed Laser Surg*. 2010;28:82.
- Fujimoto K, Kiyosaki T, Mitsui N, Mayahara K, Omasa S, Suzuki N, et al. Low-intensity laser irradiation stimulates mineralization via increased BMPs in MC3T3-E1 cells. *Photomed Laser Surg*. 2010;28:S167-72. [PubMed: 20662028]
- Luciana Oliveira Pereira, João Paulo Figueiró Longo, Ricardo Bentes Azevedo "Laser irradiation did not increase the proliferation or the differentiation of stem cells from normal and inflamed dental pulp". *Archives of oral biology* 57 (2012) 1079-1085.
- Kneebone WJ, Cnc DIH, Fiana D. Practical applications of low level laser therapy. *Pract Pain Manage* 2006;6(8): 54-40.
- Pretel H, Oliveira JA, Lizarelli RFZ, Ramalho LTO. Evaluation of dental pulp repair using low level laser therapy (688 nm and 785 nm) morphologic study in capuchin monkeys. *Laser Phys Lett* 2009;6(2):149-58.
- Godoy BM, Arana-Chavez VE, Nunez SC, Ribeiro MS. Effects of low-power red laser on dentine-pulp interface after cavity preparation. An ultrastructural study. *Arch Oral Biol* 2007;52(9):899-905.
- Eduardo FP, Bueno DF, Freitas PM, Marques MM, Passos- Bueno MR, Eduardo CP, et al. Stem cell proliferation under low intensity laser irradiation: a preliminary study. *Lasers Surg Med* 2008;40:453-8.
- Huang TH1, Liu SL, Chen CL, Shie MY, Kao CT. Low-level laser effects on simulated orthodontic tension side periodontal ligament cells. *Photomed Laser Surg*. 2015 Feb;31(2): 72-7. doi: 10.1089/pho.2012.3559. Epub 2015 Jan 17.
- Soares DM1, Ginani F, Henriques AG, Barboza CA. Effects of laser therapy on the proliferation of human periodontal ligament stem cells. *Lasers Med Sci*. 2015 Sep 7. [Epub ahead of print]
- Wu Y, Wang J, Gong D, Gu H, Hu S, Zhang H (2012) Effects of low-level laser irradiation on mesenchymal stem cell proliferation: a microarray analysis. *Laser Med Sci* 27(2):509-519.
- Soleimani M, Abbasnia E, Fathi M, Sahraei H, Fathi Y, Kaka G (2012) The effects of low-level laser irradiation on differentiation and proliferation of human bone marrow mesenchymal stem cells into neurons and osteoblasts: an in vitro study. *Laser Med Sci* 27(2):423-430.
- Mvula B, Mathope T, Moore T, Abrahamse H (2008) The effect of low-level laser irradiation on adult human adipose-derived stem cells. *Lasers Med Sci* 23:277-282.
- De Villiers JA, Hourel NN, Abrahamse H (2011) Influence of low intensity laser irradiation on isolated human adipose derived stem cells over 72 h and their differentiation potential into smooth muscle cells using retinoic acid. *Stem Cell Rev* 7(4):869-882.
- Nanci A. Ten Cate's oral histology: development, structure, and function. St Louis: Mosby, 2007.
- Wu JY1, Chen CH, Yeh LY, Yeh ML, Ting CC, Wang YH. Low-power laser irradiation promotes the proliferation and osteogenic differentiation of human periodontal ligament cells via cyclic adenosine monophosphate. *Int J Oral Sci*. 2015 Jun;5(2):85-91. doi:10.1058/ijos.2015.38. Epub 2015 Jun 21.
- Hou JF, Zhang H, Yuan X et al. In vitro effects of low-level laser irradiation for bone marrow mesenchymal stem cells: proliferation, growth factors secretion and myogenic differentiation. *Lasers Surg Med* 2008; 40(10): 726-733.
- Soleimani M, Abbasnia E, Fathi M. The effects of Low-level laser irradiation on differentiation and proliferation of human bone marrow mesenchymal stem cells into neurons and osteoblasts—an in vitro study. *Lasers Med Sci* 2012; 27(2): 423-430.
- Silva AP, Petri AD, Crippa GE et al. Effect of low-level laser therapy after rapid maxillary expansion on proliferation and differentiation of osteoblastic cells. *Lasers Med Sci* 2012; 27(4): 777-783.
- Shimizu N, Yamaguchi M, Goseki T et al. Inhibition of prostaglandin E2 and interleukin 1-beta production by low-power laser irradiation in stretched human periodontal ligament cells. *J Dent Res* 1995; 74(7): 1582-1588.
- Ozawa Y, Shimizu N, Abiko Y. Low-energy diode laser irradiation reduced plasminogen activator activity in human periodontal ligament cells. *Lasers Surg Med* 1997; 21(5): 456-463.
- Yu Y, Mu J, Fan Z et al. Insulin-like growth factor 1 enhances the proliferation and osteogenic differentiation of human periodontal ligament stem cells via
- ERK and JNK MAPK pathways. *Histochem Cell Biol* 2012; 137(4): 515-525.
- Lee JH, Um S, Jang JH et al. Effects of VEGF and FGF-2 on proliferation and differentiation of human periodontal ligament stem cells. *Cell Tissue Res* 2012; 348(3):475-484.
- Xia L, Zhang Z, Chen L et al. Proliferation and osteogenic differentiation of human periodontal ligament cells on akermanite and beta-TCP bioceramics. *Eur Cell Mater* 2011;22: 68-82; discussion 85.
- Khalid M. AlGhamdi, Ashok Kumar, Noura A Moussa .Low-laser therapy: a useful technique for enhancing the proliferation of various cultured cells. *Laser Med Sci* 2012 27:237-249.
- Fernanda de P. Eduardo, Daniela F. Bueno, Patricia M. de Freitas, PhD, Márcia Martins Marques. Stem Cell Proliferation Under Low Intensity Laser Irradiation: A Preliminary Study. *Lasers in Surgery and Medicine* 40:435-458 (2008).
- Tuby H, Maltz L, Oron U. Low-level laser irradiation (LLLT) promotes proliferation of mesenchymal and cardiac stem cells in culture. *Lasers Surg Med* 2007;39:373-378.
- Caplan AI. Mesenchymal stem cells. *J Orthop Res* 1991;9: 641-650.
- Kuznetsov SA, Krebsbach PH, Satomura K, Kerr J, Riminucci M, Benayahu D, Robey PG. Single-colony derived strains of human marrow stromal fibroblasts form bone after transplantation in vivo. *J Bone Miner Res* 1997;12:1355-1347.
- Gronthos S, Mankani M, Brahmi J, et al. Postnatal human dental pulp stem cells (DPSCs) in vitro and in vivo. *Proc Natl Acad Sci USA* 2000;97:13625-13630.
- Shi S, Gronthos S. Perivascular niche of postnatal mesenchymal stem cells in human bone marrow and dental pulp. *J Bone Miner Res* 2005;18:696-704.
- Kerkis I, Kerkis A, et al. Isolation and characterization of a population of immature dental pulp stem cells expressing OCT-4 and other embryonic stem cells markers. *Cell Tissues Organs* 2006;184(3-4):105-116.
- De Mendonça A, Costa AM, Bueno DF, Kerkis I, et al. Reconstruction of large cranial defects in non-immunosuppressed rats with human stem cells: A preliminary report. *J Craniofac Surg* 2008 Jan;19(1):204-210.
- Pierdomenico L, Bonsi L, Calvitti M, et al. Multipotent mesenchymal stem cells with immunosuppressive activity can be easily isolated from dental pulp. *Transplantation* 2005;80:836-842.
- Zuk PA, Zhu M, Ashjian P, et al. Human adipose tissue is a source of multipotent stem cells. *Mol Biol Cell* 2002;13:4279-4295.
- Woodruff LD, Bounkeo JM, Brannon WM, et al. The efficacy of laser therapy in wound repair: A meta-analysis of the literature. *Photomed Laser Surg* 2004 Jun;22(5):241-247.
- Secco M, Zucconi E, Vieira NM, Fogaça LLQ, Cerqueira A, Carvalho MDF, Jazedje T, Okamoto OK, Muotri AR, Zatz M. Multipotent stem cells from umbilical cord: Cord is richer than blood. *Stem Cells* 2008 Jan;26(1):146-150.
- Mester E, Mester AF, Mester A. The biomedical effects of laser application. *Laser Surg Med* 1985;5:31-39.
- Stein A, Benayahu D, Maltz L, Oron U. Low-level laser irradiation promotes proliferation and differentiation of human osteoblasts in vitro. *Photomed Laser Surg* 2005;23: 161-166.
- Karu T. Laser biostimulation: A photobiological phenomenon. *J Photochem Photobiol B* 1989;5:638-640.
- Karu T. Photobiology of low-power laser effects. *Health Phys* 1989;56:691-704.
- Friedmann H, Lubart R, Laulich I, Rochkind S. A possible explanation of laser-induced stimulation and damage of cell cultures. *J Photochem Photobiol B* 1991;11: 87-91.
- Leonida A, Paiusco A, Rossi G, Carini F, Baldoni M, Caccianiga G. Effects of low-level laser irradiation on proliferation and osteoblastic differentiation of human mesenchymal stem cells seeded on a three-dimensional biomatrix: in vitro pilot study. *Lasers Med Sci* DOI 10.1007/s10105-012-1067-6.
- La Noce M, Paino F, Spina A, Naddeo P, Montella R, Desiderio V, De Rosa A, Papaccio G, Tirino V, Laino L. Dental pulp stem cells: State of the art and suggestions for a true translation of research into therapy. *J Dent*. 2014 Jul;42(7):761-8.
- Mitsiadis TA, Feki A, Papaccio G, Catón: Dental pulp stem cells, niches, and notch signaling in Tooth Injury. *J. Adv Dent Res*. 2011 Jul;23(5):275-9.
- Tirino V, Paino F, De Rosa A, Papaccio G: Identification, Isolation, Characterization, and Banking of Human Dental Pulp Stem Cells. *Methods Mol Biol*. 2012;879:443-63.
- D' Aquino R, De Rosa A, Laino G, Caruso F, Guida L, Rullo R, Checchi V, Laino L, Tirino V, Papaccio G.: Human Dental Pulp Stem Cells: From Biology to Clinical Applications. *J Exp Zool B Mol Dev Evol*. 2009 Jul 15;312B(5):408-15.
- Caccianiga G, Paiusco A, Perillo L, Nucera R, Pansino A, Maddaloni M, Cordasco G, Lo Giudice A (2017). Does Low-Level Laser Therapy Enhance the Efficiency of Orthodontic Dental Alignment? Results from a Randomized Pilot Study. *Photomedicine and laser surgery*, vol. 35, p. 421-426, ISSN: 1557-8550, doi:10.1089/pho.2016.4215.
- Caccianiga G, Crestale C, Cozzani M, et al. Low-level laser therapy and invisible removal aligners. *J Biol Regul Homeost Agents* 2016;30 (2 Suppl 1):107-113.

< pagina 6

La biostimolazione laser esterna con fibra ottica "Onda Piana", ideata dal Prof. Alberico Benedicenti (lunghezza d'onda di 980 nm e onda continua con una potenza di uscita di 1-3 Watt) sembra avere risultati prevedibili. Il protocollo, che prevede 150 secondi d'irradiazione per ciascuna arcata, con movimento oscillatorio e continuo da parte dell'operatore su tutti i denti delle due arcate, sembra essere clinicamente efficace (Fig. 1).

Sfortunatamente, il parametro "operatore" è presente in tutti i protocolli proposti in letteratura. Sarebbe interessante avere un dispositivo in grado di avere un'applicazione semplice e riproducibile, operatore indipendente.

ATP38®, un dispositivo di biostimolazione caratterizzato da pannelli che emettono una combinazione di 8 diverse lunghezze d'onda, da 400 a 820 nm, sembra avere queste caratteristiche (Fig. 2). Semiconduttori collimati policromatici (PCSC) emettono luci policromatiche fredde, promuovendo il metabolismo cellulare e producendo un effetto stimolante sulla produzione di ATP (adenosina trifosfato, la molecola di energia principale della cellula, che costituisce l'unità strutturale del DNA).

Le PCSC non creano calore. Le cellule irradiate sono simultaneamente esposte a diverse lunghezze d'onda, intensità e pulsazioni a seconda del tipo di trattamento, sviluppato sulla base di protocolli scientificamente testati. L'ATP (adenosina trifosfato) è sintetizzata da una proteina chiamata citocromo C ossidasi. Questa proteina è composta da ferro e rame, il che la rende ipersensibile ai fotoni. Non appena un fotone la irradia, si attiva la produzione di ATP e la cellula viene rigenerata. Il complesso del citocromo C ossidasi mitocondriale funge da catalizzatore per il trasferimento di elettroni all'ossigeno molecolare durante la fosforilazione ossidativa. ATP38® usa 8 lunghezze d'onda corrispondenti ai picchi di assorbimento di citocromo C ossidasi e porfirina. ATP38®, in grado di applicare l'energia in modo uniforme in tutte le zone interessate dall'apparecchiatura ortodontica, le arcate mascellare e mandibolare e le articolazioni temporo-mandibolari, di fatto può essere considerata "operatore indipendente".

In sintesi, in ortodonzia, la foto-bio-modulazione consente di:

- Ridurre dolore post-trattamento (dopo l'applicazione di dispositivi fissi, dopo il cambiamento di un arco ortodontico o di mascherine allineatrici);
- Accelerare il trattamento ortodontico, riducendo la durata dei trattamenti ortodontici fissi e mobili fino al 30%.

Sarebbe opportuno nel prossimo futuro impostare protocolli di ricerca comuni in diverse università con parametri applicativi identici, che possano portare a risultati scientificamente rilevanti e ripetibili, al fine di poter proporre la foto-biomodulazione in ortodonzia come "device" fondamentale per ridurre l'invasività della terapia ortodontica.

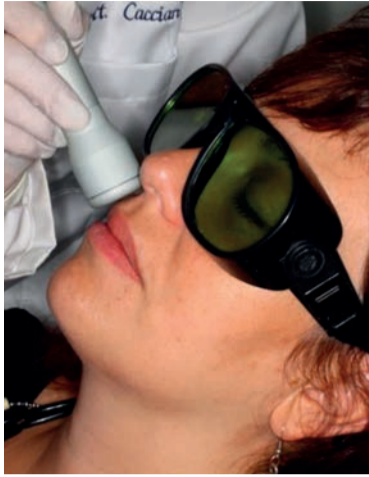

Fig. 1 (a sinistra) - Foto-bio-modulazione (biostimolazione) laser esterna con il manipolo a onda piana (laser a diodo 980 nm). Il fascio è direzionato attraverso la fibra ottica posizionandolo su tutti i settori interessati dal movimento ortodontico. Il trattamento dura 300 secondi.




Fig. 2 (a destra) - Seduta di foto-bio-modulazione (biostimolazione) con l'ATP38®, ogni mese in ortodonzia fissa e ogni 15 giorni nel trattamento con mascherine allineatrici. Il trattamento dura 300 secondi.



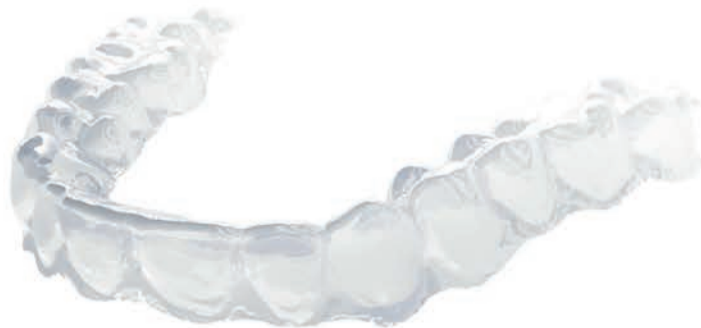La Fotobiomodulazione

un nuovo presidio terapeutico nell'odontoiatria moderna: biostimolazione, analgesia, azione antinfiammatoria, riduzione tempi terapia ortodontica, trattamenti estetici tessuti periorali, riduzione sintomi post-chirurgici, trattamento patologie muscolari e osteo-articolari.

BIOTECH DENTAL
ATP 38

sm;)ers

ALLINEATORI
ORTODONTICI
TRASPARENTI



per info e prenotazioni rivolgersi a:

BIOTECH ITALIA s.r.l.

Viale degli Olmi, 14- 84134 Salerno- Phone +39 089 9112 629- Fax +39 089 9712 666
web www.biotech-dental.it- email info@biotech-dental.it



ROMA
08-09 GIUGNO 2018

Presentazione tecnica
e biomeccanica

Principi della tecnica

Fasi del processo

Gli ausiliari

Il materiale necessario

Identificazione dei casi fattibili
con gli allineatori

Indicazioni dei trattamenti eseguibili
con le mascherine

Valutazione delle difficoltà

Le mascherine e le diverse malocclusioni



Cross-bite monolaterale e mandibular-shift

Trattamento con espansore palatino al nickel-titanio

Graziano Montaruli*, Michele Laurenziello*, Helenio Mastrovincenzo*, Domenico Ciavarella*

*Dipartimento di Medicina Clinica e Sperimentale, Università degli Studi di Foggia, CdLS in Odontoiatria e Protesi Dentale. Cattedra di Ortodonzia: Prof. Domenico Ciavarella

Il cross-bite rappresenta un alterato rapporto sul piano verticale di uno o più elementi dentari con l'inversione dei normali rapporti cuspid-fossa. Esso può interessare uno o più elementi dentari, può essere settoriale (anteriore, posteriore monolaterale, posteriore bilaterale) o totale nel momento in cui l'intera arcata superiore risulta circoscritta da quella inferiore.

Circa l'eziopatogenesi dei cross-bite si possono individuare, fra le cause di sviluppo di tale patologia malocclusale, delle alterazioni trasversali (determinate da contrazioni parziali o complete di una intera emi-arcata superiore) o delle alterazioni funzionali (contatti deflettenti).

La correzione anticipata di un cross-bite può prevenire un'asimmetria cranio-facciale da latero-deviazione mandibolare (mandibular-shift) ma anche una progressiva disfunzione articolare.

È inoltre da tenere in debito conto il fatto che frequentemente una mandibola deviata determina una secondaria deviazione del mascellare superiore.

L'attenta gestione dell'espansione trasversale dell'arcata superiore è in grado di trattare una discrepanza dento-alveolare ma anche di determinare, in caso di latero-deviazione funzionale determinata da un cross-bite, il riposizionamento della mandibola.

In tale maniera è possibile ottenere una corretta relazione sul piano frontale fra entrambe le arcate e la dissoluzione dei rischi di sviluppare una latero-deviazione mandibolare strutturale (anatomica) associata ad una asimmetria del viso.

Per ottenere questo obiettivo è assolutamente indispensabile dopo una diagnosi precisa una programmazione accurata del piano di trattamento e strumenti che devono poi rivelarsi assolutamente efficaci nella soluzione della problematica ortognatodontica.

Nel 1993 Arndt ha sviluppato un'apparecchiatura in nickel-titanio attivata dalla temperatura del cavo orale capace di determinare un *uprighting*, una rotazione ed una apprezzabile distalizzazione dei primi molari superiori, applicando delle forze continue e leggere.

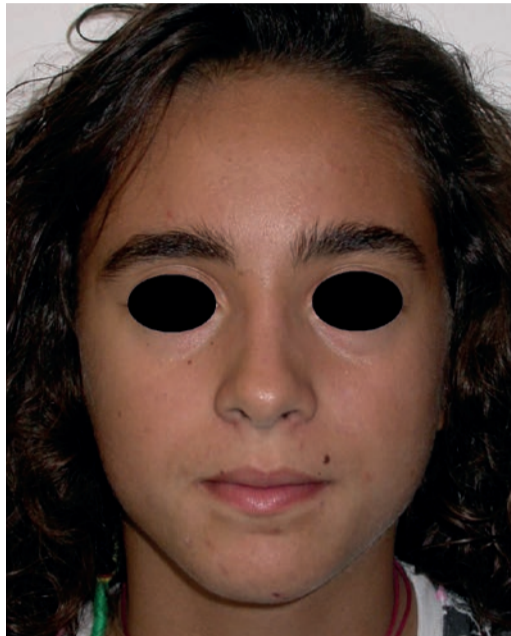

Fig. 1a.

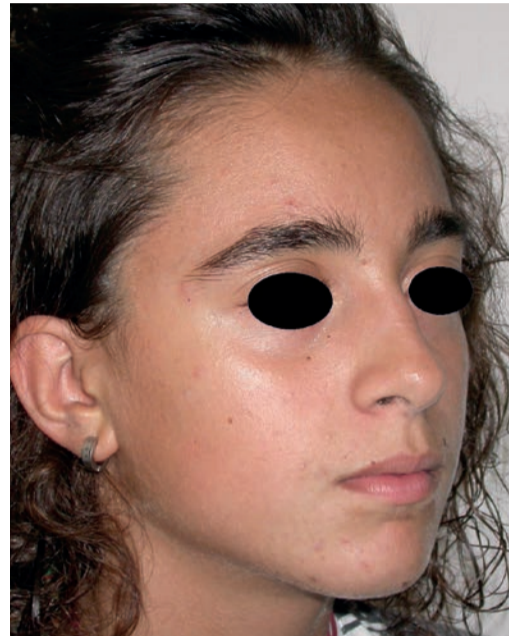

Fig. 1b.

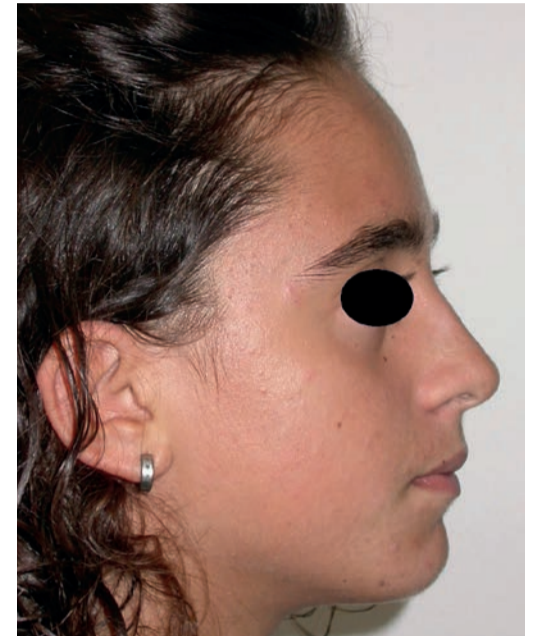

Fig. 1c.

L'espansore palatino al nickel-titanio è una apparecchiatura non-compliance in grado di determinare un'espansione dento-alveolare che richiede un controllo limitato da parte del clinico.

L'apparecchiatura presenta una molla tipo Coffin centrale in nickel-titanio che rappresenta la parte indipendentemente attiva dell'apparecchiatura, collegata a delle omega loops in acciaio che rappresentano invece le uniche componenti attivabili dal clinico.

L'NPE-2 è solidarizzato ai tubi palatali di bande applicate ai primi molari superiori per il tramite di due sheats. Assolutamente indispensabile l'applicazione successiva di legature di sicurezza.

L'apparecchiatura si completa di due bracci modellabili in Orthohloy che contribuiscono ad espletare l'azione espansiva a livello premolare-canino.

Effetti dell'NPE-2

Il Nitanium® Palatal Expander 2™ esercita sul mascellare superiore una forza continua e leggera determinando una derotazione dei primi molari superiori ai quali normalmente è applicato, una crescita armonica dell'arcata superiore e una espansione controllata del mascellare superiore.

La derotazione dei primi molari superiori ha un positivo effetto

sulla correzione dei casi di classe II, grazie anche ad una loro distalizzazione.

Dopo la derotazione dei primi molari permanenti segue l'espansione prima degli stessi primi molari e quindi di premolari e canini. L'NPE-2 garantisce una espansione sino ad un massimo di 4 mm fungendo anche da unità di ancoraggio.

Le principali caratteristiche dell'apparecchiatura sono la memoria di forma (capacità di ritornare alla propria forma originaria anche dopo una deformazione) e la temperatura di transizione (capacità di modificare le proprie caratteristiche fisiche al variare della temperatura).

Circa quest'ultima caratteristica va precisato che, se al di sotto dei 36 °C le forze interatomiche della lega di cui è costituito il dispositivo si indeboliscono e la lega risulta flessibile e deformabile, al di sopra dei 36 °C l'apparecchiatura recupera forma e rigidità.

L'apparecchiatura va posizionata con estrema attenzione da parte dell'operatore evitando che, appena inserita nel cavo orale, ritorni rapidamente alla propria forma iniziale ostacolando la cementazione. Questo rischio è evitabile grazie ad una legatura metallica rimovibile ed all'applicazione della stessa apparecchiatura trattata con il cloro di etile spray.

Il dispositivo richiede minimi interventi da parte dell'Ortodontista, il quale deve verificare tuttavia che non vi siano spostamenti dentari indesiderati e che non vi sia un posizionamento scorretto dei bracci mesiali in acciaio durante l'espansione. Tale tipo di gestione è possibile per il fatto che l'NPE-2 si attiva all'interno del cavo orale grazie alla temperatura dello stesso.

Il paziente è in grado di controllare, nei primi giorni dall'applicazione dell'apparecchiatura, eventuali dolenzie introducendo nel cavo orale ghiaccio o cibi a bassa temperatura per modulare temporaneamente l'azione espansiva.

L'NPE-2 dispone di un sistema di sicurezza abbastanza semplice esplicabile con delle semplici legature ed è programmato per raggiungere solo l'entità di espansione richiesta variabile in base alla misura prescelta.

Il paziente non lamenta un particolare discomfort grazie alla stabilità del dispositivo e al suo ingombro relativamente limitato, ma deve essere adeguatamente istruito ad una corretta igiene orale.

Caso clinico

Nel mese di settembre del 2011 si presentava alla nostra osservazione una paziente di sesso femminile di 12 anni e 6 mesi in dentizione permanente, lamentando la presenza

di affollamento a carico di entrambe le arcate e problematiche di ordine estetico.

All'esame obiettivo extra-orale era visibile una modesta asimmetria a carico del terzo inferiore del viso determinato da una modesta deviazione della sinfisi mentoniera (Fig. 1a). Armonico ed equilibrato nelle sue componenti risultava tuttavia il profilo della paziente (Fig. 1b, 1c).

All'esame obiettivo intraorale si evidenziava una deviazione della linea mediana inferiore a destra (Fig. 1d), un modesto incremento dell'overbite, affollamento del gruppo frontale superiore, I° classe molare e canina bilateralmente e un cross-bite a carico di 1.4 e 4.4 (Fig. 1e, 1f).

Il palato appariva alto e stretto, contratti i diametri trasversi dell'arcata superiore e mesiorotati i primi molari superiori (Fig. 1g).

Come di routine venivano realizzate una ortopantomografia e le teleradiografie in proiezione latero-laterale e postero-anteriore. Sulla teleradiografia in norma lateralis veniva eseguito un esame cefalometrico secondo la metodica standard, dal quale risultava la presenza di una I° classe scheletrica in un soggetto mesodivergente. Stadio di sviluppo vertebrale CS3.

In accordo con i genitori della piccola paziente (veniva sottoscritto

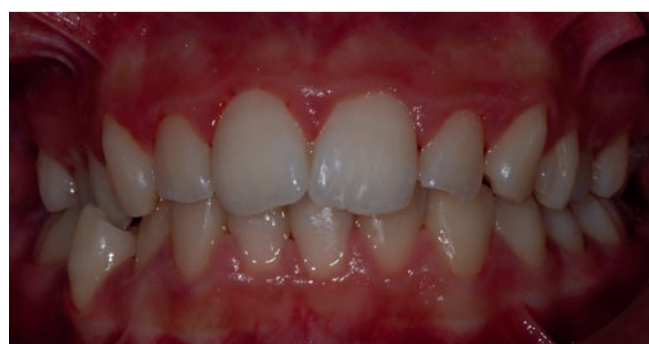

Fig. 1d.

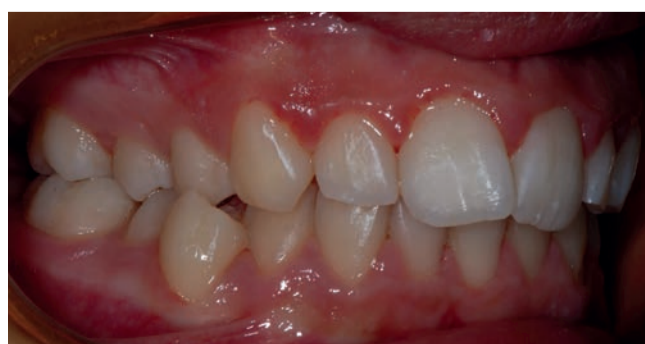

Fig. 1e.

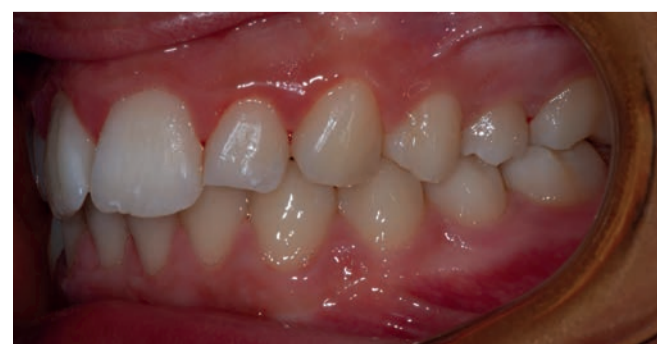

Fig. 1f.

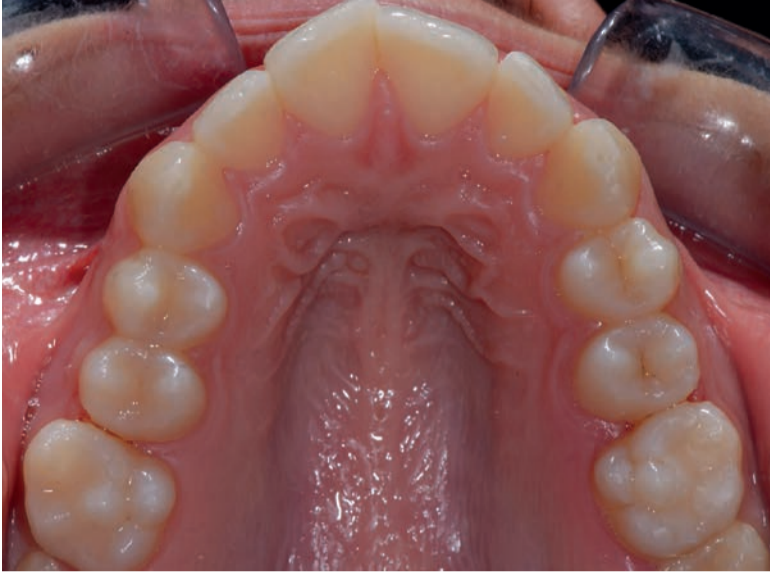


Fig. 1g.

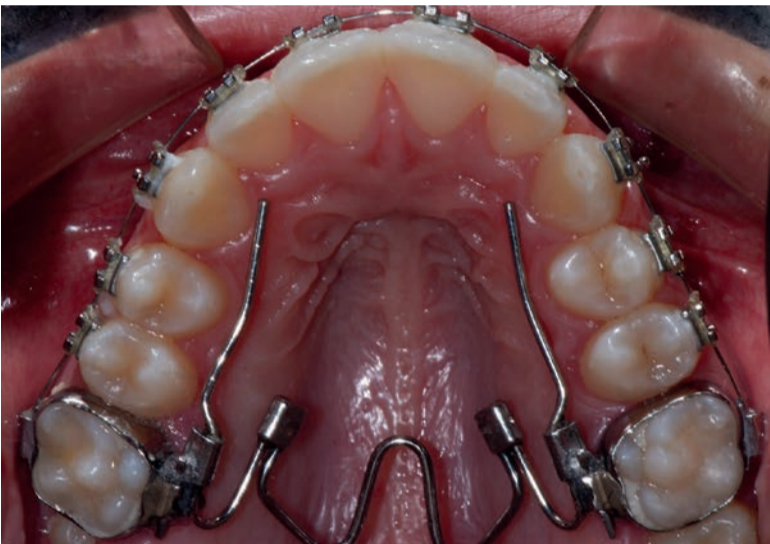


Fig. 2a.

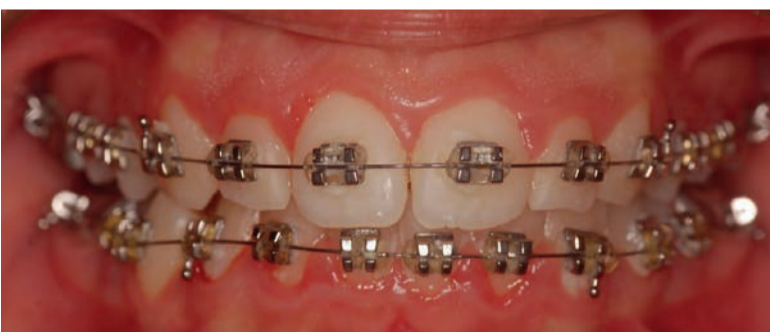

Fig. 2b.

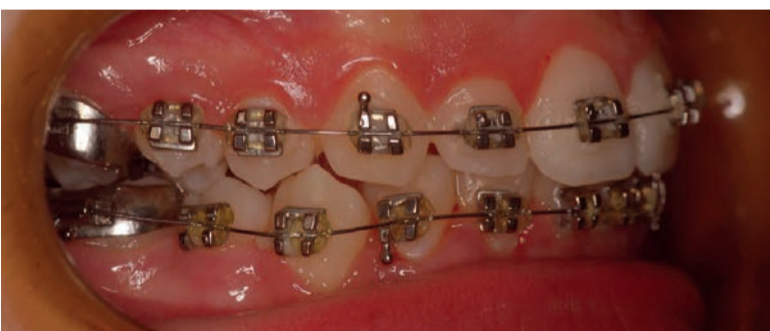

Fig. 2c.

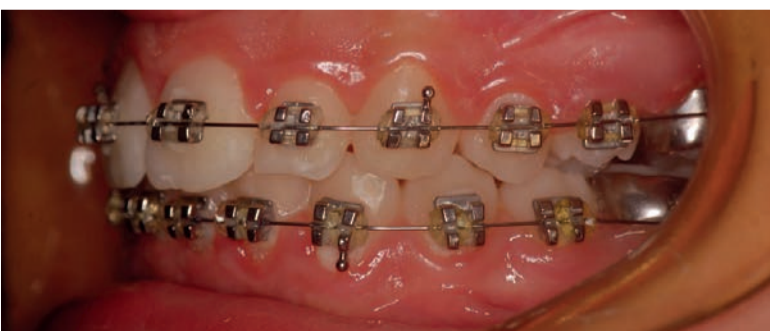

Fig. 2d.

< pagina 8

un dettagliato consenso informato) si avviava un piano di trattamento volto inizialmente alla derotazione dei primi molari superiori e alla espansione dell'arcata superiore mediante l'utilizzo del Nitanium Palatal Expander (Fig. 2a).

Dopo una prima fase terapeuti-

ca della durata di circa cinque mesi, l'NPE-2 è stato utilizzato come ancoraggio medio (tipo B) dopo la rimozione dei bracci mesiali. È stata quindi avviata una seconda fase volta all'allineamento degli elementi dentari di entrambe le arcate con biomeccanica fissa (Figg. 2b-2d) ed alla correzione dei rapporti inter-arcata.

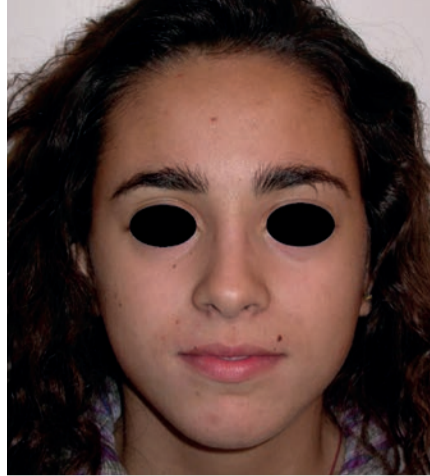

Fig. 3a.

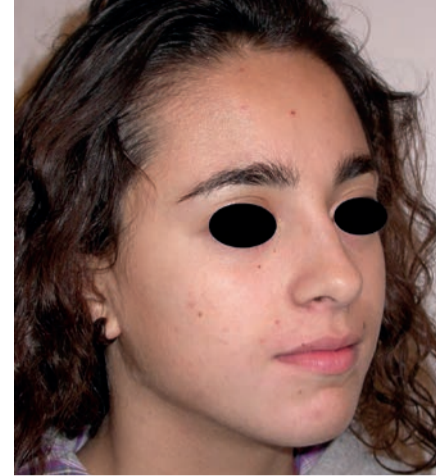

Fig. 3b.

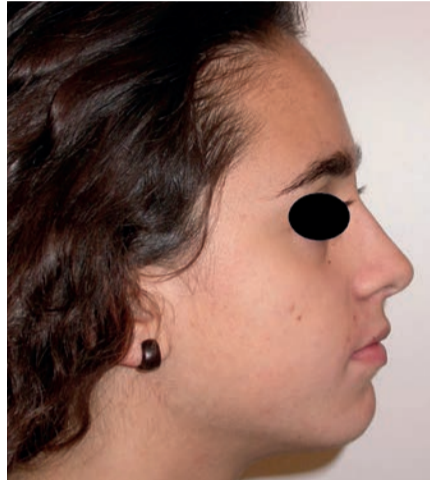

Fig. 3c.

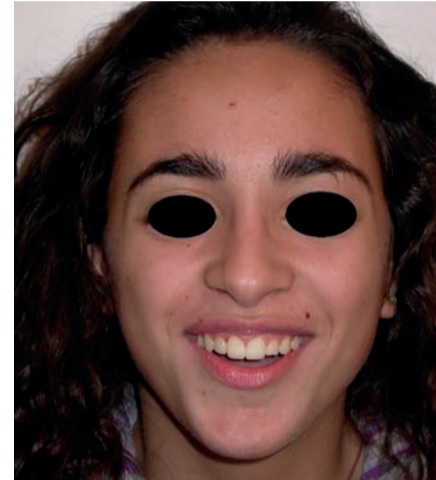

Fig. 3d.

Conclusioni

A gennaio del 2013, a distanza di 15 mesi dall'inizio della terapia, è stato possibile portare a conclusione il caso ottenendo un miglioramento della asimmetria del terzo inferiore del viso (Fig. 3a) e la conservazione di un profilo equilibrato (Figg. 3b, 3c), conquistando l'apprezzamento di genitori e paziente (Fig. 3d).

> pagina 10



Nitanium Palatal Expander²™



Questo straordinario dispositivo di espansione ha la capacità di rotazione, upright, distalizzazione ed espansione dell'arcata anteriore e posteriore con forze biocompatibili e leggere

L'azione del Nitanium Palatal Expander² è il risultato di temperatura di transizione. Il calore della bocca del paziente attiva il movimento del filo termico Nichel Titanio producendo l'espansione desiderata e all'unisono il movimento del dente. Una volta che l'esatta correzione è raggiunta l'apparecchio finisce di espandere e giace passivo.

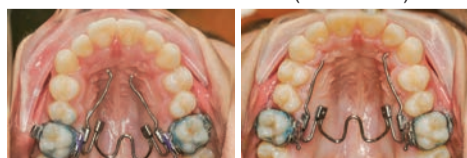
Alcune caratteristiche chiave includono

- L'espansione lenta è provata che riesce a produrre cambiamenti fisiologici ottimali sia ortodontici che ortopedici
- Attivazione termica Nitanium per un totale controllo che elimina complicazioni al paziente per una maggiore compliance del paziente



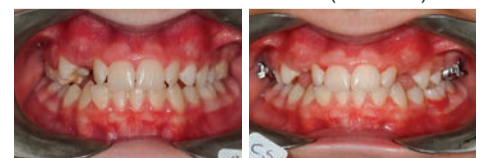Nitanium Palatal Expander² Appliance case Studies

Efficient Molar Rotation (2-3 Months)



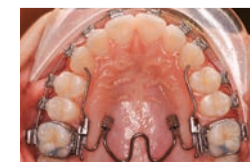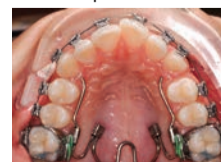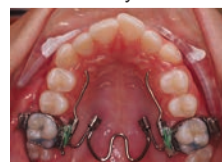February 2007

Automatic Midline Correction (4 Months)



April 2007

June 2007



Immagini fornite dal Dr. Massimo Lupoli