

DENTAL TRIBUNE

The World's Dental Newspaper • Slovenian Edition 

SLOVENIJA

JUNIJ 2019

ŠT. 3 / LETO 10

Tehnika

stran 4-7

šotorske palice

Prijaznejši način odmikanja mehkih tkiv

USTVARITE POPOLN NASMEH

Kaj je

stran 18-19

biokompatibilnost

in kakšni so testi preiskav

Novo!

stran 20

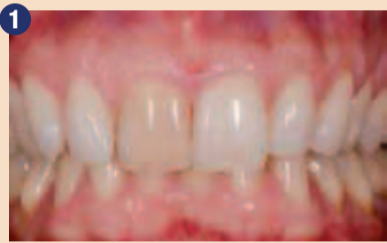Brezplačni mali oglasi

AURODENT
ZLATARNA CELJE

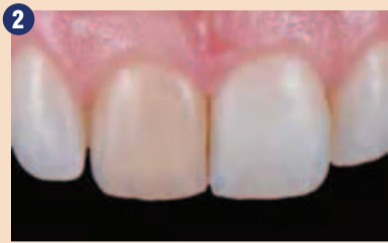Cementiranje estetskih restavracij s svetlobno-strjujočim cementom, G-CEM Veneer

Jacopo Mattiussi, Italija

Estetska oskrba posameznega anteriornega zoba spredaj je pogosto kliničen izziv. Mnogo kliničnih primerov se lahko izboljša z beljenjem. Če je barva nezadovoljivo popravljena ali so potrebne dodatne spremembe oblike ali teksture, se pokaže potreba po estetski restavraciji. Zaradi tega so postale luske iz feldspatkega porcelana tako popularne. Vendar še vedno ostajajo občutljiva klinična možnost zaradi svoje omejene debeline in velike translucence. Barva substrata in barva uporabljenega cementa prav tako vplivata na doseganje dobrega barvnega ujemanja.



Sliki 1 in 2: Začetna situacija. Zob 11 je zelo zabarvan.



47-letna pacientka je bila napotena v našo ordinacijo. Motil jo je izgled njenih zgornjih sprednjih zob (slika 1) in jih je želela izboljšati.

Pacientka je povedala, da je imela domači incident pred desetimi leti, ki je povzročil travmo zoba 11 in posledično potemnitev zoba

11 z leti.

Intraoralni klinični pregled je pokazal dobro ustno higieno, odsotnost kariesa in dobre parodontalne pogoje. Zob 11 je imel hudo zabarvanost (slika 2), najverjetneje zaradi travme, ki jo je doživel v preteklosti. Mehka tkiva okoli zoba so bila ohranjena in

oblika zoba je bila intaktna.

Klinično zob na pritisk ni bil občutljiv, rentgenski posnetek je bil brez aplikalnih lezij. Zob 11 se ni odzval na test vitalitete, zaradi tega je bila pacientka napotena h kolegu na endodonsko zdravljenje.

Potem ko je bil zob endodonsko pozdravljen, so bile pacinetki predstavljene naslednje možnosti oskrbe (v naraščajočem vrstnem redu invazivnosti):

1. Beljenje avitalnih zob (prva izbira)
2. Beljenje avitalnih zob + luska (druga izbira)
3. Luska (tretja izbira)

Pacientka je zavrnila beljenje avitalnih zob zaradi slabe izkušnje, ki jo je imel njen mož pred leti. Potem ko smo pacientki razložili povečano invazivnost in potrebo po večji odstranitvi trdih zobnih tkiv v primeru, da prej ne izvedemo beljenja zoba, smo se odločili, da oskrbimo zob z lusko iz feldspatskega porcelana.

Zelo previdno, brez anestezije smo vstavili 3-0 retrakcijsko nitko v gingivalni sulkus.

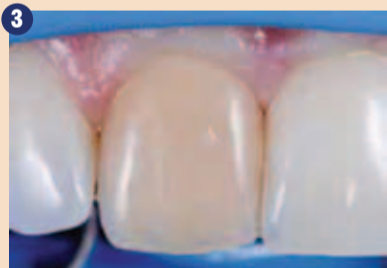Zob je bil izoliran s prirejeno gumijasto opno (split dam), da smo dosegli diskretno izolacijo, medtem ko smo ohranili dobro osvetlitev kliničnega polja, vizualno kontrolo mehkih tkiv brez nepotrebnih poškodb gingive vsaj med fazo preparacije (slika 3).

Ker spremembe oblike zoba niso bile potrebne, nismo pripravili mock-upa. S kalibriranim sve-

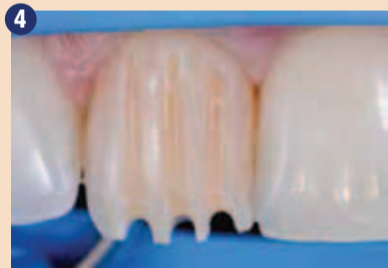stor za zamaskiranje zabarvanja. Incizalna redukcija je bila 1.5 mm.

Cervikalna in interproksimalna končna linija sta bili preparirani v obliki žlebiča. Incizalno so bile notranje linije robov zaokrožene, da bi se izognili stresnim preobremenitvam in končana preparacija s palatinalno ostro obliko butt joint (sliki 5 in 6).

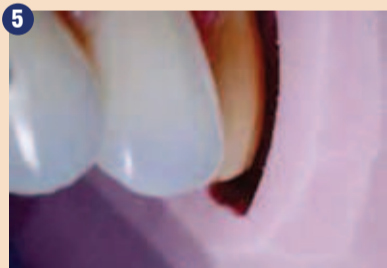Pred odtisovanjem je bil eksponiran dentin tretiran (immediate dentin sealing, IDS takojšna zapora dentinskih kanalov) s samojedkajočim sistemom G-premio BOND. Pred polimerizacijo je bila nanešena kisikova bariera GC GRADIA (sliki 7 in 8). Potem ko smo odtisnili (slika 9), smo izdelali akrilno začasno restavracijo z uporabo silikonskega ključa in jo cementirali s kapljico tekočega kompozitnega cementa po konč-



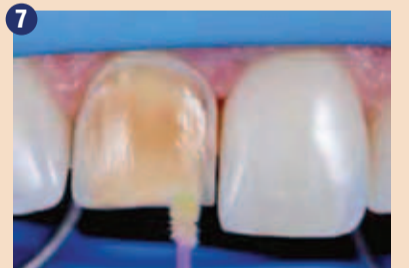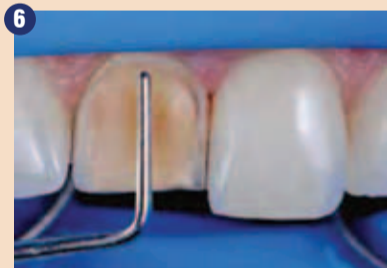Klinično polje je izolirano z uporabo split dam tehnike.



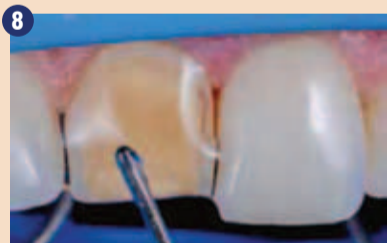Globina orientacijskih utorov.



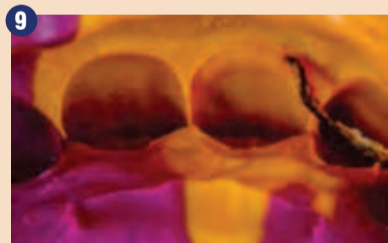Sliki 5 in 6: Po zadostni redukciji so bili notranji robovi zaglajeni in celotna preparacija je bila končana z ročnim instrumentom.



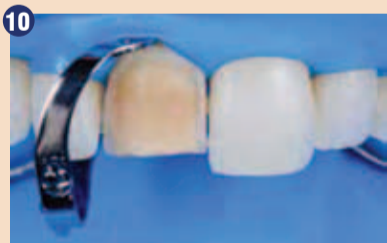Takojšna zapora dentinskih kanalov z G-Premio BOND.



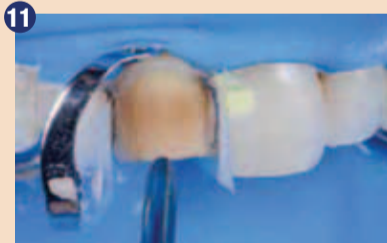Končna polimerizacija po aplikaciji zračne bariere GC GRADIA.



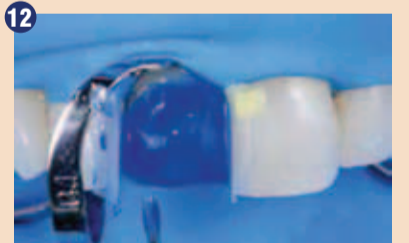Odtis kaže vse podrobnosti.



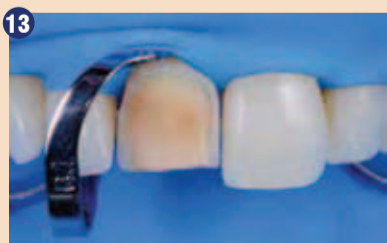Izolacija z gumijasto opno pred cementiranjem.



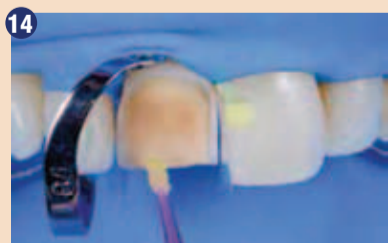Peskanje zobne površine.



Jedkanje preparacije.



Površina preparacije po jedkanju.



Aplikacija G-Premio BOND.



Restavracija pred tretiranjem.



Aplikacija hidrofluorove kisline.



Spiranje hidrofluorove kisline.



Aplikacija fosforne kisline za očiščenje površine.



Spiranje fosforne kisline.



Aplikacija G-Multi PRIMER.

drom smo naredili vestibularne in incizalne orientacijske ure (slika 4), ki so sledili trem sagitalnim inklinacijskim ravninam incizivov (cervikalni, centralni in incizalni) in postavili cervikalni zenit rahlo distalno. Globina vestibularnih utorov je bila 1 mm, da smo zagotovili zadosten pro-

ni obdelavi in poliranju. Odtis je bil poslan v dentalni laboratorij Donato D'urso za izdelavo feldspatske porcelanske luske (Creation veneering ceramics, Creation Willi Geller). V naslednji seji smo odstranili začasno restavracijo. Površina zoba je bila rahlo zglajena z uporabo kirete in spolirana s

polirno pasto, da se odstranijo nečistoče. Barva je bila preverjena brez gumijaste opne, ko je bil zob še rahlo hidriran z uporano preizkuševalnih past try-in (G-CEM Veneer Try-in paste; barve, transparentna in A2). Svetlobno strjujoč estetski kompozitni cement v barvi A2 (G-CEM Veneer) je bil izbran za cementiranje. Svetlobno strjujoči kompozitni cementi so primerni za estetske klinične primere zaradi odlične stabilnosti barve in zaradi omejene debeline luske, ki omogoča primerno svetlobno prosojnost. Prav ta cement je še posebej enostaven za uporabo zaradi svojih tiksotropnih lastnosti in dolgega delovnega časa.

Zob je bil izoliran z gumijasto opno in sponkami, ki imajo nizke retrakcijske kaveljčke, tako da se lahko sponka namesti brez poškodb gingivalnega tkiva (slika 10). Dentin je bil peskan (30 µm silikatiziran pesek), da smo zagotovili grobo površino, ki smo jo pred tem hibridizirali z IDS (slika 11).

Nato je bilo nanešeno sredstvo za jedkanje za 30 sekund (slika 12), smo izpostavili mikroporoznosti v sklenini in da smo odstranili ostanke peskanja ter pridobili čisto površino (slika 13).

G-Premio BOND je bil nanešen na celotno površino zoba, pustili smo ga 10 sekund in nato posušili z

zrakom z maksimalnim pritiskom 5 sekund pred svetlobno polimerizacijo (slika 14). Feld-spatska luska je bila jedkana z hidrofluorovo kislino, sledilo je spiranje in nato tretiranje s fosforno kislino, da smo odstranili ostanke in pridobili čisto površino po spiranju. Notranja površina luske je bila tretirana z G-Multi PRIMER (slika 15).

Cement smo aplicirali na notranjo površino luske in jo nežno postavili na zob. Viške cementa smo previdno odstranili z mikro

čopiči. Preko luske smo svetlobno polimerizirali z nežnim načinom in majhnimi koraki, ne da bi povzročili stresa keramiki med zgodnjimi fazami polimerizacije kompozitnega cementa (slika 16). Nanesli smo glicerinski gel pred končno polimerizacijo. Robove smo previdno očistili in zagladili z odstranitvijo viškov s skalpelom (slika 17) in teflonskimi konicami v soničnem inštrumentu, da ne bi poškodovali keramike. Po enem tednu je pacientka prišla

na kontrolo. Dobro barvno ujemanje se je ohranilo (sliki 18 in 19) in oskrba je zadovoljila pacientko. ■

sebnim žarom in entuziazmom za estetsko in adhezivno dentalno medicino. Je član italijanske zbornice Italian Conservatory Academy (AIC) in italijanskega združenja za endodontijo Society of Endontics (SIE). V letu 2018 je osvojil nagrado SIE v kategoriji »pod 32«. Aktivno se udeležuje različnih nacionalnih in internacionalnih tečajev in predavanj za GC Italija.

Avtor:

Dr. Jacopo Mattiussi

Obj.v GCget connected[®] s privolj.avt.J.Mattiussi

Avtor:

Dr. Jacopo Mattiussi je diplomiral iz dentalne medicine in zobne protetike s pohvalo na Univerzi v Genovi leta 2013. Trenutno dela v več zobnih ordinacijah na področju konzervative, protetike in endodontije, s po-

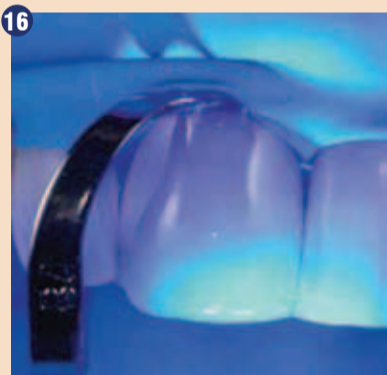
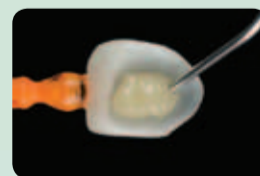
AD

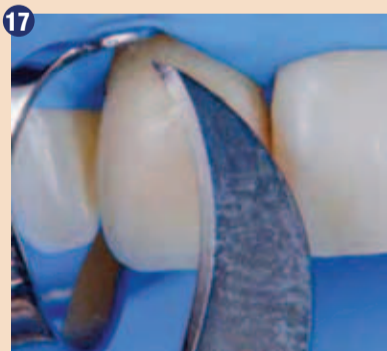Popoln tok

GC G-CEM™ Veneer

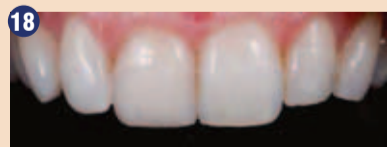Resnično estetski svetlobno-strjujoč smolnati cement z edinstvenimi tiksotropnimi lastnostmi, ki naredijo vaše cementiranje resnično enostavno.



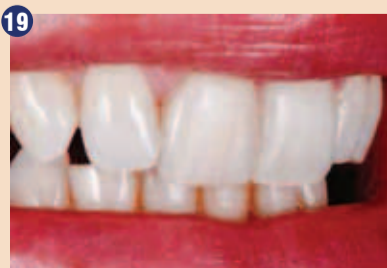Svetlobna polimerizacija G-CEM Veneer preko restavracije.



Končna obdelava robov s skalpelom.



Končni rezultat, ki kaže odlično barvno ujemanje.



Fotografija nasmeha en teden po zaključku oskrbe. (Vse foto: GC)

GC EUROPE N.V.
East European Office - Slovenia
Ulica Talcev 1a
SI - 3310 Žalec
Tel: 03/710-32-70
info.slovenia@gc.dental
www.eeo.gceurope.com



Since 1821
Towards Century of Health

Rešitev odmika dlesni okrog sosednjih centralnih maksilarnih implantatov s tehniko »šotorske palice«

dr. Bach Le, ZDA

Odmik mehkih tkiv okrog zobnih implantatov nemalokrat pomeni površino z razgaljeno kovino v ustih in zato predstavlja velik estetski izziv. Na žalost so tovrstni odmiki mehkih tkiv okrog implantatov precej pogosti, neka študija celo navaja, da so sredinski odmiki, večji od 1 mm, prisotni v 61 odstotkih primerov. Zdravljenje in prekrivanje peri-

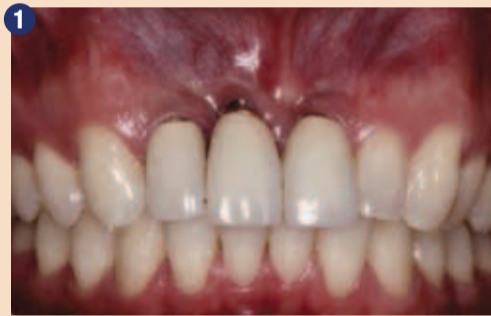Thorna et al, so izvedli sistematični pregled in v poročilu zapisali, da kombinacija apikalnega drsnega režnja / vestibuloplastike in dograditve mehkih tkiv s pomočjo prostega gingivalnega presadka, dograditve subepitelnih vezivnih tkiv ali kolagenske matrice privede do 1,4 – 3,3 mm povečanja keratiniziranega tkiva. V splošnem je bil rezultat pove-

mehkih tkiv.

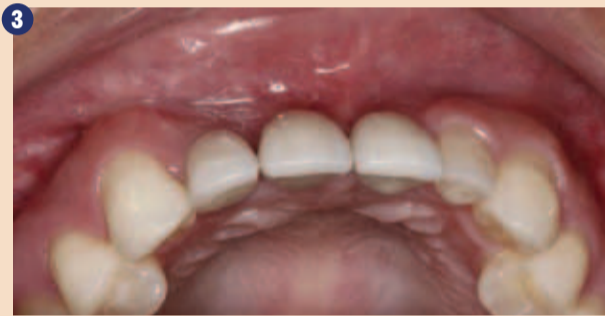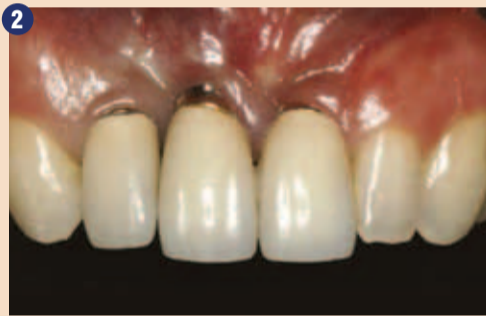Eden od ciljev postopkov povečevanja mehkih tkiv je zaježitev odmika sluznice. Da bi preprečili izgubo kosti in pridruženega odmika sluznice okrog implantatov v estetski coni, se pogosto izvaja kombinacija vodene kostne regeneracije (angl. guided bone regeneration – GBR) in povečave mehkih tkiv. Kadar v estetsko

odmika dlesni je v zobozdravstveni literaturi pisal Li s sodelavci. To poročilo o primeru prikazuje inovativno kirurško tehniko za obnovo trdih tkiv in povečanje sluznične širine in keratinizirane gingivalne višine okrog maksilarnih implantatov v estetski coni brez razlik v barvi, ki pogosto spremljajo dograditve mehkih tkiv.

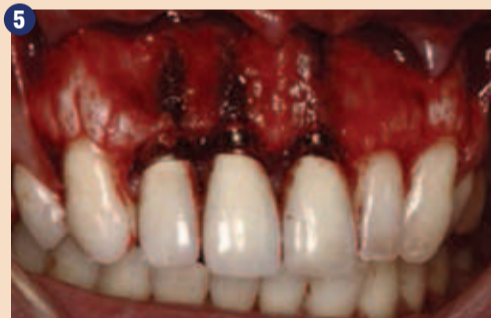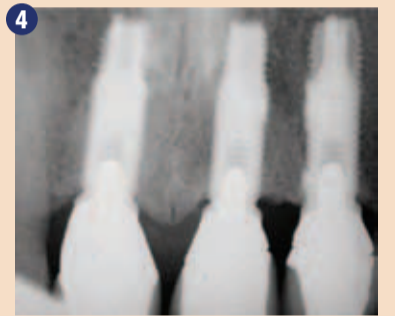
odmika dlesni je v zobozdravstveni literaturi pisal Li s sodelavci. To poročilo o primeru prikazuje inovativno kirurško tehniko za obnovo trdih tkiv in povečanje sluznične širine in keratinizirane gingivalne višine okrog maksilarnih implantatov v estetski coni brez razlik v barvi, ki pogosto spremljajo dograditve mehkih tkiv.



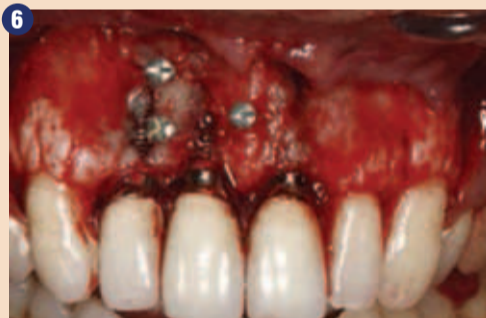Sliki 1 in 2: Pacient z odmikom gingive in zabarvanjem zaradi izpostavljenosti in prosevanja zobnih implantatov (zobje št. 7, 8, 9) tri leta po namestitvi implantatov. Opazite pomanjkanje keratinizirane peri-implantatne sluznice (avtor fotografij: dr. Bach Le).



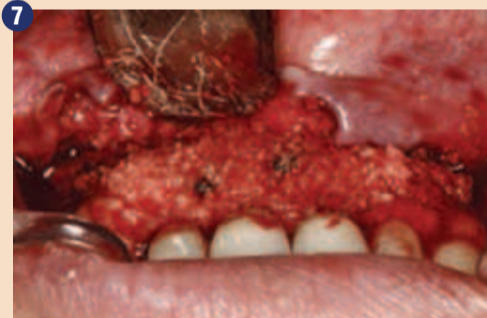Sliki 3-4: Pacient z odmikom gingive in zabarvanjem zaradi izpostavljenosti in prosevanja zobnih implantatov (zobje št. 7, 8, 9) tri leta po namestitvi implantatov. Opazite pomanjkanje keratinizirane peri-implantatne sluznice.



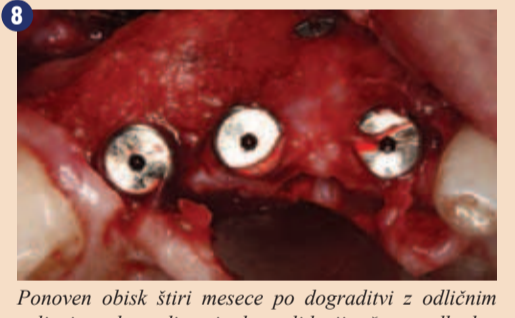Dvig zavijka prikazuje dehiscenco labialne kosti in izpostavljeni implantat.



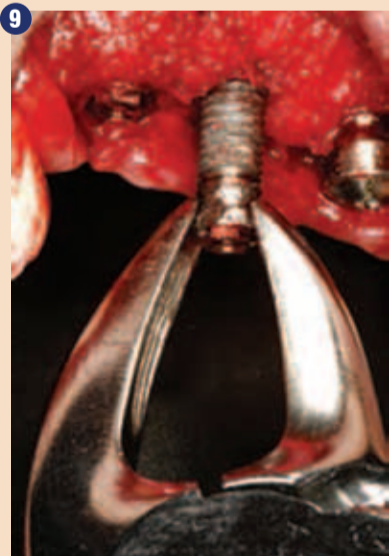Tehnika dograditve z vijakom kot »šotorsko palico«; postavitve treh titanijevih podpornih vijakov 3-4 mm pod margino gingive.



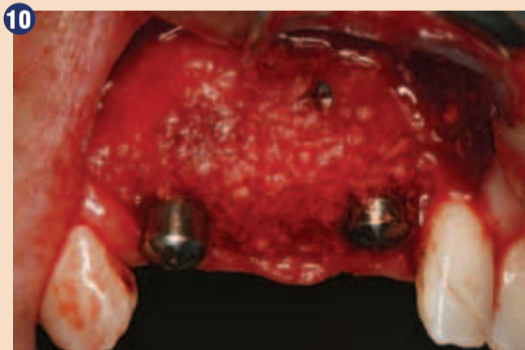Nameščanje mineraliziranega presadka čez območje okvare in prekrivanje s perikardialno membrano.



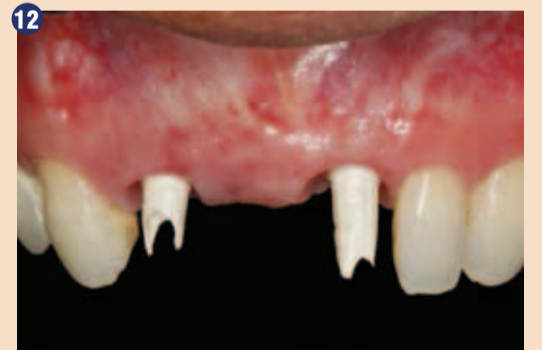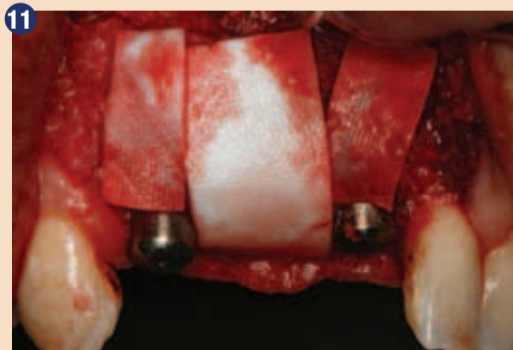Ponoven obisk štiri mesece po dograditvi z odličnim celjenjem dograditve in konsolidacijo čez predhodno okvaro.



Srednji implantat na položaju desnega maksilarnega srednjega sekalca smo ob drugem posegu odstranili, da bi ustvarili lokacijo za mostiček.



Sliki 10 in 11: Znova smo uporabili tehniko dograditve »šotorske palice« z vijakom, da bi povečali vertikalno dimenzijo lokacije mostička. Mineralizirani presadek smo prekrili z mrežasto kolagensko membrano.



Celjenje 12 mesecev po odstranitvi implantata. Opazite izboljšanje v vertikalni višini grebena in dimenzijah mehkih tkiv okrog implantatov na lokaciji mostička.

implantatnih odmikov mehkih tkiv je lahko težavno navkljub poročilom v literaturi, ki navajajo, da je mogoče odmike do 2 mm uspešno reševati z dograditvijo v kombinaciji drsnega režnja nad krono in podsluzničnih vezivnotkivnih presledkov. Dolgoročni podatki o uspešnosti teh tehnik dograjevanja so omejeni.

čanja mehkih vezivnih tkiv zadovoljivo povečanje volumna mehkih tkiv ob implantatih in delno brezzobnih področjih ter kombinacija boljših polnitev s papilo in večjih ravnih marginalne sluznice v primerjavi z nedograjenimi področji okrog takoj nameščenih zobnih implantatov. Nedavni sistematični pregled je pokazal, da v svetovni literaturi ne obstaja niti ena sprejemljiva randomizirana klinična študija s priporočili o najboljših tehnikah rezanja, šivanja ali materialih za popravilo ali povečevanje periimplantatnih

cono namestimo več implantatov, je pogosto potrebna vertikalna in horizontalna dograditev kosti več kot 2 mm od implantatne platforme, da bi premostili normalen vzorec preoblikovanja kosti in odmika mehkih tkiv. Uporaba koronarnih drsnih režnjev in dograditve vezivnih tkiv lahko včasih ogrozi estetski videz zdravljenega mesta zaradi spremembe barve in debeline presajenih tkiv. O uporabi posebnega mineraliziranega presadka kostnine (allografta), prekritega s kolagensko membrano (GBR) za korekcijo

Poročilo o primeru

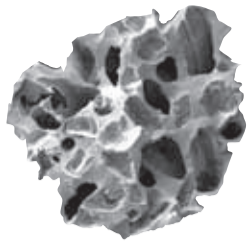
Pacient je bil zdrav, 22-letni nekadec z anamnezo travmatskega zloma maksilarnega desnega lateralnega sekalca in dveh medialnih sekalcev. Zobe so mu izpulili in takoj vstavili tri heksagonske zobne implantate. Tri leta po zaključeni restavraciji se je pacient vrnil in potožil, da »lahko vidi kovinski del implantatov«. Pri pregledu je bilo opaziti dolge, neestetske maksilarne krone z razgaljeno kovino prenosnika in temno senco okrog gingival-

sluznice in vsi trije implantati so bili v dobrem tridimenzionalnem položaju. Načrtovali smo operacijo v dveh fazah. V prvi fazi naj bi dogradili manjkajočo labialno kost s pomočjo vodene regeneracije kosti s podpornimi vijaki (ali tehniko »šotorske palice«, kot jo opisuje Li et al), v drugi fazi pa bi odstranili srednji implantat, dodatno dogradili kost ter s tem izboljšali lokacijo mostička. Po obdobju celjenja bi s pomočjo začasnih restavracij oblikovali arhitekturo mehkih tkiv pred definitivno restavracijo.

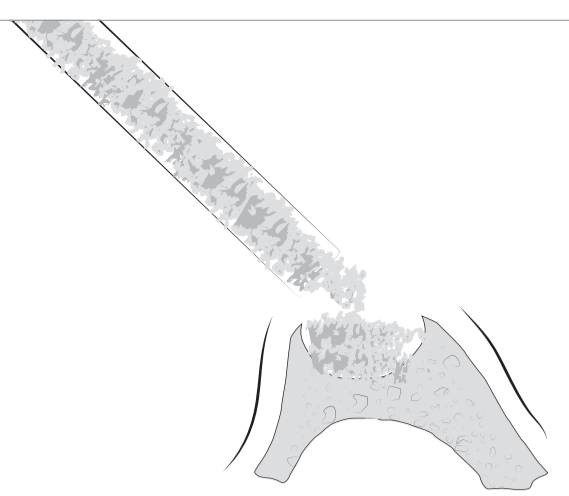
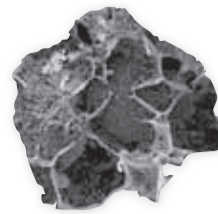
TIXXU
GRAFT

Bone substitute materials

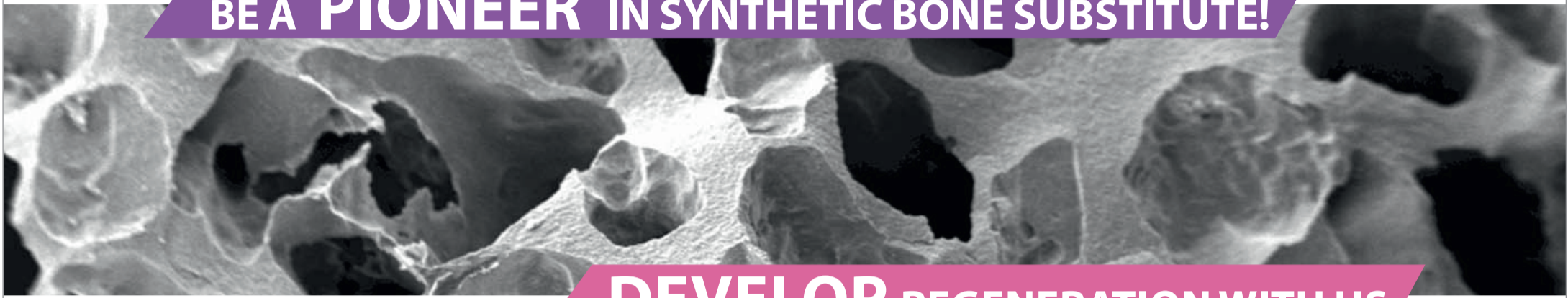Synthetic bone substitute-biphasic
(60 % HA; 40 % β -TCP)



Injectable bone substitute
Molecular mixture of HA, β -TCP
and hydrogel





BE A **PIONEER** IN SYNTHETIC BONE SUBSTITUTE!



DEVELOP REGENERATION WITH US

TIXXU
CONTROL synt

Membrane



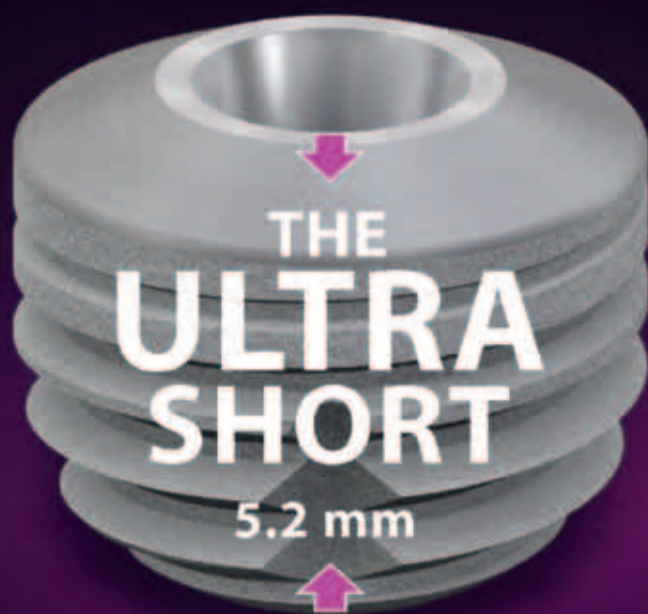Distributed by
bredent
medical

New options!

The ultra-short implant for optimum exploitation of the available bone

copa
SKY
IMPLANT SYSTEM

| Primary stable | Precise | Physiological



The SKY® implant system



DENTAL INNOVATIONS
SINCE 1974

bredent
medical

Na dan operacije smo pacienta prosili, naj si pred uspavanjem usta izpere z 0,12-odstotnim klorheksidin glukonom (15 ml). Naredili smo kresalni rez, distalno pa smo zarezali v vertikalnem loku, ki je sledil gingivalni margini distalnega srednjega zoba. Privzdignili smo mukoperiostalni reženj polne debeline in razkrili dva- do trikrat večje območje od območja zdravljenja (slike 5–6). V anteriorni maksili je bilo opaziti močno izgubo labialne kosti in zmerno razkrita navoja sosednjih implantatov. Dekontaminacije površin implantatov nismo izvedli, saj pacient ni kazal znakov mukozitisa, vnetja zaradi periimplantitisa ali gnojenja okrog periimplantne gingivalne sluznice. Mehko tkivo smo izdatno sprostiti in z drsenjem dosegli zapiranje brez napetosti.

Po štirimesečnem obdobju celjenja smo izvedli drugo fazo operacije ter odstranili srednji implantat na položaju maksilarnega desnega medialnega sekalca, da bi ustvarili lokacijo za mostiček (slike 8–9). Znova smo uporabili tehniko »šotorske palice« z mineraliziranim presadkom in kolagensko membrano za dodatno vertikalno povečanje lokacije mostička (slike 10–11). Določili smo konsolidacijsko obdobje 12 mesecev, da bi zagotovili ustrezno zorenje kosti in prekrivnega mehkega tkiva (slika 12). Uporabili smo provizorične restavracije na vijakih (slika 13) za naslednjih šest mesecev, da bi se lahko pred namestitvijo dokončne restavracije razvila arhitektura mehkih tkiv.

Končna restavracija s profilom

kih tkiv, dodatno izgubo kosti ter odmik gingive. Poročila navajajo, da lahko na nivo gingivalne margine vpliva debelina gingivalnih tkiv in da se pri biotipu s tankim tkivom pogosteje pojavlja apikalni odmik margine mehkih tkiv. Za ohranjanje gingivalnega zdravja se priporoča ohranjanje ustrezne debeline keratinizirane gingive (-2 mm) okrog zobnih implantatov; vendar pa so to trditev tudi spodbijali. Obstajajo tudi poročila o korelaciji med prisotnostjo keratiniziranega tkiva in ravnini oblog ter pojavnosti mukozitisa. Ta namigujejo, da na področjih z minimalnim keratiniziranim tkivom redkeje pride do paradontalnih žepkov.

V prednji maksili ob resorpciji debeline labialne kosti pride do vzporedne izgube debeline labialnega mehkega tkiva okrog im-

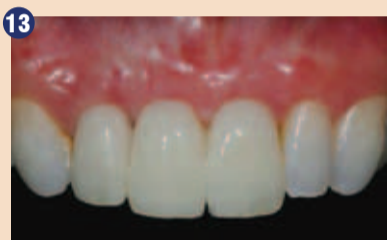na in ksenogena tkiva izkazala za učinkovita pri povečavi mehkih tkiv, je uporaba kolagenskih membran z mineraliziranim presadkom za obnovo mehkih tkiv slabo dokumentirana. V dotičnem primeru je uporaba kolagenske membrane v kombinaciji z mineraliziranim kostnim presadkom rezultirala v povečani širini keratiniziranega tkiva in višini gingive.

Čeprav je bil cilj postopka GBR v dotičnem primeru zdravljenje primanjkljaja kosti, smo po naključju dosegli izboljšanje tako dehiscence mehkih tkiv kot tudi širine keratiniziranega tkiva in debeline mehkega tkiva. Uporaba mineraliziranega alografa, nameščene okrog 1,5 mm titanijevih vijakov (»tehnika šotorske palice«), ki je služil kot podlaga za matrico mehkih tkiv in periosteum, je že

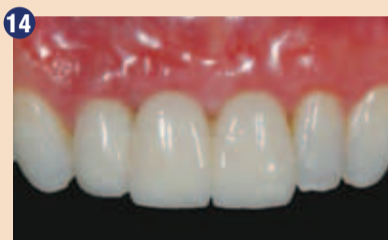kosti z ali brez izpostavljenih implantatov zelo omejena brez podpore kostnine, kar je tudi glavni vzrok za odmik mehkih tkiv.

Poleg odmika mehkih tkiv se izguba marginalne kosti povezuje s povečano koncentracijo periimplantatnega stresa na področju kresalne kosti. Sčasoma lahko povečane koncentracije obremenitev povzročijo dodatno izgubo kosti in odmik mehkih tkiv. Nezdravljene povečane obremenitve lahko sčasoma povzročijo rahljanje vihakov, utrujenost kovine in frakturo sestavnih delov. Implantati, vstavljeni v anteriorno maksilo s tankimi bukalnimi ploščami, so močno podvrženi negativnim stranskim učinkom izgube marginalne kosti.

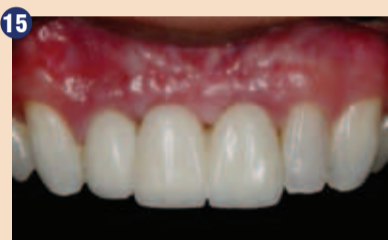Povzamemo lahko, da je uporaba mineraliziranega kostnega alografa in kolagenske membrane



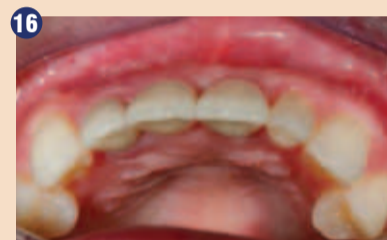
13 Provizorična restavracija na vijakih.



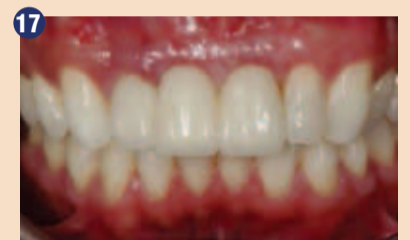14 Namestitve dokončne restavracije.



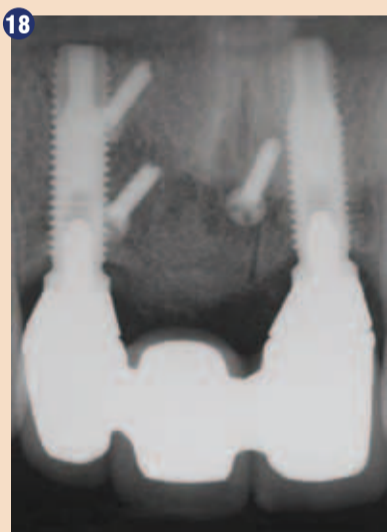15 Osem let po posegu.



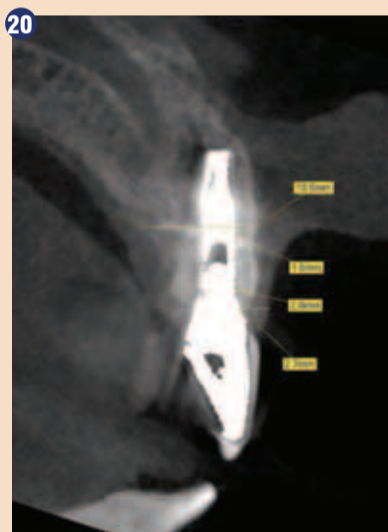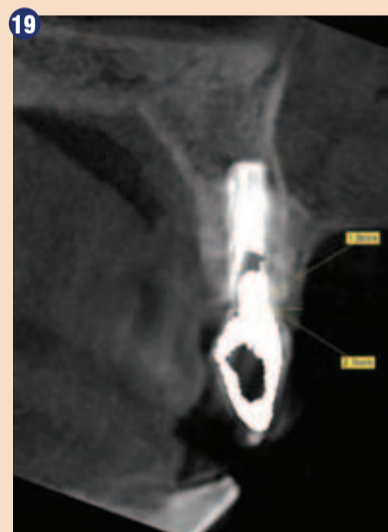16 Osem let po posegu.



17 13 let po posegu opazimo kontinuirano stabilnost tkiv.



Slike 18–20: CBCT in periapikalni pogled osem let po postopku GBR kažejo na stabilnost kosti in zdravo debelino tkiv okrog obeh implantatov. (Vse foto: DT)



Pred namestitvijo dograditve smo 3 – 4 mm pod platformo implantatov namestili tri grobe titanijeve podporne vijake, da bi ustvarili učinek prekrivanja na področju dograditve in pomagali zmanjšati napetost čez dograditev (slika 6). Čez obravnavano področje smo namestili mineralizirani kostni presadki, ki je bil približno 20-30 odstotkov večji od potrebnega, da bi kompenzirali pričakovano apikalno migracijo in delno resorpcijo dograditvenega materiala med preoblikovanjem (slika 7). Pred uporabo smo presadek (alograf) hidrirali v skladu z navodili proizvajalca in pomešali s pacientovo krvjo, ki je služila kot koagulant. Po namestitvi dograditve smo material pokrili s perikardialno membrano.

Mukoperiostalni reženj smo namestili in zašili. Pacientu smo namestili začasno protezo, ki jo je nosil v štirimesečnem obdobju celjenja in mu podali navodila za ravnanje po operaciji, predpisali antibiotike in analgetike do naslednjega obiska čez sedem do deset dni.

mehkih tkiv je na slikah prikazana po osmih (slike 15–16) in 13 letih (slika 17) skupaj s CBCT in periapikalnim pogledom (slike 18–20). Med operacijo in v času pooperativnega celjenja ni prišlo do nobenih zapletov ali stranskih učinkov. Debelina predoperativne kresalne kosti za oba implantata se je povečala za 1,8 in 2 mm približno eno leto po posegu. Nepričakovano smo dosegli tudi močno povečanje debeline mehkih tkiv, širine keratiniziranega tkiva in gingivalne višine, ki so se ohranili tudi po 12 letih.

Razprava

V tem kliničnem primeru lahko poročamo o nepričakovanih izboljšavah dimenzij periimplantatnega mehkega tkiva po postopku GBR za popravilo labialnih razpok okrog implantatov v maksilarni anteriorni čeljusti. Izguba periimplantatne kosti lahko vodi v resorpcijo mehkih tkiv, ki mu sledi nabiranje oblog na ali v bližini implantatnega prenosnika. To lahko nadalje sproži vnetje meh-

plantata. Ob zmernem odmiku se lahko tanka, rožnata gingivalna tkiva zazdijo temna zaradi prisotnosti kovinskega prenosnika in implantata pod njimi, nadaljnja izguba kosti pa lahko povzroči nelepno razkrivanje kovine nad gingivalno margino. Na splošno je pri implantatih povečano tveganje za zaplete pri mehkih tkivih, če so vstavljeni v biotipe s tankimi tkivi ali kjer je debelina labialne površine manjša od 2 mm. Raba opačnega prenosnika, denimo iz cirkona, povzroča najmanj sprememb v barvi dlesni pri debelini dlesni <2 mm, medtem ko je prenosnik iz vsakršnega materiala dovolj estetski, če je debelina gingivalnega tkiva >2 mm.

Cilj GBR postopkov v tem primeru je bil obenem zdravljenje premajhnih obraznih kosti ter po drugi strani obnova estetske gingivalne margine. Učinkovitost presadkov in kirurški protokoli GBR pri obnovi alveolarnih primanjkljajev so v zobozdravstveni literaturi že dokumentirani. Toda medtem ko so se nekatera aloge-

bila dokumentirana kot metoda uspešne rekonstrukcije alveolarnega grebena. Čeprav ni poročil o postopku GBR, ki bi klinično povečal obe dimenziji mehkih tkiv, pa peščica retrospektivnih študij poroča o povečanju debeline mehkih tkiv okrog zobnih implantatov prav v anteriorni maksili po povečanju debeline obraznih kosti s pomočjo GBR.

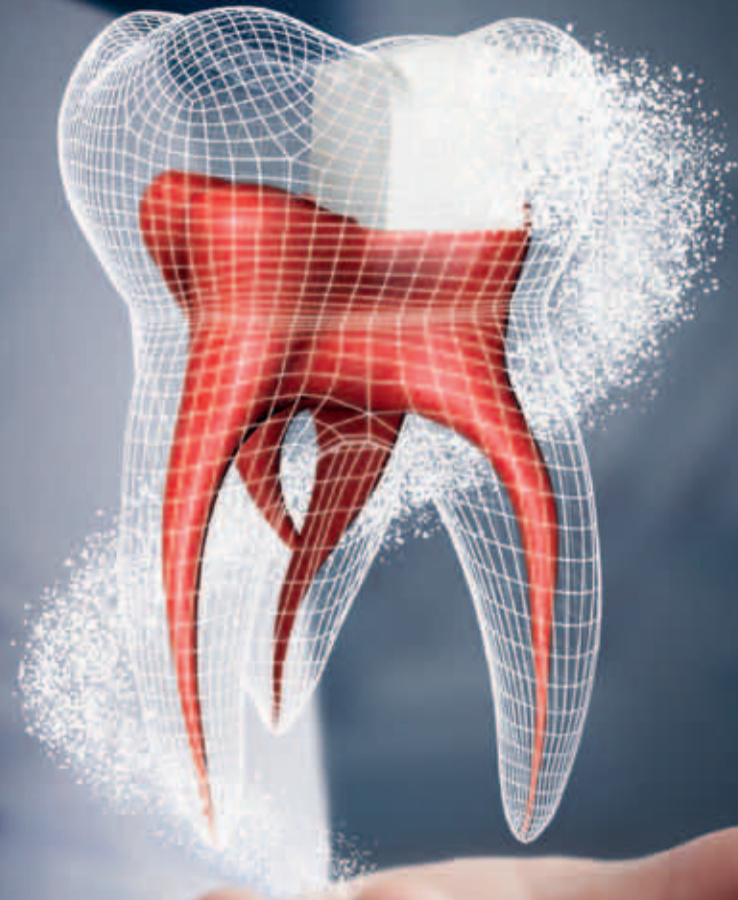Membrana, ki smo jo v tem kliničnem primeru položili na dograditev, je bila v bistvu kolagenska matrica, podobna dograditvi vezivnih tkiv, kar še dodatno prispeva k debelini prekrivnega tkiva. Rezi v periost in spodaj ležečo kostnino pred dograditvijo ter odziv na tujek zaradi namestitve dograditve in membrane lahko sprožijo formacijo brazgotinskega tkiva, kar prav tako poveča profil mehkih tkiv. Ta tehnika ni idealna za obnovo gingivalne margine pri slabo pozicioniranih implantatih ali če pride do močne izpostavljenosti vijaka. Izvzeti bi torej morali implantate, nameščene izven alveolarnega grebena ali s pomembno labialno inklinacijo, povezano z izgubo labialne kosti. Zuchelli et al. je poročal o kirurško-protetičnem zdravljenju z implantati povezano dehiscenco bukalnega mehkega tkiva v estetski coni. Tehnika je vključevala odstranitev krone, krajšanje prenosnika in nato zdravljenje s koronarnim drsnim režnjem ter dograditvijo vezivnih tkiv. Po enem letu je bilo povprečno pokritje dehiscence mehkega tkiva 96,3-odstotno s popolnim prekrivanjem na 75 odstotkih zdravljenne površine. Čeprav so bili pacienti ob ponovnem pregledu po kratkem času zadovoljni, je možnost prekrivanja primanjkljaja

učinkovito povečala dimenzije trdih in mehkih alveolarnih tkiv v estetski coni anteriorne maksile. Obnova manjkajoče bukalne kosti je zmanjšala tveganje za pojav periimplantitisa zaradi kopičenja bakterijskega biofilma na izpostavljeni prenosnik implantata in njegovo grobo površino. Poleg tega se je povečala debelina mehkih tkiv, zaradi česar so bila obnovljena tkiva bolj odporna na odmike v prihodnosti, obenem pa smo tako prekrili spodnje komponente iz titana. Nepričakovano je vodena regeneracija kosti povečala tudi širino keratiniziranega tkiva, ki dokazano omogoča dodatno zaščito mehkih tkiv pred bakterijsko invazijo ter hkrati pred odmikanjem margine. Navkljub povečanju debeline mehkih tkiv in širine keratiniziranih tkiv po namestitvi vezivnega tkiva in prostih gingivalnih dograditev o tem fenomenu predhodno še niso poročali v povezavi s postopki vodene regeneracije kosti okrog zobnih implantatov. Avtor je poročal o rezultatih rabe te tehnike pri 11 pacientih in ob ponovnem pregledu po krajšem obdobju pri vseh opazil podobne rezultate. Vrednost individualnih poročil o primeru je v tem, da vsebovani podatki lahko nudijo preliminarne dokaze za razvoj novih hipotez, ki vodijo v večje randomizirane klinične študije, potrebne za ugotavljanje učinkovitosti opisanega pristopa kot alternative za povečanje mehkih tkiv v primerih, kjer je potrebno odebiliti tkiva. ■

Avtor:
dr. Bach Le, ZDA

Biodentine™

Prvi biološki »Bulk Fill«



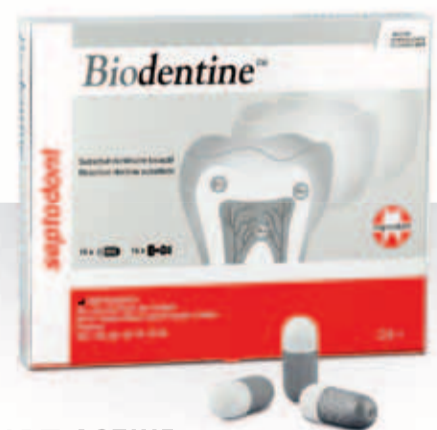Pedriatrija

Endodontija

Restavracije

Za terapijo vitalne pulpe je »bulk« polnitev kavitete z Biodentinom™ boljša, lažja in hitrejša:

- Spodbuja zdravljenje pulpe: dokazana biokompatibilnost in bioaktivnost
- Zaradi odlične tesnosti je manjša možnost neuspešnega zdravljenja
- Samo z enim materialom zapolnimo celotno kaviteto, od pulpe do vrha
- Ima podobne mehanske lastnosti kot naravni dentin: idealno za »bulk« polnitve
- Končna sanacija zobne sklenine bo končana v šestih mesecih.



ACTIVE
BIOSILICATE
TECHNOLOGY

Inovacija narave

Za več informacij obiščite našo spletno stran
www.septodont.com



Kisik in med – koristna spremljevalca ustne nege

Eden izmed glavnih ciljev, ki je vodil dr. Petra Blijdorpa, priznanega nizozemskega oralnega kirurga pri njegovem delu, je bil najti prijazne rešitve za svoje paciente.

Od leta 1976 pa vse do danes je dr. Blijdorp vsadil več kot 10.000 zobnih vsadkov, pri tem pa podrobno opazoval in spoznaval učinke kisika na proces celjenja v ustih po vsaditvi. Bil je eden prvih, ki je na tem področju raziskoval zdravilne lastnosti kisika in ga v svoji praksi poskušal uporabljati čim širše. Pod njegovim vodstvom je skupina nizozemskih zobozdravnikov, ustnih kirurgov in implantologov zasnovala iz-

delke blue®m. Izdelki blue®m se razlikujejo od preostalih izdelkov za ustno nego predvsem zaradi kisika in medu, dveh dobrodejnih in človeku prijaznih sestavin.

Zdravilna moč medu

Večini je med poznan le kot sladilo, a če se seznanimo z njegovimi zdravilnimi lastnostmi, lahko nanj začnemo gledati drugače. Kot zelo koristnega za zdravje so ga v zgodovini uporabljale številne civilizacije po svetu, pojavljali se je kot ključna sestavina tradicionalnih zdravil in se kot tak vse bolj uporablja tudi v sodobni medicini.



Sladka, a zdrava rešitev

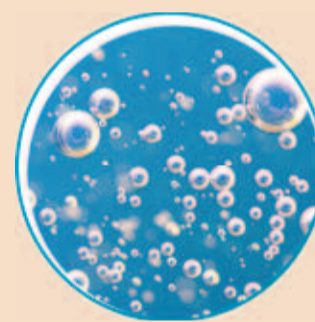
Čeprav med ne vsebuje nobenih vlaknin, beljakovin ali maščob, je odličen vir bioaktivnih rastlinskih snovi in antioksidantov. Te snovi, ki jih najdemo tudi v naši hrani, učinkujejo spodbudno na naše zdravje. Bioaktivne snovi in antioksidanti so nasprotniki prostih radikalov, ki smo jim zaradi onesnaženosti zraka, zdravil, dodatkov v hrani in tobačnega dima vsakodnevno izpostavljeni. Zato za nevtralizacijo škodljivih prostih radikalov potrebujemo zadostne količine bioaktivnih snovi in antioksidantov.

Ključna vloga kisika

Ena izmed glavnih sestavin izdelkov blue®m je aktivni kisik. Da bi razumeli, kako deluje kisik in za kaj ga uporabljamo, se je treba vrniti k osnovam.

Človeško telo vsebuje 65 % kisika, a se ta delež s staranjem ali ob bolezni zmanjšuje. Kisik ima ključno vlogo v skoraj vseh procesih v telesu: potreben je za celično presnovo in za ohranjanje zdravja celic in tkiv.

Posledično je pomanjkanje kisika za življenje lahko usodno. Številne raziskave kažejo, da so skoraj vsi procesi za nastanek bolezni povezani s pomanjkanjem kisika. Pomen kisika za telo je že dolgo poznan, zato se danes vse bolj uporabljajo različne terapije s kisikom. Ena takšnih je hiperbarična kisikova komora, v kateri s kisikom podpremo imunski sistem. Vsem dobro poznano pa je, da se



rana pod obližem počasneje zaceli, kot če jo preprosto prepustimo celjenju na zraku, brez obliža.


Aerobne in anaerobne bakterije

Bakterije lahko razdelimo na dve vrsti: tiste, ki preživijo le s kisikom (aerobne), in tiste, ki lahko brez njega (anaerobne). Anaerobne (»slabe«) bakterije se pojavijo pri okužbah. Če za primer vzamemo ustno votlino, so skoraj vse težave, ki se pojavljajo v ustih – npr. karies, boleznj dlesni in halitoza, posledica namnožitve anaerobnih bakterij. Po drugi strani pa imajo nekatere aerobne bakterije koristne lastnosti, ena izmed teh

je, da s svojo prisotnostjo preprečujejo namnožitev škodljivih bakterij.

Skrivnost izdelkov blue®m

Morda se sliši nenavadno, da večina izdelkov za ustno nego blue®m vsebuje med. Nekatere bi to lahko zmedlo, ker je med vendarle oblika sladkorja, vsi pa vemo, da sladkor povzroča karies. Zakaj torej med v izdelkih blue®m ne škoduje zobem? Ker se, takoj ko pride v stik s slino, razgradi na vodikov peroksid in kisik. Encim, ki povzroči to razgradnjo, imenujemo glukozna oksidaza. V tem procesu se vsebnost glukoze v medu popolnoma spremeni, pri čemer se izognemo vsem tveganjem, ki povzročajo karies. Hkrati je postopno, počasno sproščanje kisika prijazno do celic in tkiv, saj navsezadnje kisik močno spodbuja celjenje ran, zmanjšuje okužbe in podpira samočistilno funkcijo slin v telesu. Čeprav je kisik ena izmed najmanjših molekul, lahko prodre globoko v tkivo.

Izdelki blue®m nežno čistijo zobe in dlesni. Ne vsebujejo fluoridov, alkohola in so neabrazivni. Prijazni so tudi do mostičkov in vsadkov, saj odsotnost fluoridov zmanjša možnost poškodbe implantatov. 

Več informacij na www.zdrav-nasmeh.com



Vse foto: blue®m

DENTAL TRIBUNE

The World's Dental Newspaper • Slovenian Edition

© 2019, Dental Tribune International GmbH

Uredniški material, preveden in tiskan v izdaji časopisa Dental Tribune International, je avtorsko zaščiteno pod podjetjem Dental Tribune International GmbH. Vse pravice so zadržane. Objavljeno z dovoljenjem podjetja Dental Tribune International GmbH, Holbeinstr. 29, 04229 Leipzig, Germany. Reprodukcijski način, v katerikoli jeziku, v celoti ali delno, je brez predhodnega dovoljenja podjetja Dental Tribune International GmbH strogo prepovedana. Dental Tribune je zaščitni znak podjetja Dental Tribune International GmbH.

Dental Tribune si prizadeva natančno predstavljati klinične informacije in novice proizvajalcev. V zvezi s tem Dental Tribune ne prevzema nobene izhajajoče odgovornosti resničnosti navedb ali nastalih tipkarskih napak. Založnik prav tako ne prevzema nobene odgovornosti za vsebino oglasov. V člankih izražena mnenja so lastna mnenja avtorjev in ne predstavljajo mnenja Dental Tribune International.

Dental Tribune International GmbH
Holbeinstr. 29, 04229 Leipzig, Nemčija
tel.: +49 341 48 474 302, faks: +49 341 48 474 173
e-pošta: info@dental-tribune.com | www.dental-tribune.com

Tribune America, LLC
116 West 23rd Street, Ste. 500, New York, N.Y. 10011, USA
Tel.: +1 212 244 7181 | Fax: +1 212 244 7185

Prevod in lektoriranje: Dental Tribune Slovenija
Grafično oblikovanje in prelom: Simon Šimenc
Tisk: TISK Žnidarič, d.o.o., Kranj
Naklada: 2800 izvodov, (junij 2019)

Uredniški svet:						ISSN 2232-3511	
dr. Nasser Barghi,	ZDA	keramika	dr. Edward Lynch	Irska	restavrativa		
dr. Karl Behr,	Nemčija	endodontija	dr. Ziv Mazor	Izrael	implantologija		
dr. George Freedman	Kanada	estetika	prof.dr. Georg Meyer	Nemčija	restavrativa		
dr. Howard Glazer	ZDA	kariologija	prof.dr. Rudolph Slavicek	Avstrija	funkcionalnost		
prof.dr. I.Krejci	Svica	konzervativa	dr. Marius Steigmann	Nemčija	implantologija		
Založnik/Predsednik/CEO:	Torsten R.Oemus	Obiščite našo spletno stran:		www.dental-tribune.com			
Vodja Financ:	Dan Wunderlich	Lastnik licence za Slovenijo:		info@dental-tribune.com			
Direktor razvoja projektov:	Claudia Duschek	Za založbo Bisernica Medicina:		Bisernica Medicina d.o.o., Gmajnice 15, 1000 Ljubljana			
Višja urednika:	Jeremy Booth	Glavni urednik:		Ronald Pintar, direktor			
Strokovna urednika:	Michelle Hodas	Vodja produkcije:		Boštjan I. Košak			
Mlajša urednika:	Nathalie Schüller	Kontakt slovenskega uredništva:		Zoran Grom			
Magda Wojtkiewicz	Magda Wojtkiewicz			telefon: 031 378 022, e-pošta: prodaja@dental-tribune.si			
Franziska Beier	Franziska Beier	Oglasno trženje:		Boštjan I. Košak (041 740 864), Zoran Grom (031 378 022)			
Brendan Day	Brendan Day	Naročnine:		prodaja@dental-tribune.si			
Monique Mehler	Monique Mehler	Oglasno trženje za VE:		Barbora Solarova			
Kasper Mussche	Kasper Mussche	Oglasno trženje za ZE:		Hélène Carpentier (Western Europe)			
Alyson Buchenau	Alyson Buchenau	Ključni naročniki:		Matthias Diessner			
Puja Daya	Puja Daya	Mednarodno trženje:		Melissa Brown			
Hajir Shubbar	Hajir Shubbar	Trženje Azija Pacifik:		Peter Wittecyek			
Madleen Zoch	Madleen Zoch	Trženje Lat.Amerika:		Weridiana Mageswki			
Doreen Haferkorn	Doreen Haferkorn	Trženje Sev.Amerika:		Maria Kaiser			
Karen Hamatschek	Karen Hamatschek						
Anita Majtenyi	Anita Majtenyi						
Gernot Meyer	Gernot Meyer						
Marius Mezger	Marius Mezger						
Luke Gribble	Luke Gribble						
Sabrina Raaff	Sabrina Raaff						
Ann-Katrin Paulick	Ann-Katrin Paulick						
Iveta Ramonaite	Iveta Ramonaite						
Joachim Tabler	Joachim Tabler						
Serban Veres	Serban Veres						
Sarah Schubert	Sarah Schubert						
Lars Hoffmann	Lars Hoffmann						
Anita Majtenyi	Anita Majtenyi						
Manuela Wachtel	Manuela Wachtel						
Maria Macedo	Maria Macedo						

blue^m



Zobna pasta

Ustna voda

Spoznajte dobrodejne učinke kisika in medu

AKTIVNI KISIK je pomemben za zdravje in ohranjanje celičnih struktur v človeškem telesu, izkazal pa se je za zelo učinkovitega tudi pri negi zob, dlesni in vsadkov.

V izdelkih **blue^m** ga odlično dopolnjuje **MED** s svojim močnim in širokim spektrom protibakterijskega delovanja.

Zobna pasta in ustna voda **blue^m** sta prijazni tudi do ustne sluznice, saj ne vsebujeta fluoridov in sta brez alkohola.

flegis



Zdrav nasmeh
je uspeh!

FLEGIS, d. o. o., Perhavčeva ul. 36, 2000 Maribor, Slovenija
Tel.: +386 (0)2 460 53 42, E-pošta: info@flegis.si

www.zdrav-nasmeh.com